This is a digital copy of a book that was preserved for generations on library shelves before it was carefully scanned by Google as part of a project to make the world's books discoverable online.

It has survived long enough for the copyright to expire and the book to enter the public domain. A public domain book is one that was never subject to copyright or whose legal copyright term has expired. Whether a book is in the public domain may vary country to country. Public domain books are our gateways to the past, representing a wealth of history, culture and knowledge that's often difficult to discover.

Marks, notations and other marginalia present in the original volume will appear in this file - a reminder of this book's long journey from the publisher to a library and finally to you.

Usage guidelines

Google is proud to partner with libraries to digitize public domain materials and make them widely accessible. Public domain books belong to the public and we are merely their custodians. Nevertheless, this work is expensive, so in order to keep providing this resource, we have taken steps to prevent abuse by commercial parties, including placing technical restrictions on automated querying.

We also ask that you:

+ *Make non-commercial use of the files* We designed Google Book Search for use by individuals, and we request that you use these files for personal, non-commercial purposes.

+ *Refrain from automated querying* Do not send automated queries of any sort to Google's system: If you are conducting research on machine translation, optical character recognition or other areas where access to a large amount of text is helpful, please contact us. We encourage the use of public domain materials for these purposes and may be able to help.

+ *Maintain attribution* The Google "watermark" you see on each file is essential for informing people about this project and helping them find additional materials through Google Book Search. Please do not remove it.

+ *Keep it legal* Whatever your use, remember that you are responsible for ensuring that what you are doing is legal. Do not assume that just because we believe a book is in the public domain for users in the United States, that the work is also in the public domain for users in other countries. Whether a book is still in copyright varies from country to country, and we can't offer guidance on whether any specific use of any specific book is allowed. Please do not assume that a book's appearance in Google Book Search means it can be used in any manner anywhere in the world. Copyright infringement liability can be quite severe.

About Google Book Search

Google's mission is to organize the world's information and to make it universally accessible and useful. Google Book Search helps readers discover the world's books while helping authors and publishers reach new audiences. You can search through the full text of this book on the web at `http://books.google.com/`

UC-NRLF
B 3 745 865

MEDICAL SCHOOL
LIBRARY



470

DEUTSCHES ARCHIV

FÜR

KLINISCHE MEDICIN.

55. BAND.

FESTSCHRIFT

HERRN PROFESSOR DR. F. A. VON ZENKER

PROFESSOR DER PATH. ANATOMIE IN ERLANGEN

ZUR VOLLENDUNG SEINES 70. LEBENSJAHRES

GEWIDMET.

MIT 15 ABBILDUNGEN IM TEXT UND 13 TAFELN.

LEIPZIG,
VERLAG VON F. C. W. VOGEL
1895.

Inhalt des fünfundfünfzigsten Bandes.

Aus dem Medicinisch-klinischen Institut zu München.

Seite

I. Klinisches zur Lehre von der chronischen Nephritis. Von Geheimrath Dr. v. Ziemssen 1

II. Zur Kenntniss der Dilatation und Hypertrophie des Herzens infolge von Ueberanstrengung und der idiopathischen Herzerkrankungen überhaupt. Von Dr. Hermann Rieder, Privatdocent und Assistent der med. Klinik 8

III. Ueber Adenomata sebacea. Von Dr. Richard Barlow, Privatdocent an der Universität. (Mit 1 Autotypie und Tafel I—III) 61

Aus dem Pathologischen Institut zu Kiel.

IV. Beitrag zur Lehre vom Soor. Von Prof. Dr. Arnold Heller. (Mit Tafel IV) 123

V. Ueber subpleurale Lymphdrüsen. Zugleich ein Beitrag zur Lehre von den Staubinhalationskrankheiten. Von Prof. Dr. Arnold Heller. (Mit 4 Abbildungen) 141

VI. Eröffnung der Vena anonyma durch ein zerfallendes Gumma. Von Dr. Hans Stöcklin, Assistenten am Asylarkrankenhause. . . . 146

VII. Zur Frage der Trichinenwanderung. Von Dr. A. Geisse 150

VIII. Zur Histologie der syphilitischen Erkrankung der Hirnarterien. Nach einem im physiologischen Verein gehaltenen Vortrage. Von Dr. P. Wendeler, II. Assistenten des Instituts. (Mit Tafel V) 161

IX. Ein Beitrag zur Lehre von den Oesophagusdivertikeln. Von Carl Ritter, cand. med. (Mit 5 Abbildungen) 173

X. Ueber Aortenerkrankung bei Syphilitischen und deren Beziehung zur Aneurysmenbildung. Von Dr. Döhle, Privatdocenten und I. Assistenten am pathologischen Institute. (Hierzu Tafel VI, VII und 3 Abbildungen im Texte) 190

XI. Ein Fall von primärem Krebs des Ductus choledochus. Von Dr. H. Deetjen aus Bremen. (Mit 1 Abbildung) 211

Aus dem Pathologischen Institut zu Giessen.

XII. Ueber thrombenähnliche Bildungen im Herzen. Von E. Bostroem. (Hierzu Tafel VIII) 219

XIII. Ueber ein mit dem Ductus Wirsungianus communicirendes Tractionsdivertikel des Magens. Von Heinrich Heubel, cand. med. . . . 240

XIV. Ueber die Siderosis pulmonum. Von Dr. Ferdinand Langguth, II. Assistenten am pathologischen Institute 255

892.

Seite

XV. Ueber die Zuckergussleber. Von Heinrich Rumpf, cand. med. aus Friedberg 272

XVI. Ueber die Dermoidcysten und Teratome, mit besonderer Berücksichtigung der Dermoide der Ovarien. Von Dr. Max Wilms, I. Assistenten am pathologischen Institute. (Hierzu Tafel IX—XI) 289

XVII. Ueber die Hypertrophie und Neubildung der Lebersubstanz. Von Dr. Fritz Flöck, Volontärassistent am pathologischen Institute . . 397

Aus dem Pathologischen Institut zu Erlangen.

XVIII. Beitrag zur Aetiologie und Casuistik der Tuberculose der Speiseröhre. Von weil. Dr. Konrad Zenker, I. Assistenten am Institute . . . 405

XIX. Ueber Polyposis intestinalis adenomatosa und deren Beziehungen zur Krebsentwicklung. Von G. Hauser, Dr. phil. et med., a. o. Professor für pathologische Anatomie und Bacteriologie an der Universität. (Hierzu Tafel XII) 429

XX. Beitrag zur Casuistik der tuberculösen Geschwüre des Nierenbeckens. Von Dr. Ch. Thorel, Assistenzarzt am städt. Krankenhaus in Nürnberg. (Mit 1 Abbildung) 449

XXI. Zur Entwicklung der Corpora amylacea in der Lunge. Von Dr. Hans Kohn, Assistenzarzt am städtischen Krankenhause am Urban zu Berlin, früheren II. Assistenten am pathol. Institute. (Hierzu Tafel XIII) 453

XXII. Beitrag zur Pathologie und chirurgischen Therapie der Nierenkrankheiten. Aus der chirurgischen Klinik zu Erlangen. Von Dr. Ernst Graser, a. o. Professor der Chirurgie, vorm. Assistent am pathologischen Institute zu Erlangen 465

XXIII. Beobachtungen über die Variabilität der Bacterienverbände und der Colonieformen unter verschiedenen physikalischen Bedingungen. Von Dr. Werner Rosenthal 513

Aus dem Krankenhaus Nürnberg.

XXIV. Die Ausbildung der Assistenzärzte für den Anstaltsdienst und für das praktische Leben in den nichtklinischen Krankenanstalten. Von Medicinalrath Dr. Gottlieb Merkel in Nürnberg 531

XXV. Der Nasenrachenraum in der Pathologie. Eine klinische Studie. Von Adolf Heller in Nürnberg 540

Aus dem Medicinisch-klinischen Institut zu München.

XXVI. Ueber die Störungen der elektro-musculären Sensibilität bei Läsionen gemischter Nerven. Zugleich ein Beitrag zur Theorie des „Kraftsinns". Von Hermann Franz Müller, Assistenten des Instituts (z. Z. an Hofrath Nothnagel's Klinik in Wien) 550

I.

Klinisches zur Lehre von der chronischen Nephritis.

Von

Geheimrath Dr. v. Ziemssen.

Die pathologische Histologie von heute giebt eine scharfe Trennung der parenchymatösen und der interstitiellen Nierenentzündung nicht zu. Allein es wird zugegeben werden müssen, dass Typen vorwiegender parenchymatös-entzündlicher Degeneration in Form der grossen weissen Niere und andererseits der interstitiellen entzündlichen Hyperplasie in Form der genuinen Schrumpfniere existiren, wenn auch die Mischformen beider, welche sämmtliche Gewebsbestandtheile der Nieren afficirt erscheinen lassen, die Majorität der Fälle bilden.

Der Kliniker sieht sich am Krankenbett im Allgemeinen ziemlich scharf gezeichneten Bildern gegenüber, die es ihm ermöglichen, sich im Einzelfalle mit einiger Sicherheit für das Vorwiegen der parenchymatösen oder der interstitiellen Processe zu entscheiden. Das Krankheitsbild der chronisch verlaufenden tubulären entzündlichen Degeneration ist von dem Bilde der an den Gefässen und dem interstitiellen Bindegewebe sich abspielenden entzündlichen Hyperplasie durchaus verschieden. Auf der einen Seite die geringe Menge und das hohe specifische Gewicht des Harnes, die hochgradige Albuminurie, der reichliche Gehalt des Harnes an Cylindern, der frühzeitige Eintritt von Oedemen, welche, wenn auch zeitweilig schwindend, doch immer wiederkehren, die rasch sich entwickelnde Anämie, das fehlende oder relativ geringe und späte Ansteigen des arteriellen Blutdruckes infolge der Betheiligung des Herzens und des arteriellen Systems. Auf der anderen Seite reichliche Harnmengen mit subnormalem specifischem Gewicht, eine geringfügige Albuminurie, spärliche Cylinder, fehlende oder doch nur ausnahmsweise

gegen Ende des Lebens auftretende Oedeme von geringer Ausdehnung, fehlende Anämie, ja selbst übernormaler Hb-Gehalt des Blutes, frühzeitige Betheiligung des gesammten arteriellen Gebietes mit vorwiegend linksseitiger Herzhypertrophie und hoch gesteigertem arteriellem Druck, relativ lange Lebensdauer.

Rechnen wir hinzu die in vielen Fällen gegebene Möglichkeit, die ätiologischen Momente festzustellen, und zwar auf der einen Seite ungesunde, zu Durchnässungen und Erkältungen führende Berufsthätigkeit, feuchte Wohnung, ungenügende Ernährung und Bekleidung, auf der anderen Seite Missbrauch des Alkohols, besonders in der Form der weniger concentrirten Alcoholica, die Arteriosklerose, die Gicht, die chronische Bleiintoxication, so erscheint es vom klinischen Standpunkte aus im Allgemeinen nicht schwierig, diese Formen auseinanderzuhalten. Und in der That, der Leichenbefund deckt im Grossen und Ganzen die während des Lebens gestellte Diagnose meist in befriedigender Weise.

Schwieriger gestaltet sich schon die Sachlage für die Diagnose, wenn dem klinischen Bilde der grossen weissen oder rothen Niere das der Schrumpfniere folgt. Die allmähliche Entwicklung einer secundären Schrumpfniere aus den mehr parenchymatösen Formen heraus ist ja nichts Seltenes. Wir sehen sie bei unserer biertrinkenden Bevölkerung verhältnissmässig häufig und können den allmählichen Uebergang von der einen in die andere Form oft genug verfolgen. Ich lasse hier ein Beispiel folgen, wie es mir gerade zur Hand ist.

Schabinger, Joseph, 35 Jahre alt, Dienstknecht, erkrankte im April 1891 an Schmerzen in der Nierengegend und wassersüchtiger Anschwellung der Beine und wurde den grössten Theil des Jahres 1891 in einem Landkrankenhause behandelt, bis er am 14. December 1891 mit allen Erscheinungen einer schweren parenchymatösen Nephritis auf die Klinik kam.

Beträchtliches Anasarka und Höhlenhydrops, grosse Blässe der Haut und Schleimhäute; spärlichen Harn von dunkler Farbe mit schwachem Gehalt an Blut, enormem Eiweissgehalt (bis zu 2. Proc. E.), hohem specifischen Gewicht (1020—1033), Tachycardie (bis 140), II. Pulmonalton accentuirt. Kopfschmerz, leichte Sehstörungen, zeitweises Erbrechen, Retinitis albuminurica.

Anfangs des Jahres 1892 bildet sich ein kalter Abscess in der Glutäalgegend von Handtellergrösse. Bei andauerndem, wachsendem Hydrops wird am 8. Juli die Paracentesis abdominis nothwendig. (Es wurden 10 L. ascitischer Flüssigkeit entleert.) Dieselbe musste am 28. Juli wiederholt werden, wobei 8700 Ccm. einer milchig getrübten Flüssigkeit entleert wurden. Bald nach dieser 2. Punction beginnt die Harnmenge anzusteigen (2300—3500), mit einem specifischen Gewicht von 1004—1012.

Am 27. August wird Patient in die Reconvalescentenanstalt völlig frei von Hydrops entlassen und arbeitet dann von Ende August bis zum 9. December, wo ihn der Wiedereintritt von Oedemen wieder in die Klinik führte. Jetzt besteht der ganze Symptomencomplex der secundären Schrumpfniere: Oedem der beiden Knöchel, Herzhypertrophie in beiden Abschnitten, Verstärkung des II. Pulmonal- und in besonders hohem Grade des II. Aortentons, der Harn (3100 Ccm.) von auffallend heller Farbe, etwas getrübt, von einem specifischen Gewicht von 1010—1013, Eiweissgehalt ziemlich bedeutend (bis 1 Proc.), Anämie hochgradig (37 Proc. Hb. G.), Muskelschwäche. In diesem Zuge geht es nun ununterbrochen fort; die Harnmenge sinkt nicht unter 2000, während das specifische Gewicht sich nicht über 1013 erhebt. In diesem Zustande wird Patient wesentlich gebessert, wenigstens von Oedemen frei, ziemlich muskelkräftig, aber mit bedeutendem Eiweissgehalt in die Reconvalescentenanstalt am 30. März 1893 entlassen.

Seitdem sind 18 Monate verflossen; während dieser Zeit hat Patient meist gearbeitet und war fast immer ödemfrei.

Bei der am 7. December 1894 vorgenommenen Revisitation noch immer ziemlich beträchtliche Anämie (Hb. G. 82 Proc.), aber kein Hydrops. Herzhypertrophie hat nicht zugenommen. Blutdruck T. 130 Mm. Hg. Der Harn beträgt 2300 Ccm., 1010—1011 specifisches Gewicht, 0,2 Proc. Eiweiss, granulirte und hyaline Cylinder.

In ähnlicher Weise sieht man doch recht oft die parenchymatösen und gemischten Formen der chronischen Nephritis aus dem Zustande schwerster Wassersucht, höchster Hydropsie, Oligurie und Albuminurie mehr oder weniger rasch, oft ohne jeden nachweisbaren Grund sich bessern, unter reichlicher Diurese rasch ödemfrei werden und lange Zeit auch frei von krankhaften Störungen, abgesehen von der Albuminurie, bleiben. Ob diesen Spontanbesserungen immer ein interstitieller Entzündungs- und Schrumpfungsprocess zu Grunde liegt, muss dahingestellt bleiben; jedenfalls liegt hier eine Art von Naturheilungstendenz vor, welche die krankhaften Vorgänge in den entzündeten Gewebsprovinzen zu eine Art von Abschluss bringt, während die intact gebliebenen Partien eine Mehrleistung, vicariirend für die verödeten Territorien, übernehmen.

Möglich auch, dass hier eine wahre Heilung vermöge eines regenerativen Vorgangs in den entzündeten Partien ganz oder theilweise zu Stande kommt. Die Auffassung Bollinger's, dass solche regenerative Vorgänge häufiger sind, als bisher angenommen wird, muss ich vom Standpunkte der klinischen Erfahrung als höchst wahrscheinlich bezeichnen. Sie allein giebt eine befriedigende Erklärung für die am Krankenbett so oft zu beobachtenden spontanen Besserungen und temporären, ja selbst dauernden Heilungen in scheinbar verzweifelten Fällen von schwerer diffuser Nephritis.

Haben wir ja auch an anderen drüsigen Organen analoge regenerative Vorgänge zu beobachten Gelegenheit.

Dass die Heilung in solchen Fällen allerdings meist keine dauernde ist, kann nicht befremdlich erscheinen, wenn wir erwägen, dass das einmal lädirte Organ zu Recidiven geneigt bleiben muss, und dass die Summe der Schädlichkeiten, welche auf das immerhin empfindlich gewordene Organ Tag aus Tag ein einwirken, eine sehr grosse ist.

Ganz besondere Schwierigkeiten endlich bietet das anatomische Verständniss der ganz chronisch verlaufenden Fälle, bei denen sich bedeutende Albuminurie über eine grosse Reihe von Jahren hinzieht, ohne dass das Allgemeinbefinden wesentlichen Schaden leidet. Diese Fälle sind nach meiner Erfahrung häufig; ich sah sie vorzüglich bei weiblichen Individuen jüngeren Alters, zuweilen von einer in den Kinderjahren durchgemachten Scharlachinfection herrührend, in anderen Fällen ohne nachweisbare ätiologische Momente allmählich entstanden, oft genug ganz zufällig entdeckt. Die Kranken haben oft ein geradezu blühendes Aussehen, ein gut entwickeltes Fettpolster und kräftige Musculatur. Der Harn zeigt im Allgemeinen normale Quantität, auch das specifische Gewicht schwankt um das normale Mittel herum, Cylinder sind spärlich, meist hyalin, der Eiweissgehalt ist am Morgen äusserst geringfügig (0,05 Proc. E.) und steigt im Laufe des Tages, besonders infolge stärkerer körperlicher Bewegungen und reichlicher Nahrungsaufnahme rasch an und erreicht in den Abendstunden eine Höhe von 0,5 Proc. und darüber; Oedeme fehlen gänzlich oder treten nur vorübergehend infolge körperlicher Anstrengungen auf.

Subjective Störungen sind dabei gewöhnlich zeitweilig vorhanden, insbesondere Schwächezustände, Schwindel und ohnmachtsähnliche Anwandlungen, Congestionen nach dem Kopfe, Herzklopfen, Appetitsstörung, Blasenstörungen. Alle diese Erscheinungen kommen vor und können das Allgemeinbefinden erheblich stören, nicht selten aber sind sie kaum angedeutet.

Die Dauer dieser Fälle von extrem langsam verlaufenden Nephritiden ist eine unbegrenzte. Es sind von englischen Autoren Fälle von 20jähriger Dauer der Albuminurie constatirt; ich selbst habe kürzlich einen Fall von chronischer Nephritis bei einer jungen Dame gesehen, welche nach Ausweis des Vaters, eines ausgezeichneten Arztes, nach einem Scharlachfieber vom 9. Lebensjahre an 14 Jahre lang Albuminurie darbot, dabei aber allen körperlichen Uebungen, auch dem Tanzvergnügen, ohne Schaden nachging und

immer frisch und leistungsfähig war, bis endlich Lungentuberculose sich entwickelte. Bei einem anderen jungen Mädchen von 21 Jahren, welches blühend und, nach seiner Meinung, gesund zu mir kam, um in Rücksicht auf eine bei ihr bestehende Albuminurie die Heirathsfrage zu erörtern, bestand die Albuminurie schon 9 Jahre, angeblich ohne allgemeine oder sonstige Störungen.

Seit 2 Jahren beobachte ich eine junge Dame von 24 Jahren, welche seit etwa 4 Jahren reichliche Albuminurie zeigt. Da sie intelligent und gelehrig ist, liess sie sich bereit finden, jede Harnportion im Laufe des 24stündigen Zeitraumes gesondert auf den Eiweissgehalt zu prüfen. Das ist nun über ein Jahr durchgeführt. Die diagrammatisch aufgetragenen Ziffern dieser Bestimmungen zeigen das Minimum der Eiweissausscheidung durchweg in der Frühe und das Maximum gegen Abend. Harnmenge und specifisches Gewicht des Urins schwanken um das Normale herum. Oedeme fehlen durchaus, Appetit und Stuhl sind geregelt. Es besteht bei der Kranken aus alter Zeit, von einem Gelenkrheumatismus herrührend, eine leichte Mitralinsufficienz ohne consecutive Veränderung der Herzgrösse und der Circulationsvorgänge im kleinen Kreislaufe. Offenbar steht dieser geringgradige Klappenfehler mit ihrer Nephritis chronica in keinem causalen Verhältniss.

In welchem Zustande befindet sich nun eine solche Niere? Welche anatomischen Veränderungen bestehen hier? Um eine primäre Schrumpfniere handelt es sich entschieden nicht; dazu ist die Eiweissmenge zu bedeutend, auch fehlt die Polyurie und das anomal niedrige specifische Gewicht. Andererseits lässt wieder das relativ intacte Verhalten des Gesammtorganismus darauf schliessen, dass der grösste oder wenigstens ein grosser Theil der Niere intact ist und deshalb auch keine secundären Circulationsstörungen (vermehrte Arterienwandspannung, linksseitige Herzhypertrophie) sich entwickeln. Es ist mir sehr wahrscheinlich, dass es sich in solchen Fällen um circumscripte Entzündungsherde handelt, aus denen der Eiweissverlust stammt. Die Möglichkeit ist ferner nicht von der Hand zu weisen, dass solche partielle Nephritiden heilen können. Dass Letzteres in den meisten Fällen nicht geschieht, vielmehr unter fortwährenden Exacerbationen (Erkältungen, Schwangerschaft, Wochenbett u. s. w.) allmählich eine Verschlimmerung der ganzen Sachlage eintritt, und schliesslich der Tod durch Urämie, Oedeme u. s. w. herbeigeführt wird, deutet vielleicht an, dass der ursprünglich circumscripte Process sich allmählich durch Uebergreifen der Entzündungsvorgänge von dem local beschränkten Herd auf bisher intactes Gewebe ausbreitet und

schliesslich das gesammte Parenchym der Nieren umfasst. Wiederholt hatte ich Gelegenheit, zu beobachten, dass derartige, ganz chronisch verlaufende, scheinbar harmlose Albuminurien infolge einer Schwangerschaft oder infolge einer schweren Infectionskrankheit, z. B. eines Typhus, einer Malaria, in nahezu acuter Weise aufflammen und nach einem mehr oder weniger lange dauernden hydropischen Stadium zum Tode führen. Der ungünstige Einfluss, welchen schwere Constitutionsstörungen auf die Function kranker oder geschwächter Organe zu haben pflegen, zeigt sich hier in ganz hervorragender Weise, und es ergiebt sich daraus für die Erhaltung der relativen Gesundheit und des Lebens solcher Patienten die Regel, sie in möglichst ruhigem Geleise des Lebens zu erhalten und alle aussergewöhnlichen körperlichen und psychischen Momente von ihnen fernzuhalten. So können die Patienten viele Jahre lang ein ganz erträgliches Dasein führen; aber das Damoklesschwert einer plötzlichen Generalisirung des Processes und dadurch bedingter lebensgefährlicher Störung im Gesammtorganismus, sei es infolge einer Erkältung, einer Ueberanstrengung u. s. w., schwebt immer über ihnen.

Es ist von theoretischem und praktischem Interesse, diesen Wandlungen im Verlauf der chronischen Nephritis nachzugehen, um Anhaltspunkte zu gewinnen, welche die richtige Beurtheilung dieser Veränderungen, sei es im günstigen, sei es im ungünstigen Sinne, ermöglichen. Ich möchte hier auf zwei neue Gesichtspunkte hinweisen, welche mir für die Beurtheilung des Einzelfalles von Wichtigkeit zu sein scheinen und neben den längst bekannten diagnostischen und prognostischen Anhaltspunkten für die Folge und zwar sowohl für die Diagnose als auch für die Prognose und die Therapie eine gewisse Bedeutung haben dürften, nämlich auf die Ziffern, welche sich aus fortlaufenden Bestimmungen des Hämoglobingehaltes des Blutes und des Blutdruckes ergeben.

Die Abnahme des Hb-Gehaltes kommt vorzugsweise der parenchymatösen Nephritis zu, und der Grad des Absinkens entspricht im Allgemeinen der Schwere der Erkrankung; dagegen vermisst man bei den mehr interstitiellen Formen der Nephritis in allen ätiologischen Formen die Abnahme des Hb im Blute, wenigstens anfangs; ja es findet sich nicht selten sogar ein abnorm hoher Hämoglobingehalt, und diese Differenz im Hb-Befunde erhält sich durch Jahre.

Analog verhält es sich mit dem arteriellen Blutdruck. Bei den mehr parenchymatösen Formen findet sich anfangs gewöhnlich ein Absinken des Druckes, und erst im späteren Verlaufe erhebt sich

derselbe über das Normale, ohne aber auch nur annähernd die Höhe des Blutdruckes zu erreichen, welche die Schrumpfniere in vorgerückten Stadien darbietet. Letztere lässt meist vom Anfang an eine Zunahme der Spannung im Aortensystem erkennen. Im Laufe von Jahren aber erreicht der Blutdruck die höchsten Grade, welche überhaupt vom menschlichen Körper ertragen werden — über das Doppelte des normalen Druckes (T. 200—220 Mm. Hg). In manchen Fällen zeigt der Process einen langsamen Verlauf und selbst Stillstände, während welcher der Blutdruck auf einem erhöhten, aber doch nicht extremen Grade eingestellt bleibt. Eine fortlaufende Beobachtung des Blutdruckes scheint von grossem Werthe zu sein, um so mehr, als das Verhalten der Albuminurie, der Polyurie und des specifischen Gewichtes viel zu schwankend und von alimentären und anderen Einflüssen zu abhängig ist, um für die Prognose allein maassgebend zu sein.

Alle diese Dinge erfordern noch eine weitere Prüfung und längere Reihen von Beobachtungen, als sie mir bisher zur Verfügung standen; aber das, glaube ich, kann man schon jetzt mit Bestimmtheit sagen, dass ein regelmässiges Studium des Hb-Verhaltens und des Blutdruckes neben den übrigen diagnostischen und prognostischen Methoden der Erkenntniss für die Beurtheilung der Vorgänge bei der chronischen Nierenentzündung eine ansehnliche Rolle zu spielen berufen ist.

II.

Zur Kenntniss der Dilatation und Hypertrophie des Herzens infolge von Ueberanstrengung und der idiopathischen Herzerkrankungen überhaupt.

Von

Dr. Hermann Rieder,

Privatdocent und Assistent der med. Klinik.

Unter den Erkrankungen des Herzens haben in neuerer Zeit mehr die sogenannten idiopathischen Herzmuskelerkrankungen, als die schon bekannteren Herzstörungen, welche bei Klappenfehlern, bei Endo- und Pericarditis beobachtet werden, das Interesse der Kliniker und der pathologischen Anatomen in Anspruch genommen. Speciell die durch Ueberanstrengung hervorgerufenen Herzmuskelerkrankungen sind schon mehrfach Gegenstand eingehenden Studiums seitens verschiedener Forscher gewesen.

Es wäre aber verfehlt, die Lehre von der Ueberanstrengung des Herzens, welch' letztere einen Hauptfactor bei der Entstehung erwähnter Krankheiten bildet, als eine wohlfundirte und unumstössliche zu betrachten; denn es wird sich Jedermann, der die einschlägige Literatur nachsieht, überzeugen, dass viele in dieses Gebiet einschlägige Fragen noch ihrer Erledigung harren, dass die Lehre von den durch Ueberanstrengung gesetzten Herzveränderungen noch lange nicht ausgebaut ist.

Die neuere, vorwiegend bacteriologisch-chemische Richtung welche die medicinische Forschung eingeschlagen hat, war der weiteren Erforschung dieses Krankheitsgebietes nicht günstig, wenn auch einzelne gewichtige Arbeiten, die diesen Gegenstand behandeln, gerade in letzterer Zeit (ich nenne besonders die von Fräntzel, Leyden, Bollinger, Krehl, von Frey u. A.) erschienen sind.

Im Allgemeinen kann man wohl sagen, dass die Kliniker (mit wenigen Ausnahmen) bei Beantwortung der Frage der idiopathischen Hypertrophie und Dilatation des Herzens sich bis jetzt grosse Zurückhaltung auferlegt haben.

Die idiopathische Hypertrophie und Dilatation des Herzens als selbständige Erkrankung des Herzens aufzufassen, ist berechtigt, insofern der anatomische Befund ebensowenig wie der klinische sich mit anderen Erkrankungen des Herzens deckt. Auch diejenigen Autoren, welche bislang die Existenzberechtigung dieses Krankheitsbildes in Zweifel zogen, sind wohl durch die in den letzten Jahren publicirten einschlägigen Mittheilungen von ihrem früheren Standpunkte abgekommen. Namentlich die Mittheilungen reiner Fälle von Ueberanstrengung des Herzens, d. h. solcher, in denen jedes Stromhinderniss (auch Klappenfehler) und jede Organveränderung (Arteriosklerose, Nephritis, Emphysem) ausgeschlossen werden konnte, haben zur Klärung der Frage wesentlich beigetragen.

Es sei mir gestattet, in folgenden Zeilen einen kurzen geschichtlichen Rückblick zu werfen auf jene literarischen Erzeugnisse, welche mit der Frage der idiopathischen Dilatation und Hypertrophie des Herzens sich eingehender beschäftigt haben.

Ausser den Franzosen Andral, Laennec, Berton und Bouillaud, welche bereits eine excentrische, dilatative Hypertrophie des Herzens von der concentrischen unterschieden, und Corvisart, welcher die Vergrösserung des Herzens mit Erweiterung der Höhlen als actives Herz-Aneurysma benannte, nehmen auch Hope, Hunter, Kreysig, Stokes schon an, dass durch übermässige Muskelanstrengung Herzkrankheiten resp. Herzerweiterung entstehen können. Der Erste jedoch, welcher die genannten Krankheitszustände eingehender studirte und durch anatomische Befunde zu stützen suchte, war Peacock. Seine Angaben beziehen sich auf Beobachtungen, welche derselbe an Cornwalliser Bergarbeitern angestellt hat, und die ihn zur Aufstellung eines eigenen Krankheitsbildes, des sogenannten Miner's Asthma, geführt haben. Spätere Berichte hierüber stammen von Meyers, Thomas Clifford Albutt, da Costa, Thompson, welch' Letzterer Fälle von acutester Dehnung des Herzens — sogar mit Zerreissung der Klappen — durch Ueberanstrengung beobachten konnte, endlich von Maclean und F. W. Moinet.

Trotz der überzeugenden Mittheilungen, welche, ausser von vorgenannten Autoren, auch von Traube, Biermer, Wilh. Baur, Joh. Seitz (welcher im Jahre 1873 mehrere sehr genau beobachtete Fälle von idiopathischer Herzdilatation nach schwerer körperlicher Arbeit beschrieb), Curschmann u. A. gemacht wurden, erhoben sich von manchen Seiten Zweifel betreffs jener — früher unbekannten — Krankheit.

So wandte sich Duchek, dem sich Friedreich anschloss,

mit einer gewissen Schärfe gegen jene Ausführungen und gegen die Möglichkeit der Entstehung einer idiopathischen Hypertrophie oder einer einfachen Dilatation (primäre Hypertrophie: Bouillaud); jedenfalls glaubte er, da dieselbe zu den grössten Raritäten gehöre, bei der Diagnosestellung zur Vorsicht mahnen zu müssen. In ähnlichem Sinne sprachen sich Oppolzer, E. Seitz, Schrötter u. A. aus. Entschieden zu weit ging Kunze, als er die primäre Hypertrophie und Dilatation absolut leugnete, indem er die bekannten von Joh. Seitz und Münzinger mitgetheilten Fälle als unrein und nicht beweiskräftig bezeichnete, ebenso wie die bekannten Fälle von Peacock, welche Cornwalliser Arbeiter betrafen, da hier Lungencomplicationen, resp. secundäre Herzdilatationen vorgelegen hätten.

Aber auch von französischer Seite wurden Bedenken laut, indem sowohl Bernheim als Spillmann die idiopathische Herzhypertrophie in Zweifel zogen.

Eine entschiedene Stellung zu Gunsten der idiopathischen Herzhypertrophie nahm schon früh Gerhardt ein, der Herzhypertrophie infolge starker Muskelanstrengung bei Epileptikern beobachtete. Während nun, nach Ansicht der meisten Autoren, beide Herzhälften ziemlich gleichmässig an der excentrischen Hypertrophie Theil nehmen, lässt Friedreich nur die Hypertrophie des linken Ventrikels, und diese nur bei der arbeitenden Klasse, gelten.

Auf experimentellem Wege suchte Schott in Nauheim die Frage zu lösen, indem er vollständig gesunde Individuen ringen liess und sie dann hinsichtlich der Herzfigur, der Athmungs- und Pulsfrequenz, des Blutdruckes u. s. w. untersuchte. Schott konnte nach heftigem Ringen eine Dilatation des Herzens nach rechts und links um 1—2 Cm., ja einmal, nach mehrere Minuten dauerndem Ringen, ein Hinausrücken der Herzspitze um 5,5 Cm. (!) über die Mammillarlinie constatiren.

Wenn auch derartige Angaben noch sehr der Bestätigung bedürfen, so ist doch die Möglichkeit einer, wenn auch etwas weniger excessiven, Volumszunahme des Herzens bei solcher Kraftäusserung nicht ohne Weiteres von der Hand zu weisen. Gewiss müsste die Untersuchung an Thierherzen, z. B. von Pferden, die bei Distanzritten, Rennen u. dergl. verunglückten, von gehetzten Thieren (Wild) zu mehr sicheren Resultaten führen in Bezug auf die Dilatationsfähigkeit des Herzens.

Weitere geschichtliche Mittheilungen, von klinischem und pathologischem Standpunkte aus beleuchtet, finden sich in den diesbezüg-

lichen Aufsätzen von Thurn und Bollinger sehr übersichtlich zusammengestellt.

Es dürfte wohl keinem Zweifel unterliegen, dass jugendliche, resp. noch in der Blüthe des Lebens stehende Individuen sich zum Studium der idiopathischen Hypertrophie und Dilatation des Herzens viel besser eignen, als ältere, bei denen schon Altersveränderungen und andere den Circulationsapparat schädigende Factoren, die zur Herzhypertrophie führen (Lungenemphysem, Arteriosklerose, Nierenschrumpfung) bestehen, welche eine combinirte Organerkrankung bedingen und so die unbefangene Beurtheilung des Krankheitsbildes trüben können.

Fälle von geringerer Dilatation des Herzens, bei denen Herzklopfen, Dyspnoë, Ohnmacht, beschleunigte und unregelmässige Herzaction beobachtet werden — Krankheitserscheinungen, die durch Gebrauch von Bettruhe, Digitalis, Eisblase auf die Herzgegend oft rasch gebessert, resp. beseitigt werden können —, sind nach Angabe erfahrener Kliniker nicht so selten zu beobachten. Es kommen aber — wenngleich seltener — auch solche Fälle zur Beobachtung, in denen eine einmalige, vielleicht nur kurzdauernde, aber gewaltige Anstrengung zu bedeutender, ja todbringender Dilatation Veranlassung gab, und solche Fälle sind natürlich zum Studium des Krankheitsbildes ganz besonders geeignet und lehrreich.

So berichtet Thompson (citirt bei Eichhorst, Lehrbuch der speciellen Pathologie und Therapie, 4. Auflage, Wien und Leipzig 1890) über einen 28 jährigen Mann, welcher unmittelbar nach dem Heben einer schweren Last mit heftigen Schmerzen in der Herzgegend erkrankte, bald darauf Zeichen von Insufficienz der Herzkraft, gleichzeitig auch bedeutende Vergrösserung des Herzens erkennen liess und innerhalb eines Zeitraumes von 14 Tagen zu Grunde ging. Bei der Section fand sich das Herz auffällig erweitert, ausserordentlich schlaff und verfettet.

Ferner berichtet Corvisart von einem Courier, der ohne zu rasten 1000 Meilen zu Pferde zurückgelegt hatte und schon nach 8 Tagen unter den Erscheinungen von Hydrops, Cyanose und Herzschwäche zu Grunde ging; weiter von einem anderen Fall, in dem ein Mann ein grosses Fass Branntwein fortrollte, hierbei heftige Hustenanfälle bekam und bald darauf starb; die Obduction ergab eine enorme Herzdilatation. Offenbar hat sich hier das Herz von der ihm zugemutheten grossen und plötzlichen Anstrengung nicht mehr erholen können.

Von anderen markanten Fällen, in denen sich plötzliche Herzermüdung einstellte, wären noch zu erwähnen der Curschmann'sche Fall:

„22 jähriger Kellner, führte eine unregelmässige, sehr angestrengte Lebensweise, war aber nicht Potator. Seit zwei Jahren leichte Ermüdbarkeit, Herzklopfen und Athemnoth. Unter stetiger Steigerung der Symptome Auftreten von allgemeiner Anasarka, die mit Unterbrechungen langsam zunahm. Beim Gang auf das Closet plötzlich Exitus letalis.

Die Section ergab proportionale Hypertrophie beider Ventrikel, bedeutende Erweiterung der Herzhöhlen, fettige Degeneration des Herzmuskels, Gehirnödem."

Ebenso der von Bollinger (Arbeiten aus dem pathologischen Institut zu München) beschriebene, auf der v. Ziemssen'schen Klinik beobachtete Fall:

„32 jähriger Mann, kein Potator, hatte Jahre lang ein schweres Rad zu drehen; es entwickelte sich idiopathische Herzhypertrophie mit acuter Herzinsufficienz. Bei der Section fand sich idiopathische Herzhypertrophie und Dilatation des ganzen Herzens, cyanotische Induration der Leber und Nieren, mässiges Hydropericard; der Herzmuskel war normal, das Herzgewicht betrug 510 Grm. bei 66 Kilo Körpergewicht."

Ferner eine in späterer Publication (Festschrift zu Ehren Pettenkofer's) verzeichnete Beobachtung:

„19 jähriger Kaufmannslehrling, Velocipedfahrer und Potator, der nach kurzer Krankheit unter den Erscheinungen der Herzinsufficienz starb."

Ein weiterer einschlägiger Fall findet sich in dem Abtheilungsberichte für die Jahre 1885—90 (Städt. Krankenhaus-Annalen Bd.V. 1892, Bericht der II. med. Abtheilung):

„19 jähriger schwächlicher Mann, von Beruf Schuhmacher, trug, als Steinträger bei einem Bau beschäftigt, 8 Tage lang je 17 Steine à 4 Kilo; anfänglich bestand Herzklopfen, dann Schwellung der Unterextremitäten. Es fand sich Vergrösserung der Herzfigur, hebender, verbreiterter Spitzenstoss, starke systolische Erschütterung der ganzen Herzgegend. Pulsfrequenz 80. Albuminurie.

Bei absoluter Bettruhe langsam Verkleinerung der Herzdämpfung. Nach vierwöchentlicher Behandlung Herzfigur normal, Harn eiweissfrei, jedoch schon bei geringer körperlicher Anstrengung vermehrte Herzaction und subjectives Gefühl des Herzklopfens."

Von einer annähernd genauen Berechnung, in welcher Zeit sich derartige idiopathische Hypertrophien und Dilatationen entwickeln und eventuell wieder zurückbilden können, sind wir aber trotz des Bekanntwerdens obiger Fälle, welche als typisch angesehen werden müssen, weit entfernt.

Genaue klinische Beobachtung, genaue Erforschung des ätiologischen Momentes, genaue Sectionsberichte mit Berücksichtigung des pathologisch-anatomischen Befundes am Herzen sind für das Studium der Frage von der idiopathischen Dilatation und Hypertrophie des Herzens auch fernerhin wichtig und erwünscht.

Von der Voraussetzung ausgehend, dass in diesem wichtigen und noch wohl discutirbaren Kapitel selbst der kleinste Beitrag erwünscht sei, entschloss ich mich, die folgenden, sich auf drei jugendliche Individuen beziehenden Mittheilungen, in denen ein mechanisches Moment (Strömungshinderniss) ausgeschlossen werden konnte, der Oeffentlichkeit zu übergeben.

Dass die Herzkrankheiten überhaupt hier in München ausserordentlich häufig sind, beweisen nicht blos die klinischen Erfahrungen, sondern auch die Arbeiten von Spatz, Hermann, Schmidbauer, Athmann, Eisenlohr, Ingerle, Kipp u. A.; sie schliessen sich bezüglich der Häufigkeit, wie Bollinger nachgewiesen hat, direct an die Tuberculose und die entzündlichen Krankheiten an. Zwei Momente verdienen hier als ausschlaggebend hervorgehoben zu werden, nämlich das Bierpotatorium und der Gelenkrheumatismus.

In München ist aber vielleicht auch mehr Gelegenheit gegeben, als in anderen Städten, idiopathische Erkrankungen des Herzens, z. B. durch Ueberanstrengung veranlasst, zu sehen und zu studiren. Hierbei kommen wieder verschiedene Momente in Betracht: der schon oben erwähnte übermässige Biergenuss, die Nähe des Gebirges, der Bergsport u. s. w.

Es ist aber meiner Ansicht nach zu weit gegangen, für die in München zu beobachtenden Fälle von idiopathischer Hypertrophie und Dilatation den Alkohol stets und in erster Linie als krankmachenden Factor anzuschuldigen — wie es vielfach geschieht — und ihm so viele, wenn nicht alle hierbei zu beobachtenden Krankheitserscheinungen in die Schuhe zu schieben; auch in anderen Städten, wo weniger Bier consumirt wird, ist Dilatation und Hypertrophie des Herzens zu beobachten.

Die folgenden Mittheilungen über drei einschlägige Beobachtungen beziehen sich auf einen den besseren Ständen angehörigen jungen Mann (Student, Potator), der im Sport übermässige Anstrengung seinem stark geschwächten Herzen zugemuthet hat, sowie auf zwei jugendliche Individuen der arbeitenden Bevölkerung, die keine Potatoren waren und harte körperliche Arbeit verrichteten.

Fall 1. Richard D., 24 Jahre alt, cand. jur. Patient will — abgesehen von den Kinderjahren — nie erheblich krank gewesen sein, bis zum Jahre 1882, wo er 4 Wochen lang an Diphtherie litt. Von da ab war er stets gesund.[1])

An Pfingsten (9. und 10. Juni) 1889 unternahm Patient mit mehreren Freunden einen Ausflug ins Gebirge und bestieg die Zugspitze, ohne je zuvor eine derartige Bergtour unternommen zu haben. Der Aufstieg erfolgte ziemlich rasch; doch schon vor dem Erreichen des Gipfels verspürte Patient Athembeschwerden und Herzklopfen, so dass er mehrmals rasten musste. Nach kurzem Aufenthalt auf dem Gipfel wurde der Rückweg nach Partenkirchen in wiederum sehr raschem Tempo ange-

1) Die Beobachtung desselben verdanke ich der Liebenswürdigkeit des Herrn Professor Posselt.

treten. Patient langte Abends im Gasthause ziemlich erschöpft an, verspürte aber kein weiteres Unbehagen. — Tags darauf unternahm Patient abermals eine anstrengende Bergtour, die ihm nach eigener Angabe noch viel mehr zugesetzt habe, als die Partie auf die Zugspitze. Abends musste Patient stark erbrechen, schlief aber in der Nacht gut. Am nächsten Morgen bemerkte er eine Anschwellung der Knöchel beider Füsse, fühlte sich sonst aber wohl. Mittags erfolgte die Rückfahrt nach München. Hier angekommen, war Patient vor Athemnoth kaum im Stande, die Stiegen seiner Wohnung zu ersteigen; trotzdem besuchte er Abends noch einen Bierkeller, wo er indess alle zu sich genommenen Speisen sowie das Bier erbrechen musste. Vom 13. Juni ab besuchte D. wieder das Colleg, hatte aber viel an Athembeschwerden und Herzklopfen, sowie Appetitlosigkeit zu leiden. Die Schwellung an den Knöcheln soll stets gleich geblieben sein. Erst am 19. Juni, als die Athemnoth so zugenommen hatte, dass Patient nur mit Mühe einige Schritte gehen konnte, legte sich Patient zu Bett und consultirte gleichzeitig einen Arzt, der seine sofortige Ueberführung ins Krankenhaus veranlasste. Hier erhielt er sofort Eisblase aufs Herz, Wein und Digitalis.

Patient ist seit 12 Jahren Velocipedfahrer und unternahm mit seiner Maschine oft grosse Touren, nach denen er öfters aufgeregte Herzthätigkeit bemerkte. Gonorrhoische und luetische Infection zugestanden, ebenso Potatorium hohen Grades (Patient trinkt seit 6 Jahren täglich 10 bis 12 Liter Bier).

Status praesens vom 20. Juni. Mittlere Körpergrösse, kräftiger Knochenbau, guter Ernährungszustand, geringes Fettpolster.

Ueber den Lungenspitzen kein pathologischer Befund; rechts hinten unten abgeschwächtes Athmen, abgeschwächter Pectoralfremitus; Dämpfung nicht ganz handhoch. Links hinten unten ebenfalls Dämpfung, doch in geringerem Grade.

Circulationsapparat: Starke Venen- und Arterienpulsation am Halse; starke Herzbewegung vom 2.—5. Intercostalraum sichtbar; epigastrische Pulsation. Spitzenstoss im 5. Intercostalraum, ausserhalb der Mammillarlinie, schwach zu fühlen. Herzdämpfung geht nach rechts über den rechten Sternalrand; Töne rein, nur am linken Sternalrand ein ziemlich schwaches systolisches Geräusch zu hören. I. Mitralton und II. Aortenton sehr verstärkt. Puls ist klein und frequent (96), aber regelmässig und rhythmisch.

Abdomen von mässigem Umfang. Leberdämpfung vergrössert, Ascites nicht sicher nachweisbar, ebensowenig Milzvergrösserung.

Starke Anasarka der Unterextremitäten. Harnmenge gering. Harn eiweissfrei, zeigt starkes Sedimentum lateritium. Abendtemperatur 38,1°C.

Therapie: Absolute Bettruhe, Eisblase auf die Herzgegend. Vinum hispanicum, Infus. fol. Digitalis.

22. Juni. Starkes Erbrechen, Puls regelmässig, etwas kräftiger. Temperatur normal, Urin spärlich (420 Ccm.). Ordination: Wegen des Brechreizes und starken Widerwillens gegen Digitalis: Tinct. Strophanthi.

24. Juni. Urinmenge 480 Ccm. Kein Erbrechen, doch starke Zunahme der Oedeme. Ordination: Calomel.

25. Juni. Scarification des Penis wegen starken Oedems. Uebrige

Oedeme nicht zurückgegangen. Urinmenge 700 Ccm. Schon bei geringen Bewegungen im Bett entsteht Cyanose und Athemnoth.

28. Juni. Urinmenge ist auf 1140 Ccm. gestiegen.

29. Juni. Die Harnmenge beträgt 1075 Ccm. Patient erhält wegen andauernder Schlaflosigkeit Sulfonal. Oedem des Penis und Scrotum geringer.

30. Juni. Urinmenge 485 Ccm.

1. Juli. Urinmenge 550 Ccm. Abermals Calomel wegen Persistirens der Oedeme, besonders der Anasarka. Es wird Blutdruckmessung und Hämoglobinbestimmung vorgenommen. Letztere ergiebt 107 Proc. (n. Fleischl); die Blutdruckmessung mittelst des Basch'schen Sphygmomanometers ergiebt an der rechten Temporalis 85, an der linken 100 mm Hg. Herzstosscurven wegen diffuser Erschütterung der Herzgegend bei fehlendem eigentlichen Herzstoss nicht aufzunehmen.

2. Juli. Sulfonal und Calomel werden beibehalten; guter Schlaf, Puls 102, schnellend, weich, ziemlich voll. Anasarka und Hydrothorax haben etwas zugenommen. Venenpuls am Halse etwas geringer. Urinmenge 560, spec. Gewicht 1020.

3. Juli. Urinmenge 1140, spec. Gewicht 1014. Calomel beibehalten. Puls 104. Respiration 18. Temperatur 36,8° C. Subjectives Wohlbefinden. Puls etwas mehr gespannt, voll. Hydrothorax hat etwas zugenommen, namentlich rechts, Herzdämpfung überschreitet den rechten Sternalrand. Spitzenstoss deutlich zu fühlen, zwischen Mammillarlinie und vorderer Axillarlinie. Mässiges Oedem der Bauchdecken; Anasarka der Beine unverändert. Leber überragt den Rippenbogen in der Mammillarlinie um 3 Querfinger.

5. Juli. Schlaf gebessert, Appetit gut. Keine Athmungsbeschwerden. Anasarka der Bauchdecken und Beine etwas geringer. An der Innenseite des Oberschenkels und an den Seiten des Abdomens zahlreiche Striae. Hydrothorax rechts geringer, links nicht mehr nachweisbar. Herzdämpfung reicht nach rechts etwas über die rechte Sternallinie, Spitzenstoss ausserhalb der Mammillarlinie fühlbar. Abdomen weich. Temperatur 37,0—37,3. Puls 108, voller, kräftiger; Respiration 19. Urin 2160, spec. Gewicht 1010.

6. Juli. Urin 2800, spec. Gewicht 1010. Puls 100; Respiration 19. Subjectives Wohlbefinden. Keine Dyspnoë. Puls voll, gut gespannt, frequent. Rechts Hydrothorax fortbestehend. Herzdämpfung reicht noch bis zum rechten Sternalrand. Anasarka der Beine und Bauchdecken geringer; Leber noch erheblich vergrössert.

7. Juli. Puls 104. Urin 2630, spec. Gewicht 1008. Trotz abendlicher Darreichung von Sulfonal schlechter Schlaf. Venenpuls geringer; Anasarka, Hydrothorax weiter zurückgegangen. Leber noch erheblich vergrössert. Stomatitis mercurialis, deshalb Calomel ausgesetzt; statt dessen Tinct. Strophanthi.

Vom 7.—12. Juli schwankt die Pulsfrequenz zwischen 108 und 118, die Respirationsfrequenz zwischen 22—24. Die Harnmenge zwischen 1000 und 2000 Ccm.

12. Juli. Andauernd schlechter Schlaf, bei geringen Bewegungen Dyspnoë. Anasarka und Hydrops vollkommen verschwunden. Lungen

normal. Herzdämpfung reicht bis nahe an den rechten Sternalrand. Spitzenstoss gut fühlbar. Action rhythmisch, sehr frequent. Am linken Sternalrand systolisches Geräusch; im Uebrigen Töne rein. Puls frequent, weich und ziemlich klein. Starke Stomatitis mercurialis. Puls 118; Respiration 24. Harnmenge 950, spec. Gewicht 1020. Medication beibehalten. Chloralamid (3,0) Abends.

16. Juli. Die Harnmenge ist in den letzten Tagen erheblich angestiegen, beträgt heute 3950 (spec. Gewicht 1008). Pulsfrequenz 108, Respiration 20. Schlaf bessert sich. Chloralamid wird noch beibehalten, Diuretica von heute ab nicht mehr angewendet.

19. Juli. Sechs Stunden Schlaf ohne Chloralamid. Pat. ist zum ersten Mal eine halbe Stunde ausser Bett. Puls rhythmisch, voll, gut gespannt. Kein Hydrops oder Anasarka. Ausgedehnte Striae in den seitlichen Partien des Abdomens. Herzdämpfung reicht bis über die Mitte des Sternums. Spitzenstoss noch in der vorderen Axillarlinie, im 6. Intercostalraum. Töne, mit Ausnahme des I. Mitraltones, rein. Leber bedeutend zurückgegangen. Milz wenig vergrössert. Am Abdomen und Oberschenkel zahlreiche Striae. Subjectives Wohlbefinden.

Pat. reist bald darauf in seine Heimath und kehrt nach den Herbstferien im besten Wohlbefinden nach München zurück. Die Herzdämpfung wird normal befunden; der Spitzenstoss innerhalb der Mammillarlinie im 5. Intercostalraum. D. sucht um ein ärztliches Zeugniss nach, um der militärischen Einziehung als Reservist zu entgehen. Dem Ansuchen wird entsprochen; in diesem Zeugnisse wird auf die früher stattgehabte schwere Erkrankung des Herzens hingewiesen, welche auch in Zukunft eine gewisse körperliche Schonung nothwendig erscheinen liesse. Trotzdem wird D. im Jahre 1891 zu einer mehrwöchentlichen Uebung eingezogen. Nach Ablauf derselben macht er sich wieder hierorts vorstellig; der Herzbefund war normal (Spitzenstoss innerhalb der Mammillarlinie). Der gleiche Befund konnte auch noch in letzter Zeit seitens zweier Aerzte in der Heimath des Patienten festgestellt werden. Patient lebte seither äusserst solid, beschäftigte sich mit Landwirthschaft, unterzog sich keiner grösseren körperlichen Anstrengung, hat dem Biergenuss vollständig entsagt, fühlt sich körperlich vollkommen wohl.

Epikrise.

Wenngleich für solche Kapitel der Pathologie, welche noch nicht völlig ausgebaut sind, die Mittheilung von Krankheitsfällen ohne pathologisch-anatomischen Befund, d. h. ohne Autopsie, von geringerem Werthe sind, so glaubte ich doch den oben skizzirten Fall, der in mehrfacher Hinsicht klinisches Interesse bietet, hier mittheilen zu sollen.

Das ätiologische Moment war hier klargelegt: schwere Muskelarbeit und langandauernder Abusus cerevisiae haben zusammengewirkt, oder vielmehr schwere Arbeitsleistung wurde einem durch übermässigen Alkoholgenuss geschwächten Herzen zugemuthet, ähnlich wie in dem von Thompson beschriebenen (oben erwähnten)

Falle ein bereits erkranktes Herz (dort Fettherz) von einer schweren Schädigung betroffen wurde.

Gewiss war das Herz D . . 's schon seit längerer Zeit nicht mehr leistungsfähig, aber es fehlte offenbar früher eine Gelegenheitsursache, diese Schwäche des Herzens zu erkennen. Macht doch selbst oft ein hochgradig verändertes Herz, z. B. ein Fettherz, bei schwerer Anämie keine besonderen Beschwerden. [1]) Aber auch die Möglichkeit, dass leichtere, wenig beachtete Attaquen in früherer Zeit doch bestanden, aber seitens des Patienten nicht weiter beachtet wurden, und erst die letzte grosse Anstrengung zu Herzerweiterung mit Stauungserscheinungen führte, ist denkbar.

Was die einzelnen Krankheitserscheinungen anlangt, so war das Herzvolumen bei dem Patienten erheblicher vergrössert, als das bei einfacher Herzdilatation sonst zu beobachten ist. Unter den Initialerscheinungen stand der heftige Brechreiz im Vordergrunde, wie auch Athemnoth und Herzklopfen nicht minder den Patienten belästigten. Ungewöhnlich war der enorme Hydrops universalis, der erst durch Calomel zum Schwinden gebracht werden konnte. Auch die hartnäckige und anhaltende Schlaflosigkeit machte ein besonderes therapeutisches Eingreifen nöthig. Der Blutdruck wurde, selbst während die Stauungserscheinungen noch hochgradig waren, normal befunden. Die erhöhte Pulsfrequenz sank rasch mit der Abnahme des Hydrops. Galopprhythmus, der ja allgemein als prognostisch ungünstiges Symptom aufgefasst wird, konnte während der ganzen Dauer der Beobachtung nicht constatirt werden.

Trotzdem Patient von den schweren Compensationsstörungen der Herzthätigkeit zu leiden hatte, war er doch ein Jahr später im Stande, eine militärische Uebung mitzumachen, ja er ertrug dieselbe ohne besondere Beschwerde und ohne dass schlimme Folgezustände eintraten.

Nach des Verfassers Meinung dürfte in derartig schweren Fällen, wie der vorliegende ist, nur höchst selten Rückgang der Krankheitserscheinungen resp. Genesung zur Beobachtung kommen. Doch berichtet Ott über einen ähnlich verlaufenen Fall wie folgt: „Zustände von Schwerathmigkeit, Herzklopfen, Schwindel, körperlicher Leistungsunfähigkeit bestanden Jahre lang bei einem jungen Officier, bis ohne grössere körperliche Anstrengung plötzlich eine Katastrophe hereinbrach, indem Bewusstseinsstörung, Schwindel, Erbrechen, schlechter Schlaf sich einstellten. Es erfolgte langsame Besserung bei absoluter

1) In diesem Mangel an Beschwerden sieht Fürbringer den Beweis, dass das Fettherz der Alkoholiker nicht an sich, sondern erst in Verbindung mit centraler neurotischer Affection zu schweren Compensationsstörungen führt.

körperlicher Ruhe, doch hielt die Vergrösserung des linken Ventrikels lange an (wie in unserem Falle), und die Reconvalescenz zog sich lange hin."

Ueber eine weitere derartige Beobachtung berichtet Ott, wobei durch Bergsteigen acute Herzdilatation aufgetreten war. Die eine Frage drängt sich uns bei näherer Beobachtung unseres Falles sofort auf: Hat sich die früher bestandene oder wenigstens als möglich angenommene Herzhypertrophie vollständig zurückgebildet oder nicht? Mit anderen Worten: Liegt hier ein Zustand vor, den man als transitorische Hypertrophie bezeichnen kann, etwa analog der Schwangerschaftshypertrophie, deren Vorkommen, wie bekannt, von Manchen (Löhlein, Fräntzel u. A.) bestritten, von Anderen (W. Müller, Bollinger und Dreysel) wieder lebhaft befürwortet wird?

Hat sich die früher bestandene Hypertrophie mit dem Aufhören der abnorm grossen, dem Herzen gesetzten Widerstände wirklich zurückgebildet, so müssen wir annehmen, dass in unserem Falle die Verhältnisse besonders günstig lagen, insofern hier die Elasticität des Herzmuskels und dessen Ernährung sehr gut und die im Gefässsystem herrschenden Compensationsvorrichtungen so günstig waren, dass so rasch wieder (anscheinend) normale Zustände herbeigeführt werden konnten.

Auch Ott wirft schon die Frage auf, ob sich nicht hypertrophische Herzabschnitte zurückbilden können. Es war mir auch interessant, zu lesen, dass Thurn in seiner Abhandlung über die Marschkrankheiten (l. c. S. 69) angiebt, in einem Falle habe sich die vorher gefundene Hypertrophie des Herzens bei einer späteren Untersuchung nicht wieder gefunden; möglich, meint Thurn, dass eine Täuschung vorlag, obwohl eine Zurückbildung nicht ausser dem Bereich der Möglichkeit liege.

Die Erkenntniss einer einfachen Hypertrophie ohne Dilatation ist eben nicht leicht, ja in schwierig zu deutenden Fällen haben gewiss Maassstab und Waage erst das letzte entscheidende Wort zu sprechen.

Auch die Stärke des Spitzenstosses und die Beschaffenheit des Pulses, welche für die Hypertrophie des linken Ventrikels gut zu verwerthen sind, lassen zuweilen, besonders bei hochgradiger Herzschwäche, im Stich, wie diesbezügliche Beobachtungen bei Schrumpfniere zur Genüge beweisen.

Wenn auch der Frage, ob eine Herzhypertrophie rückgängig werden kann, niemals näher getreten wurde, so hat dieselbe doch schon viele pathologische Anatomen beschäftigt. So äussert schon Förster die

Anschauung, dass Herzveränderungen auf einer gewissen Stufe stehen bleiben und auf dieser für immer verharren können; ob aber das dilatirte Herz seinen normalen Umfang wieder erreichen, dessen Wandungen wieder normal dick, dessen Höhlen wieder normal weit werden, ob die hypertrophische Herzmusculatur wieder ihre normale Dicke erreichen könne, sei zweifelhaft.

Im Falle D. sind die ursächlichen Momente für die Herzveränderung weggefallen, und in der Folge ist auch — wenigstens scheinbar — eine vollständige Rückbildung eingetreten.

Anders in einem Falle von Fräntzel, wo bei einem Steinträger infolge Hebens einer schweren Last eine acute Herzdilatation sich entwickelte und nicht mehr vollständig zurückging — „wohl infolge des Ausbleibens von Hypertrophie, die allein befähigt gewesen wäre, die vermehrte Arbeitsleistung zu vollführen, die Contractionen intensiver zu gestalten und so die Herzhöhlen vollständig zu entleeren".

Das vollständige Verschwinden der Herzsymptome in unserem Falle steht aber im Gegensatze zu den bisherigen Beobachtungen von Krehl. Ob allerdings dauernde Besserung, resp. Heilung erzielt wurde, erscheint mir ungewiss — ist doch eine solche in den Fällen von Leyden, der über viele und genaue Beobachtungen verfügt, niemals zu Stande gekommen.

Wenn auch die klinische Beobachtung in unserem Falle für das Bestehen einer Herzhypertrophie sprach, so wäre es doch gewagt, auf Grund einer solchen Beobachtung bei fehlendem anatomischem Befunde mit Sicherheit anzunehmen, dass eine solche wirklich bestanden hat. Der Rückgang der Krankheitserscheinungen lässt vielmehr vermuthen, dass nur eine einfache uncomplicirte acute Herzdilatation vorgelegen hat.

Hatten wir es in dem eben beschriebenen Falle mit einem Manne aus den besseren Ständen und mit einer reparablen Herzveränderung zu thun, so betreffen die nun folgenden Fälle Leute aus der arbeitenden Klasse, bei denen die Herzveränderung offenbar schon so weit vorgeschritten war, dass ein restitutio ad integrum resp. eine Compensation der Herzstörungen nicht mehr möglich war.

Fall II. Friedrich H., 27 Jahre alt, Dienstmann.

Anamnese vom 16. Februar 1893. Nach Angabe des Patienten besteht seit 14 Tagen starker Husten mit reichlichem weissem Auswurf; ausserdem leidet Patient an Seitenstechen (rechts). Dazu gesellte sich selbst bei geringer Anstrengung, nach kurzem Gehen u. s. w. so starkes Herzklopfen, dass Patient in seiner Beschäftigung innehalten und ausruhen musste. Vor etwa 8 Tagen bemerkte er eine leichte Anschwellung seiner Beine. Die stetige Zunahme seiner Be-

schwerden zwang ihn schliesslich, seine Arbeit aufzugeben und einen Arzt zu consultiren, der einen Herzfehler diagnosticirte und den Patienten dem Krankenhause überwies. Schlaf und Appetit sind seit 8 Tagen beträchtlich gestört; eine Verminderung der Harnausscheidung will Patient nicht bemerkt haben, auch will er früher nie krank gewesen sein, niemals seien ihm Störungen von Seiten seines Herzens aufgefallen, nie habe er Gelenkschmerzen empfunden. Früher hatte er als Pinselmacher die leichteste Arbeit zu verrichten, wobei er den ganzen Tag sitzen konnte, seit 8. Januar ist er Dienstmann; als solcher habe er im Allgemeinen keine sehr anstrengende Thätigkeit gehabt, jedoch mitunter auch, so besonders vor etwa 5 Wochen, bei einem Umzuge schwere Arbeit leisten müssen. Patient, der früher in Nürnberg in Arbeit stand, lebt erst seit September 1892 in München.

Vater an Herzleiden gestorben, Mutter lebt und ist gesund. Potatorium und Infection werden negirt. Auch die Angehörigen des Patienten sagen aus, dass Patient nie viel Spirituosen zu sich genommen habe. Es sei ihnen aufgefallen, dass Patient 2—3 Wochen vor dem Eintritt ins Krankenhaus eine auffallend gebeugte Körperhaltung zeigte. Patient sei stets schon als Knabe bei Spielen, bei Uebungen, später bei Spaziergängen hinter seinen Altersgenossen zurückgeblieben.

Status praesens vom 17. Februar 1893. Mittelkräftiger Körperbau, mittlerer Ernährungszustand, fahles, blasses Aussehen, Haut und sichtbare Schleimhäute livide. Sklera sehr blassblau, zeigt leichten Stich ins Gelbliche. Starke Anasarka der Unterextremitäten, des Rumpfes, der Oberextremitäten, namentlich der tiefer liegenden rechten Oberextremität. Gesicht und Genitalien frei von Oedem.

Sputum ist nicht vorhanden. Zunge feucht, nicht belegt. Respiration ziemlich frequent, 22 in der Minute, leicht dyspnoisch. Puls klein, mittelvoll, frequent, rhythmisch.

Lungen: An den Spitzen kein abnormer Percussionsbefund, Halsgruben ziemlich gut ausgefüllt. Rechts hinten unten in der Gegend des Angulus scapulae, links 3 Querfinger unterhalb desselben, eine bis zur unteren Lungengrenze reichende Dämpfung, die sich nach vorn erstreckt und hier am unteren Rande der 5. Rippe steht. Die Dämpfung ist bei Lagewechsel verschieblich. Athmungsgeräusch links hinten oben vesiculär, Exspirium etwas saccadirt, links hinten unten abgeschwächt, ebenso rechts hinten unten. Auch rechts hinten Athmungsgeräusch vesiculär, etwas verschärft, saccadirt, auch vorn verschärftes, saccadirtes, pfeifendes Vesiculärathmen.

Herz: Die Herzgegend stark vorgewölbt, in den Intercostalräumen der linken vorderen Thoraxfläche starke Pulsation, desgleichen am Halse starke Pulsation der Arterien sichtbar; leichte Undulation der Halsvenen. Herzdämpfung reicht $1^1/_2$ Querfinger über den rechten Sternalrand, nach oben bis zum oberen Rand der 3. Rippe, nach links gut 1 Querfinger über die linke Mammillarlinie. Spitzenstoss im 6. Intercostalraum, sehr verbreitert, zwischen Mammillarlinie und vorderer Axillarlinie.

An der Herzspitze lautes systolisches Geräusch mit präsystolischem Vorschlag, über dem Sternum ziemlich lautes Doppelgeräusch. Das systolische Geräusch an der Herzbasis in der Gegend der Aorta hat

leicht scharrenden Charakter; über Tricuspidalis und Pulmonalis systolisches Geräusch; 2. Pulmonalton stark accentuirt.

Abdomen: Leicht vorgewölbt, freie Flüssigkeit nicht nachweisbar; Bauchdecken ödematös.

Leber: Stark vergrössert, ziemlich resistent, leicht druckempfindlich. Untere Lebergrenze in der Mittellinie 1 Querfinger oberhalb des Nabels.

Milz: Ihre Grösse wegen des bestehenden Hydrothorax nicht genau zu eruiren.

Harnmenge beträgt 900 Ccm., spec. Gewicht 1012; geringer Eiweissgehalt.

Diagnose: Incompensirter Klappenfehler oder idiopathische Dilatation und Hypertrophie des Herzens; Stauungserscheinungen.

Therapie: Bettruhe. Excitantien.

Bei der Beobachtung des Krankheitsverlaufes, auf dessen Einzelheiten hier nicht weiter eingegangen werden soll, erschien besonders auffällig die Inconstanz der Geräusche. Schon bald wurde die Möglichkeit, dass ein incompensirter Klappenfehler vorliege, fallen gelassen und die Diagnose auf idiopathische Hypertrophie und Dilatation gestellt.

Zuweilen war galoppartiger Rhythmus des Herzens zu beobachten. Stuhl war häufig diarrhoisch. Wegen enormer Zunahme der Anasarka erhielt Patient Calomel, täglich 3 mal 0,2, in Verbindung mit Opium. Nach reichlicher Diurese Rückgang der Stauungserscheinungen. Die Herzdämpfung ging gleichfalls erheblich zurück. Grenzen nach rechts rechter Sternalrand, nach links Mammillarlinie, nach oben oberer Rand der 3. Rippe; Spitzenstoss war in der Mammillarlinie im 5. Intercostalraum sicht- und fühlbar, schwaches systolisches Geräusch an der Spitze stets wahrnehmbar, 2. Pulmonalton und 2. Aortenton mässig accentuirt. Puls rhythmisch, Frequenz bewegte sich zwischen 100 und 110. Temperatur war stets subnormal.

Am 7. März (nach dreiwöchentlicher Behandlung) war Patient Abends ganz wohlauf; die Oedeme waren vollständig verschwunden; die Herzthätigkeit gut, Puls regelmässig, nur leicht frequent. Bis Mitternacht schlief Patient gut, ohne über Schmerzen oder Athemnoth zu klagen. Um 1 Uhr 15 Min. Morgens trat plötzlich ohne Vorboten — nach kurzdauerndem Aufsitzen im Bette — Exitus letalis ein.

Der **Sectionsbefund** vom 8. März 1893 (Obermedicinalrath Prof. Dr. Bollinger) führte zu folgender Leichendiagnose:

Dilatation und Hypertrophie des linken, in geringem Grade auch des rechten Ventrikels, Endocarditis fibrosa retrahens Mitralis; plötzlicher Herztod; Stauungsorgane. Subchronische Tuberculose der Lungen; Peribronchitis fibrosa caseosa; Adhäsivpleuritis beiderseits; leichtes Hydropericard; chronische Gastritis; Hydrocephalus internus; Anaemia cerebri; Stomatitis ulcerosa — auf Calomelgaben.

[Herz in beiden Durchmessern vergrössert, zeigt mässige Fettauflagerung; über dem rechten Ventrikel ein etwa markstückgrosser Sehnenfleck; im rechten Ventrikel flüssiges Blut, wenig Gerinnsel; rechter Ventrikel hühnereigross; Klappen gut beweglich; Musculatur blassbraun; Endocard durchsichtig. Rechter Vorhof enthält Blutgerinnsel und viel

flüssiges Blut; Endocard etwas getrübt. Linker Ventrikel über hühnereigross; Aortenklappen gehörig; Endocard milchig getrübt; Musculatur blass, brüchig, deutlich hypertrophisch. Die Mitralis zeigt am Aortenzipfel eine wulstige Verdickung; Sehnenfäden verdickt, kurz; Klappen gut beweglich.]

Epikrise.

Auch dieser Fall erweckt unser Interesse, insofern hier der Zeitraum zwischen acuter Erkrankung und tödtlichem Ausgange ziemlich genau bekannt war. Differentialdiagnostisch kam hier bei dem Vorhandensein lauter Geräusche besonders Endocarditis in Betracht, doch sprach das constante Fehlen von Fieber gegen diese Diagnose.

Ferner schien es längere Zeit zweifelhaft, ob hier einfache Dilatation vorliege oder mit Hypertrophia cordis combinirt. Der objective Befund, besonders die Verstärkung des 2. Aorten- und des 2. Pulmonaltones, sprach allerdings für Hypertrophia cordis, allein die kurze Dauer der Ueberanstrengung dagegen.

Das Vorhandensein einer wirklichen Hypertrophie wurde durch die Section sichergestellt, insofern das Gewicht des Herzens 440 Grm. betrug, während das absolute Gewicht des normalen Herzens bei mittlerem Ernährungszustand im mittleren Lebensalter nach Bollinger ca. 330 Grm. beträgt.

Die Compensationsstörung trat hier sehr rasch und in der schwersten Form auf; der Tod erfolgte zwar mittelbar infolge anstrengender übermässiger Anforderung an die Leistungsfähigkeit des Herzens, aber die unmittelbare Todesursache (plötzlicher Exitus bei ruhiger Bettlage) blieb unaufgeklärt.

Der Fall zeigt grosse Aehnlichkeit mit einem von Zunker beschriebenen; auch hier bestand zuerst Athemnoth und Hustenreiz, bald auch Herzklopfen (wie in unserem Falle), auch hier stechende Schmerzen im Hypochondrium. Schlaf und Appetit fehlten, fortwährend bestand kurzer Husten, der 2. Pulmonalton war verstärkt, die ganze Regio cordis wurde systolisch gehoben. Hier wie dort bestanden die Zeichen grosser Herzschwäche, Cyanose, kleiner, kaum fühlbarer Puls, niedrige Temperatur. Auffallend waren die Durchfälle in dem Zunker'schen Falle sowohl, als in unserem Falle. Der pathologisch-anatomische Befund zeigte insofern eine Abweichung, als sich im Zunker'schen Falle in zerstreuten kleinen Herden des Herzens Fettmetamorphose entwickelte, während in dem oben beschriebenen Falle sich ein ganz normaler Befund an der Musculatur (Prof. Dr. Bollinger) ergab. Auch eine Vermehrung des Bindegewebes

im Herzfleische, wie sie Quain (Med. Times med. Gaz. 1872) als „connective tissue hypertrophy" bezeichnet, war in dem obigen Falle nicht vorhanden.

Auch im Curschmann'schen Falle (Deutsches Archiv f. klin. Med. Bd. XII) trat, wie in diesem und dem anschliessenden Falle, ganz plötzlich der Tod ein. Die klinischen Erscheinungen deckten sich vollkommen mit den oben angeführten, nur bestand im Curschmann'schen Falle noch fettige Degeneration des Herzmuskels.

Einen analogen Fall (F. Schmucki) beschrieb auch J. Seitz, bei dem (wie oben) plötzlicher Tod im Bette eintrat.

Ob diese rasch eintretende Herzinsufficienz durch plötzliches Aufhören der Herzthätigkeit (infolge myopathischer oder neurotischer Herzerkrankung) oder durch eine centrale Ursache bedingt ist, wie mir wahrscheinlicher ist, ist nicht aufgeklärt. Uebrigens wird später noch auf diesen Punkt näher eingegangen werden.

Diese plötzlichen Todesfälle bei Herzermüdung haben von jeher das Interesse der ärztlichen und noch mehr der Laienkreise erweckt. Ueber derartige Vorkommnisse berichten z. B. Leyden und Kreysig, indem infolge übermässigen Tanzens plötzlich der Tod eintrat. Hierher gehört auch die Beobachtung von plötzlichem Exitus im Wochenbett, über welche Luxemburger berichtet, sowie eine ähnliche Mittheilung von Welponer (Wiener med. Presse, 1879).

Wie aus der Krankengeschichte des oben beschriebenen Falles zu ersehen, konnte an der Grenze des rechten und linken Ventrikels Galopprhythmus nachgewiesen werden — ein Symptom, dessen maligne Bedeutung auch hier zur Geltung kam.

Ob sich endlich die Hypertrophie des Herzens bei unserem körperlich überanstrengten Kranken in der kurzen Zeit von der erhöhten Arbeitsleistung des Patienten (als Dienstmann) an bis zum Eintritt ins Krankenhaus entwickelt hat, oder ob sie schon früher in mässigem Grade bestanden hat, steht dahin. Eine derartige rasche Volumszunahme der Herzmusculatur würde mit unseren bisherigen Anschauungen über degenerative Vorgänge ganz in Widerspruch stehen; doch möchte ich kurz auf einen sehr beachtenswerthen Vermerk von Bouillaud hinweisen, welcher bei Gelegenheit der Mittheilung eines Falles von acuter Entwicklung der Hypertrophie schreibt: „es schiene ihm zwar, dass die Hypertrophie des Herzens wohl älteren Ursprunges war, als der Kranke angab (l. c. S. 224); es verdienten jedoch solche Beobachtungen veröffentlicht zu werden, damit man einmal entscheiden könne, ob die Hypertrophie in gewissen Fällen einen acuten Verlauf nehme, d. h. sich binnen wenigen Wochen bis zu einem sol-

chen Grade entwickeln könne, den sie für gewöhnlich erst nach viel längerer Zeit erreicht."

Wenn wir an der Existenz der Schwangerschaftshypertrophie festhalten — und diese ist ja durch pathologisch-anatomische Untersuchungen wahrscheinlich geworden —, so ist auch bei dieser der Zeitraum für Entstehung und Rückbildung derselben als ein ziemlich eng begrenzter zu bezeichnen.

Fall III. Pius H., 19 Jahre alt, Tagelöhner.

Anamnese vom 4. Juni 1893. Patient giebt an, schon seit seinem 14. Lebensjahre sehr schwere Arbeit verrichtet zu haben. Er war theils als Steinträger, theils als Rollwagenschieber beschäftigt; namentlich letztere Arbeit sei ihm mitunter schwer gefallen. Im letzten Frühjahre bemerkte Patient, dass er bei der Arbeit öfters von starker Athemnoth befallen wurde, wobei gleichzeitig ein druckartiger Schmerz auf der Brust bestand; er sah sich deshalb genöthigt, leichtere Arbeit zu suchen, und fand solche als Kiesarbeiter. Die oben erwähnten Athembeschwerden stellten sich auch jetzt wieder zeitweise ein, jedoch nie so stark, dass Patient gezwungen war, von der Arbeit abzustehen.

Vor 14 Tagen nun musste Patient, um eine nothwendige Arbeit zu vollenden, sehr angestrengt und rasch arbeiten — es handelte sich um Kieswaschen. Schon einige Tage vorher hatte Patient fortwährend starke Brustschmerzen verspürt, die er indessen nicht weiter beachtete. Den folgenden Tag arbeitete Patient bis Mittag; plötzlich verspürte er grosse Mattigkeit, heftigen Kopfschmerz, Flimmern vor den Augen. Gleichzeitig stellten sich äusserst heftige Athemnoth und Druckgefühl auf der Brust ein. Den 3/4 Stunden betragenden Weg zum nächsten Bahnhof konnte Patient wegen quälender Athemnoth und Brustschmerzen nur langsam zurücklegen.

Zu Hause angekommen, legte er sich sofort zu Bett. Hier bemerkte Patient eine Anschwellung seiner Beine, die sich bald weiter verbreitete und Tags darauf schon bis zum Nabel erstreckte. Der behandelnde Arzt verordnete angeblich eine abführende Arznei, rieth aber schliesslich dem Patienten, das Krankenhaus aufzusuchen.

Patient will schon von Jugend auf etwas kurzathmig gewesen sein, konnte nie rasch gehen oder Treppen steigen, ohne von Athemnoth befallen zu werden; auch litt er von jeher an Herzklopfen.

Von früheren Krankheiten giebt er Scharlach, Diphtherie, Lungenentzündung an, die er als Kind durchmachte.

Der Vater des Patienten starb angeblich an Lungenleiden, Mutter und ein Bruder leben und sind gesund. Eine Schwester soll an Typhus gestorben sein.

Potatorium geringen Grades (im Maximum 4 Liter Bier pro die) zugestanden [1]), Infection negirt.

Nachträglich giebt Patient noch an, dass er schon 5 bis 6 Tage vor

1) Die Angaben des Patienten werden seitens seiner Mutter, bei welcher Patient wohnte, aufs Bestimmteste bestätigt.

seiner plötzlichen Erkrankung täglich erbrechen musste. Das Erbrechen trat auch, während Patient zu Hause lag, zwei- bis dreimal jeden Tag auf. Zu gleicher Zeit bestand starker Husten mit blutig gefärbtem Auswurf.

Schlaf seit der Erkrankung gestört. Eine Verminderung in der Urinausscheidung will Patient nie bemerkt haben.

Bei der Untersuchung vom 3. Juni 1893 ergab sich nun folgender Befund:

Kräftiger Körperbau, guter Ernährungsstand.

Geringe Anasarka der Arme und des Rumpfes, stärkere der Unterextremitäten, wo Fingereindrücke ziemlich tiefe Gruben hinterlassen. Cremasterreflex schon durch leichte Berührung des Oberschenkels stark auszulösen.

Leibesumfang in Nabelhöhe gemessen 83 Cm., grösster Umfang der Oberschenkel rechts 50,5 Cm., links 49 Cm. Respiration ist ziemlich frequent, dyspnoisch (Nasenflügelathmen). Hände und Füsse stark cyanotisch verfärbt, Gesicht nur schwach livid. Sklerae von leicht icterischer Färbung. Percussionsschall über beiden Lungen sonor. Lungengrenzen links sehr gut verschieblich, rechts dagegen nicht verschieblich, daselbst hinten unten handbreite Abschwächung des Percussionsschalles; im Bereich derselben, ebenso wie links hinten unten, inspiratorisch kleinblasiges Rasseln. Ueberall reines Vesiculärathmen, nur rechts hinten unten etwas abgeschwächt. Lungengrenzen rechts vorn in der Mammillarlinie am oberen Rande der 6. Rippe, im Sitzen um 1 Intercostalraum höher. — Sputum nicht vorhanden.

Der Herzbefund war folgender:

Starke epigastrische Pulsation, in der Herzgegend lebhafte, der Herzaction synchrone Undulationen.

Herzdämpfung enorm vergrössert, ist rechts 1 ½ Querfinger von der Mammilla entfernt und reicht links 2 Querfinger über die linke Mammilla und oben bis zum oberen Rand der 2. Rippe, resp. 2 Querfinger unter die Fossa jugularis. Die Dämpfung ist nach oben zu leicht cuneiform, der grösste Breitendurchmesser derselben beträgt 22 Cm., der grösste Höhendurchmesser 14 ½ Cm.

Spitzenstoss 2 Querfinger ausserhalb der Mammillarlinie im 5. und 6. Intercostalraum, sehr verbreitert, bis zur Mammillarlinie reichend, hebend. Herzaction sehr frequent. 1. Ton an der Spitze geräuschartig, klingend, im Uebrigen sind die Töne rein und gut hörbar, wenn auch nicht besonders stark entwickelt. Ueber der Basis 1. und 2. Ton von gleicher Stärke. 2. Aortenton leicht klingend. Am linken Sternalrande ist deutlich Galopprhythmus wahrzunehmen. Herzdämpfung ragt nicht über die Stelle des Spitzenstosses hinaus.

Das Abdomen ist normal gewölbt, jedoch ziemlich gespannt. Bauchdecken zeigen leichtes Oedem. Abhängige Theile des Abdomens etwas gedämpft, bei Lagewechsel deutlicher Schallwechsel zu Ungunsten der tiefer liegenden Seite.

Die Leber steht in der Medianlinie tiefer als normal und reicht handbreit über den Processus ensiformis, in der Mammillarlinie 4 Querfinger über den Rippenbogen herab, woselbst der Aufriss 16 Cm. beträgt.

Die Milz ist gut percutirbar, ihre Grösse beträgt 17 : 10,5 Cm.

Schon geringer Lagewechsel im Bett verursacht starke Cyanose des Gesichtes und Nasenflügelathmen.

Der Radialpuls ist kaum fühlbar, äusserst klein, weich und frequent (110 pro Minute).

Der Harn ist orangegelb, reich an Uraten und enthält eine nicht unbeträchtliche Eiweissmenge. Harnmenge in 24 Stunden: 760 Ccm.; spec. Gewicht 1,014.

Puls 84, Respiration 24. Temperatur schwankt zwischen 36,4 und 36,8° C.

Hämoglobingehalt des Blutes beträgt 128 Proc. des Normalen (nach Gowers).

Diagnose: Acute Dilatation des Herzens infolge von Ueberanstrengung. Hypertrophia cordis. Stauungsorgane.

Ordination: Bettruhe, Vinum fortius, Eisblase auf die Herzgegend. Infus. folior. Digitalis.

Krankheitsverlauf. Andauernd schlechter Schlaf. Zunahme der Harnmenge. Galopphrythmus des Herzens verschwindet. Rückgang der Herzdämpfung sowie der Anasarka und der übrigen Stauungserscheinungen nach erheblicher Zunahme der Diurese. Die Pulscurve zeigt vorübergehend Bigeminie (Pulsus alternans). Normaler Rhythmus der Herzaction wechselt ab mit Allorhythmie; zuweilen auch Galopprhythmus nachweisbar.

Sputum enthält zuweilen hämorrhagische Beimengungen, ohne dass auf den Lungen ein hämorrhagischer Infarct nachzuweisen ist. Blutdruck (an der Temporalis nach Basch gemessen) herabgesetzt, beträgt 60 Mm. Hg.

Nach jeder körperlichen Anstrengung stellen sich Galopprhythmus und Tripeltöne ein, welche besonders am linken Sternalrande am 4. Intercostalraum hörbar sind.

Patient musste wegen dringender familiärer Angelegenheiten das Krankenhaus verlassen, suchte dasselbe aber am 3. September 1893, 3 Wochen nach der Entlassung, abermals auf, da sich die Athmungsbeschwerden, das Herzklopfen und Schwindelgefühl, sowie die Schwellung der Beine gesteigert hatten.

Der objective Befund bei der Aufnahme war folgender: Cyanose des Gesichtes. Periphere Körpertheile fühlen sich kühl an; in den rechten Extremitäten ist weder brachial noch crural der Puls fühlbar, an den linken Extremitäten nur sehr schwach. Starkes Oedem des rechten Armes bis zum Ellbogengelenk, ebenso an dem rechten Beine, doch nimmt hier das Oedem gegen den Oberschenkel zu ab und erstreckt sich hier nur auf die abhängigen Partien. Am linken Knöchel leichtes Oedem. Am Rücken nirgends Anasarka. An der wenig gefüllten A. radialis ist der Puls stark arhythmisch, inäqual, sehr weich, aussetzend. Gleichzeitige Auscultation des Herzens ergiebt, dass nicht jeder Contraction ein Puls entspricht. Respiration regelmässig (20), etwas tief.

Herzbefund: Spitzenstoss 2 Querfinger ausserhalb der Mammillarlinie, breit und hebend. Die Herzaction ist unregelmässig. Bei der Auscultation an der Spitze hat man den Eindruck, als wenn nach jeder fünften Contraction eine Pause folgte. Bei dem Vergleich zwischen dem

auscultatorischen Befund an der Spitze und über dem Sternum findet man, dass der Rhythmus, vielleicht auch die Zahl der Contractionen, verschieden ist.

Die Herzdämpfung ist stark verbreitert: nach rechts überschreitet sie den rechten Sternalrand um 2 Querfinger, nach oben hin erreicht sie den oberen Rand der 2. Rippe.

An der Spitze ist der 1. Ton klingend, stark accentuirt, und der 2. Ton gespalten. Ueber den unteren Theilen des Sternums zeigen die Herztöne gleichen Rhythmus, doch ist der erste Ton nicht mehr klingend. Ueber Aorta und Pulmonalis sind die Töne rein und nicht accentuirt. Der Rhythmus der Herztöne wechselt innerhalb kurzer Zeit, oft ist auch Galopprhythmus vorhanden, wobei der 1. Theil des 2. gespaltenen Tones an der Spitze accentuirt ist.

Die ganze linke Thoraxwand wird diffus erschüttert (keine systolische Einziehung über Aorta und Pulmonalis), am Halse nur schwache Undulation der Venen.

Das Abdomen ist nur wenig gespannt, fluctuirt etwas. Freie Flüssigkeit ist deutlich nachweisbar. Scrotum nicht ödematös.

Ueber den Lungen überall sonorer Schall und Vesiculärathmen. Lungengrenzen gut verschieblich.

Passive Bewegungen der Extremitäten verrathen rechts geringeren Tonus als links.

Bei Extension der rechten Unterextremität zeigt sich geringer Widerstand des Kniegelenkes. Die Finger der rechten Hand sind fast unbeweglich; Bewegungen des rechten Ober- und Vorderarmes sind kraftlos. Aehnliche Verhältnisse finden sich an dem rechten Beine.

Aufrichten im Bett gelingt nur mühsam; dabei tritt starke Cyanose ein.

Das Facialisgebiet ist intact, nur beim Zeigen der Zähne bleibt die rechte Hälfte (gegenüber der linken) etwas zurück.

Die Zunge wird mit der Spitze nach rechts abweichend herausgestreckt. Die rechte Zungenhälfte ist breiter als die linke und paretisch. Bewegungen der Bulbi und Pupillenreaction normal.

Sensibilität zeigt keine Störung.

Der Plantarstreichreflex ist rechts gesteigert.

Beim Auslösen des Achillessehnenreflexes rechts entsteht (intensiver) Clonus, links ist derselbe nicht auslösbar. Cremasterreflex, Scrotalreflex und Bauchreflex links stärker als rechts.

Periost- und Sehnenreflexe fehlen an den Oberextremitäten.

Blasen- und Mastdarmstörungen fehlen.

Diagnose: Hypertrophia et Dilatatio cordis. Apoplexia vel Embolia cerebri.

Therapie: Reizmittel: Wein, Ol. camphoratum (subcutan).

Am 5. September früh 5½ Uhr erfolgt plötzlich im Schlafe Exitus letalis.

Die Leichendiagnose vom 6. Sept. (Dr. Dürk) lautet wie folgt:

Idiopathische Hypertrophie und Dilatation des Herzens (beiderseits); Embolie des Grosshirns mit haselnussgrossem Erweichungsherd im linken Nucleus lentiformis bis zur Capsula externa; Stauungsinduration der Milz, Leber und Nieren. Anämischer Infarct der linken Niere. Lungenödem. Stauungskatarrh des Verdauungskanales.

[Herz in allen Durchmessern enorm vergrössert. Das rechte Herz ziemlich stark gefüllt. Das Epicard in der Gegend der Vorhöfe zeigt zahlreiche Ecchymosen. — Nach längerer Conservirung des Herzens in Spiritus betrug der grösste Umfang des Herzens noch 41 Cm., die Höhe des linken Ventrikels 18,7 Cm., die des rechten Ventrikels 17,2 Cm., die Höhe des linken Ventrikels, innen gemessen, 11 Cm., die des rechten 9,7 Cm.; die Ventrikeldicke betrug trotz der starken Schrumpfung rechts 0,5 Cm., links 1,2 Cm. Das Gewicht des Herzens betrug nach 14tägigem Aufbewahren in Alkohol noch 550 Grm., nach mehrmonatlicher Conservirung in Alkohol noch 497 Grm. Endocard und Klappen waren gehörig. — Da in diesem Falle eine Injection des Herzens in situ, behufs Conservirung desselben, mit Alkohol vorgenommen wurde — das Gewicht des mit Alkohol injicirten frischen Herzens betrug im gefüllten Zustande 1600 Grm. —, so musste von einer mikroskopischen Untersuchung des Herzmuskels auf fettige Degeneration hier Umgang genommen werden. Sonstige mikroskopische Veränderungen fanden sich bei der später vorgenommenen Untersuchung des gehärteten Herzens nicht.]

Epikrise.

Wir finden hier wieder die für Herzermüdung typischen Krankheitssymptome: Brustschmerz, Athemnoth, Herzklopfen, Erbrechen, Schlaflosigkeit, Mattigkeit, Hydrops universalis, Cyanose, kleinen Puls, niedere Temperatur. Der blutige Auswurf war höchst wahrscheinlich durch hämorrhagische Lungeninfarcte bedingt, da es offenbar infolge der ungenügenden Herzcontractionen zur Bildung von Herzthromben kam (wie in mehreren Fällen von Leyden). Die schwere körperliche Arbeit, welche noch dazu in sehr jungen Jahren geleistet wurde dürfte hier in ätiologischer Beziehung gravirender sein, als das Potatorium, da ein tägliches Quantum von 4 Litern Bier (in maximo) bei einem stark arbeitenden kräftigen jungen Mann nicht wesentlich in Betracht kommen kann. Auch hier hatte, wie in Fall II, schon seit früher Jugend Neigung zu Herzklopfen und Athemnoth bestanden — eine Angabe, die vielleicht auf geringe Elasticität und somit abnorme Dilatationsfähigkeit der Herzwand zu beziehen ist.

Der Beginn der acuten Herzerkrankung lässt sich auf 2—3 Monate zurückverfolgen, der Zeitraum zwischen dieser und dem Exitus ist hier jedenfalls nur annähernd zu bestimmen. Der Beginn der Herzveränderung datirt aber jedenfalls aus früherer Zeit; als H. ins Krankenhaus eintrat, bestand jedenfalls schon weit vorgeschrittene Hypertrophie.

Den Anstoss zur tödtlichen Erkrankung resp. zu stärkerer Herzdilatation und Herzinsufficienz gab zweifellos die forcirte Arbeit 14 Tage vor dem Eintritte des Patienten ins Krankenhaus. Hier wird

man so recht an die Worte da Costa's erinnert, welcher sagt: „In manchen Fällen kommt gewiss durch eine Krankheit oder eine Ueberanstrengung ein Erschöpfungszustand des Herzens zu Stande, wodurch die bisher latenten Herzsymptome gesteigert werden, so dass sie endlich dem Patienten offenkundig werden."

Was den Krankheitsverlauf anlangt, so folgte der ursprünglichen Schwellung der Beine bald allgemeiner Hydrops, und unter zunehmender Herzschwäche entwickelte sich Galopprhythmus und Bigeminie des Herzens — Erscheinungen, welche mit Recht als prognostisch ungünstige Zeichen gelten. Es erfolgte zwar Rückgang der Krankheitserscheinungen, aber nach dem Austritt des Patienten aus dem Krankenhause, als derselbe sich wieder stärkere körperliche Leistung zumuthete, trat rasch letale Herzschwäche und als Folge derselben Thrombenbildung des Herzens und Gehirnembolie ein.

Von Anfang an war hier klar, dass nicht einfache Dilatation, sondern Dilatation und Hypertrophie vorlag. Aber auch dieser Ausgleich war nicht im Stande, den tödtlichen Ausgang aufzuhalten.

Der Tod erfolgte auch hier, wie in Fall II und in anderwärts gemachten, schon oben angeführten Beobachtungen, plötzlich (an Herzschlag?).

Gesammt-Epikrise.

In allen drei oben angeführten Mittheilungen war eine längerdauernde Beobachtung möglich und der wechselvolle Verlauf der Krankheit somit genau festzustellen. Im Falle I bestand zweifellos acute Dilatation des Herzens (möglicher Weise auch Hypertrophie, die sich später zurückbildete), in den beiden anderen Fällen wurde die Hypertrophie und Dilatation des Herzens durch die Section sichergestellt.

Das ätiologische Moment wurde in allen Fällen ganz genau und bestimmt angegeben, so dass die Diagnose „idiopathische Dilatation resp. Hypertrophie", besonders mit Rücksicht hierauf, mit grösster Wahrscheinlichkeit gestellt werden konnte, obwohl bei der bestehenden Herzschwäche und der mitunter beschleunigten Herzaction Charakter und Beschaffenheit der Herztöne längere Zeit der sicheren Erkenntniss verborgen blieben.

Gilt es schon als unzweifelhaft, dass ein gesundes Herz durch Ueberanstrengung geschädigt werden kann, so muss um so mehr ein Herz in Mitleidenschaft gezogen werden, das bereits erkrankt ist, wie in jedem unserer drei Fälle, wo wahrscheinlich Innervation, Circula-

tion und Ernährung schon gelitten hatten, oder die Herzwandung an Elasticität eingebüsst und daher dehnbarer geworden war.

Die individuelle Disposition resp. die individuelle Leistungsfähigkeit war eben bei unseren Patienten infolge der oben angegebenen Factoren herabgedrückt, und so kam es, dass im ersten Falle eine einmalige relativ kurzdauernde Ueberanstrengung, in den anderen zwei Fällen eine weniger intensive, aber längerdauernde abnorme Muskelarbeit den dilatativen Zustand des Herzens bedingte. Wie bei I, so handelte es sich offenbar auch in den Fällen II und III um Individuen, welche schon vor Einwirkung der besagten Schädlichkeit nicht mehr vollkommen gesund waren, insofern bei Fall II schon in den Knabenjahren geringere körperliche Leistungsfähigkeit, bei Fall III schon seit Jahren Herzklopfen bestand.

In therapeutischer Hinsicht bemerkenswerth ist die gute Wirkung, welche durch Darreichung von Calomel (in Fall I und II), von Digitalis (in Fall II und III) erzielt wurde.

Vorkommen und Aetiologie der idiopathischen Herzerkrankung überhaupt.

Uebereinstimmend gehen sowohl die Angaben der englischen Forscher (Maclean, Myers u. A.) als der einer späteren Zeitperiode angehörigen deutschen Berichterstatter (Fräntzel, Thurn u. A.) dahin, dass die idiopathischen Herzerkrankungen beim Militär — im Kriege sowohl wie im Frieden — häufiger vorkommen, als bei der Civilbevölkerung. So machten Fräntzel und zum Theil auch Thurn ihre Beobachtungen an Soldaten des deutsch-französischen Krieges 1870/71, Myers an den Soldaten der englischen Armee im amerikanischen Freiheitskriege, während Sajkovic über einige Erfahrungen aus dem serbisch-bulgarischen Kriege, da Costa (Philadelphia) über solche berichtet, welche er an seinen Landsleuten im amerikanischen Freiheitskriege zu machen Gelegenheit fand.

Aus den statistischen Berichten über Morbidität und Mortalität ist gleichfalls ersichtlich, dass die Armee einen grösseren Procentsatz an Herzkranken und speciell solchen, welche an idiopathischer Hypertrophie und Dilatation leiden, aufweist, als die Civilbevölkerung. Martius hob auf der 62. Naturforscherversammlung in Heidelberg eigens hervor, dass Fälle von Herzermüdung beim Militär nicht so selten beobachtet werden. Auch Generalarzt Dr. Vogl erklärte mir auf persönliches Befragen, dass derartige Fälle im Münchener Garnisonlazarethe sowohl, als bei der Truppe in München mitunter beobachtet werden.

Gewiss ist hier neben der vermehrten körperlichen Leistung auch die bei Soldaten häufig zu beobachtende, übermässige Alkoholzufuhr als ursächliches Moment namhaft zu machen.

Dass indessen auch bei der Civilbevölkerung die Krankheit nicht allzu selten ist, dafür sprechen die Untersuchungen, welche Liebermeister, Jürgensen, Münzinger bei den Tübinger Weingärtnern („Tübinger Herz"), Bollinger vorwiegend bei den arbeitenden Klassen der Münchener Bevölkerung angestellt haben. Weiter berichtet Schott über mehrere Fälle von acutester Ueberanstrengung des Herzens bei Gesunden und Kranken (unter Anderem auch über einen Fall, in dem durch Bergsteigen — wie in dem Fall I — acute Herzdilatation aufgetreten war), ebenso Roy und Adami, Leyden und viele Andere.

Auch ein regionärer Unterschied hinsichtlich der Häufigkeit des Auftretens der Krankheit scheint zu bestehen. Unter der schwer arbeitenden Tübinger Bevölkerung (Weinbauern) und unter der dem Biergenusse allzu sehr ergebenen Münchener Bevölkerung tritt dieselbe wahrscheinlich häufiger auf als anderswo. Hierfür sprechen wenigstens die Angaben von Münzinger, Liebermeister, Jürgensen für die erstere, die von Buhl, Bollinger, J. Bauer u. A. für die letztgenannte Stadt.

In ätiologischer Hinsicht müssen verschiedene in Betracht kommende Schädlichkeiten etwas näher erläutert werden.

Dass eine angeborene Enge des Aortensystems zuweilen Veranlassung giebt zu Dilatation und Hypertrophie des Herzens, soll nicht geleugnet werden, gehört aber gewiss zu den grössten Seltenheiten.

Nach Corvisart, Bouillaud, Fräntzel spielen auch die Leidenschaften eine Rolle bei der Aetiologie der idiopathischen Herzhypertrophie; auch sexuelle Excesse und andere nervöse Einflüsse werden von Manchen als wichtiger krankmachender Factor betrachtet. Besonders Fräntzel legt auf nervöse Erregungen als ätiologisches Moment grosses Gewicht, sowie auf Luxus-Consumption, wodurch hohe Spannung in den Unterleibsarterien und dadurch Herzhypertrophie bewirkt werde.

Uebermässige Arbeit neben übermässigem Alkoholbesonders Biergenuss in Verbindung mit wahrer Plethora (v. Recklinghausen, Bollinger) gilt indessen allgemein als das wichtigste ätiologische Moment. Die körperliche Arbeit kann hierbei wieder verschiedener Art sein, insofern anstrengende Arbeit, z. B. Stemmen, Rudern, Heben grosser Lasten in aufrechter Körperhaltung

(bei Sportsleuten) oder in gebückter (bei Minenarbeitern) oder anstrengende Märsche ohne oder mit gleichzeitigem Tragen grösserer Lasten (bei Briefträgern, Courieren, Soldaten, Bergführern, Weinbauern u. s. w.), in Frage kommen können.

Ob bei übermässigem Biergenuss und schwerer körperlicher Arbeit mehr die Wirkung des Alkohols an sich oder die physikalische Wirkung der grossen Flüssigkeitsmenge ausschlaggebend ist für die Entwicklung der Hypertrophie — neben der übermässigen Muskelanstrengung! —, dürfte schwer zu entscheiden sein. Doch scheint mir in dieser Hinsicht die Wirkung der grossen Flüssigkeitsmenge vielfach überschätzt worden zu sein.

Körperliche Ueberanstrengung allein oder übermässiger Alkoholgenuss vermag gleichfalls, wenn auch in geringerem Grade, idiopathische Herzerkrankungen hervorzurufen.

Dass übrigens auch übermässiger Weingenuss — nicht nur übermässiger Biergenuss — Herzhypertrophie im Gefolge haben kann, dafür sind Beispiele genug zu verzeichnen.

Dem Tabak hingegen darf man nur geringeren diesbezüglichen Einfluss zuschreiben.

Die Dilatation und Hypertrophie des Herzens im Greisenalter wurde von Geist (Klinik der Greisenkrankheiten. Erlangen 1860.) genauer beschrieben. Zu der abnorm hohen Spannung im Aortensystem kommt hier noch die Verlangsamung des Blutstromes infolge der Atheromatose. Kommt hierzu noch körperliche Arbeit als blutdrucksteigernder Factor, so ist natürlich der Entstehung von Dilatation und Hypertrophie des Herzens Thür und Thor geöffnet.

Sei es nun, dass man geneigt ist, dieser oder jener Ursache grössere ätiologische Bedeutung beizulegen — von der grössten Wichtigkeit ist der Umstand, ob ein gesundes oder ein bereits erkranktes Herz von der Schädigung betroffen wird und in den Zustand der sogenannten Herzermüdung verfällt. G. Sée (De l'hypertrophie cardiaque de croissance etc. 1855) ist der Ansicht — und dieser Meinung schliesse ich mich aus Erfahrungsgründen an —, dass bei Individuen, an welchen der Zustand der Herzermüdung zu beobachten ist, das Herz schon längere Zeit vorher nicht normal gewesen sei. Sée führt zur Stütze seiner Ansicht an, dass die Landbriefträger den ganzen Tag marschiren, ohne Herzhypertrophie zu bekommen.

In der That tritt bei gesundem Herzzustande gewiss höchst selten nach körperlicher Anstrengung Herzinsufficienz und Dilatation und als Folgeerscheinung der letzteren Herzhypertrophie ein.

Ausser Sée sind auch Spillmann, Bernheim, Thurn der

Ansicht, dass das normale Herz nie ermüde, dass beim gesunden Menschen trotz angestrengter Arbeit keine typische Herzermüdung zu Stande komme.

Wenn hingegen eine Ueberanstrengung ein bereits erkranktes, geschwächtes, resp. zur Erkrankung geneigtes Herz trifft, so ist dasselbe der Erhöhung des Blutdruckes, der Erweiterung der Arterien und der Vermehrung der arteriellen Blutmenge nicht mehr gewachsen.

In wie weit der Grösse der Blutmasse ein wesentlicher Einfluss zufällt, ist allerdings nicht entschieden. Doch führt Schrötter an, dass eine allgemeine Zunahme derselben nie lange genug bestehe, um Hypertrophie des linken Ventrikels zu bewirken, und dass habituelle Wassertrinker keine Herzhypertrophie aufweisen.

Im Einklange mit dieser Angabe Schrötter's steht eine Beobachtung, welche wir kürzlich auf der v. Ziemssen'schen Klinik zu machen Gelegenheit hatten. Hier befand sich ein junger, an Diabetes insipidus leidender Mann, welcher seit vielen Jahren täglich enorme Quantitäten Wassers zu sich nahm (pro die manchmal bis zu 20 Liter); an seinem Circulationsapparat fand sich nicht die geringste Abweichung von der Norm.

Auf die Bedeutung des Blutdruckes in seiner Wirkung auf Grösse und sonstige Beschaffenheit des Herzens wird später noch näher eingegangen werden. Dass dann weiter bei längerer Dauer der Herzinsufficienz degenerative Processe hinzutreten können, ist klar.

Man hat sich vielfach gewundert, dass idiopathische Hypertrophie und Dilatation nicht häufiger bei Studenten angetroffen werde, die doch nicht selten dem Biergenusse in hohem Grade ergeben sind. Hier dürfte aber wohl das gute Leben, die gute Nahrung und die gute körperliche Pflege überhaupt der Entstehung von Herzveränderungen hinderlich sein.

Für diese Auffassung spricht vielleicht folgender Fall: Ich kannte einen Lehrer, der, wegen Trunksucht pensionirt, circa 20 Jahre lang täglich in excessiver Weise dem Alkohol (vorwiegend dem Biergenuss) sich hingab, dabei aber grösste körperliche Schonung und Ruhe sich angedeihen liess, Tags über stets zu Bette lag und dasselbe nur Abends, zum Zwecke des Wirthshausbesuches, verliess. Das Herz dieses Mannes, welcher einer intercurrenten acuten Infectionskrankheit erlag, bot durchaus keine erheblichen Veränderungen, auch keine Hypertrophie, dar.

Begriff der idiopathischen Herzerkrankungen.

Fräntzel hat bekanntlich in seinem Buche über idiopathische Herzerkrankungen drei verschiedene Gruppen derselben unterschieden, nämlich

1) solche mit normaler Musculatur; infolge abnormer Widerstände in den betreffenden Arteriensystemen entstehe Hypertrophie, Hypertrophie und Dilatation oder Dilatation allein entweder des zugehörigen oder beider Ventrikel;

2) solche mit erkrankter Musculatur, in denen schon normale Widerstände,

3) solche, in denen Störungen in der Innervation des Herzmuskels zu Herzerweiterung führten.

In die Gruppe 1) will Fräntzel nicht blos die von J. Seitz, Münzinger, Bollinger u. A. als idiopathische Hypertrophie und Dilatation aufgefassten Erkrankungen eingereiht wissen, sondern auch die durch Lungenemphysem, Schrumpfniere u. s. w. bedingten Herzhypertrophien.

Bollinger wendet sich in seiner jüngsten Abhandlung entschieden gegen die Fräntzel'sche Eintheilung, die zu Irrthümern Veranlassung gebe. Nicht die einfache Herzvergrösserung ohne Klappenfehler will er, wie Fräntzel, als idiopathische Hypertrophie und Dilatation gelten lassen, sondern nur die Formen, bei denen sich anatomisch weder eine Klappenerkrankung noch eine sonstige primäre Organerkrankung, z. B. Arteriosklerose, Nephritis, Emphysem der Lungen u. s. w., als Ursache nachweisen lasse.

Man muss Bollinger meines Erachtens Recht geben, wenn er im Interesse einer klaren systematischen Eintheilung für den Begriff der idiopathischen Hypertrophie und Dilatation eine primäre Erkrankung des Herzens fordert. Ob aber das zweite Postulat Bollinger's: „normale, resp. nicht wesentlich alterirte Herzmusculatur" aufrecht erhalten werden kann, dürfte nicht einfach zu entscheiden sein.

Nach Hampeln sind die sogenannten functionellen, d. h. idiopathischen Herzmuskelstörungen verursacht durch schwere parenchymatöse und interstitielle Erkrankungen des Herzens. Diese Ansicht wurde gestützt durch Krehl, Romberg, Curschmann u. A.

Da vor Krehl und Romberg aber der Herzmuskel nie systematisch durchuntersucht worden war, muss die Entscheidung über diese wichtige Frage weiteren diesbezüglichen Untersuchungen vorbehalten bleiben.

Krehl fand in allen Fällen von idiopathischer Hypertrophie parenchymatöse und interstitielle Veränderungen, Kernveränderung, In-

filtration des Pericards, Vermehrung des Pigmentes, Bindegewebsvermehrung, Schwielenbildung oder diffuse Sklerose.

Man könnte fragen: Aber könnten sich denn nicht einzelne solcher Veränderungen, wie sie Krehl an den von ihm untersuchten pathologischen Herzen gefunden, auch an scheinbar gesunden Herzen finden? Diesbezügliche Controluntersuchungen sind meines Wissens nicht ausgeführt worden.

Die mühsamen Untersuchungen von Ott u. A. über die Beschaffenheit der Herzganglien haben uns keine genügende Aufklärung über ihre klinische Bedeutung und ihre Antheilnahme an dem Processe der idiopathischen Herzerkrankungen gebracht. Zudem haben His und Romberg darauf hingewiesen, dass die Herzganglien nur sensibler Natur sind, da sie vom Sympathicus aus (in der Entwicklungsperiode) in das Herz erst hineinwachsen. Diese Auffassung erhielt eine weitere Stütze dadurch, dass Krehl und Romberg an Kaninchenherzen experimentell nachgewiesen haben, indem sie die Ganglien enthaltenden Theile der Vorhöfe durch Umschneidung ausgeschaltet haben, dass der Herzmuskel ohne Ganglien- und Nerveneinfluss automatisch arbeite.

Nachdem also jetzt feststeht, dass die Herzganglien keine automatischen Centren sind, ist ihre Bedeutung für das Zustandekommen der idiopathischen Herzmuskelerkrankungen auch viel geringer zu veranschlagen, als man bisher angenommen. Ferner ist erwiesen, dass die von den Ganglien getrennten Ventrikel vermehrte Füllung und gesteigerten Widerstand genau wie das ganze Herz vertragen — die Ganglien sind also bei den Anpassungsverhältnissen der Herzkraft an erhöhte Ansprüche wahrscheinlich unbetheiligt.

Der durch Bollinger und seine Schüler durch vielfache Untersuchungen des Herzmuskels gelieferte Nachweis, dass derselbe mikroskopisch in der Regel keine gröbere pathologische Veränderung zeigt, ist meines Erachtens bis jetzt nicht durch anderweitige Untersuchungsergebnisse zu Fall gebracht worden.

Die Betheiligung von linkem und rechtem Ventrikel an den dilatativen und hypertrophischen Vorgängen am Herzen.

Lange schon schwebt die Frage, ob die idiopathische Dilatation und Hypertrophie des Herzens mehr die rechte oder die linke oder beide Herzhälften betrifft, ferner welche von beiden Herzhälften zuerst von der Erkrankung betroffen wird.

Nach Hope ist Dilatation des rechten Ventrikels häufiger zu be-

obachten, als die des linken, Dilatation der Vorhöfe häufiger als die der Ventrikel, entsprechend der Dicke der betreffenden Wandungen. Auf einseitige Hypertrophie und Dilatation des rechten Ventrikels ohne nachweisbare Ursache hat Bollinger in einigen Dissertationen aufmerksam machen lassen. Allerdings eine sichere Entscheidung, ob eine alkoholisch-plethorische Ursache hier zu Grunde liege, ob nicht langdauernder Bronchialkatarrh, Bronchopneumonie, Ueberanstrengung der Lunge vorausgegangen, liess sich nicht treffen. Die Frage, ob Offenbleiben des Foramen ovale oder Lückenbildung in dem eigentlichen Gewebe des Septum, die gewiss viel häufiger vorkommen, als man bisher annahm, vielleicht auch zuweilen Verengerung des Conus am rechten Herzen, nicht in solchen Fällen als ursächliches Moment der rechtsseitigen Hypertrophie heranzuziehen ist, blieb unerörtert. Die Experimente von Pitres (citirt bei Leyden), welche ergeben haben, dass der linke Ventrikel gewöhnlich zuerst und am stärksten von der Dilatation betroffen wird, sind nicht beweisend, da sie an Fröschen angestellt wurden; doch neigt man sich allgemein diesem Entstehungsmodus auch beim Menschen zu.

Nach den Beobachtungen Frähtzel's im Kriege 1870/1871 ist bald Hypertrophie und Dilatation des rechten, bald des linken Ventrikels, bald beider zu constatiren, wahrscheinlich im letzteren Falle immer zuerst des linken, dann erst des rechten Ventrikels.

Die Entstehungsweise denkt sich Fräntzel folgendermaassen: infolge körperlicher Ueberanstrengung kommt es zu abnormer Drucksteigerung in der Aorta, infolge der behinderten Athmung auch zu Blutdrucksteigerung im Pulmonalsystem, und wenn der abnorm hohe Widerstand in den Pulmonalarterien nicht überwunden wird, auch zu Hypertrophie des rechten Ventrikels.

Münzinger hat zuerst den Ausspruch gethan, dass derjenige Ventrikel, welchem die grösseren Leistungen aufgebürdet werden, zuerst erkranke, der rechte also bei Widerständen im kleinen, der linke bei Widerständen im grossen Kreislauf. Dieser Satz kann gewiss nicht bestritten werden, allein in praxi kommen weitaus am häufigsten jene Fälle in Betracht, bei denen beide Ventrikel — wie in unseren Fällen — ziemlich gleichmässig erkrankt sind, und für diese Fälle erscheint die von Fräntzel aufgestellte Entstehungsweise zutreffend; nur mit der Einschränkung, dass in erster Linie Dilatation, erst in zweiter Linie Hypertrophie des einen oder beider Ventrikel sich ausbildet.

Von dem verschiedenen Arbeitseffect der beiden Herzventrikel kann man sich eine Vorstellung machen, wenn man erwägt, dass

nach Angabe der Physiologen (Vierordt u. A.) in einer Systole (bei einem Herzschlag von 75 in der Minute) 170—190 Ccm. Blut durch jeden Ventrikel ausgeworfen werden; ferner dass das linke Herz (bei einem Blutdruck von 3,21 Meter in der Aorta) pro Tag 64,800 Kilo 1 Meter hoch, das rechte Herz 21,600 Kilo 1 Meter hoch (bei einem Blutdruck von 1,07 Meter in der Pulmonalis) fördert.

Entsprechend der verschiedenen Wandstärke der beiden Ventrikel ist auch der intracardiale Druck seitens mehrerer Experimentatoren (Hering, Marey und Chauveau, Goltz und Gaule) zwei- bis dreimal höher im linken Ventrikel als im rechten gefunden worden.

Diese Verschiedenheit der beiden Ventrikel in Bezug auf Arbeitsleistung, Wandstärke und Blutdruck für die Entstehung und Entwicklung der dilatativen Hypertrophie des Herzens zu verwerthen, ist aber bis jetzt in keiner Weise geglückt.

Dilatation des Herzens.

Wenn in der Folge von Dilatation schlechtweg die Rede ist, so ist damit selbstverständlich nur die uncomplicirte, idiopathische Dilatation gemeint, im Gegensatze zur complicirten, die durch Erkrankung der Herzklappen oder durch Circulationsstörung in anderen Organen, z. B. der Leber, bedingt ist.

Das normale menschliche Herz besitzt zweifellos eine grosse Accommodationsfähigkeit gegenüber vermehrten Ansprüchen an seine Leistung.

Vorgänge weniger intensiver Natur, als die, welche zu dauernder Dilatation führen (in denen es vielleicht zu keiner dauernden Einbusse der Elasticität kommt), wiederholen sich sehr häufig im Leben: der Herzmuskel wird bei vorübergehenden mässigen Anstrengungen nur vorübergehend alterirt, der Blutdruck erweist sich als nicht stark genug zu stärkerer Dehnung des Herzens — es kommt blos zu gesteigerter Herzthätigkeit.

Hier müssen wir allerdings gestehen, dass wir bis jetzt nicht wissen, ob diese raschere Herzthätigkeit ihre Ursache in einer Erregung des Nervus accelerans hat, oder in einer Abnahme des Tonus der Herzhemmungsnerven, oder endlich, ob hier Stoffwechselvorgänge mit im Spiele sind.

In schweren Fällen dagegen, bei Verminderung des Tonus und der Elasticität des Herzmuskels, ist der letztere im Zustande labilen Gleichgewichtes, d. h. auf jeden Widerstand, auf jede Blutdrucksteigerung folgt stets von Neuem starke Dehnung. Hat doch schon

E. Weber durch seine schönen Untersuchungen gezeigt, dass bei der Ermüdung des Muskels auch seine Dehnbarkeit wächst.

Man hat sehr selten Gelegenheit, primäre Dilatationen des Herzens bei der Autopsie zu sehen, doch fand Littré einmal bei reiner Dilatation ohne Hypertrophie das Herz hinfällig wie eine schlaffe Blase. Aehnlich äusserten sich W. Hunter und Lancisi (citirt bei Thurn), der bei einem Schnellläufer ganz dünne Wandung des enorm vergrösserten Herzens fand.

Was die Entstehungsweise der Dilatation anlangt, so liegen hierüber folgende Erklärungsversuche vor.

Die Dilatation kommt nach Friedreich dadurch zu Stande, dass Verminderung des vitalen Tonus entsteht durch Erschlaffung des Muskels oder durch Cohäsionsverminderung infolge von Ernährungsstörungen.

Nach v. Dusch besteht die Ursache der Dilatation entweder in Steigerung des Seitendruckes innerhalb der Herzhöhle während der Systole, oder in Erschlaffung und verminderter Elasticität der Wandung.

Durch starke Anstrengung kommt es zu ausserordentlicher Steigerung des Blutdruckes, Ueberdehnung des Herzmuskels und Unmöglichkeit der vollständigen Entleerung, indem bei der Arbeit durch die Muskelcontractionen die Arterie comprimirt, das betreffende Capillargebiet verlegt, das arterielle Gebiet verkleinert und der Druck im Aortensystem infolge der vermehrten Widerstände sehr gesteigert wird. Der linke Ventrikel muss sich mechanisch contrahiren und vermehrte Arbeit leisten; wird er überlastet, so werden die Muskelfasern verlängert und der Ventrikel dilatirt.

Zunker weist noch besonders darauf hin, dass das Herz die zu befördernde Blutmasse nicht erst bei der Contraction, sondern schon früher aufnimmt und sowohl während der Zusammenziehung, als während der Ausdehnung eine gewisse Belastung zu tragen hat. Hierzu komme noch das Verhalten der Gefässe, namentlich im Alter; diese erweitern, überdehnen sich bei dem starken Blutdrucke, verengen sich aber nach Ablauf der Systole nicht gehörig und bedingen somit vermehrte Arbeitsleistung des Herzens.

Die Ursache der Dilatation ist also, wie man aus obigen Darlegungen ersieht, noch nicht vollkommen aufgeklärt; es ist noch fraglich, ob wirklich eine rein functionelle Erkrankung vorliegt, deren Ursache physiologische Leistungsunfähigkeit, d. h. Insufficienz, Entkräftung, Ermattung des Herzmuskels ist.

Klinisch ist eine einfache Dilatation von einer mit Hypertrophie

einhergehenden Dilatation des Herzens oft schwer zu unterscheiden, da die Grösse der Herzdämpfung nicht ausschlaggebend ist. Curschmann glaubt allerdings nicht, dass eine sehr bedeutende Volumvergrösserung des Organs, z. B. um mehr als das Doppelte des normalen Umfanges, durch einfache Erweiterung eines normalen Herzens entstehen kann. Die Dilatationsfähigkeit des Herzens ist ausserdem wahrscheinlich individuell und schwankt innerhalb weiter Grenzen. Bei manchen Menschen besteht gewiss leichte Dehnbarkeit des Herzmuskels, da man manchmal während oder nach acuten Infectionskrankheiten Herzdilatation findet, ohne dass besondere Aenderungen hinsichtlich des Blutdruckes oder der Energie der Herzthätigkeit zu beobachten sind. Dass hier besondere anatomische Veränderungen des Herzmuskels vorhanden sind, erscheint nicht wahrscheinlich. Am wahrscheinlichsten ist, dass angeborene Prädisposition oder erworbene Schwäche des Herzmuskels vorhanden ist; denn ein gesundes Herz vermag erfahrungsgemäss auch vorübergehenden Mehransprüchen zu genügen.

Man könnte daran denken, auf experimentellem Wege, d. h. auf dem Sectionstische, die Frage zu lösen, in wie weit die Dilatationsfähigkeit des Herzens in jedem einzelnen Falle abhängig ist von individuellen und anatomischen Eigenschaften; doch stellen sich derartigen Versuchen post mortem grosse Schwierigkeiten in den Weg, wie Verfasser zur Genüge erfahren hat. Ist schon das häufige Vorkommen von Septumdefecten und von Offenbleiben des Foramen ovale ein grosses Hemmniss für derartige Untersuchungen, so müsste andererseits die Injection von physiologischer Kochsalzlösung unter bestimmtem, aber rechts und links verschieden grossem Drucke direct im Anschluss an den Exitus letalis, d. h. vor Eintritt der Todtenstarre, vorgenommen werden. Aber auch in letzterem Falle müsste eine längere Agone ausgeschlossen sein, da während einer solchen das Herz in seinem physikalischen und chemischen Verhalten bekanntlich erheblich alterirt wird. Endlich wäre eine grössere Untersuchungsreihe Vorbedingung, um aus den so gewonnenen Untersuchungsergebnissen gewisse Schlüsse ziehen zu können.

Beziehungen der Dilatation zur Hypertrophie.

Eine einfache Dilatation des Herzens ohne consecutive Hypertrophie ist entschieden zu den seltenen Vorkommnissen zu rechnen. In solchen Fällen muss entweder die Drucksteigerung sofort sehr bedeutend oder die Musculatur sehr wenig resistent gewesen sein, so dass keine compensatorische Hypertrophie mehr eintreten konnte,

oder der allgemeine Ernährungszustand war so schlecht, dass die Musculatur nicht hypertrophisch werden konnte. Bei allgemeiner Muskelschwäche und schlechtem allgemeinem Ernährungszustande ist ja auch anzunehmen, dass der Herzmuskel von schlechterer Beschaffenheit ist, und bei Zumuthung grösserer Arbeitsleistung treten Erscheinungen von Herzschwäche und Dilatation hier gewiss leichter ein, als bei normaler Musculatur.

Thurn spricht sich bestimmt dahin aus, dass eine Dilatation des Herzens, welcher wieder eine für Bewältigung des unter erhöhtem Drucke einströmenden Blutes unzureichende Herzthätigkeit vorangeht, der Hypertrophie immer vorausgehe; der Dilatation folge beim Nachlasse der schädlichen Momente sofort eine erhöhte Herzthätigkeit und compensatorische Hypertrophie. J. Bauer, der in jüngster Zeit besonders die dilatative Form der Hypertrophie hervorgehoben und auch ihre klinischen Erscheinungen eingehend geschildert hat, hält gleichfalls die Dilatation für die Vorläuferin der Hypertrophie, aber beide Zustände in ätiologischer und klinischer Beziehung für zusammengehörig. Es ist jedenfalls sein Verdienst, die Hypertrophie und Dilatation des Herzens trotz ihrer klinischen Zusammengehörigkeit hinsichtlich der Reihenfolge ihres Auftretens streng geschieden zu haben.

An der Richtigkeit dieser Auffassung scheint mir kein Zweifel zulässig zu sein; bei vorübergehender körperlicher Anstrengung, z. B. beim einmaligen Heben grosser Lasten, tritt plötzliche Herzdehnung, niemals primäre Hypertrophie ein; warum sollte bei einer Summation solcher Kraftleistungen nicht auch der dilatative Vorgang das Primäre sein?

Der Vorgang ist dem bei Herzfehlern zu beobachtenden an die Seite zu stellen. Hier, wo die Klappenerkrankung bestimmten Herzabtheilungen bei der Blutbewegung bestimmte Arbeit zumuthet, tritt in diesen, d. h. rückwärts von der erkrankten Klappe gelegenen, Herzabtheilungen zuerst Stauung, dann Erhöhung des Blutdruckes, hierauf Dilatation und schliesslich erst Hypertrophie gewisser Herzabschnitte ein, damit die Arbeitskraft des Herzens dem gesteigerten Blutdrucke das Gleichgewicht zu halten vermag. Warum allerdings in einzelnen Fällen von excessiver Dehnung des Herzmuskels keine compensatorische Hypertrophie auftritt, wohl aber in anderen, ist nicht abzusehen; es ist möglich, dass die zur Entstehung einer Hypertrophie nothwendigen Vorbedingungen, d. h. vermehrte Blutzufuhr und gesteigerte Ernährung, hier fehlen.

Einer abweichenden Anschauung huldigt Fräntzel; er sieht die Herzhypertrophie als den primären, die Dilatation als den secun-

dären Vorgang an. Nach ihm macht die Herzhypertrophie keine Krankheitserscheinungen, wie die physiologische Herzhypertrophie beweise. Gefahrdrohende Zustände entständen erst dann, wenn zu einer schon bestehenden Hypertrophie Dilatation hinzutrete, also mangelhafte Leistung der Herzmusculatur vorliege.

Gegen diese Auffassung Fräntzel's wendet sich J. Bauer, indem er die oben angeführte Erklärung für die Entstehung der Herzhypertrophie allein als zulässig bezeichnet.

Auch folgende Erwägung spricht gegen Fräntzel:

Wenn wir schon wissen, dass Dilatation eines normalen Herzens relativ selten zu Stande kommt, so müssen wir um so mehr annehmen, dass ein hypertrophisches, d. h. hypernormales, Herz (im Sinne Fräntzel's), das doch vermöge seiner grossen Wandstärke dem Blutdrucke grösseren Widerstand zu leisten vermag, noch seltener dilatirt wird. Aber gerade an hypertrophischen Herzen werden erfahrungsgemäss dilatative Vorgänge höheren Grades viel häufiger beobachtet, als an solchen von normaler Wandstärke.

Wir müssen uns vorderhand mit der Erklärung begnügen, dass dauernde Drucksteigerung im Aorten- und Pulmonalsysteme zu Dilatation und später zu Hypertrophie des Herzens führt, während Dilatation allein schon durch vorübergehende Ueberanstrengung des Herzens zu erzeugen ist, z. B. durch anstrengende Tagesmärsche bei Soldaten, Bergsteigen, intensives Rudern, durch die bei acuten Infectionskrankheiten sich abspielenden Vorgänge u. s. w.

Erfolgt eine Ueberanstrengung des Herzens plötzlich, und ist dieselbe weniger intensiv, so ist ein Ausgleich des pathologischen, d. h. dilatativen Zustandes durch eine consecutive Hypertrophie ermöglicht. Dieser Vorgang entzieht sich aber häufig der ärztlichen Beobachtung, indem er gewöhnlich keine erheblichen Krankheitssymptome verursacht. Erst spätere Attaquen lassen, wenn sie zu abermaliger Dilatation, d. h. zur dilatativen Hypertrophie führen, die Schwere des Krankheitsbildes erkennen.

Schon Littré und Barlow (citirt bei Thurn) sahen in der Hypertrophie eine Compensation, in der Dilatation eine Schwäche des Herzens (infolge zu grossen Blutandranges).

W. Stokes stellt sogar eine bestimmte Symptomenreihe auf für das Krankheitsbild der einfachen, uncomplicirten Dilatation, sowie für die Combination von Hypertrophie mit Dilatation. Im ersteren Falle überwiegen die physikalischen Zeichen eines erweiterten und geschwächten Herzens, im letzteren die eines hypernormalen Herzens.

Mit dieser letzteren Auffassung von Stokes betreffs der dila-

tativen Hypertrophie können wir uns allerdings bei Berücksichtigung obiger Darlegung nicht vollkommen einverstanden erklären.

v. Basch sieht in der blossen Zunahme der Stärke der Herzwandung die ideale Accommodation bei Klappenfehlern, die dilatative Hypertrophie sieht er als ein nothwendiges Uebel an.

Eine Dilatation für sich ist schon von Alters her bekannt, auch eine dilatative Hypertrophie, die sich, wie wir jetzt annehmen, an die erstere anschliesst; eine reine Hypertrophie hingegen, ohne begleitende Dilatation, findet sich vor Allem bei Schrumpfniere, wo sogar eine Abnahme des Lumens zu constatiren ist.

Die echte idiopathische Herzhypertrophie ist fast stets mit Dilatation einhergehend, die Erklärung derselben als einer reinen, durch gesteigerten Blutdruck hervorgerufenen Arbeitshypertrophie ist demnach nicht zulässig.

Die Vorgänge der idiopathischen Dilatation und Hypertrophie des Herzens lassen sich an folgendem Schema veranschaulichen:

I. Es kommt zur Dilatation.

Dieselbe geht a) nicht zurück, führt zum Tode.

Dieselbe geht b) zurück, oder führt c) zur Hypertrophie.

Bei Insufficienz der Herzwandung gegenüber den Kraftanforderungen kommt es

II. zur Dilatation des hypertrophischen Herzens (echte idiopathische, excentrische Herzhypertrophie), welche wieder theilweise oder vollständig zurückgehen kann, woraus

III. die reine krankhafte Hypertrophie des Herzens resultirt. Hier besteht Zunahme der Wandstärke ohne Dilatation, d. h. bei normalem, oder doch nur wenig vergrössertem, diastolischem Lumen.

Durch die Hypertrophie wird nur ein vorübergehender, jedenfalls aber kein dauernder Ausgleich geschaffen; das vergrösserte Herz ist vielmehr widerstandsunfähiger, ja es besteht die Gefahr, dass dasselbe bei schwerer körperlicher Anstrengung plötzlich ermüdet.

Die grosse Anpassungsfähigkeit des Herzmuskels an vermehrte Ansprüche, welche vielleicht durch das Vorhandensein einer Reservekraft zu erklären ist und welche von so grosser Bedeutung ist für den gesetzmässigen Ablauf der vitalen Vorgänge, ist bei hypertrophischem Zustande des Herzmuskels behindert, und deshalb ist der letztere eine Gefahr für Leben und Gesundheit des betreffenden Individuums.

Von den genannten Herzveränderungen streng zu trennen ist, wie schon oben angedeutet, die concentrische Hypertrophie

des Herzens, bei welcher Zunahme der Wandstärke bei Abnahme des Lumens besteht (bei echter uncomplicirter Schrumpfniere).

Diesen pathologischen Vorgängen kann man den idealen Zustand der Herzaccommodation, die Erstarkung des Herzens, gegenüberstellen, wobei Volumen, und wahrscheinlich auch Wandstärke, normal sind, und vorwiegend eine moleculare, histologische oder chemische Veränderung der Muskelfibrillen zu Stande kommt. Diese Erstarkung des Herzens mit einer factischen Hypertrophie des Herzens zu identificiren, also der auf pathologischen Vorgängen beruhenden an die Seite zu stellen, geht nicht an, ohne die Identität beider anzunehmen, und diese Annahme widerspricht vollständig den klinischen Erfahrungen. In dem nächstfolgenden Abschnitte werden die Vorgänge, welche sich bei der sogen. Erstarkung des Herzens abspielen, noch eine weitere Erörterung erfahren.

Ueber die Herzhypertrophie im Besonderen.

Wann sind wir überhaupt berechtigt, von idiopathischer Herzhypertrophie zu sprechen?

Doch nur dann, wenn die Beziehungen der Herz- und Körpermaasse zu Gunsten der ersteren verschoben sind, ohne dass ein Klappenfehler oder eine Primärerkrankung anderer Organe vorhanden ist.

Da der Herzmuskel wie der Skeletmuskel ein quergestreifter Muskel ist, und somit diesem histologisch gleichartig zu sein scheint, erscheint es verlockend, die Veränderungen, namentlich die Wachsthumsvorgänge, des einen mit denen des anderen in Parallele zu setzen.

Nach v. Frey verhält sich in der That der Herzmuskel, d. h. bezüglich seiner Leistungsfähigkeit, physiologisch wie der Skelettmuskel. v. Frey stützt sich hierbei auf Heidenhain und Fick, welche nachgewiesen haben, dass bei Reizung des entwickelten Skeletmuskels die Wärmeentwicklung nicht der Reizgrösse allein entspricht, sondern auch der Arbeitsleistung, und dass bei gleichem Reize die Wärmeentwicklung (innerhalb gewisser Grenzen) mit der vermehrten Arbeit wächst; auch der trainirte Skeletmuskel wachse durch vermehrte Arbeitsleistung. Aehnlich verhalte sich das Herz. Bei Insufficienz und Stenose der Klappen bestehe vermehrte, directe Arbeitsleistung, aber nicht durch Vermehrung der Contractionen, sondern es machten sich sphygmographische und manometrische Unterschiede geltend.

Es ist ferner bekannt (v. Ziemssen, Die Electricität in der Medicin), dass die Primitivbündel beim Skeletmuskel infolge ver-

stärkter Ernährung sich verdicken; es liegt nahe, dass ein solcher Vorgang auch am Herzen sich abspielt.

Nun findet man bei muskelstarken Individuen allerdings auch starke Herzen, aber nicht in der Art, dass eine Störung in der Proportion von Herz- und Körpermusculatur nachgewiesen werden könnte.

Dieses reguläre Verhältniss zwischen Herz- und Körpermusculatur wird aber zuweilen durchbrochen, in dem Sinne, dass wohl der Herzmuskel, nicht aber die Körpermusculatur hypertrophisch befunden wird oder wenigstens die Grösse des Herzens in keinem Verhältnisse zur Entwicklung der Körpermusculatur steht. Erst in solchen Fällen kann man von einer Herzhypertrophie sprechen, und diese ist pathologisch.

Es ist Münzinger und J. Seitz Recht zu geben, wenn sie behaupten, dass Leute mit hypertrophischen Herzen grösseren Anstrengungen nicht mehr gewachsen sind, ja dass sie oft rasch letal endigen können. Der Auffassung Bollinger's, die einseitige Hypertrophie des Herzens sei ein pathologisches Product und führe nach einiger Zeit zu Herzschwäche, schliesse ich mich rückhaltlos an.

Es fragt sich nun: Können die am Herzmuskel sich abspielenden Veränderungen, resp. dessen Dickenzunahme mit den am Skeletmuskel zu beobachtenden in Analogie gebracht werden?

Zunächst ist daran zu erinnern, dass die Muskeln von muskelkräftigen Leuten nicht durch blosse Uebung, sondern nur durch intensive Kraftleistungen hypertrophisch werden, und dass diese Hypertrophie wieder zurückgeht, wenn die betreffenden Individuen nicht mehr diesem schweren Berufe obliegen.

Muskelhypertrophie entsteht aber nur dann bei fleissigem Gebrauche der Muskeln und intensiver Kraftleistung, wenn hiermit keine Uebermüdung verbunden ist; in letzterem Falle vielmehr kann sich parenchymatöse Muskelentzündung und sogar Muskelatrophie ausbilden. Bei Leuten, die sich regelmässiger körperlicher Uebung ihrer Muskeln befleissigen, werden diese nicht so fest hypertrophisch, vielmehr sie gewinnen nur an Festigkeit, ihre Consistenz und Leistungsfähigkeit nimmt zu.

Eine Erstarkung des Herzens geht nur Hand in Hand mit Erstarkung des Skeletmuskels.

Auch diese (physiologische) Erstarkung des Herzens kann rückgängig werden, eine echte (pathologische) Hypertrophie des Herzens — im Gegensatze zur Hypertrophie der Skeletmuskeln — aber nicht.

Bei isolirter Hypertrophie des Herzens wird der Herzmuskel niemals in dem Grade leistungsfähiger als ein einseitig hypertrophi-

scher Skeletmuskel, sondern, im Gegentheil, er erlahmt leichter, wird leichter insufficient.

Eine erhebliche Muskelzunahme beim Skeletmuskel braucht gewöhnlich Jahre, die Hypertrophie am Herzen entwickelt sich wahrscheinlich viel rascher, da hier die Ruhepause, die Erholung fehlt.

Was endlich die transitorische Herzhypertrophie anbelangt, so sind, wie schon oben gelegentlich der Epikrise erwähnt wurde, unsere Kenntnisse über dieselbe sowohl als über die Zeitdauer, innerhalb welcher eine Hypertrophie des Herzens überhaupt zu Stande kommen kann, noch ziemlich lückenhaft.

Ein Vergleich des Herzmuskels mit dem Skeletmuskel ist also wohl nicht so ohne Weiteres anzustellen, wie überhaupt der Unterschied zwischen willkürlicher und unwillkürlicher Musculatur viel grösser zu sein scheint, als man bisher annahm. Skelet- und Herzmuskelfasern reagiren nicht blos auf äussere Reize (chemische und elektrische) in ganz verschiedener Weise, sondern bieten auch histologisch noch gewisse feinere Unterschiede dar, z. B. bezüglich der Kernlagerung, auf die indessen hier nicht näher eingegangen werden kann. Auch die Aneinanderlagerung der einzelnen Muskelfasern ist grundverschieden, die Verzweigung, Verflechtung und Wirtelbildung der Herzmuskelfasern, entsprechend ihrer eigenartigen Function, steht einzig da.

Trotz dieser tiefgreifenden Unterschiede besteht aber doch eine gewisse Uebereinstimmung hinsichtlich des Wachsthums zwischen Herz- und Skeletmuskel. So ist es eine bekannte Thatsache, dass das Herz sich bei der Anstrengung kräftigt, wie jeder andere Muskel. Beruht diese Kräftigung oder Erstarkung des Herzens aber nicht etwa auf einfacher Hypertrophie, einem Zustande, der an und für sich nach Bouillaud, Thurn u. A. kein pathologischer Zustand ist? Sicherlich nicht; denn wie man mit dem Begriffe „schwaches Herz" nicht die Vorstellung eines atrophischen oder degenerirten, sondern nur eines weniger leistungs- und widerstandsfähigen Herzmuskels verbindet, ebenso wird man ein starkes Herz nicht einfach als hypertrophisches Organ auffassen dürfen. Ein durch körperliche Arbeit gestähltes und erstarktes Herz wird weniger quantitative, sondern vorwiegend qualitative Abweichungen von der Norm erkennen lassen.

Zu Gunsten dieser Auffassung spricht, dass trotz des sogenannten Erstarkens des Herzens bei Muskelanstrengungen weder Thurn noch Kolb bei Ruderern und anderen Sportsleuten Herzhypertrophie nachweisen konnten. Dem könnte nur entgegengehalten werden, dass

eine Hypertrophie geringen oder mässigen Grades ohne Dilatation klinisch schwer zu bestimmen ist.

Dennoch bezeichnet Thurn das rein hypertrophische Herz als normal und spricht von einer Erstarkung des Herzens nur dann, wenn das Herz zwar hypertrophisch, nicht aber dilatirt ist.

Im Gegensatze zu diesen Angaben erfahrener Beobachter halte ich an der oben dargelegten Auffassung fest, dass die sogenannte Erstarkung des Herzens vorwiegend in einer molecularen Veränderung des Herzmuskels besteht.

Die weitere Frage drängt sich uns auf: Giebt es überhaupt idiopathische hypertrophische Zustände des Herzens, die auf anderen Ursachen, als den früher angeführten (körperliche Ueberanstrengung, erhöhte Alkoholzufuhr), beruhen? Kann eine Herzhypertrophie auch unter physiologischen Bedingungen sich entwickeln?

Hier wäre vor Allem der Schwangerschaftshypertrophie der französischen Autoren zu gedenken. Dieselbe ist zwar von Löhlein und Gerhardt geleugnet worden, aber doch auf Grund von Wägungen, welche Dreysel im Münchener pathologischen Institut vorgenommen hat, wahrscheinlich geworden. Die Hypertrophie ist proportional der Massenzunahme des mütterlichen Körpers gefunden worden. Vermehrte Arbeitsleistung infolge der Einschaltung des Placentarkreislaufes und vermehrte Blutzufuhr zum Herzen werden von Bollinger und Dreysel als ursächliche Momente des genannten Zustandes ins Feld geführt. Auch bei Thieren, d. h. bei muskelkräftigen und sehr leistungsfähigen Thieren, ist physiologische Herzvergrösserung constatirt worden, ja bei manchen Thieren (Reh, Hirsch, Fuchs) trifft man ganz enorm entwickelte Herzen. Aber hier ist doch ein Vergleich mit dem Menschen nicht zulässig, da derartige Thiere von Geburt an prädestinirt sind, starke Kraftleistungen zu vollführen; und andererseits bestehen bei der Schwangerschaft so bedeutend von der Norm abweichende circulatorische Veränderungen, dass ein Vergleich mit normalen Verhältnissen nicht wohl anzustellen ist.

Die schon vielfach ventilirte Frage, warum nicht in allen Fällen von Ueberanstrengung des Herzens, vielmehr relativ selten Herzhypertrophie entsteht, beantwortet Sommerbrodt in folgender Weise: Er macht geltend, dass bei vermehrter Muskelarbeit mehr Sauerstoff verbraucht und mehr Kohlensäure gebildet werde. Diese rege das Athemcentrum zu vermehrter Thätigkeit an, die vermehrten dyspnoischen Athemzüge führten zu einer Steigerung des intrabronchialen Druckes, die Drucksteigerung veranlasse wieder eine Reizung der sensiblen Lungennerven, welche in diesem Zustande reflectorisch

allgemein gefässentspannend und gefässerweiternd wirken. Hierdurch werde die Blutdrucksteigerung ausgeglichen. Dieser Ausgleich unterbleibe zuweilen, dann entstehe eben Hypertrophie und Dilatation des Herzens. Der Erklärungsversuch erscheint, wenn auch geistreich, so doch sehr gesucht, und zudem bleibt Sommerbrodt die Antwort, warum der oben genannte Ausgleich zuweilen unterbleibt, doch wieder schuldig.

Ferner ist experimentell nachgewiesen worden, dass diese Fähigkeit der vermehrten Arbeitsleistung unabhängig vom Nervenreflex geschieht, d. h. auch nach Durchschneidung aller zum Herzen führenden Nerven, woraus zu erschliessen ist, dass bei der Fähigkeit vermehrter Arbeitsleistung nur der Herzmuskel selbst in Frage kommt.

Die Fähigkeit vermehrter Arbeitsleistung wurde nämlich von Rosenbach auch bei experimenteller Zerstörung der Klappen nachgewiesen: sofort stellte sich der mittlere Blutdruck wieder ein, ein Zeichen, dass das Herz momentan durch vermehrte Arbeitsleistung den Fehler wieder ausgleicht. Ob allerdings die vermehrte Arbeitsleistung nicht doch auf Reflexwirkung zurückzuführen ist, ist nicht erwiesen.

Rosenbach führt die Fähigkeit des Herzmuskels, sich vermehrter Arbeitsleistung anzupassen, auf das Vorhandensein einer Reservekraft zurück, so dass zunächst ohne, dann mit Hypertrophie normale Function des Herzmuskels besteht. Erst nach Verbrauch dieser Reservekraft seien hypertrophische oder dilatative Vorgänge am Herzen nachweisbar.

Von verschiedenen Seiten wurde erhöhter Blutdruck als Ursache der Herzhypertrophie und Dilatation ins Feld geführt, indem der Herzmuskel dem abnormen Blutdruck nicht gewachsen sei, seine Elasticität verliere und dehnbarer werde, so dass unter Verlängerung der Muskelfasern ein Zustand der Dilatation eintrete, der bei schlechter Ernährung besonders leicht zu Stande kommen kann.

Oertel und Sommerbrodt haben nachdrücklich darauf hingewiesen, dass der Circulationsapparat ein mächtiges Mittel hat, sich vor allzu grossem Blutdruck zu schützen, nämlich die compensatorische Entspannung der Arterien, welche bekanntlich den arteriellen Blutdruck vermindert. Diese Compensation tritt aber nicht ein, wenn oberflächlich geathmet wird (insofern nach Sommerbrodt die Tiefe der Athemzüge zum vasomotorischen Apparate in gewisser Beziehung steht), und wenn die Arterien durch sklerotische Processe ihre Fähigkeit, sich zu entspannen, verloren haben.

Es erscheint somit verständlich, warum der Circulationsapparat

von Soldaten, die in enger Kleidung marschiren, von Mädchen, die in enger Schnürtaille sich dem Tanzvergnügen hingeben, so häufig gefährdet erscheint.

Myers (citirt bei Kunze) constatirte unter Controle des Spirometers, dass bei jeder tiefen Inspiration Soldaten, die vollständig ausgerüstet waren, einen Ausfall von 20 Cubikzoll Luft hatten; er berichtet ferner, dass bei Regimentern, die die Uniform offen und den Hals frei trugen, weniger Soldaten zu Grunde gingen — bei denselben Anstrengungen —, als bei anderen Regimentern.

Nach Bergsteigen ist, wie Oertel nachgewiesen hat, Steigerung des Blutdruckes und Entspannung der Gefässe noch Stunden lang nachzuweisen. Längeres Schwimmen unter Wasser hält Sommerbrodt mit Rücksicht auf obige Darlegung für sehr gefährlich und für die Quelle vieler plötzlicher Todesfälle, indem hier der Compensationsapparat wegen der Sistirung der Athmung ausgeschaltet sei trotz der enormen Blutdrucksteigerung. Der Bergsteiger und Lastenträger athmet sehr oberflächlich, — er entbehrt also der beschleunigten, vertieften Athmung, welche bei starker Muskelarbeit so nöthig ist, um den erhöhten arteriellen Blutdruck auszugleichen. Diese mangelhafte Compensationsvorrichtung tritt auch beim Tanzen durch das starke Schnüren (zuweilen plötzliche Todesfälle!), sowie bei alten Leuten durch die bestehende Atheromatose auf.

Die Regulirung des Blutdruckes, welcher abhängig ist einerseits von der Blutmenge, die der linke Ventrikel in die Aorta wirft, und andererseits von dem Widerstande, den das Blut im Aortensystem findet, geht rasch und sicher von Statten infolge der innigen Beziehungen, die unter den Nervencentren in Medulla, Rückenmark und Gefässen bestehen. Die erregende und erschlaffende Wirkung auf die Gefässmuskeln und somit auf die Weite der Gefässe behufs Erhaltung des Blutdruckes auf der vitalen Höhe vollzieht sich in der promptesten Weise.

Plötzliche Todesfälle sind nach Ansicht mancher Autoren zu erklären durch plötzliche Störung dieser regulatorischen Vorrichtungen, resp. plötzliche Erlahmung der Herznervencentren, die durch die erhöhte Muskelthätigkeit und die durch dieselbe bedingte vermehrte Eigenwärme geschwächt seien. Hierzu komme, dass die die Herzthätigkeit regulirenden Nervencentren bei manchen Individuen besonders reizempfänglich seien — reizbare Schwäche zeigen, welche sich durch Ueberdehnung des Herzmuskels, Dilatation und infolge der verminderten Leistungsfähigkeit durch Stauungserscheinungen zu erkennen gebe. Dieselbe reizbare Schwäche sei auch bei Uebertrainirung zu beobachten, wo verstärkte Reize, und zwar ohne die nöthige Ruhepause, auf diese Nervencentren einwirken.

Wie in den oben angeführten Fällen II und III, so kam auch sehr häufig in anderen derartigen Fällen plötzlicher Exitus letalis zur Beobachtung. Aber auch bei anderen Herzerkrankungen, z. B. Klappenfehlern, und hier wieder ganz besonders bei Insufficienz der Aortenklappen, erfolgt nicht selten plötzlicher Tod. Die Raschheit, mit welcher der Exitus erfolgt, macht es einerseits wahrscheinlich, dass die plötzlich eintretende Herzinsufficienz von einer centralen Ursache abhängig ist, und andererseits spricht der Umstand, dass dem plötzlichen Exitus meist eine kurzdauernde körperliche Leistung (Muskelaction) vorausgeht, dafür, dass rein circulatorische Störungen hier im Spiele sind. Wenn der Exitus nach langdauernder Bettruhe in horizontaler Lage erfolgt, kurz nachdem der Kranke sich im Bett aufgesetzt hat, oder im Begriffe ist, aufs Closet zu gehen, so kann man sich vorstellen, dass infolge des Lagewechsels eine plötzlich geschaffene Anämie des Gehirns und eine hierdurch bedingte Ernährungsstörung desselben den tödtlichen Ausgang herbeiführt.

Der Umstand, dass im Schlafe oder vielmehr im unmittelbaren Anschlusse an denselben oft plötzlicher Exitus erfolgt, ist wohl darauf zurückzuführen, dass während des Schlafes der Blutdruck herabgesetzt und die Füllung des Gehirns mit Blut eine schwächere ist, so dass eine circulatorische Veränderung ganz besonders stark zur Geltung kommen kann. Im Schlafe besteht aber auch verminderte Erregbarkeit des gesammten, vorwiegend des centralen, Nervensystems. Ausserdem sind hier zur Hervorrufung der Reflexe stärkere Reize erforderlich. Es besteht ferner im Schlafe verminderte Thätigkeit des Herzens, der Athmung, der Wärmebildung.

Auf einer ganz anderen Ursache scheinen mir jene plötzlichen Todesfälle zu beruhen, welche sich, wie schon Thompson berichtete, beim plötzlichen Heben einer schweren Last ereignen. Man muss hier erwägen, dass, wenn der Luftdruck innerhalb der Brusthöhle erheblich gesteigert wird, die Rückströmung des Blutes nach dem Herzen eine Hemmung erfährt, welche zu schweren Zufällen führen kann. Bei sehr starker Compression der Brusthöhle, z. B. Anspannung der Bauchpresse bei verschlossener Stimmritze, und gleichzeitiger schwerer Arbeitsleistung wird der Puls sehr klein, ja er bleibt nach mehreren Schlägen vollständig aus, indem kein Blut mehr aus dem Herzen in die Aorta gelangt. Bei längerer Dauer eines solchen Zustandes kann man sich sehr wohl vorstellen, dass der Kreislauf sich gar nicht mehr herstellt und momentaner Tod erfolgt.

Es könnte aber auch in solchen Fällen die rapide und gewaltige Blutdrucksteigerung, welche sogar zur Zerreissung der Aortenklappen führen kann, als ursächliches Moment des letalen Endes angeschuldigt werden.

Der Umstand, dass durch eine einmalige excessive Kraftleistung excessiver Blutdruck und Tod erfolgen kann, spricht für die Auffassung, dass das Herz bei idiopathischer Hypertrophie deshalb dilatirt und hypertrophisch wurde, weil es den erhöhten Blutdruck nicht überwinden konnte.

Die Wirkung blutdrucksteigernder Factoren, körperliche Arbeit, Alkohol, Kaffee u. s. w., also jener Mittel, welche auch idiopathische Herzhypertrophie hervorzurufen im Stande sind, wurde ja experimentell an Menschen durch v. Maximowitsch und den Verfasser (Deutsches Archiv f. klin. Medicin. XLVI.) vermittelst genauer Untersuchungen mit dem Basch'schen Sphygmomanometer nachgewiesen.

Wie lange allerdings intra vitam der erhöhte Blutdruck anhält, ist schwer zu sagen; längere Zeit nach starker körperlicher Anstrengung ist jedenfalls keine Drucksteigerung mehr vorhanden.

Ob nun aber vorübergehende Blutdrucksteigerungen wirklich so belangreich sind, dass sie als directe Ursache der Hypertrophie und Dilatation des Herzens angesprochen werden können, ist fraglich. Es wäre doch wohl langdauernde und häufig wiederholte Blutdrucksteigerung nöthig, um Herzhypertrophie zu erzeugen. —

Die Druckerhöhung im Körpervenensystem hat keinen Einfluss auf den Druck in den Körperarterien, wie allgemein angenommen wird, kann daher auch nicht Hypertrophie des linken Ventrikels erzeugen.

Nach Schatz und Oertel müsste aber zur Erklärung der Herzhypertrophie nicht nur vermehrter Widerstand im arteriellen Gefässsystem (Verengerung der Blutbahn, Elasticitätsabnahme der Arterien, hoher Druck), sondern auch — und zwar vorwiegend — erhöhter venöser Blutdruck und venöse Plethora herangezogen werden — eine Auffassung, die meines Wissens nirgends Anklang gefunden hat.

Worm-Müller ist ein Gegner der Ansicht, dass durch abnormen Blutdruck Hypertrophie und Dilatation des Herzens entstehe, insofern seine diesbezüglichen Thierexperimente misslangen; aber die Gültigkeit seiner Experimente kann, wie Fräntzel mit Recht hervorhebt, angezweifelt werden, da er unter abnormen Bedingungen acute Störungen in der Circulation der Unterleibsorgane von Thieren geschaffen hat, die mit den chronischen im Gefässsystem des Menschen nicht verglichen werden können. Besserer Aufschluss wäre wohl von an Hunden auszuführenden Experimenten zu erwarten, und zwar durch periodische Blutdruckmessungen vermittelst des Manometers nach systematischer Darreichung von blutdrucksteigernden Mitteln.

Was den histologischen Vorgang bei der Herzhypertrophie anlangt, so ist es nach Förster wahrscheinlich, dass nur Grössenzunahme der Primitivbündel vorliegt, also keine numerische Vermehrung (Hyperplasie). Nach Rindfleisch handelt es sich nicht um Dickenzunahme des Muskels, sondern um Spaltung der Fibrillen unter

Vermehrung der Muskelzellen. Nach den Untersuchungen von Böhmer und Maisch sind die Centralkerne bei Herzhypertrophie ungewöhnlich gross und plump. Sie schnüren sich der Länge nach ein, ebenso die Zellen selbst, so dass sie sich in zwei Hälften spalten und dann vergrössern. Ein Reizzustand, in den die Herzmusculatur versetzt werde, führe zu dieser Kernvermehrung und Hypertrophie.

Bei diesen abweichenden Anschauungen der pathologischen Anatomen würde es sich wohl verlohnen, die histologischen Details bei den verschiedenen Formen der Herzhypertrophie, der concentrischen und der dilatativen, und bei der sogenannten Erstarkung des Herzens eingehender zu studiren und zu vergleichen.

Ueber die wahrscheinlich accidentellen Veränderungen, welche Curschmann und die Leipziger Schule bei idiopathischer Herzhypertrophie constatirt haben, war schon in früheren Abschnitten dieser Arbeit die Rede.

Obwohl man also sowohl die experimentelle Physiologie als die Histologie zur Erklärung der dilatativen Hypertrophie herangezogen hat, so sind doch die Gründe für eine vermehrte Arbeitsleistung des Herzmuskels noch nicht völlig geklärt.

Zweifellos ist die Elasticität und Contractilität des Herzens, wie schon Cohnheim angenommen hat, eine der wichtigsten Vorbedingungen für die Function des Herzens: die Herzwand wird dilatirt, wenn die Elasticität vermindert, und hypertrophisch, wenn die Contractilität gesteigert ist; aber die factische Ursache, welche zu dieser Veränderung in der Beschaffenheit des Herzmuskels führt, ist uns noch unbekannt.

Krankheitserscheinungen und anatomischer Befund bei Ueberanstrengung des Herzens.

Die klinischen Erscheinungen sowohl wie die Sectionsergebnisse bei Individuen, die sich überanstrengt haben (abgesehen von intensiver kurzdauernder Ueberanstrengung), sind dieselben wie bei solchen, die an übermässigem Potatorium (mit oder ohne schwere Muskelarbeit) zu Grunde gegangen sind.

Was zunächst das klinische Bild anlangt, so überwiegen im Anfange die subjectiven Störungen: Es besteht Druckgefühl auf der Brust, Gefühl von Druck und Völle im Unterleib, Mattigkeit, Schwindelgefühl, Herzklopfen, starke, oft bis zur Unerträglichkeit sich steigernde Dyspnoe, vermehrte Respirationsfrequenz, Hustenreiz, Seitenstechen oder Herzschmerzen, grosse Unruhe, besonders während der Nacht.

Hiezu kommt hochgradige Störung des Schlafes, z. B. durch Husten und Athemnoth veranlasst, sowie Appetitlosigkeit, Erbrechen, Diarrhoe.[1])

Später beherrschen die der Herzinsufficienz entsprechenden Zeichen das Krankheitsbild, und an Stelle des Herzerethismus, der erhöhten Pulsfrequenz — bei kräftigem Radialpuls, mässig grosser Herzfigur und fehlenden Geräuschen —, tritt, besonders in vorgeschrittenem Stadium, sehr beschleunigter Pulsschlag als Ausdruck hochgradiger Herzschwäche, ferner Unregelmässigkeit und Kleinheit des Pulses, zuweilen Pulsus bigeminus oder alternans, Delirium cordis bei verstärktem Ictus cordis (Schott, Martius u. A.), d. h. gesteigerte Herzaction wie bei Herzpalpitationen.

Ein eigentlicher Spitzenstoss, d. h. eine charakteristische Vorwölbung und Einsenkung einer circumscripten Stelle irgend eines Intercostalraumes ist dabei oft nicht genau zu bestimmen, vielmehr ist die Herzbewegung als unbestimmte, wogende Erschütterung der Brustwand (J. Seitz) oder als lebhaft vibrirende Bewegung in der Herzgegend zu erkennen. Die enorm erregte, aber unzureichende Herzthätigkeit steht häufig in grellem Gegensatze zu dem weichen, wenig gefüllten Pulse (Thurn, Martius).

Dabei besteht häufig epigastrische Pulsation, sowie Pulsation der Halsgefässe (mitunter auch der Venen).

Mitunter ist Verdoppelung der Herztöne oder Galopprhythmus, Unreinheit des 1. Tones an der Herzspitze oder systolisches Geräusch (durch relative Insufficienz der Mitralklappe bedingt) zu constatiren, während die übrigen Töne zwar rein, aber dumpf und schwach zu hören sind. Die zweiten Arterientöne, besonders den 2. Aortenton, findet man gewöhnlich nur so lange verstärkt, als die Herzinsufficienz keinen höheren Grad erreicht hat.

Die Herzdämpfung, welche mit der Dauer und Intensität der Herzinsufficienz gewöhnlich zunimmt, entspricht in der Regel einer durch einen mittelgrossen, pericardialen Erguss hervorgerufenen Dämpfung, nur dass in letzterem Falle ein bedeutenderes Hinaufreichen der Dämpfung und die bekannte Dreiecksform der Dämpfung zu constatiren ist.

Es besteht ferner auffallend grosse Leberdämpfung bei vermehrter Resistenz und erhebliche Druckempfindlichkeit, sowie mässige Milzvergrösserung.

---

1) da Costa hat sogar angegeben, dass der erste Ausbruch der Herzstörungen mit Digestionsbeschwerden, besonders Diarrhöen, eingeleitet werde. Nach Leyden besteht ja auch eine directe reflectorische Beziehung zwischen Herz- und Magenstörung, insofern Störungen in der Blutbewegung zu dyspeptischen Beschwerden führen.

Der Harn ist hochgestellt, reich an Uraten, gewöhnlich schwach eiweisshaltig, wird nur in geringer Menge entleert.

Von weiteren Krankheitssymptomen sind zu nennen:

Cyanose, Stauungserscheinungen, Hydrops, besonders sehr starkes Oedem am Rumpfe, sowie am Scrotum und Praeputium bei relativ geringgradigem Ascites und Hydrothorax.

Ferner hämorrhagischer Infarct, Lungenödem (blutiges, schaumiges Sputum), Bronchitis, frequente, oberflächliche Athmung, Kühle der Extremitäten, subnormale Temperatur, Verminderung des Blutdruckes.

Das Blut ist dunkelroth, fast schwarz, zeigt stets hohen Hämoglobingehalt, 110—140 Proc. des normalen Gehaltes.

Das Sensorium ist fast stets frei, oder doch nur leicht benommen.

Wenn auch manchmal die Erscheinungen der Herzschwäche plötzlich resp. unvermittelt aufzutreten scheinen, so ist doch gewöhnlich irgend eine Schädlichkeit oder gar eine Krankheit die Ursache des plötzlichen Erschöpfungszustandes des Herzens, wodurch die bisher latenten Herzsymptome gesteigert werden und so dem Patienten zum Bewusstsein kommen.

Meistens unter den Erscheinungen zunehmender Herzinsufficienz, aber gar nicht selten plötzlich, auch nach eingeleitetem Rückgang der Krankheitserscheinungen (wie in Fall II), erfolgt der Exitus letalis.

Bei idiopathischer Dilatation und Hypertrophie des Herzens, sei dieselbe durch Ueberanstrengung oder irgend eine andere Ursache veranlasst, ergiebt sich folgender anatomischer Befund:

Kugligwerden der Herzspitze infolge von Ueberdehnung des Herzmuskels (Leyden); Herz in beiden Durchmessern stark vergrössert, gewöhnlich sind beide Ventrikel proportional vergrössert [1]), Klappen meistens ganz intact, die Herzhöhlen weit, die Musculatur zuweilen brüchig, zuweilen fest, gewöhnlich von normaler Beschaffenheit, zuweilen, d. h. bei fettiger Degeneration, von gelblicher punktirter oder getigerter Zeichnung. Die Fettmetamorphose jedoch ist, wie Zunker, J. Seitz, Bollinger angeben, kein constantes Vorkommen, auch steht sie, wenn auch einzelne Muskelfasern verfettet sind, nicht im Verhältniss zu den bedeutenden Functionsstörungen.

Ferner Lungenödem, hämorrhagische Infarcte, allgemeine Stauungserscheinungen, Ueberfüllung der Gefässe mit Blut (wahre Plethora: v. Recklinghausen, Bollinger u. A.).

---

1) Genaue Angaben über Maasse und Gewichte des Herzens finden sich bei Zunker, Bollinger, sowie in der Dissertation von Kipp.

Gefässe und Nerven des Herzens waren in den Fällen von Leyden intact, dagegen besteht nach den Angaben von Traube und Fräntzel in einer grossen Anzahl von Fällen Arteriosklerose.

Differentialdiagnose.

Bei der Beurtheilung des Krankheitsbildes bei Ueberanstrengung des Herzens kommen, wie bei idiopathischer Hypertrophie und Dilatation überhaupt, differentialdiagnostisch in Betracht: Pericarditis, Endocarditis, Myocarditis, Klappenfehler resp. Insufficienz der Bi- und Tricuspidalis, endlich Myodegeneratio cordis.

Gegen Myocarditis spricht das Fehlen der Arhythmie. Die Diagnose Pericarditis kommt bei Berücksichtigung des ätiologischen Momentes wohl selten in Betracht; auch kann hier die Untersuchung der Nachbarorgane, sowie bei stärkerem Erguss in den Herzbeutel das starke Anwachsen der Dämpfung nach oben entscheidenden Aufschluss geben, während einfache Dilatation des rechten Ventrikels zur Vergrösserung der Herzdämpfung nach rechts, solche des linken Ventrikels nach links und unten, solche beider Ventrikel zur Vergrösserung nach rechts und links führt.

Für die Differentialdiagnose zwischen Pericardialexsudat und Herzdilatation hat Schott die Widerstandsgymnastik empfohlen, bei deren Anwendung Herzdilatationen zurückgehen sollen. Jürgensen stimmt zwar Schott zu in der Anwendung dieser Methode, doch haben Stintzing sowohl als Thomas mit vollem Rechte geltend gemacht, dass die Anwendung von gymnastischen Uebungen bei Pericarditis nicht ungefährlich sei. Demgegenüber möchte ich sogar behaupten, dass auch bei reiner, durch Ueberanstrengung bedingter, Herzdilatation derartige körperliche Uebungen gefährlich werden können. Wenn die Herzthätigkeit in der Ruhe nicht mehr oder eben noch für das Leben ausreicht, darf man dem Organismus nicht noch körperliche Bewegung zumuthen; vielmehr sind erfahrungsgemäss nur solche Bewegungen erlaubt, die keine Athemnoth, keine Insufficienz des Herzmuskels bewirken; jede neue übermässige Dehnung desselben ist sorgsam zu vermeiden.

Aus der Vergrösserung der Herzdämpfung allein kann wohl auf Dilatation, nicht aber auf Hypertrophie des Herzens geschlossen werden, die letztere kann nur bei Verstärkung des 2. Aorten-, resp. auch des 2. Pulmonaltones zusammen mit Vergrösserung der Herzdämpfung diagnosticirt werden.

Gegen Endocarditis spricht der zwar acute, aber stets fieber-

lose Verlauf, der zuweilen mit Temperaturerniedrigung einhergeht. Der Wechsel in den Geräuschen und im Rhythmus der Herzaction, der oft rasche Wechsel der Pulsfrequenz kann gegen die Diagnose Klappenfehler verwerthet werden.

Schwieriger allerdings ist die Diagnose gegenüber dem senilen atheromatösen Klappenfehler, besonders aber gegenüber der echten Fettdegeneration des Herzmuskels. Hier ist das ursächliche Moment der Erkrankung — bei excentrischer Herzhypertrophie die Ueberanstrengung — zu berücksichtigen, ferner die Untersuchung des übrigen Körpers auf Atheromasien vorzunehmen. Beim echten Fettherz steht ferner die Herzschwäche gewöhnlich im Vordergrund der Krankheitserscheinungen, auch ist die meist lange Dauer des Leidens hier ausschlaggebend.

Fettherz wird zuweilen neben idiopathischer Hypertrophie und Dilatation beobachtet, ebenso Myocarditis, aber aus den Krankheitserscheinungen, die manchmal sehr heftig, manchmal sehr gering sind, ist oft schwer eine diesbezügliche Diagnose zu stellen.

Trotzdem also bestimmte differentialdiagnostische Anhaltspunkte für die Erkenntniss einer idiopathischen Dilatation und Hypertrophie gegeben sind, so ist doch die Diagnose einer solchen bei vorhandener Herzschwäche schwierig. Hier sind neben dem percutorischen Befunde am Herzen allgemeine Stauungserscheinungen, Kühle der Extremitäten, niedere Temperatur, kleiner Puls, verstärkter Ictus cordis, Galopprhythmus zu beobachten und differentialdiagnostisch zu verwerthen. Auch die Anamnese ergiebt bei dem Krankheitsverlauf oft wichtige, ja zuweilen ausschlaggebende Anhaltspunkte.

Prognose.

Ein günstiger Ausgang bei Ueberanstrengung des Herzens erfolgt nur dann, wenn das Herz wieder annähernd zu seiner normalen Grösse zurückkehrt (Ott), resp. wenn die plötzlich entstandene Dilatation wieder ausgeglichen werden kann. Wenn auch stärkere, d. h. physikalisch nachweisbare Dilatationen im Allgemeinen keine Aussicht auf Wiederherstellung geben (Leyden), so liefert doch der Fall I einen Beweis dafür, dass die Prognose auch hier nicht von vornherein ungünstig zu stellen ist. Andererseits kann auch bei scheinbarer Wiederherstellung noch plötzlich der Tod erfolgen (Fall II).

Es ist, wie schon oben vorher ausgeführt wurde, noch unklar, ob eine Circulationsstörung im Gehirn und eine Störung der regulatorischen Vorrichtungen (unter Entwicklung eines acuten Gehirnödems) oder primär plötzlicher Herzstillstand eintritt, indem der Tod hier

durch musculäre Herzinsufficienz oder Lähmung der Herznervencentren erfolgt.[1])

Dass bei plötzlichem Tod excessive Blutdrucksteigerung (Herzparalyse) zu Stande kommt, ist mir unwahrscheinlich, da noch kurze Zeit ante mortem mit dem v. Basch'schen Sphygmomanometer vorgenommene Blutdruckmessungen keine hohen Druckwerthe ergaben, vielmehr nach übergrossen Anstrengungen (Herzermüdung), resp. Dehnung des linken Ventrikels stets ein Sinken des Blutdruckes (vgl. Fall I, II, III) oder normales Verhalten desselben zu beobachten war.

Jedenfalls ist die Prognose nicht von der Entwicklung der Krankheit allein abhängig; dafür spricht schon der plötzliche, unvorhergesehene Exitus in Fall II.

Nach der sehr acceptablen Ansicht Fräntzel's ist weit eher ein ungünstiger Ausgang zu erwarten, wenn verschiedene Factoren (schwere Arbeit, Alkohol, Tabak) in ätiologischer Beziehung zusammengewirkt haben, als wenn blosse Ueberanstrengung vorliegt.

Ob aber die alkoholisch-plethorische Form der excentrischen Herzhypertrophie ein viel gefährlicherer Zustand ist, als die nach Ueberanstrengung, wird wohl nicht nach allgemeinen Gesichtspunkten beantwortet werden können. Bollinger, der sich der ersteren Ansicht zuneigt, sah bei Rennpferden wohl Störungen der Herzaction, aber selten plötzliche Insufficienz. In dieser Auffassung kann ich Bollinger nicht zustimmen, insofern einerseits sehr bedrohliche Zustände von Herzermüdung nach blosser Ueberanstrengung auftreten können (Fall II und III), andererseits Leute mit ausgesprochenem Säuferherzen zu beobachten sind, welche Monate oder Jahre lang in ärztlicher Behandlung stehen, bald Besserung, bald Verschlechterung ihres Befindens zeigen, bis schliesslich unter den Erscheinungen der Herzermüdung der Exitus letalis eintritt.

Dass die Prognose im Allgemeinen desto schlechter ist, je stärker die Dilatation, dürfte nicht bezweifelt werden; ob aber dieselbe viel schlechter ist bei einfacher excessiver Dilatation, als bei dilatativer Hypertrophie, wage ich nicht zu behaupten; im Gegentheil, ich bin geneigt, anzunehmen, dass bei letzterer ein vollständiger Rückgang der Krankheitserscheinungen ausgeschlossen, bei ersterer aber möglich ist.

---

1) Fürbringer hält das Alkoholherz im 1. Stadium für eine reine Herzneurose, denn das Myocard eines plötzlich an Herztod verstorbenen Alkoholikers sei im frühen Stadium schön roth und normal, erst in späteren Stadien finde sich Myocarditis.

Dass ein stärkerer oder geringerer Grad von Herzhypertrophie resp. von Gewichtszunahme des Herzens für die Prognose maassgebend ist, erscheint mir nicht wahrscheinlich.

Es erübrigt mir noch, den Ausgang zu besprechen, welchen die idiopathische Dilatation und Hypertrophie des Herzens nimmt, wenn nicht — wie oben erwähnt — ein plötzlicher Exitus erfolgt, sondern der Krankheitsverlauf sich in die Länge zieht.

Hier entwickelt sich, namentlich in späteren Stadien der Krankheit, fast stets eine Herzinsufficienz, für deren Entstehung Fräntzel moleculare Veränderungen der Muskelfasern als möglich ansieht, ähnlich wie im Falle von Ehrlich, in dem enorme Vergrösserung der Muskelkerne zu beobachten war, und im Sinne von Renaut und Landouzy (Société de biologie, 7. Juli 1877), Durand, Weigert, welche in manchen Fällen von Herzinsufficienz nicht blos eine derartige Muskelkernvergrösserung, sondern auch eine Erweichung der Kittsubstanz (Fragmentation), besonders in der Nähe von myocarditischen Herden (Weigert), constatiren konnten. Eine andere Ansicht allerdings vertritt Cohnheim, welcher die Abnahme der contractilen Substanz, die sich durch Brüchigkeit der Musculatur bei Mangel an Verfettung äussert, für die letale Ursache hält.

Ich glaube dem Gesagten noch hinzufügen zu müssen, dass für die Beurtheilung der Prognose wohl nur das Krankheitsbild in seiner Gesammtheit maassgebend ist, die einzelnen klinischen Erscheinungen (Organvergrösserung, Pulsbeschaffenheit, Temperatur, Grösse der Harnsecretion) nach meiner Meinung kaum wesentlich in Betracht gezogen werden können. Nur ein Krankheitssymptom, der Galopprhythmus des Herzens, scheint die Prognose entschieden in ungünstigem Sinne zu beeinflussen.

Therapie.

Als erstes Erforderniss für die Therapie ist absolute körperliche Schonung, d. h. Bettruhe zu nennen. Wenn dieses erste und wichtigste Erforderniss für die Genesung nicht erfüllt wird, kommt es zu Verschlimmerung der Krankheit, d. h. Zunahme der Athem- und Pulsfrequenz, der Puls wird schwächer, vielleicht sogar unregelmässig, die Herzfigur vergrössert sich immer mehr, bis schliesslich eine ausgesprochene Herzinsufficienz dem Leben ein Ende macht.

Es folgen in der Reihenfolge der Wichtigkeit die Excitantien, wie Campher, Cognak, Wein, Aether, die zur Anregung der Herzthätigkeit unentbehrlich sind.

Digitalis, welche besonders von Curschmann gerühmt und empfohlen wird und in der That auch in manchen Fällen eine ausge-

zeichnete Wirkung entfaltet, wird häufig bei innerlicher Darreichung nicht vertragen, wie eigene und fremde Erfahrung (Ott, Sajkovic) zeigt, und verursacht oder verstärkt häufig den schon vorhandenen Brechreiz. In solchen Fällen ist nach unserer Erfahrung die Darreichung von Digitalis per Clysma von eminentem Erfolge.

Der Gebrauch der Strophanthus-Präparate und der übrigen Herzmittel ist eventuell angezeigt als Ersatz der Digitalis, und unter denselben Bedingungen, welche auch für andere Herzkrankheiten maassgebend sind.

Als sehr wichtiges Mittel, welches uns häufig nach Aufbrauch der sog. Herzmittel noch ausgezeichnete Dienste geleistet hat, ist das Calomel zu nennen (vgl. Fall I).

Narcotica (Morphium) und Hypnotica sind nur mit Vorsicht zu gebrauchen, aber zuweilen unentbehrlich. Da durch Schlaf gewöhnlich auch Beruhigung der Herzthätigkeit zu erzielen ist, so sind die Hypnotica auch von diesem Gesichtspunkte aus zu empfehlen.

Eisblase auf die Herzgegend wird häufig zur Beruhigung der Herzaction angewandt, im Uebrigen aber ist ihre Wirkung problematisch.

Blutentziehungen zur Entlastung des überfüllten Gefässsystems, behufs Ausgleichs der Stauungserscheinungen und behufs Verringerung der Widerstände für die Entleerung des linken Ventrikels sind wiederholt (besonders von Fräntzel) empfohlen und auch von uns mit ausgezeichnetem Erfolge häufig angewendet worden. So haben wir von öfters wiederholten mässigen Blutentziehungen (durch Venaesection) vortreffliche, wenn auch meist vorübergehende, Wirkung gesehen, insofern die starke Cyanose und die quälende Dyspnoe gewöhnlich für einige Zeit beseitigt werden konnten.

Die Darreichung von kohlensauren Getränken ist zu vermeiden, nicht blos wegen des excitirenden Einflusses auf das Herznervensystem, sondern auch wegen der zu erwartenden Drucksteigerung infolge von Contraction der kleinen Arterien (Fräntzel).

Die sogen. Oertel-Cur ist gewiss nur bei leichter Erkrankten, resp. in der Reconvalescenz, und nur dann angezeigt, wenn der Herzmuskel gesund, resp. nicht degenerirt ist; dann allerdings kann eine Verbesserung der Blutmischung und eine bessere Ernährung des Herzmuskels durch vorsichtigen Gebrauch dieser Curmethode erzielt werden.

Im Falle der Genesung ist sehr viel von der Vermeidung weiterer Schädlichkeiten, resp. körperlicher Anstrengung und der Zufuhr grösserer Mengen Alkohol, zu erwarten, wie sich aus der Berücksichtigung von Fall I ergeben dürfte.

Literaturverzeichniss.

Thomas Clifford Albutt, St. Georges Hosp.-Reports 1872. Lectüren der prakt. Med. zu London (Ueber die Folgen der Einwirkung von Gewalt und Ueberanstrengung auf das Herz und die grossen Blutgefässe. London 1873). — J. Athmann, Ueber die Häufigkeit der idiopathischen Herzhypertrophie in München. Inaug.-Diss. München 1884. — v. Basch, Allgemeine Physiologie und Pathologie des Kreislaufes. Wien 1892. — J. Bauer, Ueber idiopathische Herzvergrösserung. Festschrift der med. Facultät der Universität München, 1893, Verlag von J. F. Lehmann. — W. Baur, Ueber reine Hypertrophie des Herzens ohne Klappenfehler. Giessen 1860. — Bernheim, Leçons de clinique médicale. Paris 1877. — O. Bollinger, Ueber die Häufigkeit und Ursachen der idiopathischen Herzhypertrophie in München. Deutsche med. Wochenschr. 1884. Nr. 12. — Derselbe, Ueber die idiopathische Hypertrophie und Dilatation des Herzens. Arbeiten aus dem pathologischen Institut zu München. Stuttgart 1886. S. 501 ff. — Derselbe, Ueber idiopathische Herzvergrösserung. Festschrift u. s. w. München 1893. — M. J. Bouillaud, Observations et recherches anatomico-pathologiques. Archives générales de médecine. Paris 1824. — Derselbe, Die Krankheiten des Herzens. Deutsch von Becker. 2 Bde. 1837. — v. Buhl, Mittheilungen aus dem pathologischen Institut zu München. 1878. — J. N. Corvisart, Essai sur les maladies et les lésions organiques de coeur et des gros vaisseaux. Paris 1806. — Derselbe, Versuch über die Krankheiten und organischen Verletzungen des Herzens und der grossen Gefässe. Deutsch von Ludwig Rintel. Berlin 1842. — M. da Costa, Ueberreizung des Herzens. American Journ. of the medical sciences for January 1871. — H. Curschmann, Zur Lehre vom Fettherz. Deutsches Archiv f. klin. Med. Bd. XII. S. 193. — Duchek, Lehrbuch der Herzkrankheiten. Leipzig 1868. S. 102. — Derselbe, Krankheiten des Herzens. Erlangen 1862. S. 102 u. 103. — P. Ehrlich, Beiträge zur Lehre von der acuten Herzinsufficienz. Charité-Annalen. Bd. V. — Eulenburg's Realencyklopädie der medicinischen Wissenschaften. Ergänzungsband I. Kapitel: „Herzkrankheiten" von Rosin. — O. Fräntzel, Ueber die Entstehung von Hypertrophie und Dilatation der Herzventrikel durch Kriegsstrapazen. Virchow's Archiv. Bd. LVII. S. 215 ff. — Derselbe, Einige Bemerkungen über idiopathische Herzvergrösserungen. Charité-Annalen. 1878. Bd. V. — Derselbe, Vorlesungen über die Krankheiten des Herzens. I. Die idiopathischen Herzvergrösserungen. Berlin 1889. — Derselbe, Ueber idiopathische Herzvergrösserungen infolge von Erkrankungen des Herzmuskels selbst. Charité-Annalen. Bd. X. 1885. S. 279 ff. — M. Freudenthal, Beiträge zur Kenntniss der idiopathischen Herzerkrankungen infolge von Ueberanstrengung. Inaug.-Diss. Breslau 1889. — v. Frey, Physiologische Bemerkungen über die Hypertrophie und Dilatation des Herzens. Deutsches Archiv f. klin. Med. Bd. XLVI. 1890. S. 398. — Friedreich, Virchow's Handbuch der spec. Pathologie und Therapie. Bd. IV. 2. Abt. 1861. S. 285 ff. — F. Ganghofner, Die spontane Herzdilatation und deren Folgezustände. Vierteljahrsschr. f. prakt. Heilkunde. Prag 1876 — Hampeln, Ueber Erkrankungen des Herzmuskels. Ferd. Enke. Stuttgart 1892. — J. Hope, Von den Krankheiten des Herzens und der grossen Gefässe. Deutsch von F. W. Becker. Berlin 1833. — A. Kipp, Hundert Fälle von Hypertrophia cordis potatoria. Inaug.-Diss. München 1893. — W. Köchy, Ueber drei Fälle von idiopathischer Hypertrophie und Dilatation des rechten Herzens. Inaug.-Diss. München 1891. — Köster, Ueber Myocarditis. Bonner Progr. 1888. — G. Kolb, Beiträge zur Physiologie maximaler Muskelkraft, bes. des modernen Sports. Berlin, Verlag v. A. Braun & Comp. — Krehl, Beitrag zur Kenntniss der idiopathischen Herzmuskelerkrankungen. Deutsch. Archiv f. klin. Med. Bd. XLVIII. 1891. — Krehl und Romberg, Ueber die Bedeutung des Herzmuskels und der Herzganglien u. s. w. Archiv f. experiment. Path. u. Ther. Bd. XXX. 1892. — C. F. Kunze, Ueber primäre Dilatation und Hypertrophie des Herzens. Deutsche Zeitschr. f. prakt. Med. 1875. Nr. 23. S. 181. — Kurzak, Ueber den Tod durch Herzermüdung bei Hypertrophie des rechten Ventrikels infolge von Kyphoskoliose. Inaug.-Diss. München 1883. — E. Leyden, Die Herzkrankheiten infolge von Ueberanstrengung. Deutsche Zeitschr. f. klin. Med. Bd. XI. S. 105 ff. 1886. — Derselbe, Ueber Fettherz. Zeitschr. f. klin. Med. Bd. V. — Derselbe, Die Prognose der Herzkrankheiten. Vortrag mit Discussion im Verein f. innere Med. zu Berlin. 20. Mai 1889. — Lichtheim, Die chronischen Herz-

muskelerkrankungen und ihre Behandlung. Verhandl. d. VII. Congr. f. innere Med. — A. Luxenburger, Ueber plötzlichen Tod im Wochenbett infolge von Herzermüdung. Inaug.-Diss. München 1892. — W. C. Maclean, Brit. med. Journal, 18. Februar 1867. (Schmidt's Jahrbücher. 1867.) — Julius Mayer, Ueber zwei Fälle von idiopathischer Hypertrophie und Dilatation des rechten Herzens. Inaug.-Diss. München 1888. — F. W. Moinet, A treatise of the causes of heart disease, Edinburgh 1872. — W. Münzinger, Das Tübinger Herz, ein Beitrag zur Lehre von der Ueberanstrengung des Herzens. Deutsches Archiv f. klin. Med. Bd. XIX. S. 449. 1877. — A. Myers, On diseases of the heart amony soldiers etc. Ueber die Häufigkeit und die Ursachen der Herzkrankheiten bei den Soldaten. London 1870. — E. Ott, Ueber die Herzkrankheiten infolge von Ueberanstrengung. Medicinisches Correspondenzblatt des württemb. ärztl. Landesvereins. Bd. LIX. Stuttgart 1889. — Peacock, Valvular diseases of the heart. Coron. Lectures. Churchill 1865. — Romberg und Krehl, l. c. — M. Sajkovic, Beiträge zur Kenntniss der idiopathischen Herzerkrankungen infolge von Ueberanstrengung. Inaug.-Diss. Berlin 1889. — Schatz, Ueber Herzhypertrophie. Berliner klin. Wochenschr. 1887. Nr. 51. — B. Schmidbauer, Ueber die Häufigkeit der Herzerkrankungen in München. Inaug.-Diss. München 1883. — Th. Schott, Zur acuten Ueberanstrengung des Herzens und deren Behandlung. Verhandlungen des IX. Congresses für innere Medicin 1890. 1891. — Seeligmüller, Ueber Herzschwäche. Tageblatt der Magdeburger Naturforscher-Versammlung. S. 209, und Deutsche med. Wochenschr. 1884. Nr. 42. — J. Sendtner, Ueber Lebensdauer und Todesursachen bei den Biergewerben. Münchener med. Abhandlungen. 1. Serie. 2. Heft. München 1891. — J. Seitz, Zur Lehre von der Ueberanstrengung des Herzens. Deutsch. Archiv f klin. Med. Bd. XI u. XII. — Derselbe, Die Ueberanstrengung des Herzens. Abhandl. v. Thomas Clifford Albutt, J. M. Costa, Arthur Myers, Joh. Seitz, W. Thurn. Berlin 1875. — J. Sommerbrodt, Die reflectorischen Beziehungen zwischen Lunge, Herz und Gefässen. Zeitschrift f. klin. Med. Bd. II. 1881. — Derselbe, Ueber den Einfluss des Bergsteigens auf Herz und Gefässe, offener Brief an Herrn Professor Dr. J. Oertel in München. Berliner klin. Wochenschr. 1885. S. 302. — Derselbe, Darlegung der Hauptbedingung für die Ueberanstrengung des Herzens. Ebenda. 1889. Nr. 5. — Spillmann, Arch. général. de méd. 1876. — W. Stokes, Die Krankheiten des Herzens und der Aorta, übersetzt von J. Lindwurm Würzburg 1855. — Thompson, St. George's Hospital, Reports V. p. 119. — W. Thurn, Die Entstehung von Krankheiten als directe Folge anstrengender Märsche (Marschkrankheiten). Berlin 1872. — Derselbe, Die Entstehung von Herzfehlern infolge von Insufficienz und Ermüdung des Herzmuskels. Deutsche militärärztl. Zeitschrift. 1890. Heft 1. S. 681 u. ff. — W. Traube, Beiträge zur Physiologie und Pathologie. 1879. Bd. III. — Zunker, Ein Fall von Dilatation und Fettmetamorphose des Herzens infolge Ueberanstrengung durch schwere Arbeit. Berliner klin. Wochenschr. 1877.

1.

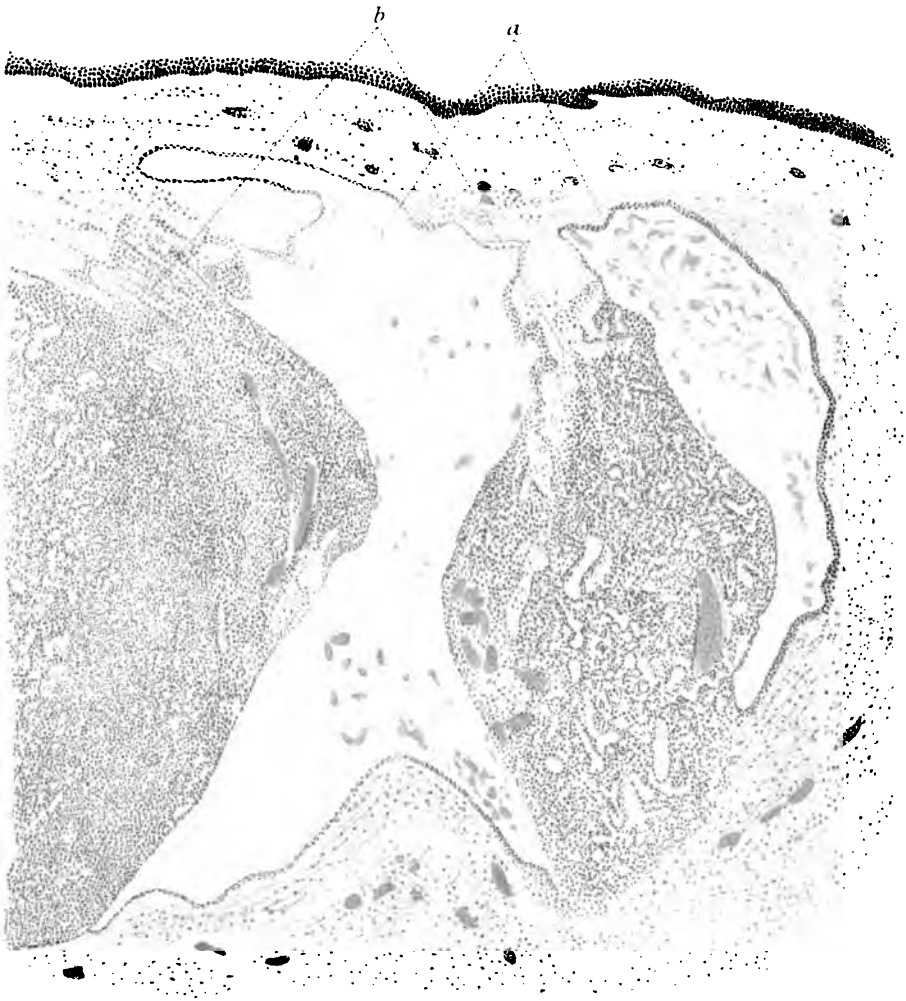

Barlow, Adenomata sebac.

2.

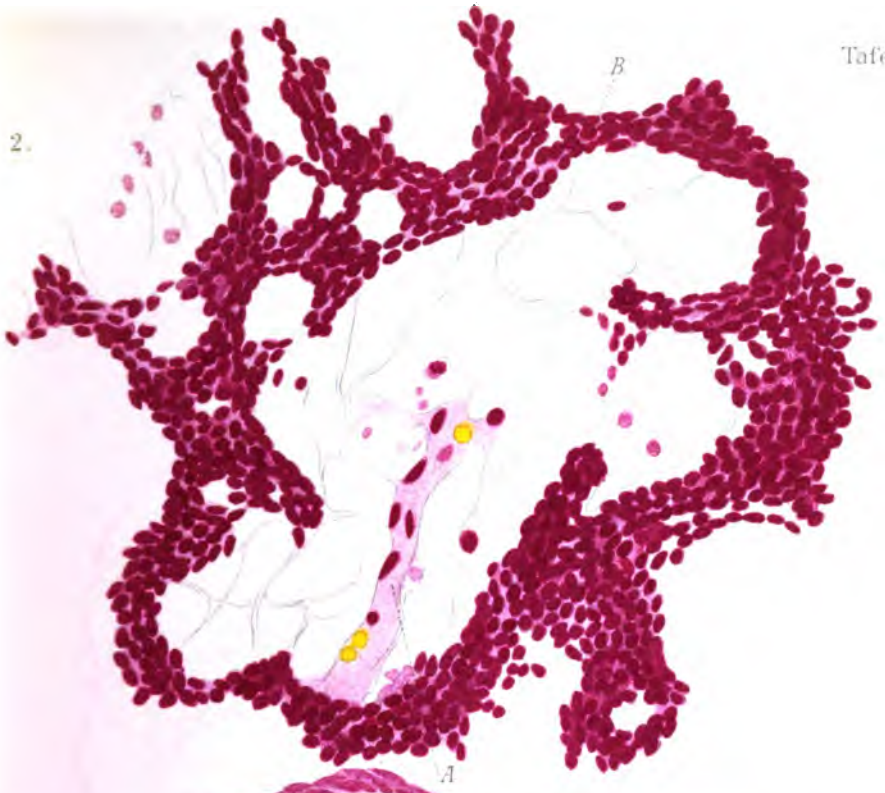

3.

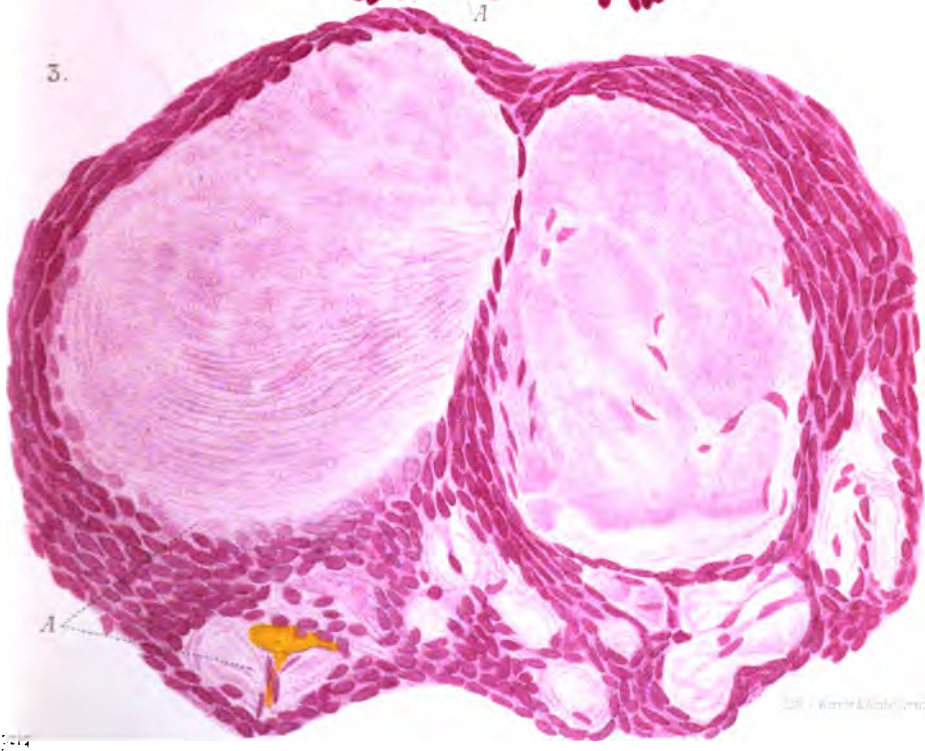

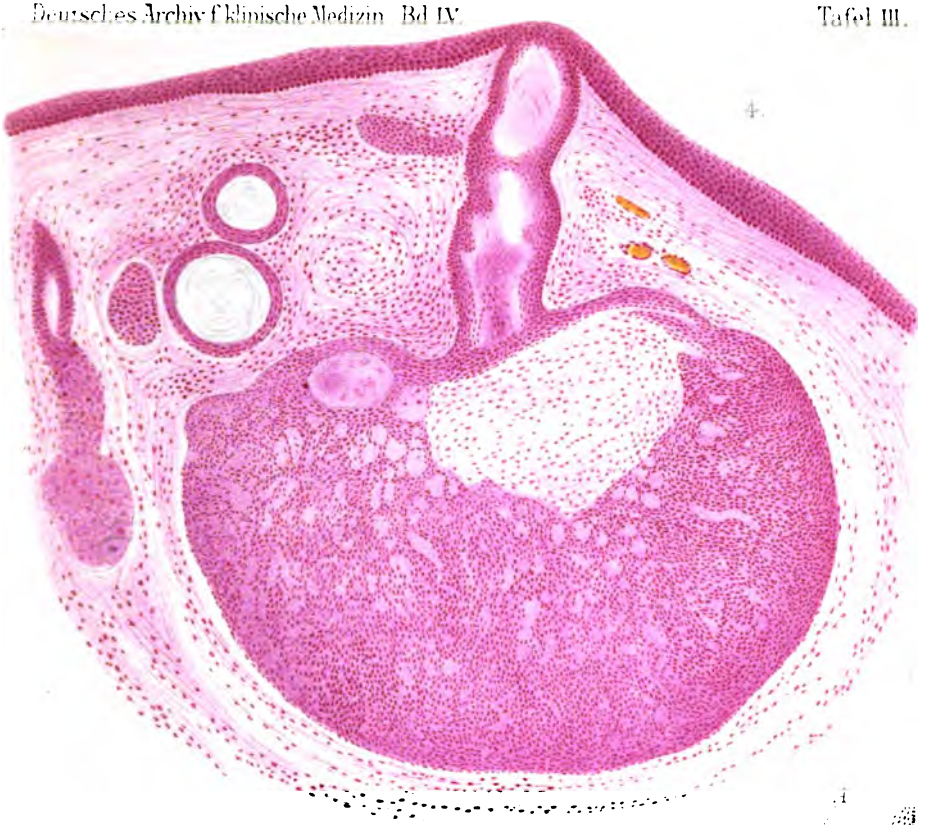

6.

5.

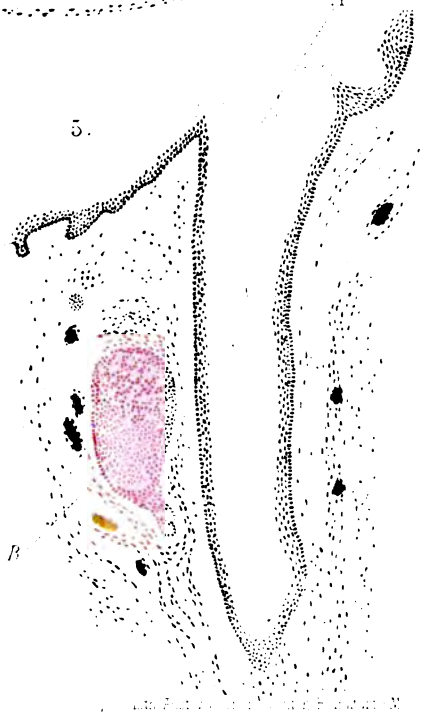

Barlow. Adenomata sebac.

Verlag von F.C.W. Vogel in Leipzig

III.

Ueber Adenomata sebacea.

Von

Dr. Richard Barlow,

Privatdocent an der Universität München.

(Mit 1 Autotypie und Tafel I—III.)

Es war ursprünglich meine Absicht, den im Nachstehenden beschriebenen Fall nur zu einer casuistischen Mittheilung zu verwerthen. Indessen hat mich die Schwierigkeit, die einschlägigen, in der Literatur niedergelegten Fälle zusammenzubringen, welche unter den allerverschiedenartigsten Bezeichnungen publicirt, und wie mich die Arbeiten meiner Vorgänger belehrten, grösstentheils wenig berücksichtigt worden sind, veranlasst, meiner Arbeit eine etwas grössere Ausdehnung zu geben und die Literaturangaben möglichst ausführlich zu halten, ja soweit als thunlich dieselben mit den eigenen Worten der Autoren zu bringen, um eventuellen Nacharbeitern das Suchen zu erleichtern. Freilich weiss ich, dass meine Arbeit dadurch weder an leichter Lesbarkeit, noch an Uebersicht gewonnen hat. Ich darf auch wohl kaum erwarten, dass es mir gelungen sein soll, alles mit der vorliegenden Frage Zusammenhängende aufgefunden zu haben; indessen hoffe ich, dass meine Zusammenstellung Anderen Veranlassung geben wird, die Lücken, die sich noch finden, entsprechend auszufüllen, und ich werde mich sehr befriedigt fühlen, wenn dies in kürzerer oder längerer Zeit eintreten sollte.*)

Herrn Geheimrath v. Ziemssen, welcher mir den vorliegenden Fall abgetreten hat, statte ich hiermit meinen besten Dank ab, ebenso wie Herrn Dr. Jadasson, Primararzt am Allerheiligenspital in Breslau, welcher in der allerfreundschaftlichsten Weise sich der Mühe unterzogen hat, meine Präparate durchzusehen, und dabei die Diagnose zuerst gestellt hat.

*) Selbstverständlich habe ich auch die in der letzten Zeit so sehr angewachsene Schweissdrüsen- und Epitheliomliteratur nicht vernachlässigt, indessen in derselben nichts für die vorliegende Arbeit Brauchbares gefunden.

Anmerkung: Die Arbeit von Jarisch, Zur Lehre von den Hautgeschwülsten. Arch. f. Dermat. und Syph. 1894; ferner Unna, Histopathologie der Hautkrankheiten. 1894, und Rosenthal, Fall von Adenoma sebaceum. Berl. Dermat. Ges. 1894, 11. Juli, sind erst in meine Hände gelangt, als ich an vorliegender Arbeit keine Aenderungen mehr vornehmen konnte und ich habe dieselben daher leider nicht mehr berücksichtigen können. Denecke, Beitrag zur Kenntniss d. verkalkten Epitheliome. Inaug.-Diss. Göttingen 1893, habe ich ebenfalls zu spät erhalten.

I. Eigener Fall.

Im Herbste 1893 kam auf der med. Klinik des Herrn Geheimraths v. Ziemssen nachstehender Fall von Geschwülsten der Kopf-

Fall von Talgdrüsenadenom. Ansicht des behaarten Kopfes nach einer photographischen Aufnahme. Die Haare sind vorher kurz geschnitten.

haut zur Beobachtung, dessen Veröffentlichung sich infolge äusserer Umstände leider bis heute verzögert hat. Die Krankengeschichte ist folgende:

R. V., 60 Jahre alt, Arbeiter, war hiesigerseits schon mehrfach wegen Myodegeneratio cordis und Nephritis in Behandlung gewesen,

welche Krankheiten auch seinen Tod herbeiführten. Von dermatologischem Interesse war eine eigenthümliche Tumorenbildung auf der Kopfhaut. Nach Angabe des mässig intelligenten Patienten bestehen die Geschwülste auf dem Kopfe in jetzigem Zustande seit 6 Jahren. Beschwerden hat er nie davon gehabt. Genaueres über den Beginn des Leidens lässt sich nicht eruiren.

Wie aus der beigegebenen Abbildung ersichtlich, waren über die behaarte Kopfhaut grössere und kleinere Geschwülste, an Zahl ca. 30, von klein Linsen- bis zu Halbwallnussgrösse, unregelmässig vertheilt. Dieselben machen, von der Ferne aus gesehen, durchaus den Eindruck von Atheromen. Betrachtet man dieselben jedoch näher, so fällt sofort auf, dass es sich hier um etwas Anderes handeln müsse. Die grössere Zahl, besonders die kleineren Neoplasmen, sind gelblichweiss und glatt, fühlen sich hart an und sind mit der Haut verschieblich. Die grösseren zeigen zum Theil eine höckerige oder trichterförmig eingezogene Oberfläche, sind in der Consistenz ebenfalls fest und zeigen zum geringeren Theil eine mässige Venenentwicklung der darüber liegenden Haut. Auf den Geschwülsten selbst sind nur Lanugohärchen vorhanden, die Behaarung des Kopfes im Uebrigen ist eine ziemlich dichte, insbesondere in Anbetracht des hohen Alters des Patienten. Druck auf die Tumoren ruft keinerlei Schmerzempfindung hervor. An der übrigen Haut finden sich einzelne Mollusca fibrosa und Aknepusteln, sonst ist dieselbe frei.

Da sich auf Grund des klinischen Befundes eine Diagnose nicht stellen liess, so wurde ein ca. haselnussgrosser Tumor zur mikroskopischen Untersuchung exstirpirt.

Die Haut über demselben wurde lancettförmig incidirt und das darunter liegende Neoplasma im Zusammenhang mit der Haut herauspräparirt, was sehr leicht gelang, da sich die Geschwulst als gut abgekapselt erwies und die Kapsel nur in losem Zusammenhang mit dem umgebenden Gewebe stand. Der in der Mitte getheilte Tumor bot auf der Schnittfläche makroskopisch nichts Besonderes dar. Das Gewebe war mässig fest. Die eine Hälfte, und zwar die grössere, wurde in Alkohol, die andere in Müller'scher Flüssigkeit gehärtet. Vom Alkoholpräparate wurde eine Anzahl Schnitte nach Paraffineinbettung mit Alauncarmin, Hämatoxylin, Methylenblau, Bismarckbraun gefärbt. Das in Müller'scher Flüssigkeit gehärtete Stück wurde ebenfalls in Paraffin eingebettet, in Serienschnitte zerlegt und mit Alauncarmin gefärbt.

Leider war weiteres Material nicht erhältlich. Es dürfte aber die folgende Beschreibung wohl auch auf die übrigen Tumoren passen,

die sich, wenigstens die grösseren, in ihrem äusseren Aussehen in nichts von der untersuchten Geschwulst unterschieden.

Mikroskopische Untersuchung.

Die Haut über dem Tumor zeigt sich in sämmtlichen Schichten durchaus normal. Es finden sich einzelne Lanugohärchen mit vollständig normalen Talgdrüsen; Schweissdrüsengänge oder -knäuel waren im exstirpirten Stücke durchaus normal. Das Corium zeigte keine Besonderheiten.

Bei schwacher Vergrösserung (vgl. Tafel I, Fig. 1) sieht man am Neoplasma selbst eine grössere, dunkler gefärbte, kernreiche Masse, welche von einer deutlichen bindegewebigen Kapsel umgeben ist. Neben dieser grösseren Geschwulst findet sich noch eine Anzahl kleinerer, vollständig von derselben getrennt.

A. Der grössere Tumor

ist stellenweise von strotzend gefüllten Gefässen durchzogen. Doch ist die Gefässentwicklung im Ganzen keine sehr grosse zu nennen. In seinem Inneren ist er an einer Stelle (vergl. Tafel I, Fig. 1) mit einem grösseren Hohlraum versehen, dessen Inhalt auf den Schnitten infolge der angewandten Methode grösstentheils ausgefallen ist, aber doch lässt sich aus den Resten noch deutlich erkennen, dass es sich um ergossenes Blut gehandelt hat, die Blutkörperchen in denselben sind theilweise wohl erhalten. Der Hohlraum ist, wie ebenfalls aus Tafel I, Fig. 1 ersichtlich, z. Th. durch Tumorengewebe, z. Th. durch eine schmale, aus kleinem cubischen Epithel bestehende Wand begrenzt. Es macht den Eindruck, als ob durch eine in den Tumor ergossene Blutung das Gewebe desselben verdrängt worden sei und ein Theil desselben diese Wandschicht gebildet habe. Diese Anschauung findet darin eine Stütze, dass an denjenigen Stellen, wo der Tumor mit dem Hohlraum in directer Verbindung steht, der Uebergang kein so deutlich begrenzter ist (vergl. Tafel I, Fig. 1). Das bei der Neubildung die Hauptrolle spielende Gewebe trägt den Typus des Epithels. Bei stärkerer Vergrösserung erweist sich dasselbe als aus klein-cubischen Zellen bestehend, welche strangförmig angeordnet sind. Diese Stränge sind in den verschiedensten Durchmessern getroffen und bilden an einzelnen Stellen längliche, z. Th. fragezeichenförmig gebogene Schleifen, die, abgesehen vom fehlenden Lumen, sehr an die Durchschnitte von Schweissdrüsen erinnern. Zumeist bietet das Gewebe den Eindruck eines grobmaschigen Netzes dar, bei welchem

Epithelstränge die Netzsubstanz darstellen. In anderen Partien sind wieder wesentlich Ringe vorhanden, welche zum Theil leer sind, zum Theil einen hyalinen Inhalt haben. Nicht immer ist die begrenzende Zellschicht dieser hyalinen Masse ganz intact. Manchmal ist auch sie schon in Degeneration begriffen. Hie und da aber ist diese Grenzschicht eine sehr deutliche und macht den Eindruck einer epithelialen Cystenwand des Neoplasma. An diesen Stellen haben die Zellen der Grenzschicht, wohl durch den Druck bedingt, eine flachere Gestalt (vgl. Tafel I., Figur 2 und 3), während die den Tumor bildenden Epithelzellen sonst im Allgemeinen kleincubischen Charakter haben. Noch andere Partien sind von einer dichten Epithelmasse ausgefüllt.

Bindegewebe, stellenweise mit mehr und stellenweise mit weniger Kernen versehen, bildet das Stroma der Geschwulst. Dasselbe ist reichlicher vorhanden in den Partien, in denen sich Stränge finden, füllt an den netzartigen Stellen die Maschen mehr oder weniger aus und ist spärlich in denjenigen, wo die epithelialen Massen dicht zusammenliegen.

Woher stammt nun der Inhalt der oben beschriebenen Cyste?

Wie aus Figur 2 und 3 hervorgeht, ist derselbe theilweise bedingt durch hyaline Umwandlung der Adventitia eines Gefässes. Man sieht in dem Gefässe noch einzelne Blutkörperchen liegen, die Wand selbst ist glasig und sehr verdickt. Theilweise sind aber auch, wie aus anderen Stellen ersichtlich, die begrenzten Epithelzellen in einer glasig-hyalinen Degeneration begriffen, und an manchen Stellen macht auch das Bindegewebe einen glasigen Eindruck. Die Reaction des „Hyalin Ernst" mit Fuchsin und Pikrinsäure gelingt nicht immer vollständig. Manchmal findet sich granatrothe Färbung der Gefässscheiden und des Bindegewebes zum Theil, in anderen Präparaten gelingt die Färbung nicht sicher. Von diesem beschriebenen grösseren Tumor ist ein Zusammenhang mit der Haut nicht nachzuweisen.

B. Die kleineren Tumoren.

Deutlich dagegen ist dies bei zwei kleineren, nur mikroskopisch sichtbaren Neoplasmen der Fall, welche im Uebrigen ganz wie der grössere Tumor gebaut sind (vgl. Tafel I, Figur 3, 4, 5 und 6), aber gar keine Verbindung mit demselben haben. Hätte man die Haut nicht mit entfernt, so wären bei einfacher Ausschälung der Geschwulst diese kleinen Neoplasmen unberührt geblieben und hätten wohl sicher ein Recidiv herbeigeführt. Auf Figur 4 sieht man den Ausführungsgang einer degenerirten Talgdrüse, deren Bau übrigens ganz genau der gleiche wie der des grösseren Tumors ist. Daneben findet sich eine ganz

normale Talgdrüse. Da das Stück in Serienschnitte zerlegt ist, so lässt sich mit Sicherheit beweisen, dass der Tumor nicht von einem Haarbalge ausgeht. Weiterhin zeigt sich auf Figur 5 ein Haarbalg mit darin enthaltenem Haare. Links daneben liegt eine degenerirte Talgdrüse.

Auf weiteren Serienschnitten zeigt sich, dass diese Drüse seitwärts mit dem Haarbalge in Zusammenhang steht (vgl. Tafel I, Figur 6), so dass auch hier an der Talgdrüsennatur der erkrankten Partie wohl kaum gezweifelt werden kann. Auch diese kleinen Tumoren sind gut abgegrenzt.

Als Nebenbefund kann ich erwähnen, dass die Tumoren ziemlich reichlich Mastzellen enthielten.

Es dürfte aus vorliegender Beschreibung mit aller Sicherheit hervorgehen, dass ein Talgdrüsenadenom mit theilweise hyaliner Entartung der Gefässe, des Bindegewebes und vielleicht auch der Epithelzellen vorliegt. Bewiesen ist die Talgdrüsenadenomnatur durch den Zusammenhang erkrankter Drüsen mit Haarbälgen sowohl, wie durch den Nachweis eines Ausführungsganges.

Was die sogenannte hyaline Degeneration anlangt, so handelt es sich wohl kaum um ein „Hyalin Ernst", da die Reaction eine zu wenig deutliche ist. Indessen ist ja der Hyalinbegriff kein einheitlicher, und es dürfte vorläufig immerhin gestattet sein, die beschriebenen Degenerationserscheinungen als hyaline zu bezeichnen. Sebum habe ich in den Tumoren nirgends nachweisen können.

II. Definition des Adenoms.

Ehe wir uns der weiteren einschlägigen Literatur zuwenden, dürfte es angezeigt sein, sich über den Begriff des Adenoms einige Klarheit zu verschaffen. Es wird, wie aus dem Folgenden hervorgeht, diese Geschwulstform sehr verschieden interpretirt, und es kann eine kritische Durchsicht der Literatur über Talgdrüsenadenome speciell nur dann zu Resultaten führen, wenn wir die verschiedenen Standpunkte, welche die pathologischen Anatomen in Bezug auf das Adenom einnehmen, erwogen haben.

Förster [20])*) schreibt: „Neubildung von Drüsengewebe findet sich im Gegensatz zu anderen organisirten Neubildungen selten und stellt sich meist als von normalem Drüsengewebe ausgehende Wucherung

*) Das Literaturverzeichniss siehe am Schlusse dieser Arbeit.

dar. Doch kommt dieselbe auch in der Haut und Schleimhaut und an den Wandungen mancher Cysten unabhängig von normalem Drüsengewebe vor. Das neugebildete Drüsengewebe gleicht dem normalen im Wesentlichen vollständig; seine Bildung geht nach demselben Typus vor sich, wie die des im Wachsen oder in der ersten Bildung begriffenen normalen Drüsengewebes. An den Functionen des letzteren nimmt dasselbe aber in der Regel nicht theil, und nur die in den Cystenwänden neugebildeten Drüsen liefern ein Secret in der gleichen Weise wie die entsprechenden normalen Drüsen."

In der 9. Auflage des Förster'schen [21]) Lehrbuchs unterscheidet Siebert dreierlei Arten der Neubildungen von Drüsengewebe, nämlich 1. Hypertrophie, 2. Hyperplasie und 3. aus primitiver Neubildung hervorgehende Drüsengeschwülste. Ueber die letztere Art lauten seine Ausführungen: „Selbständige Neubildung von Drüsengewebe oder Geschwulst im Bindegewebe unabhängig von normalen Drüsen kommt nie in der Weise vor, dass etwa eine Drüse mit demselben Bau und den Functionen als eine normale gebildet würde, sondern nur als Production von Schläuchen und Bläschen, welche denselben Elementen normaler traubiger Drüsen analog oder ähnlich sind. Diese Schläuche oder Bläschen bestehen aus platten oder cylindrischen Zellen, welche genau so angeordnet sind, wie Drüsenzellen, und um welche sich bald eine homogene Grundmembran zieht, bald nicht; sie vereinigen sich zu kleineren oder grösseren Gruppen, aber Ausführungsgänge werden nicht gebildet."

Lücke [30]) sagt: „Geschwülste, welche wir als Adenome bezeichnen, bestehen aus neugebildetem Drüsengewebe, wobei nur die Lymphdrüsen ausgeschlossen sind."

Und weiterhin: „Bei den echten Adenomen bleibt die neugebildete Drüsensubstanz als solche bestehen. Man kann also die Adenome auch als reine Drüsenhyperplasien bezeichnen."

Und sodann: „Die Adenome können die physiologische Function der betreffenden Drüsen in ganz normaler Weise ausüben. In der Mehrzahl der Fälle ist dieses nicht der Fall, und man könnte danach vielleicht die Grenze ziehen zwischen der reinen Drüsenhypertrophie und der Adenombildung.

Betreffs des Baues schliesst sich das neugebildete Drüsengewebe im Allgemeinen an das normale an; nur das Verhältniss zu den Ausführungsgängen ist häufig ein anderes; der Mangel der Möglichkeit bei vorhandener secretorischer Thätigkeit, die Secrete abzuführen, kann zur Erzeugung cystischer Formen Anlass geben."

Rindfleisch [47]) drückt sich folgendermaassen aus: „Mit der

gänzlichen Emancipation von dem physiologischen Zwecke (der Drüse) beginnt das Gebiet derjenigen Geschwülste, welche ich Adenome nenne."

Für Cohnheim[11]) ist Lücke's[30]) Definition: „Geschwulst ist eine Volumzunahme durch Gewebsneubildung, bei der kein physiologischer Abschluss gewonnen wird", ungenügend, und er stellt die Frage: Wo bleibt bei einer Herzhypertrophie, die doch Niemand als Geschwulstneubildung betrachten wird, der physiologische Abschluss? Das Hauptgewicht bei jeder Geschwulst ist seiner Meinung nach zu legen auf die Abweichung der Gewebszunahme vom morphologisch-anatomischen Typus der Localität. Was das Adenom speciell anlangt, so lautet seine Meinung, wie folgt:

„Beim Adenom, so sehr es im Einzelnen der Structur der betreffenden Drüse sich anschliesst, fehlt doch viel, dass die Gesammtordnung der Acini oder Schläuche so den normalen Drüsenbau wiederholt, wie es bei der echten Drüsenhypertrophie der Fall ist"; und weiter:

„Das Atypische ist ein Bedeutsames, ein unerlässliches Kriterium jeder echten Geschwulst, mag ihre histologische Structur sein, welche auch immer.

Ziegler's[55]) Ansicht (Handbuch der pathologischen Anatomie III. Auflage) ist folgende:

Das Adenom stellt eine Geschwulst dar, welche nach dem Typus einer Drüse gebaut ist. „Man könnte daher versucht sein, jede Vergrösserung einer Drüse, bei welcher die Bestandtheile über die Norm vermehrt sind, als ein Adenom zu bezeichnen. Dies wäre indessen nicht richtig. Das Adenom ist eine echte Neubildung, welche sowohl physiologisch durch ihre Unfähigkeit, normales Secret zu produciren, als auch anatomisch durch ihre Emancipirung vom Mutterboden sich als eine solche bekundet. Eine Drüse dagegen, welche infolge von excessivem Wachsthum oder infolge von Steigerung der Arbeitsleistung sich vergrössert hat, gehört in das Gebiet der hyperplastischen Bildungen"; und weiterhin:

„Der histologische Bau des Adenoms ist immer mehr oder weniger von dem normalen Bau des betreffenden Organs verschieden. Es wird zwar ein dem Bau nach typisches Gewebe gebildet, indessen ist dasselbe seinem Muttergewebe nicht gleich."

In der 7. Auflage[56]) seines Handbuches bezeichnet er unter Adenom Geschwülste, welche irgend einen Drüsentypus mit irgend einer gewissen Vollkommenheit nachahmen.

Weiterhin sagt er: „Die Neubildung besteht aus einem Gewebe, welches normalen Drüsen ähnlich gebaut ist, sich jedoch von denselben

dadurch unterscheidet, dass vollkommen typisch gestaltete Drüsen sich nicht bilden, und dass an dem neugebildeten Gewebe die functionellen Eigenschaften der betreffenden Drüse nicht zukommen."

Malherbe[35]) sagt gelegentlich einer Besprechung über die verkalkten Epitheliome:

„Les tumeurs du genre épithéliome sont caractérisées par la structure suivante: Des masses epithéliales de diverses formes et de volume variable sont contenues au milieu d'une trame de nature conjonctive. Les cellules de ces masses épithéliales ont presque toujours subis une derivation qui les éloigne du type originel; c'est que l'on appelle le caractère métatypique de ces cellules. Ce caractère permet la plupart du temps de différencier les tumeurs du genre épithéliome de celles du genre adénome, dans lesquelles les cellules n'ont pas dérié du type normal, ont presque toujours conservé des rudiments de leur fonction de sécrétion, ou même cette sécrétion intégralement."

Des Weiteren betont er, dass es oft schwer sein dürfte, ein Adenom oder Epitheliom zu diagnosticiren, wenn man nicht das klinische Verhalten berücksichtigt.

Des Ferneren meint er, dass sich die Gruppe der Adenome nicht scharf einmal gegen hyperplastische Drüsenwucherungen, sowie gegen andere nah verwandte Geschwülste abgrenzen lasse.

Klebs[27]) rechnet die Adenome zu den einfachen Epitheliomen, deren zweite Reihe die grosse Gruppe der Adenome bildet, deren Form in mannigfaltiger Weise nach der Beschaffenheit des Mutterbodens wechselt. Im Allgemeinen erscheinen diese Geschwülste weniger abhängig von einer begleitenden Bindegewebswucherung, als die ober flächlichen Formen (der Epitheliome), stellen reinere epitheliale Bildungen dar, als sie bei jenen vorkommen; doch fehlt es auch hier nicht an Beispielen einer überwiegend bindegewebigen Neubildung.

Weiterhin lehrt er: „Indem noch Retentionsverhältnisse die Wucherung der zelligen Elemente begleiten, wird die Mannigfaltigkeit der Formen noch gesteigert, und es entstehen cystische Geschwülste, Cystadenome. Der Inhalt derselben kann ein sehr verschiedenartiger sein, bei den Hautadenomen oder Atheromen, die aus Talgdrüsen hervorgehen, aus abgestossenen Zellen und Fettmassen bestehen."

Schmaus'[50]) Definition lautet: „Das Adenom ist eine durch Drüsenwucherung entstandene homologe Geschwulst, die zwar durch unregelmässige Gestalt und Anordnung der einzelnen Drüsen vom Mutterboden abweicht, aber doch immer den drüsigen Bau bewahrt und ein deutliches Lumen in den Drüsengängen erkennen lässt. Zwischen

den Drüsenschläuchen findet sich ein mehr oder minder stark ausgebildetes bindegewebiges Gerüst, das Stroma."

Perls'[41]) Ansicht ist folgende: „Betrifft die Wucherung die drüsigen Einstülpungen des Epithels, und betheiligt sich das Bindegewebe in der Weise daran, dass die epithelialen Massen bei ihrer Wucherung die Drüsenanordnung vollständig wiederholen, wie in der normalen Drüse, Tubuli und Acini bilden, die von einer Tunica propria umgrenzt und durch gefässführendes Bindegewebe getrennt werden, so sprechen wir von einem Adenom."

Dass ferner Perls[40]) unter den Begriff Adenom solche Neubildungen von Drüsen fallen lässt, welche das normale Drüsensecret produciren, geht aus seinen Ausführungen über die Talgdrüsenadenome im Speciellen hervor, welch' letztere folgendermaassen lauten:

„Dieselben (Talgdrüsenadenome) bilden über faustgrosse Geschwülste, die einen exquisit drüsigen Bau schon bei makroskopischer Betrachtung zeigen, und an deren Oberfläche in einigen Fällen weite Mündungen der Ausführungsgänge sichtbar waren. Mikroskopisch zeigen dieselben den vollständigen Bau gewöhnlicher Talgdrüsen, die Acini sehr gross und mit zusammengeballten Epithelien und Fettkugeln erfüllt. Die Fettmassen können dabei so überwiegen, dass nach der Erhärtung die ganze Geschwulst sich vollständig wie Talg schneidet."

Thoma[52]) erklärt das Adenom für „eine Geschwulst, welche aus Drüsengewebe besteht. Viele Adenome wiederholen mit grosser Genauigkeit die Structur der Drüsen. Es giebt solche, deren Structur mehr oder weniger deutliche Abweichungen zeigt."

Endlich habe ich noch ein zusammenfassendes Werk, nämlich Eulenburg's[17]) Realencyklopädie II. Auflage zu erwähnen. Auch hier wird das Adenom für eine Geschwulst, deren Bau dem Typus der normalen Drüse entspricht, definirt und die Schwierigkeit einer Abgrenzung der Adenome gegenüber den hypertrophischen Zuständen der Drüse hervorgehoben. Ausserdem findet sich dort citirt, dass Broca[8]) (Adénome dict. Encyclop.) — welche ich mir leider nicht im Original habe verschaffen können — zu den Adenomen alle umschriebenen und diffusen Drüsenschwellungen, welche eine Zunahme des Drüsengewebes erkennen lassen, rechnet, wogegen Cornil und Ranvier[12]) nur solche Geschwülste, die aus wirklich neugebildetem Drüsengewebe bestehen, und in welchen die Wucherung der Drüsen das Wesentlichste ist, zu den Adenomen gezählt wissen wollen.

Ziehen wir nun aus dem vorher Gesagten das Resumé, so ergiebt sich, dass eine Gruppe von Autoren zu den Adenomen alle Geschwülste rechnet, welche auf einer Quantitäts-

zunahme der Drüsensubstanz beruhen, selbst für den Fall, dass das derart neugebildete Drüsengewebe vollständig normale oder gesteigerte Functionen ausübt.

Andere dagegen, und diese sind die Mehrzahl, suchen das Charakteristische des Adenoms in der atypischen Wucherung des homologen Gewebes und betonen ausdrücklich, dass dieses neugebildete Gewebe functionsuntüchtig sei.

Einfache Volumzunahme von Drüsen mit normaler oder gesteigerter Function bezeichnen diese letzteren dagegen als Drüsenhyperplasie resp. -hypertrophie.

Wenngleich es nun, wie ja insbesondere Ziegler[56]) betont, sehr schwer sein mag, die Grenzen scharf zu ziehen, wo die Hyperplasie aufhört und die Geschwulstbildung anfängt, wenngleich die sämmtlichen Definitionen über das Adenom bis zu einem gewissen Grade unbefriedigt lassen, eben weil eine ganz stricte Umschreibung des Begriffes für heute in Anbetracht der mannigfaltigen Uebergänge, die das Adenom zeigen kann, fast unmöglich erscheint, so möchte ich doch vorläufig mich denjenigen anschliessen, welche für ein Adenom nur eine Drüsenneubildung erklären, die zwar mehr oder weniger den Bau einer Drüse nachahmt, aber doch vom Muttergewebe verschieden ist und vor allen Dingen die Function derselben nicht mehr erfüllen kann, während ich diejenigen Tumoren, bei denen es sich um Neubildung oder Volumzunahme von sonst normal functionirenden Drüsen handelt, als Drüsenhyperplasien resp. -hypertrophien bezeichnen möchte.

Gehen wir nun von diesem Standpunkt aus an eine kritische Sichtung der Literatur, so dürfte es sich empfehlen, der Uebersicht halber gesondert:

1. das in letzter Zeit viel genannte Adenoma sebaceum Balzer,
2. die sonstigen als Talgdrüsenadenome bezeichneten Geschwülste zu betrachten.

III. Adenoma sebaceum nach dem Typus Balzer.

Es dürfte vielleicht auffallend erscheinen, wenn in einer den Adenomen der Talgdrüsen überhaupt gewidmeten Abhandlung eine bestimmte Gruppe dieser Geschwülste herausgegriffen und besonders besprochen wird. Trotzdem habe ich dies für nothwendig gehalten,

weil selbst in den neuesten dermatologischen Lehrbüchern, mit Ausnahme von Besnier und Doyon [26]) und Josef [57]), das Adenoma sebaceum nach der ursprünglichen Beschreibung von Balzer [5]) (vgl. folgende Krankengeschichte I u. II) einzig und allein einer, wenn auch meist nur sehr oberflächlichen Erwähnung für werth gehalten worden ist.

So definirt Crocker [15]) das Adenoma sebaceum als „neoplastische Papeln auf dem Gesicht von congenitaler Anlage, aber späterer Entwicklung" und giebt damit zu erkennen, dass er die Affection für ein klinisch wohlumschriebenes Krankheitsbild hält, wie dies auch insbesondere vor ihm Pringle [45]) gethan hat, der auf Grund einer sehr sorgfältigen Arbeit die klinischen Charaktere der in Betracht kommenden Krankheit fixirte.

Es ist daher wohl gerechtfertigt, zu untersuchen, ob diese Anschauung, welche durch sehr gewichtige Stimmen ausgesprochen ist, eine unanfechtbare sei.

Leider ist es mir unmöglich gewesen, die Fälle von Rayer [46]) und Adisson Gull [1]), welche sich in Crocker's [15]) Lehrbuch angedeutet finden, im Originale einzusehen. Die übrige Literatur, soweit sie mir zugänglich war, ist folgende:

Fall I. Balzer und Ménétrier [5]) (Moulage im Hospital St. Louis Nr. 1044): Mädchen von 21 Jahren. (Haarfarbe nicht angegeben). Familiengeschichte ergiebt nichts Besonderes. Vater und Mutter leben und sind gesund. Die Mutter soll seit längerer Zeit an einem Ausschlage im Gesicht leiden, dessen Natur nicht näher constatirt werden kann. 3 Schwestern sind im jugendlichen Alter gestorben, ein noch lebender Bruder ist gesund.

Patientin selbst war niemals krank. Mit dem 11. Lebensjahre Beginn der Menses. Von diesem Zeitpunkte an Auftreten kleinerer Knötchen zuerst auf der Stirn, nach und nach am übrigen Gesicht. Diese Knötchen verursachen keinerlei Schmerz, haben sich stets an Zahl vermehrt, aber ein gewisses Maass von Grösse nie überschritten. Seit 3 Jahren Auftreten ähnlicher Knötchen auf dem Haarboden, in letzter Zeit auch am Nacken.

Status beim Eintritt ins Spital: Gesicht, Haarboden und Nacken sind von einer beträchtlichen Zahl kleiner Tumoren besät, welche, abgesehen von geringen Détails, fast in all diesen Regionen den gleichen Anblick darbieten. Es sind kleine, halbkugelige oder leicht acuminirte Vorsprünge, fest sitzend, von der gleichen Farbe wie die umgebende Haut und absolut indolent.

Die Grösse variirt von Stecknadelkopf- bis Linsen- und klein Erbsengrösse; niemals haben die Knötchen, selbst solche, die bis zu 10 Jahren zurückdatiren, diese Grösse überschritten. Die Geschwülstchen reichen oft tiefer in die Haut, als man dem oberflächlichen Anblick nach annehmen sollte. Nur 2 oder 3 am freien Rande der Augenlider zeigen

Neigung zu Stielbildung. Alle übrigen sitzen auf breiter Basis und weisen theils eine glatte, theils eine mässig gelappte Oberfläche ohne jede Spur von Drüsenöffnung oder dergl. auf. Jeder der Tumoren ist von anderen, auch wenn sie noch so gedrängt stehen, deutlich geschieden.

Die Farbe ist die der benachbarten Haut; nur wenige zeigen leichte venöse Verzweigungen an der Oberfläche (arborisations veneuses).

Auf einer grossen Zahl der Geschwülstchen, zumal im Gesicht, erscheinen kleine, weisse Pünktchen, bestehend aus kleinen Cysten, die in der Neubildung enthalten sind. Diese Cysten sind meist sehr klein. Einige Male bilden sie indess den ganzen Tumor.

Das Gewebe ist fest. Die ganze Neubildung lässt sich mit Leichtigkeit mittelst Curette enucleiren. Manchmal gelingt es nicht ganz, die tieferen Partien bei diesem Verfahren herauszubringen. Immerhin besteht aber eine deutliche Abgrenzung von der Umgebung und mehr oder minder deutliche Lappung in der Tiefe.

Die Kranke giebt an, dass die Tumoren beim Eintritt der Menses schwellen, was aber ärztlicherseits nicht constatirt werden kann.

Was den Sitz anbetrifft, so finden sich die meisten Neoplasmen an den Stirnhöckern, an der Nasenwurzel, hinter den Nasenflügeln (die Nase selbst ist ganz frei), wo die Geschwülstchen am grössten sind, und am Kinn. An der Stirn sonst und der Oberlippe, sowie den Augenlidern finden sich nur wenige. Die übrigen Gesichtspartien sind fast ganz frei.

Die Kranke leidet zeitweise an Akne. Pusteln entwickeln sich manchmal auf den Tumoren selbst oder in unmittelbarer Nachbarschaft.

Im äusseren Gehörgang sind die Geschwülstchen einander sehr nahe gerückt und nicht ganz deutlich geschieden.

Auf dem Haarboden stehen sie unregelmässig vertheilt. In dieser Gegend ist bedeutend weniger Cystenbildung vorhanden, als anderswo. Haare finden sich auf den Tumoren keine, oder aber dieselben scheinen durch die Neubildung an die Peripherie gedrängt zu sein. Ausserdem findet sich eine sehr starke Seborrhoea sicca. Am Nacken ist nur eine mässige Zahl von Geschwülstchen, und dieselben sind klein.

Der übrige Körper ist mit Ausnahme zweier kleiner Mollusca fibrosa vollständig frei.

Allgemeinzustand ist vorzüglich.

Die Patientin ist „d'apparence lymphatique", sonst aber kräftig.

Behandlung: Auslöffelung der Tumoren mittelst Curette.

Fall II. Balzer und Grandhomme[4]) (Moulage im Hospital St. Louis Nr. 1169): Mädchen, 32 Jahre alt. Vater befindet sich wohl, Mutter todt. Tumoren, wie sie die Patientin aufweist, hat keines der beiden Eltern gehabt. Eine Schwester ist an Herzleiden gestorben, eine zweite lebt und ist gesund. Menses sind mit 16 Jahren eingetreten. 5 Schwangerschaften sind regelrecht verlaufen, nur 1 Kind ist am Leben geblieben. Mit 23 Jahren eiteriger Ausfluss aus den Ohren, welcher seit 2 Jahren aufgehört hat. Gehör z. Z. wieder normal geworden.

Status bei der Aufnahme: Schwangerschaft im 8. Monat. Mässige Leucorrhoe. Am rechten Arm ein Ekzemplaque, welcher seit

ungefähr 1 Monat besteht. Seit derselben Zeit Conjunctivitis und Blepharitis ciliaris. Auf dem Gesichte finden sich zahlreiche kleine Geschwülste, die nach Aussage der Kranken stets bestanden haben. Menses haben in Bezug auf das Aussehen der Tumoren keinen Einfluss; niemals hat sich die Farbe, sowie das Volumen der Neubildungen geändert. Die Grösse variirt von der eines Stecknadelkopfes bis zu der einer Linse. Alle Geschwülste sind festsitzend und zum grösseren Theil deutlich von einander getrennt. Einzelne sind einander sehr nahe gerückt und zeigen oberflächliche Lappung. Die Farbe ist die der umgebenden Haut. Manche zeigen geringe Gefässverzweigung. Auf einer Anzahl kleine gelbliche Pünktchen, welche kleine Talgcysten darstellen. Man bemerkt keine Drüsenmündung, und auf Druck lässt sich Sebum nicht entleeren. Die Tumoren sind absolut indolent.

Die meisten sitzen in der Nasenwangenfalte und am Kinn. Wenige bestehen auf den Augenbrauen, Wangen, hinter den Ohren, an den seitlichen Halstheilen und am Nacken. Haarboden und Gehörgänge sind frei. Nichts auf dem übrigen Körper. Ausgezeichneter Allgemeinzustand.

Fall III. Brocq. (Beschrieben in der Arbeit von Pringle[45]) (Moulage im Hospital St. Louis Nr. 1165): Mädchen von 15 Jahren. Neben einigen isolirten Comedonen und Aknepusteln finden sich an der Stirne sehr zahlreiche kleine, runde Hervorragungen von blassgelber Farbe, auf denen man bei sorgfältigem Hinschauen beginnende Telangiektasien erkennen kann. An der Nase überall und an den Wangen findet sich eine grosse Zahl unregelmässiger Tumörchen von weisslich-gelblicher oder bräunlicher Farbe, erinnernd an Sojabohnenkörner, die eng zusammengelegt sind. Diese unregelmässig geformten Gruppen sind durchzogen von hellrothen Gefässverzweigungen. Auf den Wangen sind die Knötchen einzeln gestellt und eine Anzahl derselben sehr gefässreich und roth, während diejenigen, welche in der Nasolabialrinne liegen, einen maulbeerartigen Anblick darbieten. Dasselbe ist der Fall an den Nasenflügeln, wo die Mehrzahl der Tumoren sehr gefässreich ist. Reichlich besetzen die Geschwülstchen die Oberlippe, die meisten sind stecknadelkopfgross und gelb, viele telangiektatisch. Am Kinn stehen Gruppen von Tumoren, sehr roth und gefässreich in der Mittelregion, an den Seiten gelblicher. Das Volum derselben ist von Stecknadelkopfgrösse. Die Tagdrüsenöffnungen an den Ohrläppchen sind sehr deutlich und erweitert. Seborrhoe des Kopfes und Akne der Schulter und des Rückens sind vorhanden.

Die Affection ist wahrscheinlich congenital, obwohl das Mädchen und ihre Mutter behaupten, dass dieselbe erst im 5. Lebensjahre aufgetreten sei.

Fall IV. Vidal (beschrieben in der Arbeit von Pringle[45]) (Moulage im Hospital St. Louis Nr. 1170).

Jüngling von 18½ Jahren.

Bei der Geburt wurden in der Kinngrube rings um die Nasenflügel, in den Nasolabialfalten und auf der centralen Partie der Oberlippe unterhalb des Nasenseptums kleine Gruppen von gestielten, zum Theil erbsenförmigen, zum Theil spitzen, fleischwarzenähnlichen Tumoren beobachtet. In der Nachbarschaft isolirte solche Geschwülstchen von geringerem Umfang.

Verlauf: Sehr langsame Zunahme der Neubildungen an Volum und Zahl.

Status praesens: Die congenitalen Tumoren bestehen aus Gruppen von kleinen Knötchen, sind glatt, glänzend und hellroth gefärbt. Die Grösse variirt von Stecknadelkopf- bis Hirsekorngrösse. Die Geschwülste sind sehr gefässreich und erectil. Sehr feine Gefässverzweigungen zeigen sich an denen der Peripherie, welche die flachsten und grössten sind. Beim Einstich, welcher sehr schmerzhaft ist, entleert sich Blut. Unter dem linken unteren Augenlide ist ein dreieckiger Fleck vorhanden, welcher durch ein Confluiren verschiedener dieser Auswüchse gebildet zu sein scheint. Er ist sehr gefässreich und wird auf Pression flach und blass. Die Oberlippe ist von einer grossen Zahl dieser Auswüchse besetzt, welche spitz, sehr klein und von violettrother Farbe sind. In der Kinngrube findet sich eine maulbeerartige Masse in der Grösse eines 20-Centimes-Stückes, zusammengesetzt aus kleinen papillomatösen Tumoren, welche gefässreich und meistentheils gestielt sind. In der Umgebung des Kinnes sind diese Naevi weniger ausgesprochen. Sie sind nicht gestielt, roth, gefässreich und verkleinern sich auf Fingerdruck. Unter dem Kinn sind diese Tumoren sehr klein, in der Mitte in einander übergehend, getrennt an den Seiten und untermischt von Teleangiektasien.

Auf der Nase ebenfalls eine Anzahl dieser Elevationen mit Teleangiektasien. Wenige dieser gefässreichen Neubildungen von geringerer Grösse am Unterkiefer und am Halse. Sie scheinen hier aus den Haarfollikeln zu entspringen. Wenig kleine Tumoren an den Wangen, reichliche dagegen an der Stirn, wo ein einzelner Hanfkorngrösse erreicht hat, roth ist und ein wenig Pigmentirung aufweist.

Am Nacken und am Rücken warzige Naevi, sowie Mollusca fibrosa.

Fall V. Hallopeau (beschrieben in der Arbeit von Pringle[46]) (Moulage im Hospital St. Louis Nr. 1291).

Mann, 20 Jahre alt.

Seit dem 12. Lebensjahre sollen am Kinn Auswüchse entstanden sein, wie die, welche jetzt die Nase umgeben, welch' letztere circa 1 Jahr später auftraten.

Status praesens: An beiden Seiten des Gesichtes, in den Falten, welche die Nase und Oberlippe trennen, symmetrisch angeordnet, Züge von Geschwülstchen in der Grösse von Hanfkörnern. Dieselben sind fest, von röthlicher Farbe, eng aneinandergeschoben. Wenig ähnliche sind über die Seiten der Nase vertheilt. Am Kinn Geschwülstchen der gleichen Art, nur kleiner.

An den ursprünglich befallenen Partien ist jetzt ein violettfarbener narbiger Fleck, die Tumoren haben sich zurückgebildet. Verschiedene Naevi an der Stirn, am behaarten Kopf, am Nacken Mollusca fibrosa.

Therapie: Nach viermaliger Scarification auf der rechten Gesichtsseite Kleinerwerden der Tumoren.

Verlauf: Derselbe Fall kam im nächsten Jahre zu Dr. Merklen[45]) (Moulage im Hospital St. Louis Nr. 1384). Einzelne Tumorculi hatten recidivirt.

Der Patient zeigte sehr wenig Intelligenz und unruhiges Temperament.

Anamnestisch wurde wahrscheinlich gemacht, dass die Affection eine congenitale sei.

Fall VI. Pringle[45]).

Frau, 25 Jahre alt, verheirathet. Vater und Mutter gesund und am Leben. Patientin selbst hat in frühester Jugend an Masern und Keuchhusten gelitten, war sonst stets gesund. Niemals Schwangerschaft. Menses stets regelmässig, aber schmerzhaft. Fünf Geschwister, alle in früher Jugend gestorben, zeigten keinerlei Hautaffectionen, ebensowenig weiss die Kranke solches von Verwandten anzugeben. Seit längerer Zeit chronische Obstipation, Appetitlosigkeit und Congestionen.

Anamnese in Bezug auf die Hautaffection infolge der mangelnden Intelligenz der Patientin sehr schwierig. Doch scheint es sicher, dass schon seit frühester Kindheit irgend etwas am Körper und insbesondere im Gesicht nicht in Ordnung war. Comedonen oder Akne, sowie Kopfschuppen wurden niemals bemerkt.

Status praesens: Wohlgenährte, wenig intelligente Brünette mit starkem Haarwuchs. Die Haut an den nicht erkrankten Partien fein und glatt. Im Gesicht, an den oberen und unteren Augenlidern, der Nase in ihrer Gesammtheit, den Nasolabialfalten, auf den Wangen circa 1 Zoll über eine Verticallinie von den äussersten Augenwinkeln aus hinausgehend, an der Unterfläche der Unterlippe, den Geniolabialfalten und dem Kinne finden sich indolente feste weissliche oder gelbliche, sagokornähnliche kleine Tumoren. Dieselben sind verschieden tief in die Haut eingebettet und variiren in der Grösse eines Stecknadelkopfes bis zu einer kleinen Erbse. Die Oberlippe und die Mundwinkel sind fast frei. Kopfhaut, Hals und Ohren sind vollständig frei. Nur wenige Tumoren an den Nasenwinkeln sind spitz und warzenähnlich, die meisten flach und mit breiter Basis versehen. Obwohl die Neubildungen manchmal dicht gedrängt stehen, sind doch die einzelnen deutlich von einander geschieden. Drüsenausführungsgänge bestehen nicht in denselben. Nach Einstechen mit einer Nadel lässt sich eine weissliche Masse ausdrücken, welche sich unter dem Mikroskop als Sebum erweist.

Wie die Patientin angiebt, ist die Affection bei kaltem Wetter schmerzhaft. Die angrenzenden Schleimhäute sind vollkommen frei.

Eng verbunden mit dieser Affection, aber in jeder Beziehung weiter verbreitet, finden sich reichliche Capillarerweiterungen und Teleangiektasien. Ein feines Netzwerk von Capillaren bildet eine Grenzlinie für manche der Geschwülstchen, während erweiterte Gefässe über einige von denselben laufen, so dass an einzelnen Stellen infolge von Zusammenfluss von Capillaren eine gleichmässig hellrosarothe Farbe entsteht. Einige dieser Teleangiektasien ragen über die Hautoberfläche hervor, andere nicht. Einige entleeren sich vollständig auf Druck, einige partiell, andere ganz und gar nicht.

Ausserdem besteht eine diffuse Hyperämie des Gesichtes, welche, wie die Patientin angiebt, mit dem Zustande ihrer Verdauungsorgane variirt.

In der Interscapularregion finden sich zahlreiche, naevusähnliche Teleangiektasien, grösser als die im Gesicht, aber ohne Gegenwart von

Comedonen und sonstigen Erscheinungen von Seiten des Talgdrüsenapparates. Hinter dem linken Ohr eine gelbliche flache Warze, die viel juckt und offenbar congenitalen Ursprungs ist.

An den Streckseiten der Oberarme und Oberschenkel ein geringer Grad von Keratosis pilaris. Nichts Besonderes Seitens der Nerven- und Harnorgane.

Epikrise: Es besteht

1. Erythematöse Form von Akne;
2. Neubildung Seitens der Talgdrüsen.

Behandlung und Verlauf: Unter geeigneter Therapie in circa 5 Wochen Schwinden der Rosacea.

Versuche gegen die Tumoren blieben erfolglos. Im Verlaufe eines Jahres spontane Besserung. Schwinden vieler Tumoren mit seichter Narbenbildung. Abnahme der Teleangiektasien.

Fall VII. Caspary.[9])

Mädchen, 19 Jahre alt; brünett.

Seit 1½ Jahren hat sich nach einer schweren Variola der jetzt vorhandene Gesichtsausschlag gezeigt. Derselbe hat niemals Beschwerden, insbesondere kein Jucken hervorgerufen.

Status praesens: Auf der Nase, den Wangen, der Stirn bestehen viele Hunderte von gelben oder röthlichgelben Efflorescenzen, die auf der Nase, zum Theil auch auf den Wangen rundlich, an der Stirn glatt sind, nirgends confluirend. Die Knötchen stehen auf Nase und Wange fast durchweg isolirt, auf der Stirn zum Theil reihenweise. Die Geschwülstchen sind vollständig geschlossen, haben eine gleichmässig gefärbte Oberfläche ohne Unterscheidung von Rand und Mitte. Auch mit der Lupe kann eine Oeffnung nicht entdeckt werden. Grösse von Stecknadelspitze bis zu der einer Linse. Consistenz elastisch fest. Verschieblichkeit vom Unterhautbindegewebe wegen Kleinheit der Geschwülstchen schwer festzustellen. Beim Einstechen Entleeren von etwas Blut. Herausdrückbares, wie etwa bei einem Milium, nicht zu erlangen. Auf einer Anzahl von Tumorculi feine dünne Fäden, die zweifellos papilläre Auswüchse darstellen und jedenfalls nur secundärer Natur sind. Hie und da kleine Gefässe in der die Efflorescenzen bedeckenden Haut. Von wirklichen Teleangiektasien, von Entzündungserscheinungen oder Seborrhoe ist nichts vorhanden. Nirgendwo Narben.

Unterhalb der Oberlippe nur minimale Läsionen, ausserhalb des Gesichtes vollständiges Fehlen derselben.

Anmerkung: Ein zweiter Fall von Caspary, aber nicht näher beschrieben, befindet sich in dem I. Jahresbericht der Königsberger Poliklinik für Hautkranke 1893 erwähnt.

Fall VIII. Crocker.[14])

Mädchen, 20 Jahre alt.

Intelligenz defect. Bestehen von chronischer Epilepsie, sonst gesund.

Die Hauteruption besteht seit dem 14. Jahre, ebenso die Anfälle.

Status praesens: Die Farbe der Eruption ist tief carmoisinroth auf den Wangen, blassroth auf der Nase, leicht rosa auf der Stirn. Die meisten Knötchen sitzen auf den Seiten der Nase und an den Wangen, besonders längs der Nasolabialfalte, wo sie in

einander überzugehen scheinen (semiconfluent), obwohl es immer noch möglich ist, die einzelnen Läsionen zu unterscheiden. Die Geschwülstchen sind fest, rundlich, convex und variiren in der Grösse von einem Stecknadelkopf bis zu einem Hanfkorn. Die meisten sind etwas grösser als ein Hirsekorn. Auf den Seiten der Wangen und am Kinn sind sie weniger reichlich, alle gesondert und manche so klein, dass nur minimale rothe Pünktchen über der Haut erscheinen. In dem Winkel zwischen Nasenloch und Wange sind die Tumoren dicht gedrängt und sehr klein. Circa 1/2 Zoll oberhalb einer jeden Augenbraue findet sich ein ovales Geschwülstchen, rechst 1/4, links 1/3 Zoll lang, welches bedeutend mehr vorspringt, als die auf der Wange, und leicht rosaroth ist. An der rechten Schläfe sind 2 ähnliche, aber kleinere Knötchen und verschiedene stecknadelkopfgrosse Papelchen, ebenso an den oberen Augenlidern und an der Oberlippe. Lippenroth und Schleimhäute frei; 2 bis 3 Knötchen an den Ohren, 1 oder 2 hinter dem linken Ohr. Der übrige Körper frei.

Bei Untersuchung mittelst Lupe zeigen sich zahlreiche Teleangiektasien sowohl auf der normalen Haut wie auf den Knötchen. Am Halse, Rücken und Beinen einige Fibrome. Es bestehen wenige Pigmentflecke, einige Comedonen und einige folliculäre Knötchen bis zu Hanfkorngrösse, von derselben Farbe wie die Haut. Die meisten derselben sind gruppenförmig angeordnet; daneben finden sich 2 Flecke, welche mehr Confluenz zeigen. Der kleinere liegt über dem rechten Acromion und ist circa 2 Zoll lang und 1 Zoll breit. Der grössere misst 3 1/2 Zoll Länge und 2 Zoll Breite, liegt über dem linken Darmbeinkamme, hat die gleiche Farbe wie die normale Haut und weist ein paar grosse Comedonen auf.

Zur mikroskopischen Untersuchung wurde eine kleine Gruppe oberhalb des grossen Fleckens ausgeschnitten, ebenso die beiden grösseren Geschwülstchen auf der Stirne und ein Stückchen aus der Nasolabialfalte.

Behandlung: Auskratzen.

Verlauf: Besserung.

Die Knoten waren sehr resistent.

Fall IX. Mädchen, 20 Jahre alt. Schlecht entwickelt. Es besteht chronische Epilepsie und Schwachsinnigkeit. Anamnestisch nichts zu eruiren.

Status praesens: Die Geschwülstchen boten denselben Charakter dar wie der Fall VIII. Statt der carmoisinrothen Farbe herrscht hier ein braungelber Ton vor. Am Kinn sind die Tumoren etwas zahlreicher, nicht ganz so häufig an den Wangen; an der Stirn sind dieselben rund und klein, fast von normaler Hautfarbe. Am Körper ähnliche Verhältnisse wie in Fall VIII. Zahlreiche Fibrome; farblose Follicularpapeln, einzeln und in Gruppen angeordnet, und ein ähnlicher Fleck über dem Darmbeine rechts, wie in Fall VIII. An den Hüften und Schenkeln mehr Follicularpapeln, als in Fall VIII.

Fall X. Frau von 48 Jahren, von hervorragender Intelligenz.

Status praesens: Die Affection beschränkt sich allein auf die rechte Seite des Gesichtes unterhalb der Stirn. Ein kleiner Tumor am rechten

unteren Augenlide, seit der Geburt bestehend, hat allmählich eine Grösse von 1/3 zu 1/8 Zoll erreicht, während die übrigen im letzten Jahre sich schnell entwickelt haben. Dieselben sind nicht sehr zahlreich, und die an der Wange variiren von Hirsekorn- bis Hanfkorngrösse. Die kleineren sind rundlich, die grösseren oval. Im Nasenwangenwinkel stehen die Knötchen nahe beisammen und sehen wachsartig aus. Auf den Wangen sind dieselben vereinzelt und hellroth infolge kleinster Teleangiektasien. Ausser den für das unbewaffnete Auge sichtbaren Tumorculi entdeckt man noch eine Menge mittelst Lupe.

Beschwerden bestehen keine. Nur Hitzegefühl auf der rechten Wange bei Congestionszuständen.

Behandlung: Elektrolyse.

Erfolg: gut.

Anmerkung: Es finden sich im Crocker's (14) Bericht vom Wiener Congress 1892 noch mehrere Fälle erwähnt, die theils in der eigenen Beobachtung Crocker's, theils in der anderer Autoren gestanden haben. Genauere Beschreibungen giebt er indessen nicht davon, und ich habe auch nirgendwo solche finden können.

Fall XI. Jamieson.[25])

Anamnese: Mädchen von 15 Jahren, gesund und intelligent. Seit 1 Jahre menstruirt. Die Hautaffection besteht sicher seit 4 oder 5 Jahren und hat sich in letzter Zeit ausgebreitet.

Status praesens: Auf der rechten Stirnseite nahe an der Haargrenze, zum Theil auch auf dem Haarboden finden sich gelbliche, flache, theilweise durchscheinende Papeln von Hirsekorn- bis Stecknadelkopfgrösse. Die Knötchen ragen deutlich über die Oberfläche hervor und stehen einzeln und in Gruppen. Auf der linken Stirnseite sind bedeutend weniger vorhanden, als rechts. Teleangiektasien fehlen durchaus. Einzelne Knoten tragen Haare.

Therapie und Verlauf: Application einer Paste von Resorcin 20,0, Zinc. oxyd. 40,0, Kaolin. 2,0, Adeps benzoat. 28,0. Nach 8 Tagen dieselbe Paste mit der doppelten Menge Resorcin und der Hälfte Zinc. Heilung in 26 Tagen. Sämmtliche Knoten sind verschwunden und 3 Monate später noch nicht wiedergekehrt.

Fall XII. Taylor und Barendt.[53])

Anamnese: Mädchen von 19 Jahren, körperlich stark, geistig tief stehend. Seit Kindheit kleine Knötchen im Gesicht.

Status praesens: Haut der Stirn rauh, mit blassrothen Gefässerweiterungen bedeckt. Auf der Nase und den Wangen Knötchen von Lachsfarbe. An den Nasenknorpeln und den Nasolabialfalten sind die Geschwülste kleiner und manchmal gestielt. Zwischen denselben übelriechende Secretion. Die Oberlippe ist frei und blass, das Kinn mit ähnlichen Geschwülstchen, welche theils getrennt, theils weniger scharf von einander abgegrenzt sind, bedeckt. Das ganze Gesicht macht einen congestionirten Eindruck und zeigt reichlich erweiterte Gefässe. Von Zeit zu Zeit juckt die Affection stark. Beim Einstechen in die kleinen Tumoren lässt sich Sebum nicht ausdrücken.

Fall XIII. Anamnese: Junge von 17 Jahren, Bruder von Fall XII.

Status praesens: Befallensein der gleichen Regionen. Reichliche

Gefässerweiterungen im Gesicht, obwohl die einzelnen Telangiektasien nicht so gut markirt sind, wie im Fall Nr. XII. Oberlippe auch hier frei und blass.

Patient ist ziemlich schwachsinnig und Epileptiker.

Fall XIV. Anamnese: Arbeiter, 50 Jahre alt, von geringer Intelligenz. Vater von Fall XII und Fall XIII. Die Erkrankung besteht bei diesem Patienten wie bei Fall XII und Fall XIII seit dem sechsten bis siebenten Lebensjahre. Die ganze Haut ist sehr gefässreich. Die Affection besteht in konischen Erhebungen von Stecknadelkopf- bis Erbsengrösse, welche auf der Nase, den Wangen, Nasolabialfalten, Ohrläppchen und in der Backenbartregion, sowie auf der Schleimhaut beider Naseneingänge sitzen. Oberlippe und Schnurrbartregion ist frei. Die Geschwülstchen stehen meist vereinzelt, doch besteht eine Neigung derselben, zusammenzufliessen. An der Nase und den Nasolabialfalten sind dieselben gestielt.

Verfolgt man die Beschreibung dieser klinischen Bilder genau, so hat es bei oberflächlicher Betrachtung allerdings den Anschein, als ob dieselben mit einander identisch wären, und diese scheinbare Identität ist es wohl, die Pringle[45]) und Crocker[14 u. 15]) bestimmt, das Krankheitsbild für ein klinisch abgeschlossenes zu halten. Vorwiegend ist das Gesicht, nur in einem Falle, nämlich dem ersten, ausserdem auch die Kopfhaut und der Nacken von kleinen Geschwülsten befallen, nur in Fall X u. XI ist die Affection halbseitig. Dagegen erscheint eine wesentliche Differenz in den Gefässverhältnissen der Tumoren in den einzelnen Fällen. Balzer[4 u. 5]) betont ausdrücklich, dass die Geschwülste stets von der Farbe der umgebenden Haut seien und nur hie und da leichte „Arborisations veneuses" aufweisen. Aehnlich verhält sich dies bei dem Falle von Caspary.[9]) Dagegen sind die von Pringle[45]), die von Crocker[14]) und Taylor und Barendt[53]) beschriebenen Fälle durch einen grossen Gefässreichthum ausgezeichnet. Bei einem derselben, nämlich dem Vidal'schen[45]), handelt es sich sogar um erectile Tumoren, in einer der Crocker'schen[14]) Krankengeschichten ist die deutlich braune Pigmentation der Neoplasmen hervorgehoben.

Des Ferneren ist eine absolute Sicherheit, ob die Tumoren schon congenital entstehen oder erst im späteren Lebensalter, nicht zu constatiren; während bei einzelnen die congenitale Entstehung angegeben wird, ist bei anderen ausdrücklich das Auftreten erst in einem späteren Zeitraum angegeben. Endlich ist der Verlauf des Jamieson'schen[25]) Falles ein durchaus anderer, als in sämmtlichen übrigen.

Bietet so schon die klinische Beschreibung Differenzen, so ist dies noch mehr bei der mikroskopischen der Fall. Leider sind nicht alle einschlägigen Fälle untersucht worden.

Mikroskopischer Befund bei den Fällen von Adenoma sebaceum Balzer.

Balzer und Ménétrier[5]) (vgl. Fall I)

Bei schwacher Vergrösserung erscheinen die Tumoren zusammengesetzt:

a) durch epidermoidale Bedeckung;
b) durch in Läppchenform angeordnete Zellhaufen, welche den Hauptheil der Neubildungen ausmachen;
c) durch Bindegewebe, welches das Gerüst bildet.

Ausserdem finden sich Cystchen in der Mitte der Lappen oder wenigstens in Verbindung mit denselben.

Die Läppchen sind im Allgemeinen gut abgegrenzt und vom benachbarten Bindegewebe deutlich geschieden. Ihre Zahl variirt ebenso wie ihre Dimensionen auf jedem Schnitte. Auch die Form derselben ist sehr verschieden. Oft theilen sie sich in Läppchen 2. Ordnung, die sich vereinen und durchaus den Anblick einer ramificirten Drüse, ganz besonders den einer Talgdrüse darbieten. Man sieht tubulöse oder globulöse, an einem Ende blinde Kanäle sich mit mehr oder weniger Regelmässigkeit um einen Ausführungsgang gruppiren, welcher in einer grossen Zahl von Fällen in die Epidermis verfolgt werden kann. Dieser an sich schon charakteristische Anblick wird es noch mehr, wenn man neoplastische Läppchen sich mit ganz gesunden Talgdrüsen vereinigen sieht, um sich in der Folge in einen gemeinsamen Ausführungsgang fortzusetzen.

Es scheint hieraus mit Evidenz hervorzugehen, dass die Talgdrüsen den ursprünglichen Sitz der Affection darstellen. An den Partien, wo noch einige intacte Fragmente der Talgdrüsen sich vorfinden, kann man sich von der verhältnissmässig enormen Entwicklung der erkrankten Drüsen ein Bild machen. Alle Läppchen zeigen nicht so deutliche Verhältnisse. An vielen Stellen ist das neugebildete Gewebe in runden oder unregelmässigen Massen, manchmal in plötzlich unterbrochenen erweiterten Röhren angeordnet. Ausserdem finden sich zerstreute Cysten. Auch bei schwacher Vergrösserung erscheint das Gewebe nicht gleichmässig; am häufigsten sieht es deutlich netzförmig aus und ist durch feste Röhren gebildet, welche sich verzweigen und mit einander in ein complicirtes Netzwerk anastomosiren. Dieses ist geformt durch stark gefärbte Fächer, welche durch helle Zwischenräume getrennt werden, welch letztere die Maschen des Netzes darstellen. Die Maschen sind, wie das sie trennende Gewebe, von verschiedener Grösse, aber diese Anordnung findet sich fast in allen Läppchen und erinnert an ein „Epithéliome réticulé". Ferner existiren Läppchen, in denen das Gewebe ganz gleichartig, andere, in denen es theils gleichartig, theils netzförmig ist.

Wenn nun auch an den meisten Stellen es den Anschein hat, als ob die Talgdrüsen der Sitz der Neubildung wären, so kann man doch anderweitig sehen, dass sie nicht ganz allein betroffen sind.

So findet man stellenweise die Wand der Haarfollikel in Wucherung begriffen, während das Haar zerstört oder atrophisch ist. Die gewucherten Haarbälge stehen in directer Verbindung mit der Neubildung. Es scheint, als ob bei einem vorgeschrittenen Grade der Veränderung derart gewucherte Haarbälge die massiven Theile der Tumoren darstellen,

welche zum Theil isolirt, zum Theil in Verbindung mit den drüsenähnlichen Läppchen sind.

Auch ein Schweissdrüsenausführungsgang zeigt sich verändert, und es muss offen bleiben, ob nicht auch die Schweissdrüsen selbst sich an der Neubildung betheiligen.

Die Epidermis erscheint normal, nur ist die Verbindung derselben mit den Tumoren so häufig zu sehen, dass es sich nicht wohl nur um Ausführungsgänge von Drüsen handeln kann.

Alle Geschwülste, besonders die des Gesichtes, enthalten Cysten in verschiedener Zahl und Grösse. Die Mehrzahl ist sehr klein und sieht an Pikrocarminpräparaten wie kleine gelbe Punkte aus. Grössere, deren Wand wenig deutlich ist, umschliessen einen gelblichen, blätterigen, talgigen Inhalt. Sie scheinen durch partielle Verfettung der Neoplasmazellen zu Stande gekommen zu sein. Andere Cysten sind grösser, haben eine wohlbegrenzte Wand und enthalten ebenfalls Sebum. Sie stehen stets in Verbindung mit den Läppchen, sind manchmal eingeschlossen, manchmal seitwärts verbunden, manchmal scheint es sogar, als ob sie direct mit einem Teile des kranken Gewebes im Zusammenhang ständen, deren Erweiterung sie darstellen.

Stellenweise sind sie sogar in Verbindung mit theilweise gesunden Drüsen.

Das Bindegewebe, im Allgemeinen dichter, fibröser Natur, bildet das Stroma der Neubildung und eine feste Umhüllung derselben. Dasselbe ist meist an zelligen Elementen arm, nur die jüngsten Tumoren machen eine Ausnahme.

Mittelst starker Vergrösserung zeigt sich das neugebildete Gewebe als aus kleinen epitheloiden, polyedrischen Zellen bestehend, welche sämmtlich einen grossen Kern besitzen. Die Zellen sind von verschiedener Grösse, die kleineren sitzen inmitten der Läppchen und bilden das oben erwähnte Reticulum. Die Röhren desselben formen ein feines Netz, dessen Maschen manchmal leer, manchmal von Bindegewebe ausgefüllt sind. Diese kleinen Zellen ähneln sehr denjenigen, welche nahe an der Membrana propria bei normalen Talgdrüsen gelegen sind, und sind wahrscheinlich mit denselben identisch. An den normal gebliebenen Talgdrüsen zeigt sich die kleinzellige periphere Lage dicker als normal. In den erkrankten Drüsen sieht man, dass die Zellen theilweise Vertalgung eingehen, welche einen Theil der vorerwähnten zahlreichen Cysten bilden.

Eine grosse Anzahl dieser Cysten ist von einer gelblichen, blätterigen Masse ausgefüllt, an der man die degenerirten zelligen Elemente nur schwer erkennt. Diese Masse enthält kein Fett und ist durch eine Wand von abgeflachten, aneinandergedrückten Zellen gebildet. Oefters, besonders an den kleinen Cysten, findet sich keine deutliche Begrenzung, und es scheint, als ob ein Theil des Gewebes plötzlich degenerirt sei.

Endlich finden sich voluminösere Cysten, welche durchaus den gewöhnlichen Retentionscysten der Talgdrüsen ähneln und meist Haare enthalten; aber dieselben finden sich nur ausnahmsweise.

Resumé: Die Tumoren bestehen aus einem proliferirenden epithelialen Gewebe und erinnern in ihrer Form an die Drüsen der Region, an welcher sie sich entwickelt haben. Die Neubildung ist deutlich durch

fibröses Gewebe umschlossen, zeigt keine Tendenz, weiter zu wuchern, sondern verfällt im Gegentheile an vielen Stellen der Vertalgung. Es handelt sich um ein Neoplasma der Talgdrüsen. Die Schweissdrüsen scheinen nur secundär erkrankt zu sein. Es handelt sich wahrscheinlich um ein Adenom der Talgdrüsen.

Balzer und Grandhomme[4]) (vgl. **Fall II**). Die histologische Beschreibung stimmt vollständig mit dem 1. Falle überein, nur sind die Schweissdrüsen hier vollständig normal.

Pringle[45]) (vgl. **Fall VI**). Die oberflächlichen Lagen des Epithels sind ziemlich dünn, aber normal. Das Rete zeigt eine starke und unregelmässige Entwicklung, reicht tief in die darunterliegende Haut hinunter und giebt den Anschein „of great papillation", welch letzere aber nur passiver Natur ist. An einer Stelle findet sich eine sehr starke hypertrophische Papille auf der linken Seite durch einen tiefen Einschnitt begrenzt, welch letztere sich bei starker Vergrösserung als leerer Haarbalg erweist, an dessen Basis die Talgdrüsen münden. Rudimentäre Haare finden sich ferner an anderen Stellen. Die hauptsächlichsten Veränderungen liegen im Corium. Die obere Papillarschicht ist stark hypertrophirt. Keinerlei Anzeichen von Entzündung. Das warzige unebene Aussehen der Haut ist durch dieses Verhalten bedingt, und die schon erwähnte gestielte Papillarhypertrophie besteht fast ausschliesslich aus diesem hypertrophirten Bindegewebe. Die hauptsächlichsten Veränderungen aber sind tiefer zu suchen. Sie bestehen in einer Zahl- und Grössenzunahme der Talgdrüsen, welche manchmal einen Anblick wie bei Schnitten von Rhinophyma gewähren. Viele stehen in Verbindung mit Haarfollikeln, andere reichen wesentlich tiefer als die Basis der letzteren, sogar bis zwischen die Faserbündel des theilweise mitentfernten quergestreiften Muskels. Die Menge und die Lage dieser Drüsen lassen es als unmöglich erscheinen, dass alle mit Haaren in Verbindung stehen. In manchen der Drüsen findet sich Sebum. Das Drüsenepithel selbst ist normal gebildet, die Acini zeigen nirgends regressive Veränderung; im Gegentheil scheint eine Ansammlung kleiner Zellen von epithelialem Typus in der Umgebung mancher es wahrscheinlich zu machen, dass dieselben im Weiterwachsthum begriffen sind; die sicherlich vorhandene Gefässveränderung ist infolge der Kleinheit des excidirten Stückes nicht demonstrabel.

Caspary[9]) (vgl. **Fall VII**). Untersuchung eines minimalen Hautstückchens vom rechten Nasenwinkel. Härtung in Flemming'scher Lösung.

Es bestehen in den tieferen Theilen des Corium viele, dicht gedrängte Talgdrüsen. Papillarkörper, subpapillare Schicht des Coriums, Gefässe, Schweissdrüsen und Haare erscheinen normal.

Normal erscheinen auch die Talgdrüsen sowohl in ihren Zellen wie in dem theilweise noch vorhandenen, durch die Ueberosmiumsäure der Flemming'schen Lösung schwarz gefärbten Inhalt.

Bei der Vergleichung mit einer gesunden Haut derselben Region zeigen sich die Talgdrüsen reichlich entwickelt, die einzelnen anscheinend viel mehr wie in der kranken; aber in der letzteren waren dieselben in *reichlicherer* Menge vorhanden. Das untersuchte Stückchen kranker Haut

ist zu klein, als dass über die Art der Gruppirung, wie die Knötchen zu Stande kommen, Aufschluss erhalten werden kann.

Crocker [14]) (vgl. **Fall VIII**). An den Knötchen der Wange zeigt sich das Rete mässig verdickt. Papillen nur wenig ausgebildet. Das Corium ist im Ganzen stark verdickt. Die obere Hälfte zeigt reichlich rudimentäre Haarfollikel. Nur wenige Haare waren gross genug, um in die tieferen Coriumschichten zu reichen. Direct unterhalb dieser rudimentären Follikel finden sich enorme Talgdrüsen, vereinzelt und mit einander verbunden, welche in die Basis der kleinen resp. in die Seite der grossen Haarfollikel münden. Ausser der stattlichen Grösse und Anzahl zeigen die Talgdrüsen nichts Besonderes. In den tieferen Partien des Coriums grosse Schweissdrüsen in reichlicher Menge. Die Papillargefässe sind „verdächtig" (conspicous); es finden sich keinerlei Anzeichen von Entzündung, dagegen mässige Vermehrung fibrösen Gewebes.

In den grossen Geschwülstchen an der Stirne an Stelle der Haarfollikel und Talgdrüsen reichlich faseriges Gewebe, aus dem der grösste Theil des Tumors sich zusammensetzt, so dass sich in den Schnitten nur wenige Haarfollikel und Talgdrüsen zerstreut finden.

Die Untersuchung eines Theiles des grossen Fleckens nahe dem Darmbeine ergiebt, dass die Erkrankung in den Haarfollikeln sitzt, und die einzig bemerkenswerthe Veränderung war die Bildung dichten Fasergewebes in der Umgebung der Haarfollikel. Es fand sich ferner eine mässige Zellinfiltration der die Haarfollikel umgebenden Gefässe.

Crocker [14]) hält auf Grund der klinischen und anatomischen Befunde seinen Fall für ein „pilosebaceous hydradenoma".

Taylor und Barendt [53]) (**Fall XIV**). Eine gestielte Geschwulst wird entfernt und in absolutem Alkohol gehärtet. Schnitte werden mit dem Gefriermikrotom angefertigt und mit Pikrocarmin gefärbt. Schon mit blossem Auge zeigen sich in den Schnitten zahlreiche gelbliche Flecke; bei schwacher Vergrösserung erweisen sich dieselben als aus Talgdrüsen bestehend.

Derma: Papillen sind stellenweise verlängert und verzweigt.

Epidermis: Als Folge des unregelmässigen Wachsthums der Papillen sind einzelne Retezapfen beträchtlich vergrössert, doch besteht kein Verdacht auf maligne epitheliale Wucherungen, und die Zellen sind von dem unterliegenden Gewebe gut getrennt. Die Granularschicht ist wohl erhalten und enthält Eleidinkörnchen, die Hornschicht zeigt unregelmässige Erhebungen über den hypertrophischen Papillen, und stellenweise zeigt sich zwischen den so gebildeten Furchen Zelldetritus und Sebum. Die Talgdrüsen zeigen doppelte bis vierfache Lappung, hie und da kann ein Fortsatz von denselben bis zu einer trichterförmigen Einziehung der Epidermis verfolgt werden. (Ausführungsgang? Haarfollikel?)

Bei starker Vergrösserung (Hartnack Ocular 3, Objectiv 7) ähneln die Drüsenzellen denen einer Talgdrüse, die Kerne sind deutlich, das Protoplasma fein granulirt. In der Peripherie der Drüsenläppchen scheint Wachsthum stattzufinden. In der Mitte zerfallen die Zellen, und die Kerne sind nicht mehr unterscheidbar. Einige dieser Talgdrüsen liegen viel tiefer als normal. Schweissdrüsen konnten in den Schnitten nicht gefunden werden.

So klein die Zahl der mikroskopisch untersuchten Fälle auch ist, so geht aus denselben noch weit mehr als aus der klinischen Beschreibung hervor, dass wir es mit sehr verschiedenen Dingen zu thun haben, und zwar kommen, wie ich glaube, hier dreierlei Zustände in Frage:

1. der Fall von Caspary[9]), in welchem nur eine Vermehrung, vielleicht eine gewisse Hyperplasie der Talgdrüsen gefunden wurde;

2. die beiden Fälle von Balzer[4 u. 5]), in denen es sich wohl mit Sicherheit um ein Adenom handelt;

3. die Fälle von Pringle[45]), Crocker[14 u. 15]) und Taylor und Barendt[53]), in denen voraussichtlich eine Bildung von Naevi mit secundärer Hyperplasie der Talgdrüsen stattgefunden hat.

Ad 1) In Bezug auf den Caspary'schen[9]) Fall habe ich den Worten des Autors, wie sie oben erwähnt sind, nichts weiter hinzuzufügen. Die Abwesenheit jeder atypischen Neubildung, sowie der erwiesenen normalen Functionsfähigkeit seiner Drüsengeschwülstchen (Flemmingpräparat, Schwarzfärbung des Fettes) macht es mir nach meinem im II. Kapitel dargelegten Standpunkte unmöglich, die Affection als etwas Anderes als eine reine Drüsenhyperplasie resp. als eine Quantitätsvermehrung der Drüsen zu bezeichnen.

Ad 2) Was den ersten Fall von Balzer[5]) anlangt, so hat Chambard[58]), sich stützend auf die Ansicht, dass Adenome nur Geschwülste von gleicher Structur wie die sie bildenden Drüsen sein müssten, die Adenomnatur derselben angefochten. Er hält daher Balzer's[5]) ersten Fall für ein metatypisches tubulöses Epitheliom.

Anmerkung. Auf diese Bezeichnung komme ich noch in Kap. V zurück.

Es dürfte vielleicht inconsequent von mir erscheinen, nachdem ich ausdrücklich betont habe, dass ein Characteristicum der Drüsengeschwulst die Unmöglichkeit der normalen Function sei, wenn ich die Balzer'schen[4 u. 5]) Fälle als Adenome bezeichne, trotzdem der Autor selbst von einer Vertalgung in dem Neoplasma spricht. Allein bewiesen ist es von Balzer nicht worden, dass sich wirklich Sebum in den von ihm beschriebenen Tumoren vorfindet, und an einer Stelle sagt er sogar ausdrücklich, dass der blättrige Inhalt der Cysten kein Fett enthält. Ich glaube nicht sehr fehl zu gehen, wenn ich vermuthe, dass Balzer ähnliche hyaline Degenerationen gesehen hat, wie sie z. B. in meinem Falle vorhanden waren, und dass er dieselben nur nicht richtig gedeutet hat. Jedenfalls stimmen die Zeichnungen

der Balzer'schen Cysten mit den von mir gegebenen Abbildungen recht gut überein. Dabei soll nicht geleugnet werden, dass die Geschwülste vielleicht in einzelnen Theilen wirklich Verfettung gezeigt haben; es ist ja durchaus nicht ausgeschlossen, dass ein Adenom einer beliebigen Drüse verfetten kann, ohne dass man deshalb, weil das Adenom gerade von einer Talgdrüse ausgeht, an eine normale Function zu denken braucht. Was die atheromähnlichen Cysten, die Balzer beschreibt, anlangt, so wäre es ja wohl denkbar, dass einzelne gesunde Theile der Drüsen durch die Absperrung und Unmöglichkeit, das Secret nach aussen hin abzuführen, atheromatös entartet sind. Jedenfalls hat Balzer durch den Zusammenhang seiner Neoplasmen mit theilweise gesunden Talgdrüsen, theilweise den Ausführungsgängen von Drüsen meines Erachtens nach sicher bewiesen, dass es sich bei seinen Patientinnen um homologe Neubildung der Talgdrüsen handelt. Die im ersten Falle beschriebene Erkrankung der Haarbälge und Schweissdrüsen dürfte nur als secundär aufzufassen sein, eine Ansicht, die Pringle[45]) und Besnier[26]) mit mir theilen.

Ad 3) In Bezug auf die Krankengeschichten von Pringle[95]) und Crocker[14]) haben wir gesehen, dass sich dieselben sowohl in klinischer Beziehung als in mikroskopischer Hinsicht von den Balzer'schen Fällen durch einen ganz besonderen Gefässreichthum, sowie durch eine Neubildung im Corium unterscheiden. Bei Taylor und Barendt[53]) wurde Papillenwucherung constatirt. Es dürfte daher angebracht sein, auf eine Arbeit von Darier[16]) aufmerksam zu machen, welcher eine mit dem Adenoma sebaceum Balzer häufig verwechselte Affection detaillirt beschreibt und seine Befunde mit denen der beiden englischen Autoren vergleicht. Ich lasse hier seine Ausführungen folgen.

Darier.[16]) (Cas de naevi vasculaires verruqueux de la face; affection confondu avec les adénomes sébacés.)

Junges Mädchen von 17 Jahren.

Bestehen der Affection seit dem 9. Jahre. Die kleinen Tumoren im Gesichte haben sich 2 Jahre lang vergrössert, seither nicht mehr.

Status praesens: Die Affection nimmt vollständig den Sitz des Adenoma sebaceum Balzer's ein. Hauptsächlich sind betroffen die Nasenwangenfalten und das Kinn, wo sich die einzelnen Tumoren beinahe berühren. Auf Wangen und Nase noch recht zahlreiche Knötchen. Discrete Vertheilung auf den Augenlidern, der Stirn und dem Halse.

Es sind halbkugelige oder flache mit glatter und glänzender Oberfläche versehene Papelchen, die kleinsten stecknadelkopf- bis hirsekorngross.

5 grössere, von Hanfkorngrösse, sitzen an der Oberlippe. Die Farbe derselben ist lebhaft roth, manchmal ins Orangegelbe übergehend. An

den Nasenflügeln schmutzig-gelb. Die Consistenz ist weich; die Tumoren sind mit dem Finger schlecht fühlbar. Bei Entfernen des Blutes durch Spannung der Haut bleibt ein gelblicher Fleck. Bei Compression, um Congestion hervorzurufen, werden die Geschwülstchen sehr stark roth. Es ist also in diesen Geschwülstchen Pigmentation, sowie abnorme Vascularisation vorhanden. Ausserdem bestehen zahlreiche Teleangiektasien auf der Gesichtshaut. In den Tumoren bemerkt man Dank der Durchsichtigkeit des Gewebes kleine gelbliche Punkte, welche die Talgdrüsen darstellen. Diese Drüsen erscheinen nicht grösser als auf der normalen Haut.

Der Intellect ist normal, der Allgemeinzustand vorzüglich. Am Körper ein paar Vitiligoflecken und Mollusca fibrosa. Hereditär nichts bekannt.

Mikroskopische Untersuchung zeigt, dass es sich um eine fibröse Hypertrophie des Papillarkörpers mit einer enormen Dilatation der Papillargefässe und des subpapillären Plexus handelt. Diese erweiterten Gefässe bilden gedrehte Schläuche oder wirkliche Hohlräume, haben im Ganzen die Structur von Capillaren und sind stellenweise von Rundzellen umgeben. In den oberflächlichen Schichten des Papillarkörpers finden sich viele Pigmentzellen. Die Haut ist vollkommen normal. Die Talgdrüsen sind zahlreich, aber man bemerkt kein Zeichen von Vermehrung, Hypertrophie oder Proliferation. Die Schweissdrüsen sind ebenfalls gesund.

In Summa: Die Teleangiektasie ist die Hauptsache. Denn in verschiedenen anderen Tumoren findet man nicht den gleichen Grad der Hypertrophie des Papillarkörpers. Es handelt sich also um Gefässnaevi oder verrucöse Gefässnaevi. Die Talgdrüsen selbst haben mit der Entwicklung der Affection nichts zu thun.

Stellt man die Beschreibung Darier's[16]) denjenigen von Crocker[14]) und Pringle[45]) und Taylor und Barendt[53]) gegenüber, so dürfte die Aehnlichkeit der beiderseitigen Fälle ohne Weiteres einleuchten. Besonders die von beiden Theilen beschriebene Hypertrophie des Corium scheint mir maassgebend zu sein, welche in den Balzer'schen Fällen vollständig fehlt.

Ich für meine Person theile den Standpunkt von Besnier[45]) und Doyon[26]), welcher die Pringle'schen[45]) Fälle (Crocker's[14 u. 15]) und Taylor und Barendt's[53]) Beschreibung war damals noch nicht erschienen) in seiner Uebersetzung des Caposi'schen Lehrbuchs für vasculäre Naevi erklärt, bei denen die ja vorhandene Hyperplasie und Alteration der Talgdrüsen noch discutabel ist.

Im Gegensatz hierzu hält Besnier[26]) die blassen, gefässarmen Tumoren Balzer's[4 u. 5]) für wirkliche Adenome. Nach dem von mir im II. Kap. eingenommenen Standpunkte ist es mir unmöglich, die Crocker'schen[14]) und Pringle'schen[45]) Geschwülste als Adenome anzusehen, und es dürfte ferneren Untersuchungen beschieden sein,

über die Verhältnisse der Talgdrüsen in ähnlichen Naevis Klarheit zu schaffen. Nimmt man aber an, dass Pringle und Crocker es mit Naevi zu thun gehabt haben, so erklärt sich ohne Weiteres das Festhalten derselben an der congenitalen Entstehung dieser Tumoren, während für eine Adenombildung dieselbe nicht angenommen zu werden braucht.

Schlussfolgerung: 1) Von den unter dem Typus Adenoma sebaceum Balzer beschriebenen Fällen sind als wirkliche Adenome nur die beiden Fälle von Balzer[4 u. 5]) zu betrachten. Die übrigen (Caspary[9]) stellen entweder reine Drüsenhyperplasien oder (Pringle[45]), Crocker[14]) und Taylor und Barendt[53])) vasculäre Naevi mit Talgdrüsenhyperplasie dar.

2. Es dürfte verfrüht sein, auf Grund von 2 vereinzelten Fällen ein klinisches Krankheitsbild zu schaffen, zumal als, wie wir weiterhin sehen werden, in Talgdrüsen der verschiedensten Regionen Adenome entstehen können.

IV. Fälle von sonstigen Talgdrüsenadenomen und Adenomen der Meibom'schen Drüsen.

Wenden wir uns jezt zu den übrigen unter dem Namen Adenom der Talgdrüsen beschriebenen Fällen, so dürfte es sich der Uebersicht halber empfehlen, gesondert

1) die Literatur der Talgdrüsenadenome,

2) die der Adenome der Meibom'schen Drüsen

zu besprechen.

Ad 1) Fälle von Talgdrüsenadenomen.

In der älteren Literatur findet sich ein späterhin häufig citirter Fall von Förster[20]), der in seinem Atlas abgebildet worden ist. Ich muss sagen, dass mir gerade die Abbildung einem Molluscum contagiosum so sehr zu ähneln scheint, dass ich diesen Fall nicht gern zu den Talgdrüsenadenomen zählen möchte.

Rindfleisch[17]) beschreibt unter Hypertrophia gland. seb. circumscripta einen taubeneigrossen Tumor, der mit breiter Basis, aber vollkommen beweglich auf dem behaarten Theil der Kopfhaut aufsass. Die bedeckende Haut war mit zahlreichen, schon dem blossen Auge sichtbaren Oeffnungen, den Mündungen der hypertrophischen Talgdrüsen, versehen. Die Haare fehlen. Der Querschnitt erinnert sehr an den Querschnitt einer normalen Milchdrüse. Acini von 3—5 End-

bläschen mit gemeinschaftlichem Ausführungsgang, daneben quer und schräg durchschnittene breitere Ausführungsgänge sind in ein sehr derbes dickbalgiges Stroma eingebettet. Der einzelne Acinus zeigt sehr kleine runde Epithelzellen, das Lumen der Ausführungsgänge enthält flüssiges und festes Fett. Das Ganze stellt eine durchaus homologe Neubildung, eine Weiterentwicklung des Talgdrüsentypus dar.

Perls (1877)[41]) dessen allgemeine Ausführungen über Talgdrüsenadenome bereits im III. Kap. Erwähnung gefunden haben, citirt kurz ein faustgrosses Talgdrüsenadenom des Rückens und ein weiteres, bei dem das Adenom mit einer Atheromcyste verbunden war. Letzteres Präparat entstammte der Kopfhaut einer alten Frau, war klinisch für ein Atherom erklärt worden, und bei der Operation entleerte sich aus einem Sacke, der die Grösse eines kleinen Apfels hatte, der richtige Atherombrei. Aber an einer Seite zeigte die Wand eine erhebliche Dicke und hier liess sich schon makroskopisch die Anlagerung von Drüsengewebe erkennen, das bei der mikroskopischen Untersuchung den vollständigen Bau acinöser, mit epithelialen Zellen, Fett u. s. w. erfüllter Drüsen zeigte.

Genauer beschrieben sind folgende aus neuerer Zeit stammende Fälle:

Bock[6]): 70jährige Frau. Tumor von 8 Cm. Länge, 6 Cm. Breite und 3,5 Cm. Höhe. Sitz am linken Scheitelbein in der behaarten Kopfhaut. Seit frühester Jugend besteht eine erbsengrosse Geschwulst, welche in den letzten 3 Jahren intensiv gewachsen ist. In letzter Zeit heftige Blutungen.

Therapie: Operation.

Beschreibung des Tumors: Die convexe Fläche hat ein flachhöckeriges Aussehen mit seichten Einkerbungen. An einer der abhängigen Partien begrenzt sich deutlich ein etwa 1,5 Cm. im Durchmesser besitzendes flaches rundes Geschwür. Der Tumor zeigt gegen den einen Längsrand der Abtragungsfläche eine trichterförmige Einziehung, gegen den anderen Längsrand hin mehr oder weniger hervorstehende Kopfhaare und einige grössere Oeffnungen, offenbar erweiterten Blutgefässen entsprechend.

Ein nach dem kleineren Diameter des Tumors geführter, denselben halbirender Schnitt bietet folgende makroskopische Verhältnisse dar. Ein von der Basis aufsteigender circa 5 Mm. breiter, derber Bindegewebsstrang, an dem man durchschnittene Gefässe erkennen kann, vertheilt sich in zahlreichen Ramificationen durch die ganze Geschwulstmasse und verleiht derselben allenthalben ein deutlich gelapptes Aussehen. Von der oben erwähnten trichterförmigen Einziehung der Abtragungsfläche geht ein dünnes Bindegewebsbündel gegen die Oberfläche, wo sich eine spaltförmige Einbuchtung findet. An manchen Stellen bemerkt man punktförmige Hämorrhagien.

Die von der Convexität des Tumors theils quer, theils längs geführten Schnitte zeigen als oberste Decke eine mehrfach geschichtete Epidermislage, in welcher mit Papillen versehene Strecken mit papillenlosen abwechseln, und welche, wie stärkere Vergrösserungen ergeben, durch zahlreiche Stachelzellen in der Schleimschicht ausgezeichnet ist. Die stellenweise sich findende Verhornung vervollständigt den epidermoidalen Charakter.

Die in theils lockeres, theils dicht fibröses Bindegewebe eingebetteten Drüsenlappen, mit dem Diameter 1—6 Mm. und darüber, besitzen bald eine rundliche, bald etwas in die Länge gestreckte Gestalt. Sie reichen bis unmittelbar an die Oberfläche des Corium und sind stets mit einer scharfen Begrenzung versehen. An der Drüsensubstanz kann man schon bei Lupenvergrösserung die Lappung erkennen, und in einigen Läppchen ist der Ausführungsgang durch den Schnitt theils schief, theils quer getroffen. Bei anderen wieder findet man das Innere der Läppchen theilweise mit einer aus fettig degenerirten Zellen, Fetttropfen und Concrementen bestehenden Masse erfüllt. Die Concremente zeigen bei stärkerer Vergrösserung eine deutliche concentrische Schichtung, unter dem Polarisationsmikroskope Doppelbrechung und erweisen sich als kohlensaurer Kalk, indem die mikrochemische Reaction mit Schwefelsäure das Anschiessen von Gypscrystallen giebt. Die im interlobulären Bindegewebe verlaufenden Blutgefässe sind weit und dünnwandig und zeigen ihrer Structur nach vorwiegend capillären Charakter.

Stärkere Vergrösserungen ergeben an den Drüsenlappen folgende Details. Von dem sie umgebenden Bindegewebe zweigen feinere Dissegimente mit Bindegewebskörperchen in das Innere der Drüsen ab und verleihen denselben eine neue secundäre Lappung. Ausserdem differenzirt sich aber noch ganz deutlich an den Acinis eine Membrana propria. Die Drüsenzellen sind peripheriewärts eng aneinandergedrängt und mit deutlichen Kernen und Kernkörperchen ausgezeichnet; centralwärts werden sie aber immer grösser, zeigen immer deutlicher epidermoidalen Charakter und fettige Trübung. Diese Veränderung der Zellen kann in manchen Acinis bis zur Bildung von Fetttropfen und undeutlichen krümeligen Massen verfolgt werden. Von der Uebergangsstelle der Geschwulst in die normale Haut stammende Präparate sind sehr beweisend für die ihr zu Grunde liegende Gewebsform. Es sind nämlich die in der Regel sehr nahe an die Haare gerückten Schweissdrüsen vollständig normal, dagegen die Ausführungsgänge der Talgdrüsen sehr erweitert und mit denselben Massen angefüllt, welche im Innern der Acini gefunden werden. Zwischen diesen Gebilden trifft man hie und da Nerven. Kleinzellige Infiltrationen sieht man nur an einigen wenigen Stellen im interlobulären Bindegewebe.

Die Diagnose, dass hier ein wahres Adenoma gland. sebac. vorliege, stützt sich auf das Vorhandensein von Acinis, deren histologische Verhältnisse mit denen normaler, theils in Fortbildung, theils in Involution (Verfettung und Verkalkung des Secrets) begriffener Talgdrüsen übereinstimmen.

Chenantais[10]): Frau von 36 Jahren. Kleine Geschwulst von Haselnussgrösse am Kopfe. Bestehen derselben seit etwa $2^1/_2$ Jahren.

Therapie: Exstirpation, glatte Heilung.

Mikroskopische Untersuchung: Der Tumor ist von einer Membran eingeschlossen; derselbe enthält eine Anzahl von Cysten von Stecknadelkopfgrösse. An der Oberfläche direct unter der Membran ist ein grösserer leerer Hohlraum. Die Masse der Geschwulst besteht aus Pflasterepithel. Die erweichten und cystischen Partien sind durch Degeneration der Zellen bedingt. Die Zellen lösen sich hierbei ganz in eine granulirte Substanz auf, so dass kleine, vollkommen runde, mit einer körnigen colloiden Substanz gefüllte Cysten entstehen. Diese Cysten nehmen den Mittelpunkt der epithelialen Massen ein, welche im Charakter ein Mittelding zwischen denjenigen des lobulösen und tubulösen Epithelioms darstellen. Der Tumor ist wenig reich an Bindegewebe. Merkwürdig ist, dass die schmalen Bindegewebszüge sich manchmal zwischen grossen degenerirten Zellhaufen hinschlängeln, welche epithelialer Natur, aber kernlos sind. Die Gegenwart dieser Zellen, sowie der äusseren Membran macht es wahrscheinlich, dass es sich um ein Epitheliom handle, welches sich in einer vorher bestehenden Atheromcyste entwickelt habe.

Krauss[29]): Tumor vom linken Oberarm eines 20 jährigen Mannes.

Höhe desselben = 1,7 Cm.
Länge " = 2,9 "
Breite " = 2,5 "

Haut entsprechend der Mitte der Geschwulst verdünnt. Keine Oeffnungen an der Oberfläche. Der Tumor hat seinen Sitz direct unter der Cutis und ist ringsum von einer mässig dicken Bindegewebskapsel eingehüllt. Das graugelbe Gewebe ist durch zahlreiche weisse Streifen getrennt. Die ziemlich solide Geschwulst ist gegen die Mitte zu erweicht und mit einer bröckligen Masse gefüllt. Dem grossen Tumor angelagert findet sich ein kleiner rundlicher von gleicher Beschaffenheit.

Mikroskopische Untersuchung: Die sonst normale Epidermis zeigt netzförmige Wucherungen in der Tiefe. Die Lederhaut, aus derbem Bindegewebe sich zusammensetzend, zeigt hie und da circumscripte Anhäufungen von Granulationszellen und wird von wenigen Haaren, in deren Begleitung Talgdrüsen sich finden, durchsetzt. Die Talgdrüsen reichen tief in die Cutis, einzelne sind mit atheromatösem Inhalt gefüllt. Schweissdrüsen unverändert. An einzelnen Stellen erweiterte Capillaren oder kleinste Venen.

Der Tumor ist durch eine mässig dicke Lage derben, längsgestreiften Bindegewebes umgeben, von welcher aus schmale, stark zellig infiltrirte Züge in die Tumormassen eindringen und sich dort vielfach verzweigen, indem sie wie ein Netzwerk den Tumor durchdringen. Zahlreiche, mit Endothel ausgekleidete, mit rothen und weissen Blutkörperchen gefüllte Kanäle begleiten das Bindegewebe. In den jüngeren Theilen der Geschwulst liegen nun in diesen von feinen Bindegewebszügen begrenzten, bald rundlichen, bald mehr länglichen Lückendrüsen ähnliche Gebilde. Diese stellen sich bald als rundliche oder ovale Lappen, bald mehr als Schläuche dar; erstere zeigen an der Peripherie oft Ausbuchtungen, die gleichfalls von feinsten Bindegewebszügen umgeben sind und kleinere Netze entstehen lassen. Die Lappen, sowie die schlauch-

ähnlichen Gebilde sind aus wenig scharf getrennten, dem Rete Malpighi ähnlichen Zellen mit runden, einige Kernkörperchen enthaltenden Kernen zusammengesetzt. Membrana propria ist nicht mit Sicherheit nachzuweisen, vermuthlich, weil selbst in den jüngsten Abschnitten schon degenerative Veränderungen an den Lappen eingetreten sind. Die genannten Zellen setzen entweder den ganzen Lappen oder Schlauch zusammen, oder es sind die Zellen im Innern abgeplattet, so dass Hornkugeln gebildet werden. Einzelne Lappen und Schläuche zeigen schon in den peripheren Lagen deutlich polymorphes Plattenepithel mit bläschenförmigem rundem oder ovalem Kern.

Nur wenige Lappen und Schläuche bieten diese deutliche Structur dar. An den meisten zeigt sich im Centrum gelbliche Verfärbung des Zellprotoplasmas und Undeutlichwerden und Schwinden des Kerns, bis zur Umwandlung der central gelegenen Zelle in eine feine nekrotische Masse. Ausserdem findet sich Riesenzellenbildung als degenerativer Vorgang, aus Confluenz hervorgegangen.

In dem grösseren Theil der Geschwulst sieht man manchmal statt der lebhaft gefärbten Lappen und Schläuche mit graugelber Verfärbung im Centrum ebenso geformte, aber fast in ihrem ganzen Umfang graugelb gefärbte. Statt der graugelben Verfärbung der Zellen bemerkt man auch eine eigenthümliche hyaline Beschaffenheit derselben im Centrum und an der Peripherie des Lappens oder Schlauches. Man erkennt alsdann nur noch einzelne schmale Kerne in einem glänzenden, homogenen, bisweilen etwas streifigen Gewebe.

Die Degenerationserscheinungen in der Mitte des Tumors sind sehr bedeutend; es finden sich nur wenige graugelbe Zellzüge, mit feinkörniger Masse erfüllte rundliche Hohlräume oder auch ein netzförmiges, mit kleinen runden Kernen erfülltes Gewebe. An anderen Stellen hat sich nur die Peripherie der Lappen oder Schläuche erhalten, das Innere ist mit structurlosen Protoplasmaresten erfüllt.

Häufig zeigen sich von Hämorrhagien herrührende braungelbe körnige Concremente.

Im subcutanen Zellgewebe lässt sich ein kleinerer Tumor nachweisen von rundlicher Form, lebhaft an eine Talgdrüse erinnernd. Diese Geschwulst besteht im Allgemeinen aus polyedrischen, weder in Bezug auf Protoplasma noch Kern färbbaren grauen Zellen. Nur an der Peripherie bemerkt man mit ovalen Kernen versehene Zellhaufen gleichwie mit zahlreichen Kernen besetzte Protoplasmahaufen.

Fett lässt sich in der längere Zeit in Alkohol gelegenen Geschwulst nicht nachweisen, ebensowenig wie eine sichere Verbindung mit der Haut. Sowohl der lappige Bau, der Nachweis hypertrophischer Talgdrüsen, wie besonders der Befund einer kleineren Geschwulst, die deutlich den Charakter einer Talgdrüse darbot, müssen auch den grossen Tumor als letzteren angehörig erscheinen lassen.

Interessant ist besonders die Riesenzellenbildung. An anderen Stellen kommt es zu cystischer Erweichung des centralen Abschnittes, und es scheint, als ob es sich um ein im Uebergang zum Atherom begriffenes Talgdrüsenadenom handle.

May[36]: Mann, 52 Jahre alt. Aufnahme ins Krankenhaus wegen progressiver Muskelatrophie.

Als Nebenbefund findet sich eine kleine, etwa haselnusskerngrosse Geschwulst in der Gegend des äusseren hinteren Winkels des linken Parietalbeines, deren Oberfläche mit einer Blutkruste überzogen ist. Nach Entfernung der letzteren macht der kleine Tumor den Eindruck eines blutenden Granuloms oder eines erodirten Atheroms. Die Geschwulst sitzt mit länglich-schmaler Basis der behaarten Kopfhaut auf, ist zugleich mit der angrenzenden Haut verschieblich, nicht schmerzhaft.

Bestehen der Geschwulst seit einem Jahr. Anfangs rasches Wachsthum, dann Stillstand. Seit $^1/_2$ Jahr häufige Blutungen.

Therapie: Radicale Exstirpation.

Verlauf: Nach Aussage des Hausarztes nach einem Monat Recidiv.

Mikroskopische Untersuchung:

Ganz schwache Vergrösserung giebt folgende Uebersicht: Normale Epidermis reicht beiderseits nur bis zur Basis des Tumors. Sie ist reich an Haarschäften und Talgdrüsen. Ihre Papillen flachen sich, je mehr sie sich dem Tumor nähern, um so mehr ab. An die Geschwulst angelangt, hört die Epidermis alsbald auf, und an ihre Stelle tritt ein hauptsächlich aus kleinen Rundzellen bestehendes Gewebe, welches, wie stärkere Vergrösserung zeigt, nichts Anderes ist, als Granulationsgewebe — junges, ungemein zellreiches Bindegewebe, daneben grosse von Blutkörperchen strotzende, äusserst dünnwandige Gefässe, deren Umgebung mit Blutkörperchen durchtränkt erscheint; unter diese mischen sich vereinzelt auftretend junge Bindegewebskörperchen, hie und da freies schollenförmiges Pigment, das seinen Ursprung Blutungen durch mechanische Verletzungen verdanken mag. Gegen die Matrix zu bildet die Grenze etwas derbes Bindegewebe, theils sehr kernarm, theils kleinzellig infiltrirt, dann folgen Haarschäfte, normale Talgdrüsen, Gefässe und Muskelfasern. In den Tumor selbst ragen nun von seiner Basis entspringend einige starke sich mehrfach verzweigende Bindegewebszüge hinein und theilen ihn in mehrere grössere Bezirke.

Dadurch, dass von den gröberen Bindegewebssträngen wieder feinere entspringen, welche theils nur papillenförmig sich erheben, theils in gewundenen Linien unter einander in Zusammenhang treten, entsteht ein grobmaschiges Netz — die Gerüstsubstanz der Geschwulst. Die Maschen des Netzwerkes sind ausgekleidet mit einer Lage epitheloider Zellen mit sehr grossen rundlichen Kernen. Die Kerne enthalten mehrere glänzende Kernkörperchen; das Protoplasma des Zellleibes erscheint getrübt, die ganze Zelle undeutlich begrenzt, besonders gegen das Innere der Lumina zu, die deutlich erkennbar sind. Die Hohlräume sind zum grösseren Theile leer, enthalten nur stellenweise eine gelblich glänzende, detritusähnliche Masse, die aus Talg zu sein scheint, und es erscheint wahrscheinlich, dass die jetzt leeren Cysten den gleichen Inhalt hatten, der durch die Behandlung der Schnitte ausgezogen wurde.

Die die Cysten auskleidenden Zellen lassen sich in Form und Anordnung nur vergleichen mit denen, welche die äusserste Lage der Talgdrüsen bilden. Hieraus, wie aus der Art des producirten Secretes ist wohl der Schluss zu ziehen, dass der vorliegende Tumor als eine Talg-

drüsengeschwulst aufzufassen ist. Der Bau derselben zeigt den Charakter des Adenoms und zwar, da Cysten vorliegen, den eines Cystadenoms, ja man könnte sogar von einem Cystadenoma papilliferum sprechen.

Rumschewitsch[49]): Jüngling, 20 Jahre alt.

Auf dem rechten unteren Lide, nach aussen vom Thränenpunkt, sitzt eine rundliche Geschwulst von der Grösse einer kleinen Erbse. Nach Aussage des Kranken ist die Geschwulst im Verlauf von 4 Jahren entstanden; sie ist, wie mit der Haut, so auch mit dem Tarsus verwachsen und daher unbeweglich, von blassgelber Farbe; ziemlich hart. Auf der Bindehaut des Lides leuchtet ein blasser Fleck von der Grösse eines Hirsekornes durch.

Auf den Querschnitten der entfernten Geschwulst zeigt sich die Haut auf der vorderen Oberfläche der Geschwulst ganz mit der letzteren verwachsen. An der Verwachsungsstelle kommen ausschliesslich nur Hautpapillen vor; Schweissdrüsen, sogar feine Haare fehlen ganz. Die Geschwulst besitzt eine Kapsel, von welcher ziemlich dicke Ausläufer in sie eintreten, die Blutgefässe enthalten. Diese Ausläufer bilden ein sehr dichtes Netz, dessen Maschen mit Epithelzellen ausgefüllt sind. Die Zellen haben verschiedene Grösse, erscheinen aber auf den Schnitten immer rundlich. Zur Peripherie hin haben die Zellen eine mehr flache Form, näher zum Centrum des Epithelialfeldes eine kugelige, und hier sind sie viel grösser. Niemals in dem Drüsengewebe ein Lumen; die Epithelzellen selbst aber erinnern ganz an die im Sinne einer specifischen Umwandlung unveränderten Talgdrüsenzellen. Das Adenom nimmt nicht nur die ganze Dicke des Orbicularis palpebrarum ein, auch seine Kapsel ist mit dem Tarsus verwachsen.

Bethan Robinson[48]): Kleiner Tumor der Temporalregion bei einem 25jährigen Manne. Bestehen seit wenigen Monaten.

Mikroskopisch ist eine localisirte Hypertrophie der Talgdrüsen, welche mittelst grosser Gänge mit der Oberfläche correspondiren, vorhanden.

Klingel[28]): I. Frau, 36 Jahre alt. Seit drei Monaten ein indolenter Tumor im äusseren Gehörgange.

Status praesens: An der vorderen Wand des äusseren Gehörganges, ganz am äusseren Theile desselben, sitzt ein etwas über erbsengrosser Tumor. Derselbe fühlt sich weich an, ist vom Epidermis überzogen, auf der vereinzelte kleine Haare und auch schon mit unbewaffnetem Auge die Ausführungsgänge von Talgdrüsen sichtbar sind. Keine weiteren Merkmale.

Therapie: Entfernen der Geschwulst durch Galvanokaustik. Während der Nachbehandlung einmalige Aetzung mit Lapis.

II. Mann, 45 Jahre alt.

Ein absolut indolenter Tumor an der vorderen Fläche der Ohrmuschel an ihrem inneren Theile, wo sie in die hintere Wand des äusseren Gehörganges übergeht. Patient hat die Geschwulst vollständig übersehen. Ausserdem bestehen Nasenpolypen.

Therapie: Abtragung des Tumors mit Messer und galvanokaustischer Schlinge.

Beide Tumoren sind gleich gross. Grösse ca. die einer Erbse. Dieselben fühlen sich weich, schwammig an, und ihre Oberfläche ist leicht

gerunzelt und mit spärlichen Härchen besetzt. Die mikroskopische Structur bei beiden Geschwülsten ist vollkommen gleich.

Die Grundsubstanz des Tumors ist zartes, lockeres Bindegewebe. Die Intercellularsubstanz zeigt feine, hellglänzende, parallel angeordnete Züge, die sich in den verschiedensten Richtungen kreuzen. Zwischen diesen Fasern liegen die Bindegewebszellen, bald spärlich, bald in einzelnen Gruppen. Die Zellen sind meist spindelförmig, Protoplasma schwer zu erkennen, Kern meist gut gefärbt. Die Kerne sind gross und zeigen mehrere Kernkörperchen. Zwischen den Faserzügen des Bindegewebes finden sich vereinzelte Spalträume, an denen ein epithelialer Ueberzug nicht zu sehen ist.

Die Gefässe sind nur wenige an Zahl. Sie sind meist klein und lassen nur selten eine aus mehreren Zellschichten gebildete Wandung erkennen. Meist sieht man nur eine endotheliale Auskleidung, hie und da sind die Endothelzellen im Zustande der Proliferation. Niemals aber erreicht dieselbe einen so hohen Grad, dass das Lumen des Gefässes vollständig ausgefüllt ist. Die proliferirten Endothelzellen erscheinen manchmal wie hyalin degenerirt, so dass der Inhalt des Gefässes wie eine helle glasige Masse aussieht, in der die Kerne nur ganz undeutlich zu erkennen sind.

Gegen die Peripherie des Tumors liegen die Bindegewebszellen in grossen Haufen dicht gedrängt bei einander.

Die Zellen selbst haben eine mehr rundliche Form, sind vielleicht etwas grösser, haben grosse, sich sehr gut mit Carmin färbende Kerne, in denen viele Kernkörperchen in körniger Substanz liegen. Stellenweise Andeutungen von Kerntheilungsfiguren. Zwischen den eben beschriebenen Zellhaufen ziehen ganz schmale parallelfaserige Bindegewebszüge mit feinen spindelförmigen Zellen, und in diesen Zügen sieht man vereinzelte kleine Gefässe. Die Zellhaufen, welche, wie gesagt, nur gegen die Peripherie hin liegen, werden nach innen immer kleiner, die Zahl der in ihnen liegenden Zellen immer geringer, der Abstand zwischen den einzelnen Gruppen wird grösser, und so vollzieht sich ein allmählicher Uebergang zu dem in der Mitte des Tumors befindlichen, die Grundsubstanz desselben ausmachenden Bindegewebe. Diese Zellhaufen scheinen nur Erscheinungen des Wachsthums zu sein, welche an der Peripherie des Tumors localisirt sind.

Die äussere Bedeckung der Tumoren besteht aus einer dünnen Epidermisschicht. Die untersten Lagen derselben bilden cylindrische Zellen, darauf folgen mehr rundliche und nach oben abgeplattete Zellen, welch' letztere mit einer ganz feinen verhornten Schicht überzogen sind.

Die Haare entwickeln sich aus tief in das Gewebe eingesenkten Haarbälgen, in denen sich erstaunlich grosse Lagen epithelialer Zellen finden, die von dem benachbarten zellreichen Gewebe durch eine feine Lage parallel faserigen Bindegewebes geschieden sind. Letztere entspricht wohl der normaliter vorhandenen faserigen Hülle des Haarbalges. Als Erectores pili aufzufassende Muskelzüge fehlen.

Neben den Haarbälgen finden sich Talgdrüsen, welche durch ihre mächtige Entwicklung das Interesse in Anspruch nehmen. Dieselben finden sich theils zusammen mit den Haarbälgen, theils sind sie selb-

ständig. Mitten im Tumor sind die Drüsen tief im Bindegewebe oft zu Gruppen zusammengesetzt, so dass man wohl von einer förmlichen Neubildung sprechen kann. Die einzelnen Drüsen setzen sich aus mehreren Lappen zusammen, welche sich manchmal ihrerseits wieder in kleinere Läppchen theilen. Das neugebildete Drüsengewebe trägt ganz den Charkter normaler Talgdrüsen, nur in excessiver Weise entwickelt. Jeder Drüsenlappen ist von einer zarten bindegewebigen Hülle umgeben, die sich auch zwischen die kleineren Läppchen hinein fortsetzt. Diese Bindegewebsschicht liegt meistens dem eigentlichen Drüsengewebe dicht an, hier und da aber finden sich mehr oder weniger grosse Lücken zwischen demselben. Die Drüsensubstanz bilden grosse epitheliale Zellen, welche nach aussen noch gut erhalten sind, sich mit Carmin gut färben und einen grossen deutlich contourirten Kern besitzen. Diese Lage normaler Zellen ist aber nur sehr dünn, da sich nach innen zu das Aussehen der Zellen ändert. Sie werden nämlich grösser, wie aufgequollen, färben sich nicht mehr so gut, ihre Contouren werden undeutlich, ebenso der Kern. Manchmal erscheint ferner der innerste Theil des Drüsenkörpers wie fettig degenerirt, in eine structurlose Masse umgewandelt. Hier vollziehen sich, wie wir gesehen haben, dieselben Vorgänge wie bei normalen Talgdrüsen, indem nämlich die von der äusseren Drüsenwand nach innen zu desquamirten Epithelien aufquellen, fettig degeneriren und zu einem Detritus zerfallen, der als Hauttalg an die Oberfläche der Haut befördert wird.

Knäueldrüsen, welche man doch wegen der Lage der Gebilde am äusseren Gehörgang erwartet hätte, fanden sich nicht vor.

Resumé: Es handelt sich um von Epidermis überzogene bindegewebige Tumoren, in welchen sich massenhafte Neubildungen drüsiger Elemente, die ganz den Charakter normaler Drüsen zeigen, vorfinden.

Name: Adenoma sebaceum fibrosum.

Gruber[23]) beschreibt kurz ähnliche Fälle, rechnet dieselben aber zu den Papillomen.

Poncet[43]): Mann, 53 Jahre alt. Hereditär nicht belastet. 3 Kinder gesund. Im Alter von 20 Jahren Entstehung von 2 kleinen, harten, nicht schmerzhaften Tumoren, von denen einige erst wenige Monate bestehen. Das Volumen der Geschwülste, sowie ihre Zahl haben allmählich zugenommen und nicht nur die behaarte Kopfhaut, sondern auch die Haut des Rumpfes und der Glieder befallen. Im Alter von 38 Jahren Entfernung von 5 Tumoren je in der Grösse eines Hühnereies. 6 Jahre später Entfernung 3 der grössten Tumoren, welche ulcerirt waren. Seit einiger Zeit sind neuerdings Geschwülste am Kopf und auf dem Thorax ulcerirt und schmerzhaft geworden, weswegen Patient zum dritten Mal das Spital aufsucht.

Status praesens: Die Zahl der Tumoren ist sehr gross. Es finden sich mehr als 60 auf der behaarten Kopfhaut allein. Ausserdem noch eine reichliche Menge am Rücken, Brust und im Gesichte. Sie bedecken die Oberfläche des Kopfes so vollständig und stehen einander so nah, dass sie durch gegenseitigen Druck polygonale Formen angenommen haben. Die grössten sind ca. hühnereigross; aber ihre unregelmässige, buckelige Oberfläche erinnert weniger an Eier als an Tomaten. Einige,

meist die grössten, sind ulcerirt oder von Borken bedeckt. Patient verbreitet infolge von Eiterabsperrung einen abstossenden Geruch. Die Geschwülste sind weich, mit der Haut verschieblich. Einige Haarbüschel wachsen aus den Interstitien. Die Cervicaldrüsen sind hart und vergrössert. Die Geschwülste jucken bedeutend. Nur die ulcerirten sind schmerzhaft.

Der allgemeine Gesundheitszustand ist vorzüglich. Patient ist sehr kräftig und bei gutem Appetit. Urin normal. Ebenso sämmtliche Organe. Es besteht leichte Harthörigkeit.

Therapie: Entfernen einiger Tumoren.

Mikroskopische Untersuchung von Bard:

Carminpräparate. Die Tumoren sind durch Zellhaufen, welche eine Art runder Läppchen bilden, zusammengesetzt, welche durch Bindegewebe getrennt sind. Nirgendwo cylindrische Züge oder hohle Röhren. Diese Läppchen bestehen aus Zellen, die durch keine intercelluläre Substanz getrennt sind. Einige bieten einen ganz gleichartigen Anblick dar. In diesen kann man constatiren, dass die Zellen ganz die bekannten Charaktere junger Talgdrüsenzellen aufweisen. Die peripherischen Zellen jedes Läppchens bilden eine regelmässige Reihe, ähnlich der Bildungsschicht Malpighi's, sind aber von weniger grossen, an Protoplasma ärmeren Zellen zusammengesetzt. Die in der Mitte liegenden Zellen sind polyedrisch, weniger deutlich von einander geschieden, ohne Stacheln. Die Kerne sind noch vorherrschend. Dieselben sind deutlich oval und mit vielen Kernkörperchen versehen. Nirgendwo findet sich Verhornung. Ueberall findet man deutliche Abgrenzung der peripheren Zellenlage des neoplastischen Läppchens. In der Mitte der meisten dieser Läppchen findet man ungefärbte Partien leicht graulich und wenig lichtbrechend. Sie sind ungleichmässig vertheilt, die grösseren erscheinen rundlich, die meisten sind Flecke ohne deutliche Begrenzung. Diese Partien scheinen aus Sebummasse zu bestehen.

Resumé. Es handelt sich um einen Tumor, bestehend aus Epithelzellen, nach dem Typus von Talgdrüsenzellen gebaut.

Mikroskopische Untersuchung desselben Falles von Audry: Hämatoxylin-Eosin und Pikrocarminpräparate.

Untersuchung von 3 Tumoren, 2 jüngeren des Rückens und eines schon lange bestehenden Neoplasmas des Kopfes.

Tumoren des Rückens: Die Geschwulst besteht aus Haufen von epithelialen Zellen, zum Theil unregelmässig, zum Theil in Gruppen angeordnet, geschieden durch, wie es scheint, myxomatös entartetes Bindegewebe. An einzelnen Stellen, besonders nahe der Peripherie, ordnen sich die Zellen in verschieden grosse, ziemlich regelmässige, cylindrische Röhren an, deren Rand von hohen cylindrischen Zellen, die strahlenförmig angeordnet sind, eingenommen ist. Ganz an der Peripherie sind die derart zusammengesetzten Cylinder eng, und das mikroskopische Bild macht fast den Eindruck eines Schnittes durch eine Schweissdrüse. In den Partien, wo grössere Anhäufung epithelialer Zellenmassen vorhanden ist, findet man zwischen denselben ganz kleine, wenig gefärbte Zwischenräume, die ein Exsudat zu enthalten scheinen. Hier und da schieben sich Bindegewebsfortsätze auch mitten in die zusammen-

hängenden Epithelzellen ein und bilden kleine rundliche feingestielte Fortsätze, welche in Bildung begriffenen „corps oviformes" ähneln. Auf den Schnitten, die Tumor und Haut zusammen treffen, zeigt sich, das die letztere, sowie ihre Drüsen, normal ist und keine Verbindung mit dem in der Tiefe gelegenen Neoplasma hat.

Tumor des Kopfes: Die Neubildung ist vollständig aus grossen, unregelmässigen Partien geschichteter epithelialer Zellen zusammengesetzt, getrennt durch myxomatöses Bindegewebe. Die Anordnung in Tuben wird eine Ausnahme, die colloide Zwischensubstanz ist weniger reichlich. Nach Renaut's Ansicht handelt es sich um ein Cylindrom; allein die Colloidisation, wie sie das typische Cylindrom aufweist, ist nicht erreicht.

Culturversuche sowie Bacterienfärbungen bleiben negativ.

Poncet selbst glaubt, es handle sich, wie die kleinen Tumoren zeigen, um ein Cylindrom der Talgdrüsen. Die Drüsen des Halses hält er nicht blos für entzündet, sondern für invadirt. Recidive in den Narben traten niemals auf. Die Affection besteht 32 Jahre.

Nasse[37]): 56jährige Frau. Seit 17 Jahren langsame Entwicklung multipler Hautgeschwülste am behaarten Kopf.

Dieselben sitzen in der Haut, sind mit ihr verschieblich. Die grösseren haben meist eine rundliche, leicht höckerige Form und sitzen zum Theil breitbasig, zum Theil gestielt auf der Kopfschwarte auf. Die Haut über ihnen ist haarlos, sehr verdünnt und gespannt, während im Uebrigen der Haarbestand ein für das Alter der Frau reichlicher ist. Ausserdem besteht eine auffallende Dissemination kleiner Knötchen in der Haut der Kopfschwarte, der Stirn, des Nackens und Halses, besonders hinter den Ohren, in den äusseren Gehörgängen und der Schultergegend. Diese Knötchen bestehen schon lange, haben sich aber im letzten Jahre vermehrt und vergrössert.

Es handelt sich vielleicht um Geschwülste der Talgdrüsen, vielleicht Adenome, mit eigenthümlichen hyalinen Ausscheidungen.

Israel[25]): Mann von circa 50 Jahren. Geschwulst des unteren Augenlides. Dieselbe liegt wie eine dicke Platte in der Haut des unteren Augenlides, hat sich lange Zeit hindurch sehr allmählich entwickelt, in den letzten Wochen aber stark vergrössert. Mikroskopisch: Adenom der Talgdrüsen mit sehr reichlicher Ausscheidung eigenthümlich mattglänzender hyaliner Massen.

Pollitzer[42]): Patient, 25 Jahre alt. Seit 6 oder 7 Jahren Bestehen der jetzigen Affection, welche seit 3 Jahren stationär geblieben ist. An der linken Stirnseite vom linken Stirnhöcker schief nach abwärts bis circa 3/4 Zoll oberhalb der Augenbraue erstreckt sich ein circa 1 1/2 Zoll langer und 1/4 Zoll breiter Streifen, der, von der Ferne betrachtet, sehr an eine hypertrophische lineare Narbe erinnert. Bei näherer Inspection zeigt sich, dass dieser Streifen aus circa 30 konischen und rundlichen Papeln von Gerstenkorngrösse besteht, an deren höchstem Punkte überall ein erweiterter Talgdrüsenfollikel sichtbar ist. Die kleinen Knötchen fliessen nicht in einander über, 2 kleine gelbliche Cysten, welche nach Einschnitt Sebum entleeren, sind vorhanden. Die ganze Affection sieht hellroth aus, teleangiektatische Gefässe fehlen. Es bestehen keinerlei subjective Beschwerden.

Therapie: Scarification. Heilung in circa 14 Tagen. Nach 6 Monaten kein Recidiv.

Mikroskopische Untersuchung ergiebt hypertrophisches Talgdrüsengewebe, welches ganz die Form der normalen Talgdrüsen beibehalten hat, so dass zuerst an eine einfache Drüsenhypertrophie gedacht wurde; indess zeigt Messung der Einzelzellen, dass dieselben nicht vergrössert waren und die Zahl der Drüsenlappen sich vermehrt hat. Aus diesen Gründen wird die Diagnose Adenom gestellt. Die kleinen Cysten erweisen sich als wahre Talgdrüsencysten. Das Rete zeigt atypische Wucherung. Die Zapfen, das Bindegewebe um die Talgdrüsenlappen ist etwas dichter als normal. Nirgendwo erweiterte Blutgefässe, an einer Stelle circumscripte Infiltration des Coriums. Schweissdrüsen liegen wesentlich tiefer als die Affection. An einzelnen Stellen Ringe, begrenzt von 1 oder 2 Epithellagen, welche colloide Substanz enthalten oder leer sind.

Dieselben erinnern an die von Török beschriebenen Epithelialgebilde bei Syringocystadenoma.

Ad 2) Literatur des Adenoms der Meibom'schen Drüsen.

Baldauf[3]): Frau, 59 Jahre alt. Tumor besteht seit 4 Jahren und ist langsam, aber stetig gewachsen. Niemals Schmerzen.

Status praesens: Lidspalte rechterseits durch einen Tumor fast vollständig verlagert, so dass von dem Augapfel nur ein kleines Segment gegen den inneren Augenwinkel hin sichtbar bleibt. Die Geschwulst stellt eine platte, elliptische Scheibe dar, deren langer Durchmesser 3,8 Cm. beträgt, während ihr kurzer 2,4 Cm. misst und ihre Dicke zwischen 0,9 — in der Mitte — und 0,3 — nahe an den Rändern — wechselt. Nach aussen überragt die Geschwulst die Lidcommissur um einige Millimeter, lässt dagegen nach innen ungefähr ein Drittel des Unterlides unbedeckt. Der Augapfel ist frei, dagegen ist der Tarsaltheil des Unterlides in seinen zwei äusseren Dritttheilen in dem Tumor untergegangen und bildet einen von hinten nach vorn etwas plattgedrückten Stiel, so dass das ganze Gebilde das Ansehen eines Hutpilzes gewinnt. Im Uebrigen zeigt die vordere Fläche die Färbung und das Aussehen einer lebhaften granulirenden Wundfläche mit fleischwarzenähnlichen Erhabenheiten und einer seichten Furchung, welch letztere zusammen mit einer leichten Einkerbung der Ränder eine lappige Structur des Tumors vermuthen lässt. Die Geschwulst blutet schon bei mässigem Druck und ist stellenweise, besonders in den Furchen, mit schmutziggelbem, eiterähnlichem Secrete bedeckt. Eiter quillt auch bei seitlichem Druck an mehreren Punkten aus kleinen oberflächlichen Abscesshöhlen hervor.

Therapie: Exstirpation.

Untersuchung der Geschwulst: Der Tumor zeigt auf seiner Schnittfläche eine blassrothe Färbung, ziemlich derbes Gefüge und entleert bei Fingerdruck vom Rande her nur spärliche Gewebsflüssigkeit. Dabei gewinnt die Schnittfläche durch das Hervortreten kleiner, im Maximum hirsekorngrosser Erhabenheiten ein körniges Ansehen, das einen feinlappigen Bau vermuthen lässt. Ursprung im Tarsaltheile des Lides.

Die Hauptmasse der Geschwulst stellen in ein Bindegewebsstroma eingelagerte Zellcomplexe dar. Dabei ist eine eigentliche Gliederung in Lappen und Läppchen, die durch lockeres Bindegewebe zusammengefügt worden wären, weder makro- noch mikroskopisch nachzuweisen.

Die durch das fibröse Balkennetz begrenzten zellenerfüllten Alveolen bieten verschiedenartige Bilder von bald runder, bald cylindrischer oder schlauchähnlicher Form, dazwischen alle möglichen Uebergangsformen; endlich zeigen sich in den älteren Partien Bilder, welche deutlich auf schlauchähnlichen Gebilden aufsitzende rundliche Endbläschen erkennen lassen und welche die Ueberzeugung nahe legen, dass man es mit drüsenähnlichen Gebilden zu thun habe.

Das Bindegewebe ist in den centralen Geschwulsttheilen vollkommen entwickelt, in der Peripherie tritt ein jugendlicher Charakter hervor, und dort ist ebenfalls ein grösserer Gefässreichthum vorhanden.

Die charakteristischen Elemente der Geschwulst sind offenbar in den Zellcomplexen gegeben, welche die oben beschriebenen Hohlräume erfüllen. Jede einzelne Zelle besteht aus einem rundlichen, bisweilen etwas oblongen Kern, der, scharf contourirt, eine feine Granulirung und ein, bisweilen auch zwei helle Kernkörperchen aufweist. Eine verschieden starke Protoplasmaschicht umschliesst denselben, eine deutliche Membran ist aber nur an einem Theile der Zellen nachzuweisen. Die vorherrschende Form der Zellen ist die runde; wo eine deutliche Membran vorhanden ist, geht sie auch häufig in die polygonale über. Dies ist besonders häufig in den älteren Partien und gegen das Centrum der Alveolen hin der Fall, während die kleineren membranlosen rundlichen Zellen mehr die Peripherie der einzelnen Alveolen einnehmen. Die grösseren Zellen entsprechen vollkommen ausgebildeten Epithelzellen.

Eine Membrana propria ist nicht mit voller Sicherheit nachzuweisen. Von einem centralen freien Lumen im Innern der von den Zellen erfüllten Räume ist in der Regel nichts wahrzunehmen, doch ist an einer freilich beschränkten Partie aus den älteren Theilen des Tumor durch fettigen Zerfall der centralen Zellen in den Schläuchen ein solches Lumen entstanden, das nur zum Theil von dem zelligen Detritus erfüllt ist. In dem grössten Theile der Geschwulst fehlt jedoch ein solche Canalisation.

Im Anschluss wird von Baldauf[3]) noch kurz ein Fall von Buhl besprochen, welcher „zahlreiche grosse Drüsenacini in unmittelbarer Nähe der mit ihrem Fettinhalte deutlich zu constatirenden Meibom'schen Drüsen erkennen liess" und von Buhl für ein Adenom der Meibom'schen Drüsen erklärt wurde.

Fuchs[22]): Erbsengrosse Geschwulst aus dem oberen Lide. Dieselbe besteht aus einer Anzahl von Läppchen, welche in eine bindegewebige Kapsel eingeschlossen sind. Die Kapsel setzt sich zusammen aus langen glatt neben einander liegenden Bindegewebsfasern und enthält spärliche Gefässe. Fortsätze der Kapsel erstrecken sich als Scheidewände zwischen die Läppchen der Geschwulst hinein; kleinere Fortsätze stülpen die Oberfläche einzelner Läppchen ein und führen eine weitere Gliederung derselben herbei. Mit den bindegewebigen Septis dringen auch Gefässe zwischen die Läppchen ein, welche selbst gefässlos sind. Die Läppchen sind von kegel- oder flaschenförmiger Gestalt, an der

Basis bis zu 1 Mm. breit und von der Basis bis zur Spitze etwa $1^1/_2$ Mm. lang. Sie stellen solide Epithelzapfen dar. Die Beschaffenheit der Epithelzellen ist an der Oberfläche der Läppchen eine andere als im Innern derselben. Die oberflächlichste Lage wird durch eine Reihe wohlgeordneter neben einander stehender Zellen von 0,00225 Mm. Höhe gebildet, welche oblonge Kerne und eine gezähnelte Oberfläche besitzen. Dadurch, sowie durch ihre regelmässige pallisadenförmige Anordnung gleichen sie den Zellen des Rete Malpighi. Gegen das Innere der Läppchen zu sind die Zellen weniger regelmässig angeordnet, ihre Contouren werden dunkler, schärfer, endlich deutlich doppelt. Es hat eine Verdichtung der äusseren Zellenschichten zu einer Art Cuticula stattgefunden. Je weiter nach innen, desto dicker wird diese Hülle, es verschwindet die Riffung der Zellen, es verschwindet auch der Kern, indem der ganze Inhalt der Zelle ein bald körniges, bald fest homogenes Aussehen bekommt. Daher sind die innersten Zellen zu Kugeln mit dicken Wandungen und einem Durchmesser bis zu 0,0332 Mm. geworden. Wenn der Inhalt der Kugeln an Schnittpräparaten herausfällt, bleiben die Hüllen als starres Maschenwerk mit runden Lücken zurück.

Während an der Peripherie des Läppchens die Grenze zwischen Bindegewebe und Epithel vollkommen scharf gezogen ist, wird dieselbe im Innern der Geschwulst verwischt, indem daselbst Bindegewebe und Epithel unregelmässig in einander übergreifen, ja eines in das andere überzugehen scheint. Bei genauerer Untersuchung stellt es sich heraus, dass in einzelnen Epithelzellen am Rande und an der Spitze der Läppchen durch endogene Zellbildung eine Brut von jungen Zellen entsteht. Dieselbe liegt anfangs in der deutlich erkennbaren Membran der Epithelzelle eingeschlossen, später wird sie nach Untergang der Mutterzelle frei. Das Wachsthum der Geschwulst erfolgt an der Peripherie, indem an denjenigen Stellen, wo sich kurze Bindegewebssepta, mit Gefässen versehen, in die Oberfläche der Lappen einsenken, die oberflächlichen Zellenlagen in Proliferation gerathen. An dieser Stelle wachsen die Läppchen längs den Septis in die Höhe, so dass die Furchen sich immer mehr vertiefen und den ursprünglich ungegliederten, flaschenförmigen Lappen in eine Anzahl secundärer Läppchen zerfallen.

Die Geschwulst ahmt den Bau jener acinösen Drüsen nach, welche kein Lumen besitzen, sondern mit den von ihnen producirten fettig degenerirten Zellen gefüllt sind. Ob dieselben aus den Talgdrüsen oder den Meibom'schen Drüsen hervorgegangen, bleibt ungewiss. Das Vorkommen von Riffelzellen in der Geschwulst würde für eine Abstammung von den letzteren sprechen. Nirgendwo kommt es zu einer Verfettung der producirten Zellen.

Chenantais[10]): Kleiner Tumor am Augenlide eines 12jährigen Mädchens. Derselbe bietet einen warzigen Anblick dar und erscheint excoriirt. Bei schwacher Vergrösserung sieht man, dass es sich um ein Epitheliom der Meibom'schen Drüsen handelt. Das Bindegewebe, welches die einzelnen Läppchen trennt, ist normal. Der Ausführungskanal ist ampullenförmig dilatirt, die degenerirten Läppchen hängen an denselben. Längs der Begrenzungsmembran der Drüse sind die Epithelzellen regelmässig angeordnet. Dieselben werden grösser und unregelmässiger gegen

das Centrum des Läppchens zu, um endlich in der Mitte bläschenförmigen Charakter anzunehmen. Die Zellen enthalten reichlich Eleidin.

Resumé: Nach Broca[8]) würde es sich um ein Polyadenom handeln, nach Cornil und Ranvier[12]), deren Ansicht der Autor vorzieht, um ein Epitheliom.

Bock[7]): Frau, 62 Jahre alt. Infolge eines wallnussgrossen Tumors des oberen Augenlides, über welchem die normale schlaffe Haut leicht beweglich ist, ist die Lidspalte vollkommen geschlossen. Hebt man das Oberlid in geringem Grade, so sieht man eine blassrothe Geschwulst nach rückwärts in die Orbita ragen, welche den etwas injicirten Bulbus nach rückwärts zu drängen scheint. Das äussere Drittel des Lides von sonst normalem Aussehen zeigt eine stark geröthete, sammetartig hypertrophirte Conjunctiva. Die beiden inneren Drittel der Innenfläche des Lides sind vollkommen von einem Tumor bedeckt, so dass nur der Lidrand mit dem unmittelbar angrenzenden Theile der Bindehaut frei ist. Das Neugebilde besitzt vollkommen die anatomische Form eines Herzens, dessen Kuppe mit dem Lide verwachsen ist und dessen freie Spitze nach unten aussen gerichtet ist. Die Basis hat beiläufig einen Durchmesser von 2 Cm., die Länge des Neugebildes beträgt etwas über 3 Cm. bei einer Dicke von 2 Cm.

Die Oberfläche der schmutzig-blassrosenrothen, glatten, teigig-weichen Geschwulst ist ungleichmässig höckerig. Die einzelnen Höcker sind durch mehr oder weniger seichte Furchen entstanden, von denen die tiefste circa in der Mitte zwischen Spitze und Basis sitzt und sammt der Umgebung vollkommen so aussieht, wie jene Furche am Herzen, welche die Theilung zwischen Vorkammern und Kammern andeutet. Bemerkenswerth ist es, dass die obere Hälfte etwas röther und kleinkörnig rauh ist, so dass das Ganze einer granulirenden Fläche ähnlich ist. In den Prominenzen des Tumors sieht man sehr zahlreiche bis linsengrosse Stellen, welche schmutzig-graugelb gefärbt sind.

Bewegt man den Tumor, so bewegt sich das Lid mit, und bei Druck macht sich eine geringe Blutung bemerkbar.

Thränensack ist mit Eiter gefüllt. Bulbus nach rückwärts gedrängt, mässig injicirt, sonst aber intact. Keine Drüsenschwellungen.

Nach kleinen Einschnitten an der Oberfläche ziemlich starke Blutung. Eiter oder talgähnliche Massen sind nicht zu exprimiren, sondern das ganze Gebilde besteht aus gleichmässig entwickeltem morschem Gewebe.

Therapie: Operative Entfernung; glatte Heilung.

Mikroskopischer Befund: Die smegmaartige Masse, welche an der Oberfläche gelblich durchschimmert, besteht aus verfetteten Epithelien und freien Fetttröpfchen in grosser Menge mit geringen Spuren von Kalkkörnchen.

Der Tumor besitzt einen lobulären Bau, wobei die Läppchen durch ziemlich reichliches Bindegewebe von einander geschieden sind; dieses schickt auch noch feine Zweige in die grossen Acini, so dass dieselben noch in kleine Unterabtheilungen zerfallen.

Die Läppchen, meist rundlich, nur selten in die Länge gestreckt, variiren in der Grösse normaler Acini Meibom'scher Drüsen bis zum 10—12 fachen Umfang derselben. Nur wenige zeigen ein centrales

Lumen, sondern meist bilden sie eine compacte Masse. Das Lumen ist bisweilen in die Länge gestreckt und mit Detritus und Fett massenhaft angefüllt. Das Parenchym der Geschwulst besteht aus Zellen, die ihrem Aussehen nach als Epithelien zu bezeichnen sind. Ihre Form ist eine verschiedene. An der Peripherie der Acini nähern sie sich mehr dem Charakter der Cylinderzellen, weiter im Centrum sind sie flacher und durch ihr dichtes Aneinanderliegen sich gegenseitig abplattend polygonal. Alle zeigen deutlichen Kern und Kernkörperchen, nur die am meisten centralen weisen wegen vorgeschrittener Verfettung dies nicht auf. An der Peripherie zeigt nämlich das Zellprotoplasma nur leicht fettige Trübung, die im Innern des Läppchens gelegenen Zellen sind so dicht mit Fetttröpfchen erfüllt, dass alle Details schwinden.

Das Bindegewebe schickt zarte Reiserchen in das Innere der Drüsenläppchen.

An den Acinis differenzirt sich deutlich eine Membrana propria.

Der Lidknorpel ist stark verdickt und von zahlreichen Gefässen mit infiltrirter Adventitia durchzogen. Das straffe Gewebe des Tarsus zeigt nach Behandlung mit Dahliaviolett eine auffallend rosenrothe Färbung. An seinen Randpartien ist das Bindegewebe infiltrirt. An der Grenze zwischen Geschwulst und Tarsus liegt lockeres, dicht mit Rundzellen infiltrirtes Bindegewebe, welches von zahlreichen Gefässen durchzogen ist, die, dicht gefüllt, capilläre Structur besitzen. Von dem Bindegewebe des Tarsus gehen Bündel ab, welche eben die Eintheilung der Geschwulst in Läppchen besorgen. Die Meibom'schen Drüsen sind beträchtlich vergrössert und colossal mit Talg angefüllt. Erwähnenswerth ist noch, dass man in dem Bindegewebe zwischen Tarsus und seiner äusseren normalen Oberfläche Bündel quergestreifter Musculatur und Fettzellen findet, die bisweilen zu kleinen Läppchen vereinigt sind. Der ganze Tumor ist von einer aus straffem Bindegewebe bestehenden Kapsel eingeschlossen.

Rumschewitsch[49]): 24jähriger Mann. Am rechten oberen Lide, 4 Mm. über dem freien Lidrande, ist eine Geschwulst von der Grösse einer Erbse zu bemerken. Dieselbe ist ganz weich, mit dem Tarsus verwachsen, während die Lidhaut über ihr frei beweglich ist.

Bei der mikroskopischen Untersuchung zeigt der innere Theil der Geschwulst gewöhnliches Tarsusgewebe, welches Acini der Meibom'schen Drüsen enthält. In der Richtung nach vorn bildet das Bindegewebe Maschen, in deren Dicke nicht selten ganz unveränderte Bündel der quergestreiften Substanz sich finden; zwischen den Bindegewebsfasern sind viele flache Zellen zugegen. Die Maschen sind mit Feldern verschiedener Grösse und Form ausgefüllt. Die grösseren haben eine rundliche Form und sind der Grösse nach kleiner als die Acini der Meibomschen Drüsen. Die anderen haben eine längliche und sogar eine cylindrische Form. Alle diese Felder bestehen ausschliesslich aus Epithelzellen. Einige der runden Felder unterscheiden sich ihrem Bau nach von den Acinis der Meibom'schen Drüsen nur dadurch, dass in der Peripherie sich nicht eine oder zwei, sondern mehrere Schichten von cylindrischen, cubischen oder runden Zellen befinden; im Centrum sind dagegen gewöhnlich unzählige, in Fett umgewandelte Zellen. Diese Felder kommen

hauptsächlich in der Peripherie der Geschwulst vor; in ihrem Centrum dagegen erscheinen die runden Felder schon viel kleiner, und im Centrum der letzteren finden sich gar keine in Fett verwandelte Zellen vor, statt ihrer aber runde Zellen. Fast einen und denselben Bau weisen die länglichen Felder auf; die cylinderförmigen dagegen bestehen fast ausschliesslich aus runden Zellen; ein Lumen ist in ihnen nicht zugegen. Im dicksten Theile der Geschwulst ist ein sehr abgeplatteter Ausführungsgang vorhanden, welcher einen sehr engen Kanal enthält. Seine Wandungen stehen in einer unmittelbaren Verbindung sowohl mit den runden Feldern als auch mit den cylinderförmigen. Ausserdem zeigen sich an vielen Stellen der Kanalwandungen rundliche massive Knospen, die aus runden Zellen bestehen.

Resumé: Deutliche Hyperplasie des Epithels der Meibom'schen Drüsen.

Ad I. Epikritische Besprechung der Literatur über Talgdrüsenadenome.

Fassen wir die sämmtlichen oben citirten Fälle zusammen, so sehen wir wiederum, dass, wie bei dem Adenoma sebaceum Balzer, auch hier verschiedene pathologische Zustände unter dem Namen des Talgdrüsenadenoms zusammengefasst worden sind.

I. Die Fälle von Bethan Robinson [48]), den der Autor übrigens selbst nicht als Adenom bezeichnet hat, weil die Abkapselung fehlt, und den ich hier nur der Vollständigkeit halber angeführt habe, und von Pollitzer [42]) sind sicher nur als reine Drüsenhyperplasien aufzufassen. Pollitzer selbst hat durch Flemmingpräparate den Nachweis der normalen Function der Talgdrüsen (Schwarzfärbung des Inhalts) geliefert. Von einer atypischen Neubildung fehlt jede Spur. Der Rindfleisch'sche [47]) Tumor scheint in die gleiche Kategorie zu gehören.

II. Dagegen scheint es sich bei Bock [6]), Chenantais [10]), Krauss [29]), May [36]), Rumschewitsch [49]), Poncet [43]), Nasse [37]) und Israel [25]) um wirkliche Talgdrüsenadenome zu handeln. Was die Beschreibungen von Perls [41]) anlangt, so sind dieselben nicht ausführlich genug, um einen sicheren Schluss zuzulassen. Bei der Stellung dieses letzteren Autors aber zur Auffassung des Adenoms (cit. im 2. Kap.) dürfte es nicht ganz sicher sein, ob auch hier vielleicht theilweise Talgdrüsenhyperplasien vorliegen.

Freilich spricht auch Bock von einer Verfettung in seinem Tumor, und es dürfte daher ein Zweifel an der wirklichen Adenomnatur desselben vielleicht am Platze sein, wenngleich, wie ich schon früher betont habe, ein theilweise fettiger Zerfall eines Adenoms ja nicht zu den Unmöglichkeiten gehören dürfte. Ganz abgesehen hiervon hat aber Bock keinen unanfechtbaren Beweis für die Fettnatur

erbracht. Klebs [27]) hat in seinem Handbuch angegeben, dass ihm die Bock'sche Geschwulst nicht ganz zweifellos erscheine und dass es sich möglicher Weise bei derselben sogar um ein Molluscum contagiosum von abnormer Entwicklung handeln könne. Ich muss sagen, dass ich für meinen Theil in der Bock'schen Beschreibung nichts finden kann, was an die von Klebs erwähnte Affection erinnert, auch die Bilder, welche der Bock'schen Abhandlung beigegeben sind, scheinen nicht dafür zu sprechen, indessen ganz sicher ist die Bock'sche Diagnose nicht.

Sicher ist wohl der Fall von Chenantais [10]); insbesondere die mit einer „colloiden" Substanz gefüllten Cysten scheinen mir sich durchaus mit meiner Beschreibung zu decken neben dem Verhalten des Epithels und Bindegewebes. Auf die Bezeichnung Epitheliom, wie Chenantais seinen Tumor getauft hat, komme ich noch im 5. Kapitel zurück.

Ebenso klar ist die Beschreibung von Krauss. [29]) Wenngleich demselben nicht gelungen ist, einen Zusammenhang seiner Geschwulst mit der Haut darzuthun, so stimmt doch seine Beschreibung gut mit den Fällen von Balzer [4 u. 5]) und mit meinem eigenen überein. Zumal die Beschreibung des kleinen Nebentumors scheint mir die Diagnose ausser Zweifel zu stellen. Des Ferneren hat Krauss ebenso wie ich Hämorrhagien im Innern des Tumors und hyaline Degeneration gesehen, was zusammen mit der Darstellung der netzförmig verzweigten Lappen und Schläuche seine Beschreibung mit der meinen fast identisch macht.*)

Auch May [36]) ist es nicht gelungen, einen Zusammenhang seines Tumors mit der Haut durch einen Drüsenausführungsgang u. s. w. nachzuweisen. Trotzdem dürfte sein Fall ein sicherer sein. Auch er beschreibt alte Hämorrhagien in seinem Tumor und kleine infolge der Untersuchungsmethode meist leere Cysten, von denen er glaubt, dass dieselben mit Sebum gefüllt gewesen seien. Einen Beweis für die Talgnatur des Inhalts hat er nicht geliefert, und die eigenthümlich gelblich glänzende Beschaffenheit desselben lässt vermuthen, dass es sich möglicher Weise um hyalinen Inhalt gehandelt habe.

Etwas weniger sicher classificiren lässt sich der Befund von Rumschewitsch [49]), während die Fälle von Poncet [43]), Nasse [37]) und Israel [25]) durchaus mit dem meinen übereinzustimmen scheinen.

Leider sind, soweit mir bekannt, die beiden letzteren Fälle noch nicht in extenso publicirt.

*) Interessant ist die Beobachtung von Riesenzellen, welche ich bei meiner Geschwulst vermisst habe.

III. Der Fall von Klingel[28]) dürfte seiner ganzen Beschreibung nach vielleicht zu ähnlichen Gebilden gehören, wie dieselben von Crocker[14 u. 15]) und Pringle[45]) publicirt sind. Es handelt sich hier vorwiegend um eine Wucherung von Bindegewebe mit Gefässen, die aber zum Unterschiede von den Beschreibungen der englischen Autoren an einzelnen Stellen hyaline Degeneration zeigen und spärlicher sind, als dieselben von letzteren beschrieben wurden. Die Talgdrüsen selbst sind hyperplastisch und functioniren normal.

Vielleicht hat Gruber[23]) mit der Bezeichnung Papillome, die er ähnlichen Gebilden gegeben, eher Recht.

Ad II. Epikritische Betrachtung der Literatur über Adenome der Meibom'schen Drüsen.

Die Zahl der unter dieser Rubrik beschriebenen Geschwülste ist eine sehr kleine. Indessen ist die Aehnlichkeit der Tumoren, besonders die des von Fuchs[22]) beshriebenen, mit denjenigen der Adenome gewöhnlicher Talgdrüsen doch in die Augen fallend. Fuchs hat ähnliche hyaline Degenerationen gesehen, wie dieselben oben beschrieben sind. Freilich sind die anderen Fälle nicht ganz so klar, zumal der häufige Befund eines fettigen Inhaltes der Tumoren, von dem sich nicht sagen lässt, ob es sich um Function des neugebildeten Gewebes handelt oder um fettige Degeneration, lässt die Stellung der Geschwülste im Systeme zweifelhaft erscheinen.

Angeführt habe ich dieselben hauptsächlich der Vollständigkeit halber, um künftigen Nacharbeitern die Uebersicht der Literatur zu erleichtern.

Fassen wir nun ganz im Allgemeinen die charakteristischen Eigenthümlichkeiten der Talgdrüsenadenome zusammen, so lässt sich in Anbetracht der äusserst geringen Zahl von Publicationen zur Zeit nur wenig sagen; indessen scheint es, als ob stets

1) eine deutliche Kapselbildung und ein mehr oder weniger stark ausgesprochenes bindegewebiges Stroma vorhanden wäre;

2) scheint das degenerirende Epithel zumeist in der Form getrennter Läppchen, Stränge und Schläuche zu wuchern;

3) hat es den Anschein, als ob fast immer sehr bald eine hyaline Degeneration, sei es der Gefässe allein oder des Bindegewebes, sei es auch des gewucherten Epithels, eintrete.

Diese letzterwähnten hyalinen Bildungen sind für Poncet[43]) der Grund gewesen, die von ihm beschriebenen Tumoren zu den

sog. Cylindromen zu stellen. Leider ist der Begriff des Cylindroms noch heute ein recht unsicherer, und es werden unter demselben wahrscheinlich Geschwülste der allerverschiedensten Art, die als gemeinsam nur die Bildung von hyalinen Umwandlungen der Gefässscheiden, eventuell auch des Bindegewebes aufweisen, verstanden, so dass mit dieser Definition nicht recht viel gewonnen ist.

Hält man sich an die ursprüngliche Billroth'sche Definition, welcher den Namen Cylindrom geschaffen hat, so handelt es sich um eine von den Gefässen ausgehende Geschwulstbildung, wobei die Endothelien an Masse zunehmen, während der übrige Theil der Gefässwand degenerirt. Dass eine solche hyaline Degeneration der Gefässwand bei den jetzt in Frage stehenden Tumoren vorkommt, dafür, glaube ich, ist als beweisend die Tafel I Fig. 2 anzusehen, und von diesem Standpunkte aus lässt sich auch gegen Poncet's [13]) Auffassung nichts einwenden.

Anders liegt die Frage, ob es praktisch ist, einen derart unbestimmten Ausdruck wie Cylindrom überhaupt weiterzuführen. Wie aus den Ansichten der verschiedensten Autoren hervorgeht, ist man keineswegs einig, und dies hat insbesondere Malassez, auf dessen Arbeit sich Poncet beruft, betont, ob die hyalinen Massen allein von den Gefässen oder auch vom Bindegewebe und eventuell sogar vom Epithel ausgehen. Es sind sicherlich durchaus verschiedene Geschwülste und zwar sowohl carcinomatöse wie sarkomatöse, worauf schon Virchow aufmerksam gemacht hat, unter dem Namen Cylindrome geführt worden. Dass auch Adenome diese Bildungen zeigen können, sehen wir aus den oben beschriebenen Fällen. Ich schliesse mich daher vollständig Lubarsch an, wenn ich meine, dass es besser wäre, nur von Sarkomen, Endotheliomen, Carcinomen (und eventuell Adenomen) mit hyaliner Degeneration zu sprechen, als den ungenauen Namen des Cylindroms überhaupt weiterzuführen, und ich für meinen Theil möchte daher den Poncet'schen Fall ebenso wie den von May, Nasse, Israel und Chenantais als Adenoma sebaceum mit hyaliner Degeneration bezeichnen.

Anmerkung: Ueber die Cylindromliteratur siehe allgemeine Pathologie von Perls 1894 und Malassez, Sur le cylindrome Arch. de Physiol. Bd. 15, 1883, pag. 123, 186, 476.

Resumé:

1. Unter der Bezeichnung Talgdrüsenadenome sind bisher sowohl reine Drüsenhyperplasien, wie wirkliche Adenome und Tumoren, deren Hauptbestandtheil Bindegewebe war, beschrieben worden.

2. Die wahren Talgdrüsenadenome scheinen neben der Epithelproliferation, dem bindegewebigen Stroma, welche sie mit allen Adenomen gemeinsam haben, stets noch eine deutliche Kapsel zu besitzen.

3. Bei den wahren Talgdrüsenadenomen ist eine hyaline Degeneration der Gefässe und des Bindegewebes häufig, so dass die Tumoren auch als Cylindrome bezeichnet worden sind. Es ist aber besser, diesen Namen, welcher Geschwülste verschiedenster Provenienz umfasst, nicht weiter zu gebrauchen.

V. Entstehung, Prognose und Ausgänge des Adenoma sebaceum.

Was die Entstehung der Talgdrüsenadenome anlangt, so haben wir nach dem Vorstehenden gesehen, dass Perls[41]) annimmt, eine gewucherte Atheromcystenwand könne den Ursprung abgeben. Eine ganz zweifellose Beschreibung dieses Entstehungsmodus fehlt indessen bisher.

Wie aber aus meiner Darstellung in Kapitel I hervorgeht, ist eine vorhergehende Erkrankung der Talgdrüse durchaus nicht nothwendig zum Zustandekommen des Neoplasmas, und ich verweise in dieser Beziehung auf die Beschreibung der nur mikroskopisch nachweisbaren Nebentumoren (vgl. auch Taf. I, Fig. 5, 6 und 7).

Eine Prognose des Adenoma sebaceum lässt sich mit Sicherheit heute wohl kaum aussprechen, zumal als bei fast allen bisher publicirten Fällen eine längere Krankengeschichte fehlt. Die lange Dauer des Bestehens der Geschwülste indess, das langsame Entstehen und Wachsen (32 Jahre besteht unter anderen die Affection im Poncet-schen[43]) Falle), welches fast in allen Fällen Erwähnung gefunden hat, lassen darauf schliessen, dass es sich im Allgemeinen wohl um gutartige Tumoren handle.

Poncet's und mein Patient wiesen keine Recidive an den operirten Neoplasmen auf. Bei May[36]) wurde ein solches beobachtet, aber nicht mikroskopisch untersucht. Erinnern wir uns an die Beschreibung in Kapitel I, wo sich neben dem grösseren Tumor kleinere, nur mikroskopisch diagnosticirbare und vollkommen von dem ersteren getrennte kranke Talgdrüsen finden, so dürfte es leicht erklärlich sein, wenn bei einfacher Ausschälung Recidive öfter zur Beobachtung kämen.

Indess habe ich doch in der Literatur eine Anzahl von Beschreibungen gefunden, die mir hierher zu gehören scheinen und die vielleicht geeignet sind, uns einen Ueberblick über verschiedene Ausgangsformen des Adenoma sebaceum zu geben. Nach denselben scheinen zwei Formen vorzukommen, nämlich

I. Ausgang in Verkalkung;

II. Ausgang in Carcinom.

Leider kann ich mich Mangels eigener Erfahrung über diese Dinge nur kurz referirend verhalten.

Ad 1. Schon Bock[6]) hat, wie oben angeführt, das Vorkommen von Kalkmassen in seinem Tumor erwähnt. Die übrigen von mir in der Literatur aufgefundenen Fälle sind folgende:

Wilkens[54]): Fall I. Taubeneigrosse Geschwulst mitten auf dem Stirnbein bei einer 43jährigen Frau. Dieselbe besteht seit 13 Jahren und ist durchaus hart und fest, aber in jeder Richtung frei beweglich. Vor 3/4 Jahren stach die Patientin die Geschwulst mit einer Nadel an, worauf etwas Eiter ausgeflossen sein soll.

Therapie: Exstirpation.

Verlauf: Entlassung am 3. Tage.

Untersuchung: Die Geschwulst hat ein höckeriges Aussehen und ist auf der Oberfläche von kleinen Löchern durchbohrt, aus denen sich die Gefässe, welche sie ernährten, herausziehen lassen. Umfang des Tumors 7 1/2 Cm., jeder Flächendurchmesser fast 2 1/4 Cm. Durchschnittsfläche zeigt unter der Hautfläche und unter dem Fettzellgewebe eine von einer harten Knochenschale umgebene poröse und etwas bröckelige Masse, die wie ein Kern in dem Unterhautbindegewebe eingebettet ist. Von der Stichöffnung aus geht ein Zug von Granulationen mitten in die kalkartige Masse hinein.

Mikroskopisch unterscheidet man deutlich ein helleres Stroma und eine von demselben umfasste kugelige Masse. Das Stroma enthält zahlreiche Knochenzellen, die dunkle Masse ist aus von Kalkkörnchen durchsetzten Epithelzellen zusammengesetzt.

Förster[19]): Fall II. Geschwulst platt, rund, Oberfläche seichthöckerig, übrigens glatt, wie die eines festen steinigen Concrementes oder Knochens. Fragmente stellen mikroskopisch unregelmässige Splitter dar. Nach Zusatz von Salzsäure rasche Aufhellung derselben unter Kohlensäureentwicklung. Man sieht nun, dass die Hauptmasse aus platten polygonalen Zellen besteht, welche dicht aneinandergepresst sind und grössere und kleinere rundliche Klumpen bilden. Die Zellhaufen sind in ein Maschenwerk eines fibrösen Stroma eingelagert, welches ebenfalls vollständig verkalkt ist.

Ovion[39]): Fall III. Junges Mädchen von 18 Jahren. Tumor von 2 1/2 Cm. Länge und 1 1/2 Cm. Breite am Halse.

Therapie: Exstirpation.

Mikroskopische Untersuchung: Nach Entkalkung der Geschwulst zeigt sich eine Umhüllungsmembran und ein bindegewebiges

Stroma. Der Tumor besteht grösstentheils aus polygonalen Zellen, mit einem grossen Kern versehen, welche theilweise in Tubenform, theilweise in dichteren Haufen angeordnet sind. In den älteren Partien der Geschwulst finden sich glänzende Massen, die wahrscheinlich verkalkt waren.

Anmerkung: Dieser Fall findet sich ausführlich angeführt bei Chenantais.[10]) Des Weiteren findet sich bei demselben Autor kurz ein Fall von Trélat (calcificirtes Epitheliom der Wade eines jungen Mädchens) erwähnt. Mangels einer detaillirteren mikroskopischen Beschreibung habe ich diese Notiz nicht unter die oben beschriebenen Fälle aufgenommen.

Chenantais[10]): **Fall IV.** Bejahrte Frau. Linsengrosse Cyste in der Augenbrauengegend. Inhalt hart, kreidig. Es finden sich verkalkte Epithelzellen, die Kerne deutlicher (heller) als das Protoplasma. Carminfärbung misslingt.

Fall V. 14jähriges Mädchen. Sitz an der oberen Halsgegend. Mandelgrosser elliptischer Tumor, mit gelblich durchscheinender Membran umhüllt, leicht schneidbar. Auf der Schnittfläche weisses fibröses Gewebe und zwischen diesem krümelige gelbliche Einlagerungen von phosphorsauren Kalkmassen. Der Kalk fällt leicht aus seinen Lacunen heraus, so dass kleine Hohlräume sichtbar werden. Bindegewebe färbt sich. Zwischen diesem lagern epitheliale Zellen, deren Kern sich nicht mit Carmin imbibirt. Das Zellprotoplasma ist deutlich verkalkt. Das Bindegewebe ist reich an Spindelzellen. Man sieht spärliche Capillaren. Das Gewebe ist meist sehr jung. Neben den verkalkten Zellen liegen Riesenzellen. Die nicht verkalkten Epithelialmassen enthalten Epithelperlen (globes epidermiques).

Fall VI. 16 Monate altes Mädchen. Sitz an der hinteren Partie des Ohrläppchens. Seit 2 Monaten bemerkt. Tumor ist daumenspitzendick. Zwischen den Geweben liegen kleine graue Krumen, welche beim Schneiden zerbröckeln. Den Tumor umgiebt eine Bindegewebshülle, hie und da liegen in dieser Epithelzellen. Von der Hülle geht das Stützgerüst in den Tumor, innere feine Maschen bildend, mit verkalkten und nicht verkalkten Epithelzellen. Zahlreiche Epithelperlen, auch Epithellamellen und Eleidinmassen zeigen sich. Die entkalkten Zellen haben granulirtes und schraffirtes Aussehen. Neben den verkalkten Massen sieht man Zellen, die an Talgdrüsen erinnern. Im Bindegewebe spärliche Gefässe. In der Umgebung des Tumors war ganz geringe entzündliche Reizung.

Fall VII. 20jähriges Mädchen. Entwicklung der Geschwulst dauerte mehrere Jahre. Sitz am Oberarm, zugleich noch ein viel kleinerer Tumor daneben; Tumor war 8 Cm. lang, 6 : 7 breit, 4 : 5 dick. Zum Theil liegt die Kalkmasse frei zu Tage. Das Stützgewebe ist theils fibrös, theils knöchern, und dazwischen lagern verkalkte Zellmassen. Die Zellen sind verschieden gross, theils ganz oder zum Theil verkalkt. Der Kern nimmt nur bei letzteren Farbe an. Man findet weiter Epithelzellkugeln, Riesenzellen, Cholestearinkrystalle. Das Bindegewebe ist zum Theil stark mit Spindelzellen durchsetzt, welche vielfach Fettdegeneration zeigen. Auch Riesenzellen finden sich. Zum Theil liegen die Epithel-

zellen direct zwischen knöchernem Stützgewebe, und die knöchernen Theile sind vollkommen normalem Knochen gleich. Im benachbarten Bindegewebe findet man in den Spalten verkalkte Zellen.

Fall VIII. 18jähriger junger Mann. Sitz der Geschwulst Vorderarm. Dauer einige Jahre. Nussgross. Umhüllt von einer fast durchscheinenden gelblichen Membran. Dicht unter der Hülle liegen verkalkte Zellen. Bindegewebszüge gehen von der Peripherie ins Innere, bilden Kammern, und diese sind voll von verkalkten Epithelzellen. Einige unverkalkte Epithelperlen. Bindegewebe zum Theil verknöchert. Die Verknöcherung beginnt im Centrum.

Fall IX. 50jährige Dame. Kleinbohnengrosser eiförmiger Tumor auf dem Rücken im subcutanen Bindegewebe. Schnittfläche homogen blass; neben einer glatten hellen Substanz sieht man eine gelbliche Substanz, wie gepulvert. Die fibröse Hüllmembran und knöcherne Substanz des Tumors liegen unmittelbar an einander, erstere fast wie eine Periostmembran. An Stelle des Bindegewebes ist knöcherne Masse im ganzen Tumor getreten, dazwischen liegen die verkalkten Epithelzellen.

Fall X. 44jährige Frau. Sitz Augenbraue. Dauer 37 Jahre. Nach Trauma entstanden; bis vor 3 Monaten blieb der Tumor ohne entzündliche Erscheinungen. Zellen nicht färbbar. Zellen und Kernegeben mosaikähnliches Bild. Bindegewebe ist bald fibrös, dicht und arm an Zellen, bald knöchern und zwar letzteres an der Peripherie. Die fibröse Schale nirgends verknöchert. Wenig Capillaren im Bindegewebe. Die Zellen entsprechen genau den Zellen der vorigen Tumoren.

Fall XI. Nussgrosser knöcherner Tumor mit verkalkten Epithelialzellen und reichlichen Epithelperlen. Ausser diesen Bindegewebe. Sitz am Hals.

Fall XII. 56jährige Frau. Sitz Hinterkopf, Anfang vor 25 Jahren. Seit 2 Jahren nach einer Verletzung dauernde Eiterung. Auf dem Schnitt fettiger Brei mit Kalkpunkten. Das Ganze liegt in einer Membran wie gewöhnlich die Atherome. Von ihr treten Gewebezüge in das Centrum. Dazwischen epitheliale verkalkte Massen. Kerne sind an vielen Stellen nicht mehr färbbar. Riesenzellen liegen neben den verkalkten wie noch nicht verkalkten Massen. Wenig Gefässe, nie in die Epithelmasse hineinragend.

Fall XIII. Arbeiter von 38 Jahren. Sitz am 2. Rückenwirbel. Scrophulöses Individuum. Vor 22 Jahren war er im Rücken von einer Wespe gestochen worden. Dies Trauma wurde Ursprung des kleinen Tumors; langsame Entwicklung. Sonst nirgends ein Tumor. Tumor war immer sehr hart und vollkommen beweglich. Seit 8 Monaten ist die Haut über ihm ulcerirt. Tumor 8 Cm. lang, 5 Cm. breit, 3 Cm. dick. Der Kern ist hart, aber von aussen ziehen Bindegewebszüge in ihn hinein, welche auch verknöchert sind und in freien Zwischenräumen verkalkte Epithelialzellmassen bergen. Viele Riesenzellen.

Fall XIV. Kleines Mädchen, nussgrosser Tumor. Stich mit einer Nadel in die Parotisgegend vor 2 Monaten. Bald entstand ein kleiner Tumor, einer entzündeten Mandel gleichend, dies besonders wegen kleiner ulcerirter Punkte, die mit weisslichen Kalkmassen ausgefüllt waren. Die Kalkstückchen stossen sich spontan ab. Schnitt zeigt Kalkmassen in Binde-

gewebsschichten. Bindegewebe ist reicher als sonst an Gefässen. Epithelzellen liegen besonders an den Wandungen. Es sind Globes epidermiques calcifiés.

Fall XV. 42 Jahre alte Frau. Stecknadelkopfgrosse Erhebung zwischen beiden Augenbrauen, vollkommen beweglich.

Der Tumor enthält Zellen vom Typus des verkalkten Epithelioms.

Fall XVI. Träger ein ca. 50jähriger Mann. Sitz mittlere Partie der Augenbraue. Tumor vollkommen beweglich. Schon langer Bestand. Bindegewebszüge, dazwischen verkalkte epitheliale Zellmassen.

Fall XVII. 18jähriges Mädchen mit kleinem Tumor der rechten Halsseite, seit der Kindheit. Harte Consistenz, sehr beweglich, schmerzlos, Haut normal. Er bildet einen Balg, von dem Bindegewebszüge ins Innere ziehen, dazwischen sternförmige Körperchen. Zellkerne sehr gross, Protoplasma voll feiner Körnchen. Die Zellen füllen vollständig die zum Theil röhrenförmigen Zwischenräume im Gewebe. Man sieht auch Epidermisperlen.

Malherbe[31—35]: **Fall XVIII.** 7jähriges Kind. Sitz rechte Wange. Oblonge Gestalt, erbsengrosse fibröse Hülle mit Kalkinhalt umgiebt den Tumor. Von der Hülle gehen dünne Bindegewebszüge ins Innere. Zwischen diesen liegen verkalkte Epithelzellen mit körnigem Protoplasma und hellem Kern. Ausserdem Riesenzellen. Wenig Gefässe. An einigen Stellen sind Lymphdrüsen sehr deutlich. Neben dem Tumor sieht man vergrösserte (gonflées) Schweissdrüsen. Keine Talgdrüsen.

Fall XIX. Trägerin 21 Jahre alt, Sitz linke Augenbrauengegend, seit 10 Jahren. Tumor erbsengross. Fibröse Membran mit Kalkinhalt. Genau derselbe Typus wie Fall XIV, nur weit mehr Zellbestandtheile und weniger Bindegewebe.

Fall XX. Linsengrosser harter Tumor aus dem subcutanen Gewebe des Armes. Knochenharte Klümpchen bestehen aus polyedrischen Epithelzellen, die mit Kalkgranula angefüllt sind. Bindegewebe fast farblos. Nirgends im Bindegewebe Knochen.

Eve[18]: **Fall XXI.** Tumor an der Rückenhaut eines jungen Mannes. Bestehen seit 6 Jahren, langsames Wachsen. Länge 1 1/4 Zoll, Breite 1/2 Zoll. Form oval, Oberfläche gelappt, Consistenz fest, theilweise Verkalkung, so dass behufs Schneidung die Geschwulst entkalkt werden muss.

Mikroskopische Untersuchung: Bei schwacher Vergrösserung besteht die Geschwulst aus verschieden grossen Säulen sehr kleiner Epithelzellen. In den Schnitten sind dieselben in verschiedener Richtung getroffen, zeigen sich auf dem Querschnitt rund oder oval; die kleineren Säulen sind an manchen Stellen unregelmässig gewunden, verzweigt z. T., manchmal mit einander verschmolzen. Die Zellen, aus denen sie bestehen, sind klein, stellen runde oder ovale Protoplasmamassen dar mit stark gefärbtem Kern, welcher meist nur ein Kernkörperchen hat. Sie stehen dicht zusammen ohne Intercellularsubstanz. Im Centrum vieler der grossen Säulen, selten in den kleineren finden sich ungefärbte granulirte Massen, wo voraussichtlich Verkalkung stattgefunden hatte. Bei weiterer Untersuchung erwiesen sich diese Stellen als aus fettiger Substanz bestehend, welche Cholestearinkrystalle enthielten. Es scheint, als ob hier ursprünglich Sebum gebildet werden sollte. Diese Massen sind an vielen Stellen ausgefallen.

Das Bindegewebe des Tumors ist spärlich, umschliesst die Epithelsäulen und besitzt spindelzellförmige Kerne. Rings um die grösseren Säulen bildet das Bindegewebe ein hyalines Band, das einer Membrana propria ähnelt.

Der Vater des Patienten hat einen subcutan gelegenen Tumor an der Aussenseite des Beines; eine Schwester des Vaters ähnliche Geschwülste unter der Haut. Der Bruder des Patienten besitzt 3 klinisch ganz den oben beschriebenen gleiche Tumoren, einen am Vorderarm und die beiden anderen je an der Aussenseite der Schenkel.

v. Noorden[38]): **Fall XXII.** Frau, 35 Jahre alt, früher immer gesund. Vor $1^1/_4$ Jahren bemerkte dieselbe dicht unter und hinter dem linken Ohr eine bohnengrosse, harte, verschiebbare Geschwulst. Haut damals unverändert. Vor $^1/_2$ Jahr Tumor von der Grösse eines halben Hühnereies, seitdem röthet sich die Haut. Im letzten Halbjahr schnelleres Wachsthum der Neubildung, die nun gänseeigross geworden ist. Bisher keine Behandlung. In der Familie ist keine ähnliche Geschwulst beobachtet worden.

Status praesens: Schwächliche Frau; direct unter dem Processus mastoideus links eine 5 Cm. lange Geschwulst von Birnengestalt. Sie hängt wie ein Pendel herab an einem ungefähr 2 Cm. langen Hautstiel. Haut über dem Tumor geröthet, in den unteren Partien ödematös. Man sieht auf der Oberfläche erbsen- bis bohnengrosse Erhebungen, über denen die Haut papierdünn ist. Tumor steinhart im Innern, schmerzhaft auf Druck.

Therapie: Exstirpation des Tumors. Nach 6 Jahren vollständig recidivfrei.

Untersuchung des Tumors: Nach Entkakung zeigt sich ein umhüllender bindegewebiger Balg, 2—4 Cm. dick. Tumor reicht bis nahe an die Epidermis. Von dem umkleidenden Balg ziehen mehr oder weniger dicke Stränge von Bindegewebe in das Innere des Tumors. Dadurch wird ein drüsenähnlicher Bau gebildet. Zwischen den homogenen Bindegewebssträngen lagern blassgelbliche, hirsekorn- bis stecknadelkopfgrosse Massen, welche Kugel- oder Schleifenform besitzen, an anderen Stellen solche, die wie Fragezeichen aussehen. Dieselben sind etwa knorpelhart. An manchen Stellen amorphe Kalkkrumen.

Mikroskopische Untersuchung: Färbung mit Alaunearmin, Hämatoxylin und Hämatoxylin-Eosin.

Von der bindegewebigen Umhüllung der Peripherie ziehen unter allen denkbaren Winkeln rein fibröse Bindegewebszüge mit spindelförmigen Zellen und grossen rundlichen Kernen in das Centrum des Tumors und bilden dort ein weitverzweigtes Maschensystem, dessen Zwischenräume die mannigfaltigsten Formen darbieten. In der äusseren Hülle erblickt man kleinere und grössere Gefässlumina, hie und da auch in den centralwärts gelegenen Bindegewebspfeilern. Manche Stellen des Maschengewebes bleiben ungefärbt oder nehmen die Farbe nur schlecht an; offenbar handelt es sich um eine Degeneration der Gewebe, sei es eine hyaline, sei es dass diese Stellen mit Kalk imprägnirt waren und deswegen nicht mehr zu deuten sind. Zwischen diesem alveolären Stromagewebe liegen nun Epithelzellen polygonaler Gestalt mit theils gefärbten,

theils ungefärbten Kernen. Die Zellen der letzteren Stellen sind concentrisch geordnet und geben das Bild der Epithelschichtung zu Perlen wieder. Die Epithelzellen liegen vielfach ganz dicht an dem Stroma, als hafteten sie diesem an. Die nicht färbbaren, aber doch einen Kern erkennen lassenden Epithelhaufen überwiegen und sind insbesondere im Centrum des Tumors gelagert. Nirgends Knochengewebe oder Knorpelsubstanz. Hie und da einzeln in kleine Reihen oder Haufen geballte grosse Zellen, die eine Anzahl von Kernkörperchen bergen.

Resumé: Tumor von alveolärem Bau. Die eingeschlossenen Zellen sind Epithelzellen, die theilweise wie das Bindegewebe auch Degenerationsprocesse eingegangen sind. Der Tumor ist von Kalkconcrementen durchsetzt.

J. Hutchinson jun.[24]: **Fall XXIII.** Kleiner Tumor vom Vorderarm eines älteren Mannes, der mehrere Jahre besteht und langsam wächst. Grösster Durchmesser ca. 3/4 Zoll. Die Geschwulst liegt im subcutanen Fette. Atheromcyste hat keine bestanden, noch liess das gänzliche Fehlen einer Kapsel bei der mikroskopischen Untersuchung einen Schluss auf eine solche zu. Der Tumor ist so hart wie Knochen. Schnitte nach Entkalkung ergeben Drüsenläppchen mit Zellen, die zwar kleiner sind als die Talgdrüsenzellen, aber doch denselben ähneln. Zwischen den Läppchen ist Bindegewebe, welches Kalkkörnchen oder knochenähnliche Platten enthält. An mehreren Stellen finden sich Riesenzellen, ähnlich denen, wie sie in sich entwickelnden Knochen gefunden werden. Der Gesammtbau der Geschwulst legt den Gedanken an ein Adenom der Talgdrüse nahe. Einzelne kleine Arterien des Tumors bieten sehr dicke Wände dar, manche sind ganz obliterirt. Die Calcification ist möglicher Weise erst spät eingetreten.

Das hauptsächlichste Verdienst um die Erforschung dieser von ihm „verkalkte Epitheliome" genannten Fälle hat sich Malherbe[31/35]) erworben, durch dessen Hand die meisten dieser Tumoren gegangen sind, und v. Noorden[38]) ist es zu danken, dass die Malherbe'schen Beobachtungen der deutschen Literatur leichter zugänglich gemacht worden sind. Ich möchte hier einfügen, dass ich die Fälle von Chenantais und Malherbe vollständig nach der v. Noorden'schen Arbeit angeführt habe, da, wie mich die Durchsicht der Originalarbeiten belehrte, v. Noorden's Auszug alles Wichtige vollständig enthält.

Wir sehen also eine Anzahl von Tumoren ganz oder theilweise verkalkt, welche aus einem polygonalen Epithel in alveolärer Anordnung, einem bindegewebigen Balg und Stroma bestehen. Die Verkalkung des Epithels geschieht gradatim, der Kern ist nach Malherbe das ultimum moriens der Zelle. Das Bindegewebe ist zum Theil in Knochengewebe umgewandelt.

Welcher Art sind nun diese Geschwülste?

Wilkens[54]) beschreibt dieselben unter Verknöcherung von Haut; Förster[19]) als trockene Cancroide; Chenantais[10]) und v. Noor-

den[38]) als Epitheliome; Eve[18]) und Hutchinson[24]) als Adenomata sebacea.

Ich glaube, dass es am besten wäre, die letztere Bezeichnung für diese Neoplasmen einzuführen. Freilich ein ganz vollständiger Beweis, nämlich der Zusammenhang verkalkter Neubildungen mit Talgdrüsenausführungsgängen oder Haarbälgen, ist bisher noch nicht erbracht. Indessen kommt ein Epithel, wie es in den vorliegenden Tumoren beschrieben, in der Haut nur bei Talgdrüsen vor, und besonders sind in einem Fall von Chenantais (Fall VII), wie auch v. Noorden hervorhebt, Zellen gefunden worden, die es ziemlich sicher beweisend machen, dass es sich um Talgdrüsenepithel handle.

Vergleicht man aber den an entkalkten Schnitten studirten Bau der Geschwülste mit demjenigen, welchen wir vorher bei den Talgdrüsenadenomen kennen gelernt haben, so ist die Aehnlichkeit in Bezug auf die Zusammensetzung gewiss eine auffallende. Selbst die hyalinen Degenerationen im Innern der entkalkten Neoplasmen sind von Eve und v. Noorden beobachtet worden.

Um verkalkte Atherome kann es sich nicht gehandelt haben, denn bei denselben würde das bindegewebige Stroma im Innern des Tumors gefehlt haben. Gegen ein Carcinom spricht der ungemein gutartige Verlauf und die Abkapselung, welche allein bei Hutchinson[24]) vermisst wurde. Was nun die Namen anlangt, so dürften die Bezeichnungen von Wilkens und Förster wohl ohne Weiteres ausgemerzt werden. Verknöcherung der Haut ist an sich ein wenig klarer Begriff und zu der Bezeichnung Cancroid fehlt nach dem soeben bemerkten Verhalten des letzteren in Bezug auf den Balg wohl jegliche Berechtigung.

Malherbe, Chenantais und v. Noorden haben nun ihre Tumoren Epitheliome genannt, ähnlich wie Chenantais (vgl. Kap. IV) seinen Talgdrüsenadenomfall und Chambard die Neoplasmen Balzer's (vgl. Kap. III) mit diesem Namen belegt haben.

Es ist nun gewiss gleichgültig, wie man irgend welches Neoplasma benennt, wenn nur festgestellt ist, was der betreffende Autor darunter versteht. Wenn Malherbe (vgl. Kap. II) und Chenantais anstehen, ihre Geschwülste als Adenome zu bezeichnen, weil sie von einem Adenom typischen Drüsenbau, resp. theilweise unveränderte Function verlangen, und wenn dieselben daher mit zwar homologer, aber doch nicht ganz typischer Epithelproliferation einhergehende Drüsengeschwülste, soweit dieselben klinisch sich nicht als carcinomatös erweisen, mit dem Namen Epitheliome belegen, so ist dies ein Standpunkt, dessen Berechtigung sich nicht bestreiten lässt.

Trotzdem erscheint es mir überflüssig, den Ausdruck Epitheliom für derartige Drüsengeschwülste zu gebrauchen, zumal als nach dem von mir in Kap. II präcisirten Standpunkte gerade zwar die Vermehrung homologen Gewebes, welches aber nicht dem Muttergewebe vollständig zu gleichen braucht, und das Aufhören der Function ein Charakteristicum des Adenoms im Gegensatz zur Drüsenhyperplasie ist. Es erscheint mir aber ferner noch direct unvortheilhaft, die Bezeichnung Epitheliom weiterzuführen, 1) weil bei sehr vielen Autoren einmal der Ausdruck Epitheliom immer einen gewissen malignen Charakter des betreffenden Neoplasmas andeutet (z. B. bei den englischen Autoren); 2) aber noch besonders deswegen, weil die ungemein charakteristische Abkapselung der im Vorstehenden beschriebenen Geschwülste dieselben von anderen als Epitheliome bezeichneten Neubildungen durchaus unterscheidet. (Eine nicht ganz aufgeklärte Ausnahme macht nur der Hutchinson'sche Fall.)

Ebenso wie ich daher für die Balzer'schen Fälle die Bezeichnung Adenomata sebacea acceptire, weil es sich um eine von den Talgdrüsen ausgehende, auf die Bildung homologen Gewebes beschränkte Neubildung handelt, welche aber die Function der normalen Drüse nicht mehr erfüllt, ebenso möchte ich Chenantais' Fall von Talgdrüsenadenom (vgl. Kap. IV) und die von Wilkens, Förster, Ovion, Malherbe und Chenantais, sowie v. Noorden, Eve und Hutchinson beschriebenen verkalkten Tumoren als Adenomata sebacea, letztere der Verkalkung wegen mit dem Beiworte calcificata bezeichnen, weil dieselben in ihrem Bau den uns bekannten Talgdrüsenadenomen so ungemein ähnlich erscheinen.

Ad II. Noch viel spärlicher sind die Beobachtungen über Ausgang in Carcinom. Hierüber habe ich nur eine ganz allgemein gehaltene Abhandlung von Vidal[53]) gefunden, ebenso wie eine von Cornil,[13]) die vielleicht hierher gehört. Ferner findet sich in Eulenburg's[17]) Realencyklopädie die Notiz, dass das Talgdrüsenadenom vielfache Uebergänge zum Epithelkrebs zeige, „wie denn in der Umgebung von Krebsherden dieses Organ für gewöhnlich vergrössert und in Sprossung begriffene Talgdrüsen gefunden würden".

Sehr wenig sicher ist ein Fall von Lücke:[30])

Mann von 80 Jahren hatte an bedeutender Akne rosacea gelitten, welche vor 10 Jahren zu ulceriren begann. In einigen Jahren ein grösseres Geschwür, während gleichzeitig gewisse Wucherungen sich geschwulstförmig weiter entwickelten. Kauterisation nur von vorübergehendem Erfolge. 3 Jahre später fast vollständiger Verlust der Nase. Die Nasenflügel bestehen noch und zeigen knollige hypertrophische Haut.

Therapie: Operation mit definitiver Heilung.

Mikroskopische Untersuchung ergiebt nur Convolute von Talgdrüsen, theils von annähernd normaler Grösse, theils aber auch ausgedehnt; zwischen ihnen liegt gefässarmes Bindegewebe. Nirgends eine Spur von epithelialen Wucherungen oder Epidermisperlen.

Ebenso wenig sicher erscheinen mir die Beschreibungen von Audouard[2]), obwohl Besnier dieselben hierher rechnet. Die Arbeit erstreckt sich im Ganzen über 16 Krankengeschichten, nur 1 Fall aber ist mikroskopisch untersucht. Derselbe lautet wie folgt:

Frau von 38 Jahren, robuster Constitution. Mit 4 Jahren Variola. Ausserdem von Kindheit an Bestehen von Drüsenschwellungen und kalten Abscessen.

Keinerlei syphilitische Antecedentien. Die jetzt bestehende Krankheit hat vor 6 Jahren begonnen.

Status praesens: Aufnahme am 5. November 1866. Auf der Nase zur Zeit eine von Krusten bedeckte Ulceration. Vor 6 Jahren hatte eine ähnliche Ulceration bestanden, welche sich aus einer kleinen, in der Mitte weisslichen Erhebung entwickelt hatte. Nach mehreren Kauterisationen Heilung des ursprünglichen Geschwürs, welches seit 6 Monaten recidivirt ist. Am rechten unteren Augenlide hat ungefähr zur Zeit der Entwicklung des ersten Tumors ein ähnlicher bestanden, welcher operativ entfernt wurde. Auf der Conjunctivalschleimhaut besteht ein kleines Geschwür seit 6 Monaten.

Behandlung der Patientin mit verschiedenen, auch antisyphilitischen Mitteln bleibt erfolglos bis zum Jahre 1867.

Zu dieser Zeit besteht eine stark juckende Ulceration, deren Tiefe sich nicht genau feststellen lässt, an der Nasenwurzel, welche mit Krusten bedeckt ist. Bei Druck entleert sich reichlich Eiter. Umgebung ist entzündet. Am Nacken eine ähnliche Ulceration, welche auf einer mandelgrossen indurirten Basis sitzt.

April 1867. Kauterisation.

Mai 1867. Ulceration der Nase unverändert, am Nacken geheilt. Erneute Kauterisation.

Juni 1867. Beginn der Heilung des Nasengeschwürs.

8. Juli 1867 Entlassung. Die Ulceration der Nase ist nicht vollständig geheilt.

19. Juni 1872. Wiedereintritt ins Hospital. An der Nasenwurzel eine dreieckige Wunde, welche seit 14 Tagen wieder aufgetreten ist, ziemlich tief ins Gewebe reicht und jetzt zu einem Verluste der Knochensubstanz geführt hat. Die Wunde ist mit Krusten bedeckt und schmerzlos. Der Tumor am Nacken ulcerirt von Neuem, ist ziemlich beweglich.

27. Juni 1872. Auf der Seite des Halses eine ähnliche Ulceration. Ein mikroskopisch untersuchtes Randstück zeigt Epithelzellen, Epidermiskugeln und einen Demodex.

12. August 1872. Ein Plaque im subclavicularen Dreieck, gebildet aus harten, unregelmässigen Geschwülstchen von verschiedener Grösse, beginnt zu ulceriren.

November 1872. Rückbildung des Tumors am Halse. Entlassung.

19. November 1872. Patientin ist ausserhalb des Spitals mehrfach behandelt worden, ohne dass die Affection vollständig geschwunden wäre.

Status: Am äusseren linken Augenwinkel ein indurirter Plaque, vernarbt in der Peripherie, ulcerirt und mit Krusten bedeckt im Centrum. Partielles Ektropium des unteren Augenlides.

Auf der alten Narbe in der Claviculargegend 2 Ulcerationen. Am Nacken, an der Haargrenze eine grosse Narbe mit keloider Entartung, deren Centrum 2 Ulcerationen aufweist, eine, welche ziemlich tief reicht, reichlich Eiter producirt und harte knotige Ränder aufweist, eine zweite, welche oberflächlicher ist. Drüsenschwellungen fehlen.

15. November 1878. **Status praesens**: Patientin fast geheilt. Seit dem Monat August besteht das Cancroid am Nacken nicht mehr. An seiner Stelle eine rosarothe weiche Narbe. Der Tumor der Nase seit einem Jahre geheilt. Die Ulceration am äusseren Augenwinkel ist exstirpirt seit dem 7. März 1878. Am rechten Triangulum subclaviculare eine alte Narbe, seit 3 Jahren bestehend. An den Rändern derselben sind 5 kleine, linsengrosse Tumoren vorhanden, sowie 2 schwärzliche Punkte, verursacht durch Akne punctata. Auf der Stirn über der rechten Augenbraue ein kleiner flach gelegener Tumor, in der Mitte ulcerirt und manchmal blutend. Eine ähnliche Geschwulst besteht am Rande der Excisionsnarbe am linken äusseren Augenwinkel, ein weiterer leicht schuppend auf der Nase, ein vierter von ovaler Form mit leichter Depression im Centrum mit zeitweiliger Schuppung auf der linken Wange. Diese kleinen Geschwülste bleiben lange Zeit stationär, um sich plötzlich zu vergrössern und cancroidartig zu werden. Im günstigen Falle enden sie schliesslich mit einer weichen Narbe.

I. Untersuchung: Mikroskopische Untersuchung durch Malassez 1872. Randpartie des subclavicularen Tumors. Die den Geschwülsten benachbarten Talgdrüsen sind grösser als gewöhnlich, aber normal. Die kleinen Tumoren selbst sind durch Talgdrüsen gebildet, deren Epithelzellen vermehrt sind und ihre Function verloren haben. Diese Drüsen sind durch neugebildetes Bindegewebe eingeschlossen. In den grösseren Tumoren ist die Erkrankung weiter vorgeschritten. Die Talgdrüsen sind zu grossen lappenförmigen Massen aus Pflasterepithel umgewandelt, in deren Centrum man manchmal normale Talgdrüsen findet. (Letzte Spur der Function). Das neugebildete Bindegewebe ist sehr reichlich; vielleicht ist dasselbe der Grund der Localisation des Uebels. Die Haarfollikel scheinen an der Epitheldegeneration theilzunehmen. Die Schweissdrüsen sind intact. Die Haut über den Tumoren ist wahrscheinlich durch den Druck verdünnt.

II. Untersuchung 1875. Stück des Cancroides vom Nacken. Man sieht keine Talgdrüsen mehr, sondern nur epitheliale Massen; das Bindegewebe, welches sie umgiebt, ist sehr dicht.

Ganz zweifellos scheint dagegen das Recidiv bei Chenantais[10]) (siehe Kapitel IV, Talgdrüsenadenomfall) zu sein. 6 Monate nach der Operation des ursprünglichen Tumors entsteht ein Recidiv in der Narbe. Der recidivirende Tumor weist keine umhüllende Membran

mehr auf, sonst ist seine Structur im Allgemeinen ähnlich dem ursprünglichen. Die Talgdrüsen in der Umgebung sind in „epithelialer Degeneration" begriffen.

Ich glaube kaum, dass man dieses Recidiv viel anders als eine carcinomatöse Degeneration wird deuten können.

Schliesslich kommt noch ein Fall von Shattock[52]) in Betracht.

Frau, 43 Jahre alt, gesund. Tumor sitzt oberhalb des rechten Scheitelbeines, ist flachoval, hat 3 Cm. im grössten Durchmesser, ist 1—2 Cm. dick. Fast die ganze Oberfläche ist ulcerirt.

Das Wachsthum der Geschwulst dauerte etwa 6—7 Jahre. Ulceration seit 2 Jahren mit rascherem Wachsthum. Keine Drüsenschwellung.

Mikroskopische Untersuchung: Tumor besteht aus acinösem Drüsengewebe, dessen einzelne Theile durch reichliches Bindegewebe verbunden sind. Die Acini sind theils mit kleinen Epithelzellen erfüllt, theils enthalten die centralen Theile eine gelblich fettige Substanz.

Es dürfte sich kaum entscheiden lassen, wie weit dieses zum Theil aus älterer Zeit stammende Material sicher verwerthbar für die carcinomatöse Entartung eines ursprünglich vielleicht benignen Adenoms ist. Indessen habe ich es für meine Pflicht gehalten, auch hier Alles zusammenzubringen, was mir irgendwie brauchbar erschien, um späteren Nachfolgern die Arbeit zu erleichtern.

Fassen wir kurz das Resumé, so lautet es dahin:

1. Adenombildung in einer Talgdrüse kann stattfinden, ohne dass diese Drüse vorher atheromatös entartet zu sein braucht.

2. Es ist im allerhöchsten Grade wahrscheinlich, dass Talgdrüsenadenome verkalken, resp. ossificiren können.

3. Es scheint sichergestellt, dass Talgdrüsenadenome gelegentlich carcinomatös entarten können.

4. Es dürfte angezeigt sein, den Namen „Epitheliom" für Talgdrüsenadenome, um Missverständnisse zu vermeiden, auszumerzen.

Tafelerklärung.

Tafel I.

Fig. 1.*) Härtung: Müller.
Färbung: Alauncarmin.
Man sieht links einen Theil der grösseren Tumorpartie, rechts eine solche, die an beiden Seiten durch einen Hohlraum, in welchem Reste von Blut sich befinden, umgrenzt ist. Der Hohlraum ist zum Theil mit einer Wand ausgekleidet (vgl. hierüber das im Text unter Kap. I Gesagte).
A. Hohlraum.
B. Tumorgewebe.

Fig. 2. Härtung: Müller.
Färbung: Alauncarmin.
A. Ein Gefäss, welches noch einige rothe Blutkörperchen enthält, mit hyalin degenerirter Wand.
B. Cystenwand.
Die Abbildung entstammt dem grösseren in Fig. 1 dargestellten Tumor (vgl. über die Details unter Kap. I).

Fig. 3. Härtung: Müller.
Färbung: Alauncarmin.
Cysten mit hyalinem Inhalte. (Das Alauncarmin hat ganz besonders stark gefärbt.) Die Abbildung entstammt dem in Fig. 4 in Totalansicht dargestellten Nebentumor (vgl. über die Details unter Kap. I).
A. Degenerirte Zellen d. Cystenwand.

Fig. 4. Härtung: Müller.
Färbung: Alauncarmin.
Degenerirte Talgdrüse mit Ausführungsgang. Daneben eine normale Talgdrüse (vgl. im Text unter Kap. I).

Fig. 5 (vgl. **Fig. 3**). Härtung: Müller.
Färbung: Alauncarmin.
A. Haarbalg mit Lanugohärchen.
B. Degenerirte Talgdrüse.
(Vgl. im Text unter Kap. I.)

Fig. 6. Härtung: Müller.
Färbung: Alauncarmin.
A. Die degenerirte Talgdrüse, mit reichlichem hyalinen Inhalte, welche in Fig. 4 vom Haarbalg getrennt war, steht in deutlichem Zusammenhange mit demselben. (Durch die Anlegung von Serienschnitten war es möglich, Haarbalg und Talgdrüse, welche in Fig. 6 getrennt erschienen, bis zu ihrer Vereinigung zu verfolgen; vgl. im Text unter Kap. I.)

---

*) Anmerkung: Sämmtliche mikroskopische Abbildungen sind der in Serienschnitte zerlegten Partie des Tumors entnommen. Die schwachen Vergrösserungen sind Zeiss. Apochromat. Objectiv 16 Mm., Apert. 0,30, Compensationsocular 4. Die stärkeren Immersion $^1/_{12}$, Compensationsocular 4.

Literaturverzeichniss.

1. Addison und Gull, On Vitiligoidea. Guy's Hospital-Reports. Series II, vol. VII (1850). pag. 267.
2. Audouard, De l'acne sebacée partielle et de sa transformation en cancroide. Paris 1878. (Bericht in Gaz. des Hôp. 1879. Nr. 34. pag. 265.)
3. Baldauf, Ein Fall von Adenom der Meibom'schen Drüsen. Inaug.-Diss. München 1870.
4. Balzer et Grandhomme, Nouveau cas d'adénomes sébacés de la face. Archive de Physiologie. XVIII 5. p. 93. Juillet 1886.
5. Balzer et Ménétrier, Etude sur un cas d'adénomes de la face et du cuir chevelu. Arch. de Physiologie. Septembre 1885. pag. 564.
6. Bock, E., Ueber ein Adenom der Talgdrüsen. Virchow's Archiv LXXXI. S. 503. 1880.
7. —, Ein Fall von Adenom der Meibom'schen Drüsen. Wiener klin. Wochenschrift. I. 39. 1888.
8. Broca, Adénome. Dict. encyclopäd.
9. Caspary, Ueber Adenoma sebaceum. Archiv f. Dermat. u. Syph. 1891. S. 372.
10. Chenantais, De l'épithéliome calcifié. Paris 1882.
11. Cohnheim, Allgemeine Pathologie. Berlin 1882. I. S. 731.
12. Cornil und Ranvier, Manuel d'histol. path. Bd. I. pag. 29.
13. Cornil, Gaz. med. de Paris 1875. Nr. 22. pag. 274.
14. Crocker, Adenoma sebaceum. Wien. internat. II. Dermatol. Congress 1892.
15. —, Lehrbuch. Diseases of the Skin. 2. Aufl.
16. Darier, Cas de naevi vasculaires verruqueux de la face. Affection confondue avec les adénomes sébacés. Soc. franç. de Dermatol. Séance 13. Nov. 1890. pag. 217.
17. Eulenburg, Realencyklopädie. 2. Aufl.
18. Eve, Adenoma of the cutaneous glands partially calcified. Transact. of path. Soc. 1882. Bd. XXXIII. pag. 335.
19. Förster, Ueber einige seltene Formen des Epithelialcancroides. Verhandl. d. Würzb. Physic. Med. Ges. Sitz. 13. Aug. 1859.
20. —, Handbuch der path. Anatomie. 1854. S. 173. Atlas der path. Anatomie. Tafel XXII u. XXIII.
21. —, Handbuch der path. Anatomie. IX. Aufl.
22. Fuchs, Ueber das Chalazion und über einige seltenere Lidgeschwülste. Gräfe's Archiv. Bd. 24. Abth. II. S. 158—1878.
23. Gruber, Lehrbuch der Ohrenheilkunde. Wien 1888.
24. Hutchinson, J. jun., Calcifying adenoma of the skin. Mit Abbildung. Path. Soc. Transact. 1890. pag. 275.
25. Jamieson, Adenoma sebaceum. Brit. Journ. of Dermat. 1893. pag. 138.
26. Israel, Talgdrüsenadenom. Freie Vereinigung der Chirurgen Berlins. Deutsch. Med. Wochensch. 1890. S. 1080.
27. Kaposi, Lehrbuch der Hautkrankheiten. Uebersetzt von Besnier und Doyon. I. 1891. S. 222.
28. Klebs, Allgemeine Path. II. 1889. S. 739.
29. Klingel, Zwei Fälle von Talgdrüsenadenomen am äusseren Ohr. Zeitschrift f. Ohrenheilkunde. Bd. XXI. Heft 3 u. 4. 1890—91.
30. Krauss, E., Ueber Riesenzellenbildung in epithelialen Gebilden. Virchow's Archiv. XCV. S. 249. 1884.
31. Lücke, Geschwülste. Pitha-Billroth, Handbuch d. spec. Chirurgie. II. 1. S. 273 u. 275.

32. Malherbe et Chenantais, Note sur l'épithéliome calcifié des glandes sebacées. Bulletin de la soc. anatom. Mars 1880.
33. Malherbe. Recherches sur l'épithéliome calcifié. Arch. de Physiol. 1881. pag. 528.
34. —, Calcifying epithelioma. Internat. Med. Congress 1881.
35. —, Recherches sur l'épithéliome calcifié. Paris, O. Doin. 1882.
36. —, Quelques mots sur la classification etc. Arch. générales de Méd. Novembre 1885. pag. 514 u. 656.
37. May, Ueber ein Cystadenom der Talgdrüsen. Virchow's Arch. Bd. CVIII. 1891. S. 531.
38. Nasse, Multiple Hautgeschwülste des Kopfes. Freie Vereinigung der Chirurgen Berlins. Deutsche med. Wochenschr. 1891. S. 1080.
39. v. Noorden, Das verkalkte Epitheliom. Beiträge zur klin. Chirurgie. Bruns 1888. S. 467.
40. Ovion, Revue mensuelle de Méd. et de Chir. 1879.
41. Perls, Lehrbuch der allgemeinen Pathologie 1894. S. 313 u. 316.
42. —, Handbuch der allgemeinen Pathologie 1877. Bd. I. S. 444 u. 482.
43. Pollitzer, A case of adenoma sebaceum. Journ. of Cut. and gen.-ur. Diseases. 1893. pag. 475.
44. Poncet, Multiple Tumoren der behaarten Kopfhaut. Rev. de chirurg. 1890.
45. Porta, Dei tumori folliculari sebacei. Milano 1856. Schmidt's Jahrbücher. Bd. XCVI.
46. Pringle, A Case of congenital Adenoma sebaceum. Brit. Journ. of Derm. 1890. pag. 1.
47. Rayer, Treatise. Second edition. Willis Trans. p. 996. Cases CLXXIV and CLXXV.
48. Rindfleisch, Lehrbuch der pathologischen Gewebelehre. 1878. 5. Auflage. S. 135 u. 288.
49. Betham Robinson, Sebaceous tumors of the scalp. Transact. of path. Soc. London 1880. Vol. XLI. pag. 275.
50. Rumschewitsch, Zur Onkologie der Lider. Klinische Monatsblätter f. Augenheilkunde 1890. Bd. XXVIII. S. 387.
51. Schmaus, Grundriss d. path. Anatomie 1893. S. 159.
52. Shattock, Sebaceous adenoma of the scalp. Trans. of path. Soc. 1882. Bd. XXXIII. pag. 290.
53. Taylor and Barendt, Three cases of adenoma sebaceum in one family. Brit. Journ. of Dermat. 1893. pag. 360.
54. Thoma, Lehrbuch der path. Anatomie 1894. I. Theil. S. 680 u. 684.
55. Vidal, De l'épithéliome de la peau. Gaz. des hôpitaux 1879.
56. Wilkens, Ueber die Verknöcherung und Verkalkung der Haut. Inaug.-Diss. Göttingen 1858.
57. Ziegler, Handbuch der pathol. Anatomie. III. Aufl. 1884.
58. —, Handbuch der pathol. Anatomie. VII. Aufl. 1892.
59. Joseph, Lehrbuch d. Hautkrankheiten. 1894.
60. Chambard, Annales de Dermat. et Syph. 1886. pag. 437.

6.

3.

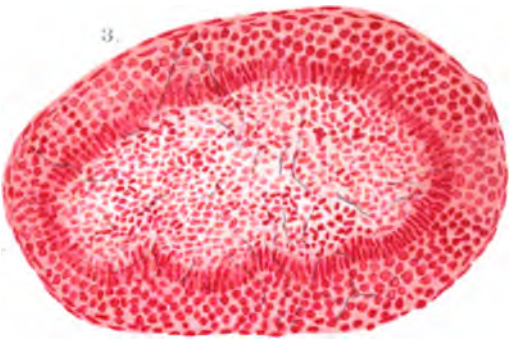

2.

5.

4.

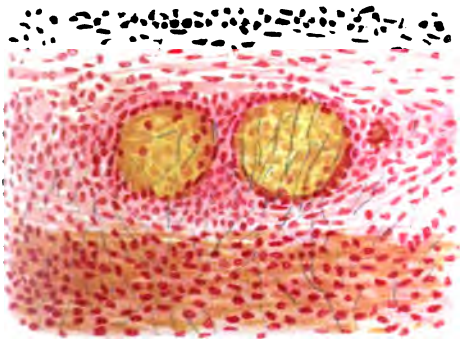

1.

Mueller, Sour

E. C. W. Vogel

IV.

Aus dem pathologischen Institute zu Kiel.

Beitrag zur Lehre vom Soor.

Von

Prof. Dr. Arnold Heller

in Kiel.

Mit Tafel IV.

Obwohl im Laufe der letzten Jahrzehnte eine allerdings kleine Zahl von Beobachtungen veröffentlicht worden war, welche dem Soorpilze eine grössere pathologische Bedeutung zuzusprechen schienen, blieb im Ganzen doch die Lehre vom Soor auf demselben Standpunkte, wie ihn 1854 Reubold[1]) in seiner trefflichen Arbeit dargelegt hatte. Darnach findet er sich auf den mit Pflasterepithel bedeckten Schleimhäuten von Mund, Rachen, Speiseröhre und Stimmbändern; er dringt in die oberen Schichten des Epithels ein, lockert es, bringt es zur Abstossung, wodurch mehr oder weniger bedeutende Auflagerungen weisslicher, graulicher oder gelblicher Massen entstehen; diese bestehen aus abgestossenem Epithel, Soorfäden und ihren Hefezellen ähnlichen Sporen. Ausnahmsweise findet sich auch Soor, ohne jedoch ins Epithel einzudringen, in Magen, Darm und Luftwegen.

Die genannten Beobachtungen aber, welche wohl verdient hätten, den Anstoss zu weiteren Untersuchungen zu geben, wurden für seltene ausnahmsweise Vorkommnisse gehalten.

Es sind in Kürze folgende:

Virchow[2]) sagt über die Soorfäden: „So traf ich sie auch in das submuköse Gewebe des Oesophagus beim Soor eingedrungen".

F. A. v. Zenker[3]) berichtete über einen — meist unrichtig wiedergegebenen — Befund von mit blossem Auge sichtbaren Soormassen in zahlreichen kleinen Hirnabscessen eines alten heruntergekommenen, mit Soor des Rachens behafteten Mannes; er sprach die Vermuthung

1) Reubold, Virchow's Archiv VII. 1854. S. 76.

2) Handbuch d. spec. Pathol. u. Ther. I. 1854. S. 358.

3) Jahresbericht der Gesellschaft f. Naturw. u. Heilkunde in Dresden. 1860—61. S. 51 und v. Ziemssen's Handbuch d. spec. Pathol. u. Ther. VII. 1. Anhang. S. 192.

aus, dass der Soorpilz in Gefässe eingewachsen sei, von wo dann mit dem Blute Sporen auch nach dem Gehirne gebracht und dort weitergewachsen seien.

Einen ähnlichen Befund theilte Ribbert[1]) in der niederrheinischen Gesellschaft in Bonn am 17. Februar 1879 mit. Bei einem 12 Tage alten Kinde, das mit Soor der Mandeln, des Schlundes, der Speiseröhre und der Stimmbänder behaftet war, fand er das Gehirn von zahlreichen bis stecknadelkopfgrossen Abscessen durchsetzt; in denselben gelang es nicht Mikrokokken, wohl aber in einem einen Soorfaden nachzuweisen. Im subepithelialen Gewebe und in Gefässen vermochte er Soor nicht zu finden.

E. Wagner[2]) bestätigte die Richtigkeit von Zenker's Vermuthung durch die Mittheilung, dass er einmal die Soorfäden nicht nur in das Bindegewebe der Speiseröhre, sondern auch in Blutgefässe habe einwachsen sehen.

Ueber einen ähnlichen Fall berichtete A. Vogel.[3])

Auch Parrot[4]) hat in Magen und Speiseröhre den Soor ins Gewebe eindringen sehen, spricht sich jedoch gegen Zenker's und Wagner's Angaben aus.

Ich fand nun zufällig 1888 bei Untersuchung eines Speiseröhrengeschwürs von einem an Diphtherie verstorbenen Kinde Soorfäden in das Bindegewebe eindringend; noch grössere Bedeutung aber schien ein zweiter Fall — Soor der Stimmbänder — zu haben, der Anfang 1888 zur Section kam. Es gaben diese Fälle die Anregung, theils eine Reihe von älteren, bereits zur Untersuchung aufbewahrten Präparaten, theils eine Anzahl bei Sectionen sich darbietender Soorfälle einer genaueren Prüfung zu unterwerfen. Von den Ergebnissen dieser Untersuchung habe ich bereits auf dem Naturforschertage[5]) in Heidelberg 1889 unter Vorlegung mikroskopischer Präparate Mittheilung gemacht.[6]) Ich habe seitdem diese Untersuchungen fortgesetzt[7]) und erlaube mir die Ergebnisse hier etwas ausführlicher mitzutheilen.

1) Sitzungsberichte d. niederrhein. Gesellschaft in Bonn. 1879. S. 86.

2) Jahrb. f. Kinderheilkunde. N. F. I. 1869.

3) v. Ziemssen's Handbuch d. spec. Path. u. Ther. VII 1. S. 64. 2. Aufl. 1878.

4) Clinique des Nouveau-nés. Paris 1877. S. 214.

5) Tageblatt der 62. Versammlung Deutscher Naturforscher und Aerzte. Heidelberg 1889. S. 342.

6) In der Discussion erwähnte Herr College J. Arnold, dass M. B. Schmidt unter 5 Soorfällen einmal einen gleichen Befund festgestellt habe; eine Mittheilung darüber erschien dann in Ziegler, Beiträge zur pathologischen Anatomie und zur allgemeinen Pathologie. VIII. 1889. S. 173.

7) Im Anfang war bei den Untersuchungen der damalige 2. Assistent am pathologischen Institute, Herr Dr. W. Fischer, mein eifriger Mitarbeiter.

Eine grosse Zahl von Fällen wurde untersucht, welche makroskopisch für Soorfälle gehalten wurden; es ergab sich aber, dass eine Anzahl der gefundenen Veränderungen nicht dem Soorpilze zuzuschreiben war. Im Ganzen wurden — nach Abzug der letzteren — von 25 Sectionen 38 verschiedene Organtheile untersucht, und zwar Zunge 2, Wange 1, Schlund 1, Speiseröhre 18, Kehlkopf 7, Trachea 3, Magen 2, Lunge 4 Fälle.

Das Material wurde meist in Alkohol, seltener in Chromkali, in neuester Zeit zum Theil in K. Zenker's Mischung gehärtet, mit Celloidin durchtränkt, die Schnitte mit Carmin gefärbt, darnach theils nach Gram, theils nach Weigert auf Organismen behandelt, in Canadabalsam eingeschlossen. In letzter Zeit fand ich zweckmässig, die Schnitte nach der Jodbehandlung zuerst mit reinem Anilinöl zu behandeln und darnach mit 95 proc. Alkohol; die Entfärbung wird damit eine viel vollkommenere. Dabei ergab sich sehr intensive Färbung der Hefezellen gleichenden Sporen, gute Färbung der Pilzfäden; doch möchte ich gleich bemerken, dass in einzelnen Präparaten einzelne, bisweilen auch zahlreiche Fäden nur sehr schwach oder auch gar nicht die Farbe annahmen. Es schienen daran Absterbevorgänge Schuld zu sein.

Die Sectionen, von welchen die Präparate stammten, wurden sehr verschieden lange nach dem Tode gemacht; von 4 Stunden bis zu 4 Tagen schwanken die einzelnen Sectionen. Es ergaben sich aber bei Versuchen [1]) keine Unterschiede im Befunde, wenigstens was die Soorfäden betrifft. In einem Falle (Fall 12) [2]), in welchem die Section 30 Stunden nach dem Tode gemacht wurde, liess ich die eine Hälfte der Speiseröhre noch 3 Tage uneröffnet im warmen Zimmer unter einer Glasglocke liegen, nachdem sie nur oberflächlich mit 5 proc. Chloralhydratlösung abgespült war; es ergab sich gegenüber dem sofort eingelegten Theile der einzige Unterschied, dass die äussere Seite mit Soorsporen und Spaltpilzen überzogen war; ebenso zeigte sich kein wesentlicher Unterschied im Verhalten des oberen, bei der Section 38 Stunden nach dem Tode eingelegten Stückes, gegen die untere Hälfte, welche 5 Tage lang unaufgeschnitten im warmen Zimmer unter einer Glasglocke liegen blieb (Fall 17).

Das Ergebniss dieser Untersuchungen war sehr überraschend. Von den 18 Soorfällen, in welchen der Oesophagus untersucht wurde, war nur 1 mal derselbe frei von Soor, 2 mal drangen die Soorfäden nur in das Epithel ein, 7 mal in das Bindegewebe, 9 mal

1) Vgl. auch später S. 129.

2) Im Anhange gebe ich die gesammten Fälle.

in Bindegewebe und in Blutgefässe, von letzteren war in 6 Fällen Thrombose der betroffenen Gefässe vorhanden, 1 mal zeigte sich Sporenbildung im Gefässe, einige Gefässe zeigten sich mit Leukocyten gefüllt; 3 mal drangen die Pilzfäden in Schleimdrüsen ein, 7 mal fand sich Geschwürsbildung immer mit Soor im Bindegewebe, 1 mal drangen die Soorfäden in die Muscularis ein. In zwei Fällen war die Speiseröhre ausgeweitet, mit einem cylindrischen Pfropfe gefüllt (Fall 11 u. 16), ähnlich wie Langerhans[1]) ihn beschrieben.

Von den 7 Soorfällen, in welchen der Kehlkopf untersucht wurde, war der Pilz nur in zwei Fällen auf das Epithel beschränkt, in fünf Fällen war er ins Bindegewebe eingedrungen, und in einem dieser Fälle war Verschorfung des ganzen Epithels und Geschwürsbildung eingetreten.

Der eine Fall, in welchem die Schlundschleimhaut untersucht wurde, ergab Pilze in Bindegewebe und Gefässen.

Von den drei Fällen, deren Luftröhre untersucht wurde, ergab einer Durchwachsen von Pilzfäden durch das wohlerhaltene Cylinderepithel in das Bindegewebe (Taf. IV, Fig. 1), zwei waren frei.

Die Lunge wurde in vier Fällen untersucht; in zweien wurde kein Soor darin gefunden, in einem spärliche Fäden im pneumonischen Materiale, in einem Falle grosse Mengen in erweiterten Bronchien, von wo aus Pilzfäden in ein Gefäss einbrechend sich fanden.

In beiden untersuchten Zungen fanden sich die Soorfäden das Epithel durchwachsend und ins Bindegewebe eingedrungen (Taf. IV, Fig. 2), in einem auch die Blutgefässe durchwachsend.

In einem chronischen Magengeschwürsgrunde fand ich Soorpilze in den Geschwürsgrund eindringend; in einem Soorfall war der untersuchte Magen frei von Soor.

Von den 38 untersuchten Organen von Soorfällen waren fünf frei von Soor, in vier Fällen war er nur im Epithel aufzufinden, in 17 Fällen war er auch ins Bindegewebe eingedrungen, in 12 Fällen in die Blutgefässe (Taf. IV, Fig. 3), deren sechs Thrombose zeigten; 9 mal waren Geschwüre vorhanden.

Von 33 untersuchten, von Soor befallenen Theilen zeigten also nur 4 = 12 Proc. das seither für gewöhnlich angesehene Verhalten, während in 17 = 51,6 Proc. aller Fälle die Pilze in Bindegewebe, in 12 = 36,3 Proc. sogar in Blutgefässe einwachsend gefunden wurden. Dass hierdurch die Erkrankung an Soor in ein völlig neues Licht tritt, liegt klar zu Tage.

---

1) Virchow's Archiv. CIX. 1887.

Von besonderem Interesse ist das feinere Verhalten der Gewebe. Am Epithel selbst konnte in verschiedenen Fällen keine Veränderung aufgefunden werden, obwohl reichliche Pilzfäden in dasselbe eingedrungen waren; so zeigte besonders die Zunge in Fall 24 anscheinend völlig gute und normale Epithelien, durch welche die Pilzfäden gerade und schräg durchwachsend bereits reichlich in das Bindegewebe der Papillen eingedrungen waren; Taf. IV, Fig. 2 zeigt einen Querschnitt einer Papille.

Während bisher das Cylinderepithel als immun gegen den Soorpilz galt, lehrt Fall 6 (Taf. IV, Fig. 1), dass dies keineswegs der Fall ist; auch hier zeigt das Epithel der Luftröhre keine erkennbaren Veränderungen, es wird glatt von den in die Tiefe strebenden Pilzfäden durchwachsen. Dass ein Pilzfaden durch eine Epithelzelle selbst hindurchwüchse, konnte ich nicht nachweisen, doch spricht der oft ganz geradlinige Verlauf dafür, dass die Pilzfäden nicht um die Zellen herum und zwischen ihnen durch ihren Weg suchen, sondern auch die einzelnen Zellen durchwachsen.

Aus dem Fehlen mikroskopisch nachweisbarer Veränderungen an den Epithelien lässt sich selbstverständlich nicht der Schluss ziehen, dass diese vollkommen gesund sind. Die Anschauung, dass der Boden für die Ansiedelung des Soorpilzes durch eine vorhergehende Veränderung des Epithels vorbereitet sein müsse, scheint durch Erfahrung und Experiment wohl begründet.[1])

Die starken Veränderungen des Epithels jedoch, wie sie bei stärkerer Entwicklung des Soors sich finden, das Absterben derselben und die Abstossung dürften wohl als Wirkung des Pilzes anzusehen sein.

Das Bindegewebe, in welches so häufig der Soorpilz einbricht, zeigt regelmässig sehr ausgeprägte Veränderungen, welche dem ganzen Verhalten nach als reactive Entzündung gegen den Eindringling aufgefasst werden müssen. Wo vereinzelte Soorfäden im Bindegewebe sich finden, zeigt sich auf diese Stelle allein beschränkt eine leichte kleinzellige Infiltration; bei reichlichem Eindringen der Pilze tritt eine oft ganz bedeutende Infiltration, und zwar genau etwas tiefer gehend als die in die Tiefe strebenden Soormassen, auf. Es scheint das Wachsthum des Pilzes nach der Tiefe hin schubweise zu erfolgen; denn man sieht bisweilen auf Querschnitten der Speiseröhre förmlich concentrische Anhäufung von Zellen und jedem Ringe entsprechend die geradlinig in die Tiefe strebenden Büschel der Pilzfäden dichter

1) Reubold, l. c. S. 110.

liegend (Taf. IV, Fig. 4). Es macht das Bild vollkommen den Eindruck, dass es sich um eine wallartige schützende Absperrung der tieferliegenden Gewebstheile gegen die Eindringlinge durch dichte Zellinfiltration handle. Im weiteren Verlaufe wird das Bindegewebe nekrotisch, wie an der mangelnden Kernfärbung sich erkennen lässt; endlich wird es abgestossen, wodurch es zu oft umfangreichen Geschwürsbildungen kommt. Wie weit dabei die gleich zu beschreibenden Gefässveränderungen eine Rolle spielen, dürfte kaum zweifelhaft sein.

In die Schleimdrüsen sieht man verhältnissmässig nur sehr selten einmal einen Soorfaden eindringen; es scheint, als ob der Secretionsdruck dem ein genügendes Hinderniss entgegensetze; wohl aber werden die Schleimdrüsen von Pilzfäden ganz ebenso quer, schräg und längs durchwachsen, als wenn sie keinerlei stärkeren Widerstand für das Wachsthum böten.

Nachdem je einmal von Wagner und von Vogel das Eindringen des Soorpilzes in Blutgefässe gesehen war, konnte dieser Befund nicht überraschen; die Häufigkeit aber dieses Vorkommens war sehr unerwartet; von 33 vom Soor befallenen Theilen boten diesen Befund nicht weniger als 12 = 36,3 Proc., und es darf wohl angenommen werden, dass bei weiteren Nachforschungen auch noch in manchen der 17 Fälle, welche nur Eindringen ins Bindegewebe ergaben, die Gefässe als befallen hätten nachgewiesen werden können. Die Soorpilze durchwachsen meist die Gefässe in gerader Linie; auf der einen Seite brechen sie durch die Gefässwand ein, um quer durch die Lichtung ziehend an der anderen Seite wider auszutreten. Sehr viele dieser Gefässe erweisen sich thrombosirt, einzelne aber hatten offenbar noch flüssiges Blut enthalten, da die Blutkörperchen ganz das Verhalten zeigten, wie es in nicht befallenen Gefässen der Fall ist. Es mag durch die so häufig eingetretene Thrombose die Seltenheit der Metastasenbildung sich erklären; denn ausser der von Zenker beobachteten Soormetastase im Gehirn liegt nur noch eine neuere Mittheilung von Schmorl[1]) vor, welcher bei einem an Typhus abdominalis gestorbenen 10jährigen Mädchen Soorwucherungen in kleinen Nierenabscessen nachwies; ebenso gelang es ihm durch die Cultur sowohl aus der Milz wie Niere Soor nachzuweisen.

Ein ähnlicher Versuch, aus der Milz eines 2 Jahre alten, 20 Stunden nach dem Tode secirten Kindes (S.-Nr. 192. 1890), welches Soor in Schlund und Speiseröhre, sowie kleine Geschwüre in letzterer hatte, Culturen zu erzielen, gelang mir nicht; es wuchsen nur Spaltpilze.

1) Centralblatt für Bacteriologie und Parasitenkunde. VII. 1890. S. 329.

Während aber die Thrombose schützend wirkt gegen die Metastasenbildung, dürfte sie zugleich an dem oft sehr starken Zerfall der Schleimhaut und der daraus hervorgehenden Geschwürsbildung keinen geringen Antheil haben.

Jedoch muss die Nekrose auch durch den Soorpilz als solchen bereits herbeigeführt werden können, da die oft bedeutenden Abstossungen des gesammten Epithels an den Stimmbändern ohne Gefässbetheiligung stattfinden.

Nur ganz vereinzelt habe ich Soorsporen innerhalb durchwachsener Blutgefässe gesehen.

Ein besonderes Interesse bietet noch Fall III. Von demselben waren des besonderen Aussehens der pneumonischen Herde wegen kleine Stückchen ohne Rücksicht auf Soor gehärtet worden. Als diese nun zur Untersuchung von einem im Institute arbeitenden Herren vorgenommen wurden, entdeckte ich in den Schnitten nahe der Pleura grössere mit Soor und Leukocyten gefüllte Räume, von denen aus Soorfäden in angrenzende Blutgefässe einbrachen und diese zum Theile erfüllten. In drei anderen von Soorfällen stammenden Lungen vermochte ich nichts derartiges zu finden.

Da ich zufällig bei der Untersuchung eines chronischen Magengeschwüres von einer 73 Jahre alten Frau im Geschwürsgrunde Soorpilze gefunden hatte, so richtete ich bei den Sectionen mit Soor mein Augenmerk auch auf den Magen; in einem etwas verdächtig aussehenden Falle war mikroskopisch Soor nicht nachzuweisen. Klebs [1]) hat einmal Soor im Magen gefunden, doch ohne dass die Epithelien betroffen waren.

Es liesse sich nun der Einwand erheben, dass das Einwachsen des Spoorpilzes erst nach dem Tode eingetreten wäre, ähnlich wie andere niedere Organismen ja in grosser Schnelligkeit geeignete organische Substanzen durchwachsen.

Ich habe deshalb ausser den schon früher (S. 125) erwähnten eine Anzahl weiterer Versuche angestellt, um die Frage zu prüfen, ob nach dem Tode der Soorpilz ähnliche Bilder zu erzeugen vermöchte, wie sie meine Präparate boten, ob er überhaupt weiter wachse und in abgestorbene Gewebe einzudringen vermöge.

I. Versuch. Eine durch Wärme verflüssigte, gut durchgeschüttelte Soorcultur wird durch eine damit gefüllte Röhre in die Luftröhre eines 2 Tage alten, 26 Stunden nach dem Tode secirten Kindes (S.-N. 465.

1) Handbuch der pathologischen Anatomie. I. 1869. S. 201, und Allgemeine Pathologie. I. 1887. S. 408.

1889) eingeführt, indem bei langsamem Ausziehen der Röhre die Cultur ausgeblasen wurde. Die äusserlich mit 5 Proc. Chloralhydratlösung abgespülten Halstheile blieben im geheizten Zimmer unter einer Glasglocke liegen.

1. Nach 22 Stunden wird Kehlkopf und ein Stück Schlundwand in absoluten Alkohol gelegt.

2. Nach 46 Stunden wird die Luftröhre ebenfalls in Alkohol gelegt.

3. Zugleich werden 4 Proberöhren von derselben Cultur angelegt und an demselben Orte aufgestellt. Nach 22 Stunden zeigt sich üppiges Wachsthum in sämmtlichen Gläsern, nach 46 Stunden war das Wachsthum weiter fortgeschritten.

Die mikroskopische Untersuchung von beiden gehärteten Präparaten ergiebt Soorsporen mit dem Epithel in Berührung, doch keinerlei Auswachsen von Pilzfäden oder Einwachsen ins Epithel.

II. Die Speiseröhre eines 10 Monate alten, an Kehlkopfstenose und chronischer Pneumonie gestorbenen Knaben (S.-N. 489. 1889) wurde 10 Stunden nach dem Tode mit einer sehr reichen durch Erwärmen verflüssigten Soorcultur gefüllt; sie blieb erst 6½ Stunden bei 24° im Wärmeschranke und wurde dann im geheizten Zimmer aufbewahrt.

Das oberste Drittel wurde 9 Stunden, das mittlere 24 Stunden, das unterste 48 Stunden nach der Füllung in Alkohol gebracht.

Bei keinem der Präparate ergab die mikroskopische Untersuchung Einwachsen von Soor in das Gewebe.

III. Speiseröhre und Luftröhre eines 4 Wochen alten Kindes (S.-N. 501. 1889) werden 4 Stunden nach dem Tode mit einer reichlich Soorsporen enthaltenden Bouilloncultur gefüllt und bleiben zugebunden im warmen Zimmer liegen.

Nach 5 Stunden wird die obere abgebundene Hälfte, nach 25 Stunden die untere in Alkohol gelegt.

Mikroskopisch ergab keines der Präparate Einwachsen in die Wandungen.

IV. Auf die aufgeschnittene ausgebreitete Speiseröhre eines todtgeborenen 4 Tage nach der Geburt secirten Kindes (S.-N. 504. 1889) wurde eine an Sporen sehr reiche Bouilloncultur ausgegossen, nachdem vorher auf der unteren Hälfte einige Längsstriche mit einer Nadel gezogen waren. Die Speiseröhre blieb zugedeckt im warmen Zimmer liegen. Nach 22 Stunden wurde die eine, nach 46 Stunden die andere Hälfte in Alkohol gehärtet.

Mikroskopisch fand sich allenthalben ausserordentlich reiche Soor-

sporenentwicklung an der Oberfläche, nirgends jedoch Einwachsen von Fäden in die Tiefe, auch nicht in Drüsen oder in die Nadelritze.

V. Die frisch aufgeschnittene Speiseröhre eines 3 Tage alten, 4 Tage nach dem Tode secirten Kindes (S.-N. 533. 1889) wird in ihrer oberen Hälfte mit einer mehrfach fortgezüchteten Soorcultur in Gelatine in 2 Linien mit der Platinnadel scharf bestrichen, die untere Hälfte ebenso mit einer von einem Kranken der medicinischen Klinik entstammenden frisch gezüchteten Cultur.

Von jeder Hälfte wird die eine Hälfte nach 24 Stunden Aufenthalt im warmen Zimmer, die andere nach 46 Stunden in Alkohol gebracht.

Bei den Strichen der ersten Cultur war mit blossem Auge nichts zu sehen, bei denen mit der frischen Cultur gemachten entwickelten sich starke weisse Streifen von Soor.

Mikroskopisch ergab sich nirgends ein Einwachsen ins Gewebe.

Es ergaben also diese Versuche zwar meist reichliche Bildung von Soorhefe, dagegen keinerlei Neigung, in die Gewebe, auch wenn das Epithel vorher verletzt war, hineinzuwachsen.

Ebenso hatten die Seite 125 angeführten Versuche nur in einem Falle anscheinend ein geringes weiteres Wachsthum des Soors im Gewebe ergeben; es waren aber diese so entstandenen Fäden dadurch von den vorher vorhandenen deutlich zu unterscheiden, dass sie in nicht zellig infiltrirtem Bindegewebe sich fanden, während in dem gleich nach der Section eingelegten Theile Soorpilze immer nur in stark kleinzellig infiltrirtem Gewebe vorhanden waren.

Während Schmorl, wie Andere, durch Einführung von Soorculturen in die Blutgefässe keine Eiterungen in den Geweben der Versuchsthiere entstehen sah, auch die in seinem oben erwähnten Falle gefundenen Nierenabscesse der Anwesenheit von neben dem Soor nachgewiesenen Spaltpilzen zuschreibt, vermag ich nur in einem später noch etwas näher zu besprechenden Falle (Fall 7) das Gleiche anzunehmen; im Uebrigen waren jedenfalls die starken entzündlichen Veränderungen, welche so regelmässig im Bindegewebe sich fanden, den Soorfäden allein zuzuschreiben; es dürfte vielleicht auch das Gewebe sich gegen die wuchernden, in hellen Haufen eindringenden Pilzfäden etwas anders verhalten, als gegen die in die Blutbahnen eingeführten Soorsporen. In sehr vielen Fällen fanden sich allerdings zum Theil massenhafte Spaltpilze; aber immer lagen sie weiter ausserhalb als die Soorfäden, oder waren auch nur in den Auflagerungen in grosser Menge vertreten. Nur wenn Nekrose des Bindegewebes und Ablösung von dem noch lebenden Gewebe eingetreten war, drangen

die Spaltpilze in die entstandenen Räume und Spalten des Gewebes ein, aber auch meist nur in diese, nicht in die abgestossenen Abschnitte. Es machte dann vollkommen den Eindruck, als ob durch einen mächtigeren Eindringling Breschen in das Deckepithel gebrochen würden, durch welche dann die feineren Organismen von vielleicht weit gefährlicherer Art ihren Einzug in die Gewebe hielten.

Diese Leistung möchte ich besonders in Fall 7 dem Soorpilz zuschreiben. Ein 6 Monate alter, bis dahin gesunder Knabe erkrankt plötzlich an Erbrechen und Krämpfen und stirbt nach 8 Tagen. Starke eitrige Meningitis und Pachymeningitis, Thrombose des Sinus longitudinalis und seiner nächsten Venen, ausgedehnte Hirnerweichung ergeben sich als Todesursache. Als Eingangspforte für die im Eiter gefundenen Kokken ist nur ein in Abstossung begriffener Schorf der Stimmbänder vorhanden, mit Soorfäden in das Gewebe hineinziehend; auf und im Schorfe, im blossgelegten Bindegewebe darunter, wie in kleinen Entzündungsherden zwischen den Kehlkopfmuskeln fanden sich Anhäufungen von Kokken. Eine andere Eingangspforte für die die schwere Erkrankung erregenden Organismen war nicht nachzuweisen.

Jedenfalls vermochte auch Ribbert keine Kokken in den Hirnabscessen aufzufinden.

Mag nun dem Soorpilze eine solche zweite pathologische Bedeutung zukommen oder nicht, so ergiebt sich aus den vorstehend mitgetheilten Beobachtungen sicherlich, dass er seither in seiner Wichtigkeit bedeutend unterschätzt wurde und dass wohl in sehr vielen Fällen seiner Wirksamkeit der schlimmere Verlauf einer Krankheit zuzuschreiben war, welche ohne sein Hinzutreten vielleicht leichter verlaufen sein würde. Es dürfte sich nicht selten wie in einem von mir secirten Falle verhalten; eine Amputation des Oberschenkels war völlig geheilt, als der Betreffende an jauchiger Cerebrospinalmeningitis zu Grunde ging, welche von einem nicht beachteten Decubitus am Kreuzbeine ausgegangen war.

Es bleiben allerdings noch manche Fragen offen, für deren Beantwortung geeignetes Material abzuwarten ist.

Im Nachfolgenden gebe ich das dem Vorstehenden zu Grunde liegende Einzelmaterial.

1. Aelteres Präparat von sehr starkem Soor der Speiseröhre von 1875. Der sehr dicke Belag besteht aus einer Soor-Reincultur mit Schichten von Epithel und Leukocyten. Unmittelbar über der festen Epitheldecke liegt eine Lage von Eiterkörperchen, durch welche die Soorfäden sich hindurch in das Epithel hineinziehen. Nirgends gehen die Pilzfäden in das Bindegewebe, das jedoch starke kleinzellige Infiltration zeigt.

2. S.-Nr. 156, 1879. 12 Wochen alter Knabe. Wesentlicher Befund: Pneumonie und Emphysem — Bronchitis — grosse Soormengen in der Speiseröhre — Rhachitis — u. s. w. Mikroskopische Untersuchung ergiebt starkes Einwachsen der Pilzfäden in das Bindegewebe und durch Gefässe hindurch, letztere sind zum Theil thrombosirt; die Schleimhaut zeigt sich zum Theil nekrotisch abgestossen; in Gefässen finden sich Sporen.

3. S.-Nr. 335, 1885. 6 Monate altes Mädchen. Section 20 Stunden post mortem. Wesentlicher Befund: Katarrhalpneumonie — Bronchitis — Hydrocephalus — Schwellung der Darmfollikel. Mikroskopisch finden sich in den Lungen nahe der Pleura grosse Hohlräume (Bronchiektasien?), welche mit massenhaftem Soorfilze gefüllt sind; zwischen den Pilzfäden Leukocyten. Von den Hohlräumen aus durchbrechen Soorfäden die Gefässwand und finden sich zwischen rothen Blutkörperchen und Leukocyten.

Leider war von dieser im Sectionscurse gemachten Section nur ein Stückchen aufbewahrt.

4. S.-Nr. 52, 1886. 73 Jahre alte Wittwe. Section 23 Stunden post mortem. Wesentlicher Befund: Starkes Lungenemphysem — alte und frische Endocarditis der Mitralis — altes perforirendes und frisches rundes Magengeschwür u. s. w. Mikroskopisch fanden sich Soorfäden und Spaltpilze im Geschwürsgrunde.

5. S.-Nr. 293, 1887. 16 Tage alter Knabe. Section 21 Stunden post mortem. Wesentlicher Befund: Soor von Speiseröhre und Kehlkopf — Hyperämie der Lungen — Bronchitis — Ekchymosen der Pleura u. s. w. Mikroskopisch findet sich die Schleimhaut der Speiseröhre stellenweise frei von Soor, an anderen findet sich Geschwürsbildung. Die Soorfäden dringen ins Bindegewebe, durchwachsen grössere und kleinere Blutgefässe, die zum Theil thrombosirt sind, zum Theil aber anscheinend normales Blut enthalten, zum Theil mit zahlreichen Leukocyten gefüllt sind. Auch in einzelnen Schleimdrüsen finden sich Soorfäden und wachsen durch das Epithel ins Bindegewebe.

6. S.-Nr. 314, 1887. 19 Tage altes Mädchen. Section 9 Stunden post mortem. Wesentlicher Befund: Magen-Darm-Katarrh — Schwellung der Mesenterialdrüsen — Soor der Speiseröhre — Pneumonie der Unterlappen u. s. w.

Mikroskopisch: Speiseröhre mit bald tieferen, bald flacheren Geschwüren. Das Bindegewebe stark zellig infiltrirt, von sehr zahlreichen Pilzfäden durchwachsen, welche auch durch die Blutgefässe hindurchwachsen; letztere sind vielfach thrombosirt. Die Pilzwucherung überschreitet nie die Zellinfiltration, geht aber zum Theil bis zur Muscularis, deren innerste Schichten stellenweise auch zellig infiltrirt sind.

In der Trachea finden sich Soorfäden neben Kokken und Stäbchen; an einzelnen Stellen dringen Soorfäden und nur diese zwischen den gut erhaltenen Cylinderepithelien ins Bindegewebe. (Siehe Tafel IV, Fig. 1.)

In den pneumonischen Lungenabschnitten enthalten die Alveolen neben zahlreichen Zellen alle möglichen feinsten pflanzlichen Organismen, dazwischen auch einzelne Soorfäden, von denen nur einer eine kurze Strecke ins Lungengewebe zu verfolgen ist.

7. S.-No. 51, 1888. 6 Monate alter Knabe erkrankte mit Erbrechen

und Convulsionen, stirbt am 8. Tage der Krankheit. Section 21 1/2 Stunden post mortem.

Wesentlicher Befund: Sehr starke eitrige Meningitis und Pachymeningitis — ausgedehnte hämorrhagische Erweichung der Stirnlappen — sehr starke hämorrhagische Sprenkelung in den hinteren Hirnabschnitten — trüber Inhalt der erweiterten Ventrikel — ausgedehnte Thrombose der Sinus — derbe Leber und Milz — sehr starke Trübung der Nieren — trüber Urin in der Harnblase — starke Hyperämie des Pankreas — leichtere Schwellung und Röthung der Darmfollikel — Schwellung der rechten Tonsille — Schorf der Stimmbänder in Ablösung — umschriebene pneumonische Infiltrate und gleichmässiges acutes Emphysem der Lungen — Bronchitis — Schwellung und Röthung der Bronchialdrüsen — geringe Rhachitis.

Von dem Protokolle gebe ich nur das Wichtige.

Hals: Schlundschleimhaut blassgrauroth, linke Tonsille klein, rechte geschwollen, beide blass, die Balgdrüsen geschwollen.

Kehlkopf: Schleimhaut blass, in der vorderen Hälfte der Stimmbänder in der Länge von 2 Mm. von dicker bräunlichgrauer Masse überragt, welche durch eine scharfe feine Furche gegen die vordere blasse Stimmbandhälfte abgegrenzt ist — in Ablösung begriffener Schorf. Luftröhre blass, mit etwas blutig gefärbtem Schleime belegt; Bronchialschleimhaut geröthet, mit reichlichem blutigem Schleime belegt.

Bronchialdrüsen geschwollen, dunkelgrauroth. Schilddrüse blassgrauroth.

Schädel: Decke etwas dicker, blutreich; Sinus longitudinalis vollkommen mit derben blassen Thrombusmassen ausgestopft, zwischen welche hier und da dunkelrothe eingesetzt sind; auch die zunächst liegenden Arachnoidealvenen sind mit derben dunkelgraurothen Thrombusmassen ausgestopft.

Dura mater an der Innenfläche mit dickem gelbem Eiter belegt, der nach vorn hämorrhagisch gefärbt ist. Arachnoidea an den Hirnlappen mit den unterliegenden Hirnabschnitten in eine gleichmässige dunkelgraurothe pulpöse Masse umgewandelt, nach der Convexität zu und hinten eitrig belegt und in grösserer Ausdehnung gelbeitrig infiltrirt. Die Seitenventrikel stark ausgedehnt, rechts mit trübe seröser gelblicher, links mit stärker getrübter, röthlicher Flüssigkeit gefüllt. Das Mark in der Umgebung der Ventrikel besonders nach hinten dicht rothgesprenkelt, weich. Dritter und vierter Ventrikel mässig weit; Kleinhirn weich, Mark röthlich gesprenkelt.

Die Brustsection war im Examen gemacht, bei der Revision der Präparate an der Speiseröhre nichts mehr zu ersehen; es ist deshalb leider nicht festzustellen, wie sie sich verhielt.

Mikroskopisch fand sich der Schorf der Stimmbänder zum Theil abgelöst, besteht aus der ganzen Epithelschichte, die nur mit wenigen in Schleim eingebetteten Leukocyten überdeckt ist. An zahlreichen Stellen liegen auf und in dem Schorfe grössere und kleinere Ballen von feinen Kokken, welche in kleineren Häufchen sich auch im subepithelialen Bindegewebe finden. Im Schorfe finden sich in wechselnder Menge Soorfäden, welche zum Theil in das zellinfiltrirte Bindegewebe ziehen.

Kokkenhäufchen liegen im Ausführungsgange der Schleimdrüsen; auch in der Tiefe zwischen Muskelfasern finden sich zellinfiltrirte Stellen mit feinen Kokkenhäufchen.

Im Eiter der Dura mater finden sich zahlreiche Doppelkokken.

In Tonsillen, Lungen, Nieren, Gehirn keine Spur von Soor nachweisbar.

8. S.-Nr. 227. 1888. 12 Tage altes Mädchen; Section 42 Stunden post mortem. Wesentlicher Befund: Aspirationsherde der Unterlappen. Mageninhalt in den Luftwegen. Hyperämie und mässiger Luftgehalt der Lungen. Ekchymosen der Pleura. Starker Soor der Luftwege. Schwellung der Darmfollikel und Mesenterialdrüsen. Ausgedehnter Soor der Speiseröhre.

Mikroskopisch: Geschwüre der Speiseröhre mit Soorfäden, welche auch Gefässe durchwachsen.

9. S.-Nr. 281. 1888. 1 Jahr alter Knabe. Section 45 Stunden post mortem. Wesentlicher Befund: Ausgedehnte Diphtherie. Soor der Speiseröhre u. s. w. Mikroskopisch Soorfäden im Bindegewebe.

10. S.-Nr. 436. 1888. 4 Wochen alter Knabe. Section 40 Stunden post mortem. Wesentlicher Befund: Luetische Pneumonie und Hepatitis. Soor der Stimmbänder u. s. w.

Mikroskopisch finden sich Soorfäden das Stimmbandepithel durchwachsend in das zellig infiltrirte Bindegewebe hineinziehend.

11. S.-Nr. 198. 1889. 6 Monate alter Knabe. Section 32 Stunden post mortem. Wesentlicher Befund: Ausgedehnte luetische Pneumonie und Hepatitis. Cylindrische Füllung der Speiseröhre mit Soorpfropf. Soorgeschwüre der Stimmbänder u. s. w.

Mikroskopisch besteht der Cylinder der Speiseröhre aus abgestossenen Epithelien, Leukocyten, enormen Massen verschiedener feinster Mikroorganismen, sowie Soorhefe mit wenig Soorfäden. Die Schleimhaut der Speiseröhre ist in grosser Ausdehnung des Epithels beraubt. In der innersten aus zellig infiltrirtem Bindegewebe bestehenden Schicht finden sich die Reste der Schleimdrüsen. In grosser Zahl ziehen büschelförmig Soorfäden in die Tiefe des schlechte Kernfärbung zeigenden Gewebes, die Soorfäden färben sich nur schlecht. An den Stimmbändern gelockertes Epithel, zwischen dem sich spärliche, zum Theil gut, zum Theil schlecht sich färbende Soorfäden finden.

12. S.-Nr. 259. 1889. 3 Monate altes Mädchen. Section 30 Stunden post mortem. Wesentlicher Befund: Soor von Speiseröhre und Kehlkopf — starke Pigmentirung von Leber und Milz — Hirnhyperämie — Lungencollaps, Emphysem und Oedem.

Ein Theil der Speiseröhre wird sofort bei der Section, ein Theil erst in Alkohol eingelegt, nachdem er nur mit 5 proc. Chloralhydratlösung abgespült unter einer Glasglocke 3 Tage im warmen Zimmer gelegen hatte.

Querschnitte der beiden Theile zeigen keine Verschiedenheit im Verhalten.

Es findet sich die Innenfläche der Speiseröhre auf Querschnitten mit dicken, gegen die eigentliche Wand der Speiseröhre meist kaum abzugrenzenden Massen bedeckt, welche aus grossen Mengen von Soor-

fäden und Sporen gemischt mit Spaltpilzen der verschiedensten Art bestehen. Von diesen Massen aus ziehen in dichten, büschelartigen Zügen die Soorfäden in das Gewebe hinein; das ganze Bindegewebe erscheint bei schwacher Vergrösserung wie aus unregelmässig parallel verlaufenden dunkleren und helleren Schichten bestehend (siehe Tafel IV, Fig 4 und 5); es entsteht dies Bild durch abwechselnd stärkere und schwächere Zellinfiltration und abwechselnd dichter und weniger dicht senkrecht in die Tiefe ziehende Soorpilze. An einzelnen Stellen fehlt die Kernfärbung, und es zeigen sich diese Abschnitte vom benachbarten Gewebe durch Spalten abgegrenzt, ebenso von den tiefen Gewebsschichten. In diesen Spalten finden sich feine Spaltpilze, während in der gleichen Tiefe im zusammenhängenden Gewebe neben den Soorpilzen sich keine finden.

13. S.-Nr. 270. 1889. 5 Monate alter Knabe, Section 30 Stunden post mortem. Wesentlicher Befund: Geringer Collaps und Hyperämie der Lungen — Soor der Stimmbänder — Schwellung der Darmfollikel und Mesenterialdrüsen — Hirnhyperämie.

Die wahren und falschen Stimmbänder erscheinen mit rauhen Massen belegt. Mikroskopisch findet sich an ersteren das Epithel sehr verdickt, zum Theil abgehoben; sowohl in den Taschen wie auf den Stimmbändern grosse Mengen von Spaltpilzen, nirgends jedoch finden sich solche im Epithel oder ins Gewebe dringend; zwischen den Spaltpilzen unregelmässig vertheilt ziemlich zahlreiche Soorfäden, von denen zahlreiche Fäden ins abgehobene Epithel, spärlich auch in das noch festsitzende hineinziehen; ganz vereinzelte Fäden durchdringen das Epithel ganz und gehen bis zum Bindegewebe, welches stark zellig infiltrirt ist.

14. S.-Nr. 293. 1889. 2 Monate alter Knabe, Section 46 Stunden post mortem. Wesentlicher Befund: Pneumonie — Katarrh der Luftwege — ausgedehnter Soor der Speiseröhre — Hirnhyperämie — Craniotabes — Anämie von Leber und Nieren.

Mikroskopisch ergiebt sich starker Soor der Speiseröhre mit Zerfall der Schleimhaut; die Soorfäden dringen tief in die Submucosa, Blutgefässe durchwachsend; so weit die Soorfäden eindringen, starke zellige Infiltration des Bindegewebes.

15. S.-Nr. 297. 1889. 3 Monate alter Knabe. Section 7 Stunden post mortem. Wesentlicher Befund: Magendarmkatarrh mit starker Schwellung der Follikel — Aspiration von Mageninhalt — Lungenemphysem — Ekchymosen der Pleura — blasse derbe Milzschwellung — Hirnhyperämie — allgemeine Atrophie.

Mikroskopisch finden sich ganz vereinzelte kleine Soorherde der Speiseröhre; geringe Pilzentwicklung findet sich an der Oberfläche, wenige Fäden senken sich ins Epithel, von denen einzelne fast das ganze Epithel durchbrechen, ganz spärliche erreichen das Bindegewebe, ein Faden kommt bis an eine Capillare.

16. S.-Nr. 338. 1889. 3 Monate alter Knabe. Section 41 Stunden post mortem. Wesentlicher Befund: Ausgedehnte Pleuropneumonie der Unterlappen — Hyperämie, Emphysem, Oedem und interstitielle Pneumonie der Oberlappen — Bronchitis — interstitielle Hepatitis — grosse derbe Milz, Nieren und Nebennieren — Soor der Speiseröhre — Hirnhyperämie.

Mikroskopisch ergiebt sich ausgedehnter Soor der Speiseröhre mit ausgedehntem Verluste des Epithels; Bindegewebe dicht zellig infiltrirt, von mehr oder weniger zahlreichen Soorfäden durchzogen, welche auch Drüsenschläuche durchwachsen, ebenso Blutgefässe.

17. S.-Nr. 372. 1889. Einen Monat altes Mädchen. Section 38 Stunden post mortem. Wesentlicher Befund: Herdweise Pneumonie der Unterlappen — Lungenemphysem und Oedem — beginnende Pleuritis beider Unterlappen — kleines Simmbandgeschwür — Soor in Kehlkopf und Speiseröhre — Speisebrei in den Luftwegen — geringe Hyperämie und Ekchymosen des Schädelinhaltes.

Das obere Stück der Speiseröhre wird bei der Section in Alkohol gebracht, das untere, nachdem es mit 5 proc. Chloralhydratlösung abgespült 5 Tage unter einer Glasglocke im warmen Zimmer gelegen hatte.

Durch die unaufgeschnittene Speiseröhre werden Querschnitte gemacht. In der oberen Hälfte zeigt sich der Soor sehr verschieden stark entwickelt, zum Theil als dicke, mit schlecht sich färbendem Epithel und Leukocyten gemischte Masse der Oberfläche aufliegend; von ihr aus wachsen stellenweise massenhafte Pilzfäden in und durch das Epithel, letztere durch das Bindegewebe zum Theil bis zur Muscularis vordringend; allenthalben ist hier das Bindegewebe zellig infiltrirt.

Die untere Hälfte gefüllt mit lockeren Massen, welche aus Leukocyten, Epithel, Spaltpilzen und sehr grossen Massen von Soorsporen, sowie sehr zahlreichen Soorfäden bestehen. Aus diesen Massen ziehen sich die Soorfäden allenthalben radiär in das Gewebe hinein, so dass meist eine scharfe Abgrenzung gegen die Schleimhaut nicht vorhanden ist; das Epithel ist meist nicht mehr nachweisbar; die Soorfäden dringen in Schleimdrüsen, durchwachsen Blutgefässe; allenthalben ist das Bindegewebe sehr stark von Leukocyten durchsetzt; nur die Schicht zunächst der Muscularis ist meist frei, stellenweise jedoch auch mit Zellinfiltration, welche zwischen die Muskelspalten hineinzieht. An wenigen Stellen überschreiten Soorfäden die Grenzen des zelligen Infiltrates und dringen bis in die Muscularis hinein; sie zeichnen sich dadurch aus, dass sie zahlreiche Seitensprossen aussenden, vereinzelt liegen und keine Zellinfiltration in ihrer Umgebung haben; sie dürften nach dem Tode soweit erst gewachsen sein.

Die Gefässe der soordurchwachsenen Theile sind theils thrombosirt, theils mit Leukocyten gefüllt, zum Theil auch normal, nur mit einem Kranze von wandständigen Leukocyten versehen.

Die Aussenfläche dieses Abschnittes ist mit dichter Soorhefe überzogen, welche in Spalten eindringt, nur selten Auswachsen zu Fäden zeigt.

18. S.-Nr. 392. 1889. 3¾ Jahre alter Knabe. Section 8 Stunden post mortem. Wesentlicher Befund: starke allgemeine Miliartuberculose — verkäste Lymphdrüsen — Solitärtuberkel des linken Sehhügels — Hydrocephalus — Soor von Schlund und Speiseröhre.

Mikroskopisch findet sich geringer, doch ziemlich ausgebreiteter Soor der Speiseröhre; die Oberfläche des Epithels ganz unregelmässig ausgenagt, Soorfäden nebst zahlreichen Spaltpilzen ins Epithel eindringend; an einzelnen Stellen fehlt das Epithel auf kleine Strecken, hier Zellinfiltration des Bindegewebes mit Soorfäden und Spaltpilzen.

19. S.-Nr. 514. 1889. 7 Jahre alter Knabe, Section 4 Stunden post mortem. Wesentlicher Befund: ausgedehnte Zerstörung der vorderen Trachealwand — Geschwüre der Bronchi — pneumonische Infiltrate — kleiner Soorfleck der Wangenschleimhaut.

Mikroskopisch zeigt diese Abhebung des Epithels, zum Theil bis zum Bindegewebe, nur ganz vereinzelte Soorfädchen nachweisbar, dagegen zahlreiche Mikrokokken. Die Stelle war mit Borax behandelt.

20. S.-Nr. 17. 1890. Einen Monat altes Mädchen. Section 5 Stunden post mortem. Wesentlicher Befund: Vereinzelte alte Soorflecke des Schlundes — starker Soor der Speiseröhre — starker Soor der Stimmbänder — Lungenhyperämie und Emphysem — Hyperämie und Erweichung des Magenfundus — Hyperämie des Dünndarmes mit stark wässerigem Inhalte — blasse derbe Leber — derbe Milz.

Mikroskopisch sind Lunge und Magen frei von Soor. Kehlkopf zeigt starken Soor der wahren und falschen Stimmbänder; das Epithel zum Theil stark verdickt, der Pilz in dasselbe an zahlreichen Stellen stark einwachsend, stellenweise durch dasselbe in das Bindegewebe eindringend; Spaltpilze finden sich im Belage, doch nicht im Gewebe. In der Speiseröhre der Soor gering entwickelt; der Pilz dringt in das sehr dünne Epithel ein und an einzelnen Stellen durch bis ins Bindegewebe; daselbst zellige Infiltration und starke Gefässfüllung.

21. S.-Nr. 31. 1890. Einen Monat altes Mädchen. Section 44 Stunden post mortem. Wesentlicher Befund: Beginnende Pneumonie — starkes Lungenödem — Soor von Schlund und Stimmbändern — grosse derbe Leber — Anämie.

Mikroskopisch finden sich auf den Stimmbändern locker haftende Massen, aus theils schlecht, theils gut sich färbendem Epithel bestehend, am Stimmbandepithel haften sie noch fest; sie sind von sehr zahlreichen Soorsporen und von spärlichen Fäden durchsetzt.

Speiseröhre zeigt stellenweise reichliche, stellenweise spärliche Soorsporen, sehr selten Fäden, dabei Spaltpilze; nichts ist ins Gewebe eingedrungen.

22. S.-Nr. 55. 1890. 1½ Monate alter Knabe. Section 21 Stunden post mortem. Wesentlicher Befund: interstitielle Pneumonie — Lungenemphysem — grosses Geschwür der Fossa pyriformis — Soor der Speiseröhre — Feuersteinleber — derbe Milz — kleines derbes Pankreas — Hyperämie des Hirns — Phlegmone und Abscedirung am rechten Beine.

Mikroskopische Untersuchung. 1. Fossa pyriformis, Schleimhaut zum Theile des Epithels beraubt, mit Spaltpilzen in dünner Schicht belegt; stellenweise finden sich dickere Massen, welche aus Soorhefe und Spaltpilzen nebst zelligen Elementen, zum Theil und zwar die dem Gewebe anliegende Schicht aus Soorfilz bestehen. Die Soorfäden dringen ins Gewebe und durchwachsen Blutgefässe; das Bindegewebe ist dicht zellig infiltrirt. — 2. Speiseröhre zeigt kleine Verdickungen der Schleimhaut, welche aus massenhaften Epithelien, Leukocyten, Soorhefe und Spaltpilzen bestehen, dem Gewebe nahe aber aus Soorpilzfäden, welche das Epithel zum Theile durchsetzend in das zellig infiltrirte Bindegewebe einwachsen. — 3. Kehlkopf, Epithel der Stimmbänder sehr stark verdickt, die obersten Schichten gelockert von Soorfäden durchsetzt, in

den äussersten Schichten auch von reichlichen Spaltpilzen; die Soorfäden dringen ins Epithel, verbreiten sich in ihm und dringen stellenweise in das zellig infiltrirte Bindegewebe.

23. S.-Nr. 395. 1891. 1 1/3 Monate altes Kind. Section 18 Stunden post mortem. Wesentlicher Befund: Pneumonische Infiltrate mit kleinen Hämorrhagien — Soor von Rachen, Speiseröhre, Kehlkopfeingang, Stimmbändern mit Geschwüren — Trübung der parenchymatösen Organe — kleine Blutungen und beginnende Abscesse der Nieren — Magendarmkatarrh — Hyperämie des Hirns — starke allgemeine Atrophie.

Mikroskopisch findet sich in der Lunge Katarrhalpneumonie, in ganz vereinzelten Alveolen gelingt es im Exsudatpfropfe einzelne Soorfäden aufzufinden. Auf den Stimmbändern findet sich ein Schorf, der aus abgestorbenen Epithelien, Soorfäden und Spaltpilzen besteht; die Soorfäden dringen ins Bindegewebe hinein, die Spaltpilze gehen nicht so tief als die Soorfäden.

In den Nieren starke nephritische Veränderungen; Soor nicht nachzuweisen.

24. S.-Nr. 379. 1894. 2 1/2 Monate altes Kind. Section 25 Stunden post mortem. Wesentlicher Befund: starker Magendarmkatarrh mit Maceration der Magenschleimhaut — Emphysem und Collapsherde der Lungen — starke Hirnhyperämie — starke allgemeine Atrophie — Soor der Zunge, Kehlkopf, Luftröhre — trübe Schwellung von Leber und Nieren.

Mikroskopisch zeigt die Zunge mässigen Soorbelag mit Spaltpilzen in geringer Zahl; die Soorfäden ziehen gerade und schräg durch das ganze Epithel ins Bindegewebe hinein (s. Querschnitt einer Papille auf Tafel IV, Fig. 2). Luft- und Speiseröhre sind frei von Soor.

25. S.-Nr. 411. 1894. Einen Monat altes Kind. Section 50 Stunden post mortem. Wesentlicher Befund: Chronischer Magen-Darmkatarrh — starker Soor von Mund- und Speiseröhre — blasse derbe Leber — Hirnhyperämie — Cyste des rechten Ovarium.

Mikroskopische Untersuchung: Die Zunge zeigt dicke Auflagerungen von Zellen mit spärlichen Spaltpilzen gemischt; Soorfäden dringen ins Bindegewebe hinein und durchwachsen Blutgefässe. — Speiseröhre zeigt auf den Schnitten zum Theil ausgedehnte Zerstörung der Schleimhaut, auf der Muscularis findet sich nur eine dünne Schicht stark kleinzellig infiltrirten und von massenhaften Soorfäden durchsetzten Bindegewebes. An anderen Stellen ist auf der Submucosa aufliegend eine dicke Schicht kein deutliches Epithel erkennen lassender Massen, welche grösstentheils aus von dichten Soorfäden durchfilzten Eiterkörperchen zu bestehen scheinen; von ihr aus ziehen dichte Züge von Soorfäden in die zellreiche Submucosa, zum Theil Blutgefässe durchsetzend (Tafel IV, Fig. 3); die Blutgefässe enthalten Thromben. Die Luftröhre zeigt keinen Soor, auch keine Spaltpilze auf dem Epithel.

Erklärung der Abbildungen.

Tafel IV.

Fig. 1. Stückchen der Luftröhrenschleimhaut von Fall 6; Soorpilzfäden wachsen durch das anscheinend normale Cylinderepithel in das Bindegewebe.

Fig. 2. Zahlreiche Soorpilzfäden im anscheinend normalen Epithel einer Zungenpapille, mehrere sind in das Bindegewebe eingedrungen. Fall 24.

Fig. 3. Soorpilzfäden zwei Blutgefässe der Speiseröhre durchwachsend. Fall 25.

Fig. 4. Querschnitt durch die Speiseröhre eines Kindes. Schubweises concentrisches Vordringen der Pilze in die Tiefe, theilweise Nekrose und Abstossung der Schleimhaut.

Fig. 5. Kleines Stück desselben Präparates, stärker vergrössert. Fall 12.

V.

Aus dem pathologischen Institute zu Kiel.

Ueber subpleurale Lymphdrüsen.

Zugleich ein Beitrag zur Lehre von den Staubinhalationskrankheiten.

Von

Prof. Dr. Arnold Heller

in Kiel.

(Mit 4 Abbildungen.)

Als F. A. v. Zenker durch seine epochemachende Arbeit [1]) die Lehre von den Staubinhalationskrankheiten begründete, hatte er diese Lehre theils selbst, theils durch seine Schüler so weit gefördert, dass verhältnissmässig nur wenige wichtigere Ergänzungen von anderer Seite geliefert werden konnten.

Einen kleinen Beitrag möchte ich in Folgendem liefern.

Unter den verschiedenen Staubarten war es besonders auch der Sandstaub, dessen Eindringen und dadurch hervorgerufenen pathologisch-anatomischen Veränderungen v. Zenker seine Aufmerksamkeit zuwandte. Neben verschiedenen anderen wichtigen Befunden [2]) stellte er besonders das charakteristische Bild der Lungenveränderungen fest.[3]) „Solche Lungen sind nämlich sowohl an der Oberfläche, als in der Tiefe, manchmal ziemlich gleichmässig, in anderen Fällen unregelmässig durchsetzt von kleinen, sehr harten, passend mit Schrotkörnern zu vergleichenden, durchaus aus schwieligem Bindegewebe bestehenden Knoten, welche theils völlig schwarz gefärbt sind, theils (besonders die an der Oberfläche gelegenen) aus einem weissen Centrum mit schwarzem Ringe bestehen. Von wirklichen Tuberkeln findet sich in den reinen Fällen keine Spur. Dagegen sind offenbar solche Fälle bisher öfter als geheilte Tuberculosen aufgefasst worden."

---

1) Tageblatt der 40. Versammlung Deutscher Naturforscher und Aerzte in Hannover. 1865. Nr. 5. S. 66, und dieses Archiv. II. 1867. S. 117.

2) Immermann, Dieses Archiv. V. 1869. S. 236, und Heller, Virchow's Archiv. LI. 1870. S. 350.

3) Sitzungsberichte d. physikal.-medic. Societät zu Erlangen. 5. XII. 1870.

Die Natur dieser Knötchen aber blieb zweifelhaft; denn wenn sie auch zweifellos als durch den Reiz des Staubes entstanden anzusehen waren, so fragt doch Meinel[1]) mit Recht: „Wie ist es möglich, dass die durch den Reiz fremdartiger Einlagerung bedingte Degeneration sich nicht auf das ganze Lungengewebe ausbreitet, sondern blos auf kleinere Bezirke desselben beschränkt, da doch das ganze Lungengewebe dem Einflusse genannter Schädlichkeit ausgesetzt war, während die degenerirten Partien wie die noch lufthaltigen approximativ denselben Kieselerdegehalt boten?“ Meinel kommt zu dem Schlusse, dass die Lymphgefässe hauptsächlich an der Schwielenbildung betheiligt seien, und zieht einen Theil der von Rindfleisch[2]) als Lymphangitis nodosa beschriebenen Knötchen hierher.

Auch v. Js[3]) kommt zu dem Ergebniss: „dass solchen subpleuralen Knötchen vielleicht eine nähere Verbindung mit den Lymphgefässen zuzuschreiben ist, könnte wohl dadurch begründet werden, dass es mir an einer Steinhauerlunge gelang, ein subpleurales Lymphgefäss zu injiciren, welches die Injectionsflüssigkeit von Knötchen zu Knötchen führte und so mehrere derselben mit einander verband. Das Lymphgefäss verschwand im oder unter dem Knötchen, um auf der anderen Seite desselben wieder aufzutauchen; auch Verästelungen des Lymphgefässes an dieser Stelle fanden statt.“

Sehen wir uns nach Aufschluss in den Lehrbüchern der normalen Anatomie um, so ergiebt sich über den Lymphapparat der Lungen, dass in den Lungen ein oberflächliches und ein tiefes Lymphgefässnetz existire, die mit einander in Verbindung stehen und ihre Lymphe nach dem Lungenhilus in die dort befindlichen Bronchialdrüsen führen. Von einzelnen Autoren wurden dann lymphatische Anhäufungen im Lungengewebe beschrieben, aber verschieden gedeutet. Erst J. Arnold[4]) wies subpleurale wie bronchiale und peribronchiale lymphatische Anhäufungen als einen regelmässigen, wenn auch in Ausbreitung und Menge des Vorkommens sehr wechselnden Befund nach und machte besonders auf die Bedeutung desselben für die Staubablagerung aufmerksam.[5])

Ich kann diese Angaben von J. Arnold nicht nur bestätigen,

1) Meinel, Inaug.-Diss. Erlangen 1869. S. 43.

2) Pathologische Gewebelehre. 1. Aufl. S. 351.

3) Experimentelle Untersuchungen über die Kieselstaubinhalation. Inaug.-Diss. Bern 1876. S. 14.

4) Virchow's Archiv. LXXX. 1880. S. 315. Auf diese Arbeit verweise ich auch betreffs der vor ihm gemachten Angaben über lymphatische Gewebe der Lunge.

5) J. Arnold, Untersuchungen über Staubinhalation und Staubmetastase. Leipzig 1885.

sondern noch dahin erweitern, dass subpleural nicht nur die meist nur mikroskopisch sichtbaren Lymphknötchen vorkommen, sondern dass auch wirkliche Lymphdrüsen (Lymphknoten), und zwar makroskopisch sichtbare subpleural sich finden. Es sind diese subpleuralen Lymphdrüsen sehr verschieden in Zahl, Grösse und Aussehen; bei manchen Individuen sind sie sehr reichlich, bei anderen nur spärlich, wieder bei anderen fehlen sie ganz; ihre Austheilung auf der Lungenoberfläche ist sehr unregelmässig, besonders gern liegen sie in den interlobulären Pleuraflächen, meist an den Knotenpunkten der interlobulären Septa.

Ihre Grösse schwankt von Mohnkorn- bis Linsengrösse. Ihre Farbe stimmt mit der der Bronchialdrüsen überein; bei jüngeren Individuen, welche noch nicht viel Kohlenstaub geathmet haben, sind sie blasser oder dunkler grauroth; je älter die Individuen sind, um so stärker sind sie meist grau oder schiefrig oder schwarz. Ihre Consistenz nimmt mit dem Alter in ziemlich gleichem Schritte zu. Sie stimmen hierin auch mit den Bronchialdrüsen überein.

Einen besonders schönen Fall von sehr zahlreichen subpleuralen Lymphdrüsen bieten die vier Figuren; die Oberfläche der Lunge ist mit solchen Lymphdrüsen in der verschiedensten Grösse und Austheilung bedeckt; auf der rechten Lunge finden sich nicht weniger als 14, auf der linken 12 Stück. Es stammt diese Lunge von einem an Diphtherie gestorbenen 15 Jahre alten Idioten.

Diese subpleuralen Lymphdrüsen nun sind ebenso wie die mikroskopischen Follikel als Filter anzusehen, in welchen die staubförmigen, der Lunge durch die Athmung zugeführten Körper aus der Lymphe abfiltrirt werden, wie schon J. Arnold für seine Lymphknötchen betont hat. Sie machen deshalb alle Schicksale durch, wie die Bronchialdrüsen; sie zeigen Hyperämie und Schwellung bei acuten entzündlichen Vorgängen der Lunge, sie erfahren bei zunehmender Kohlenstaubzufuhr immer stärkere Schwärzung, bei Sandstaubeinathmung werden sie durch chronischen Entzündungsreiz ganz ebenso wie die Bronchialdrüsen mit Untergang der lymphoiden Elemente in derbes schwieliges Gewebe umgewandelt. Während aus den Arnold'schen Follikeln die kleineren Zenker'schen Staubschwielen hervorgehen, sind die grossen pleuralen Schwielen Zenker's wohl meist auf diese subpleuralen Lymphdrüsen zurückzuführen. In ihrem schwieligen Gewebe gelingt es, wenn auch nur mit starken Vergrösserungen und besonderer Behandlung, ausserordentliche Massen spitzer und zackiger Sandsplitterchen nachzuweisen. Besonders deutlich werden diese mit Kohlenstaub beladenen subpleuralen Lymphdrüsen sichtbar, wenn die

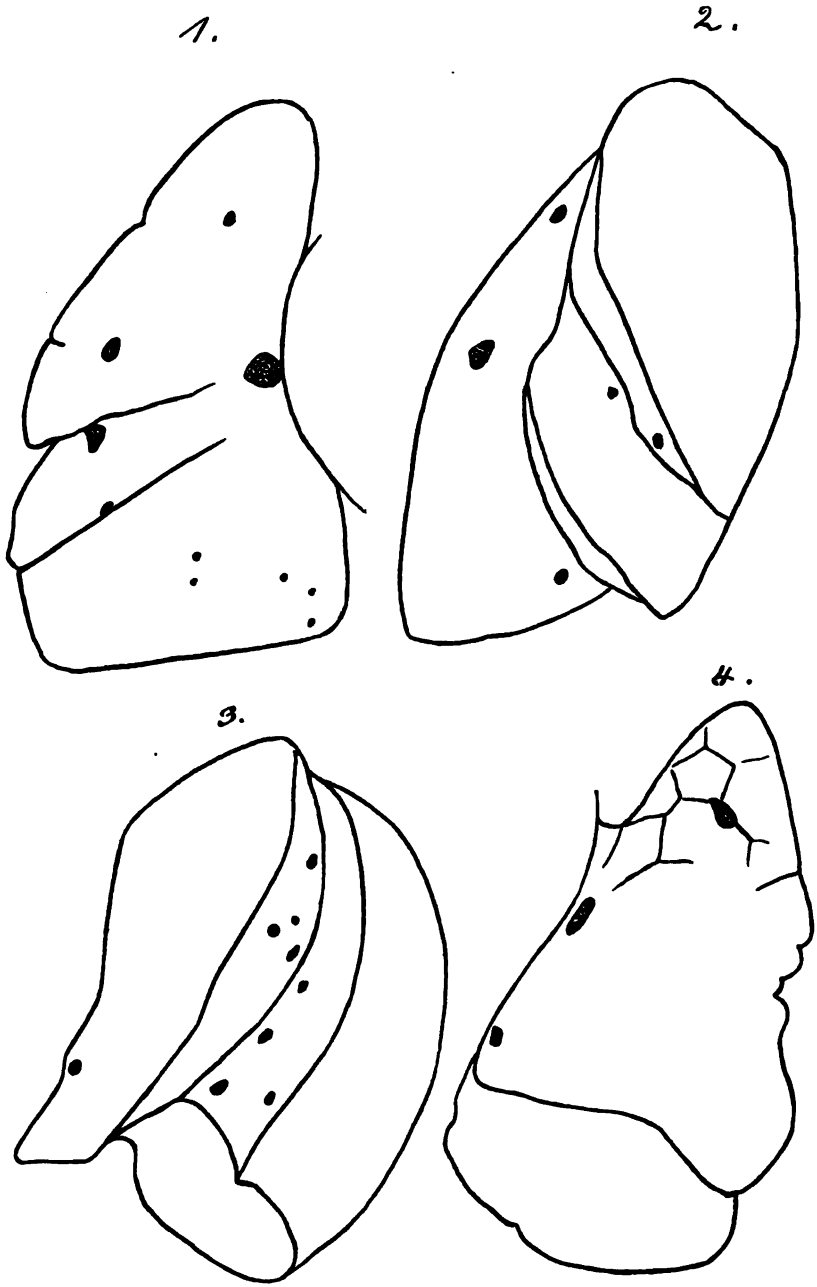

Subpleurale Lymphdrüsen der rechten Lunge. Fig. 1. Innere Oberfläche. Fig. 2. Vorderfläche. Linke Lunge. Fig. 3. Vordere Fläche. Fig. 4. Gegen den Herzbeutel gekehrte Fläche.

Besitzer der Lungen längere Jahre unter Umständen zugebracht haben, bei welchen die Aufnahme neuer Kohlenstaubmassen nahezu verhütet wird, wie z. B. in Zuchthäusern. Dann werden die Lungen allmählich fast ganz russfrei, weil aller Staub durch die Lymphbahnen nach den Lymphdrüsen geschafft und dort aufgespeichert wird, während nicht, wie sonst bei Culturmenschen, täglich neue Russmassen durch die verunreinigte Athmungsluft zugeführt werden.

Es bedarf kaum der Erwähnung, dass auch für andere pathologische Processe diese Lymphdrüsen nicht ohne Bedeutung sind.

VI.

Aus dem pathologischen Institute zu Kiel.

Eröffnung der Vena anonyma durch ein zerfallendes Gumma.

Von

Dr. Hans Stöcklin,

Assistenten am Ausgarkrankenhause zu Kiel.

Ein im Kieler pathologischen Institut zur Section gekommener Fall[1]) von seltenem Sitze und Verlauf von Gummabildung dürfte wohl verdienen, dem regelmässigen Dissertationenschicksale entrissen zu werden; ich erlaube mir, ihn in einem kurzen Auszuge mitzutheilen.

Es handelt sich um das Mädchen Maria R., 17 Jahre alt, das am 17. August 1892 in die chirurgische Klinik zu Kiel aufgenommen wurde und am 27. August 1892 daselbst verstarb.

Anamnestisch ergiebt sich, dass Patientin im October 1891 und Frühjahr 1892 wegen erbsen- bis taubeneigrosser, theilweise verkäster, theilweise entzündlich geschwollener Drüsen operirt wurde. Eltern angeblich stets gesund. Von zwölf Geschwistern neun in den ersten Monaten gestorben. Patientin leidet schon längere Zeit an starkem Husten, der besonders Nachts beim Liegen unstillbar ist.

Der Befund ist wie folgt: An der linken Seite des Kopfes unter dem Ohre zwei parallele Granulationsnarben, 4,5 und 8 Cm. lang; zwei Finger breit unter dem Ohre kleine Narbe, in der Halsschulterbeuge grössere Narben. Vor dem linken Ohre sieht man ein mit wallartigen Rändern umgebenes, eiterndes Geschwür von halbkreisförmiger Gestalt, das schon das äussere Ohr angenagt hat. Die ganze linke Backe ist geschwollen. Am Manubrium sterni am Ansatze des rechten Sternocleidomastoideus sehr harter Tumor, der sich bis auf den Sternocleidomastoideus verfolgen lässt und mit diesem sowohl, wie mit dem Sternum verwachsen ist. Beim Drehen des Kopfes folgt derselbe den Bewegungen des Sternocleidomastoideus. In der Längsaxe misst der Tumor 9 Cm., in der grössten Queraxe 4,5 Cm. Die Haut darüber ist verschieblich. Durch Druck auf die Trachea ist die freie Respiration gehindert und durch diesen Reiz permanenter Husten hervorgerufen. Patientin hat einen lauten Stridor. Lungenbefund ergiebt zahlreiches Rasseln. Ueber dem Sternum ausgebreitete Dämpfung, welche auf ein mediastinales

1) Stöcklin, Inaug.-Diss. Kiel 1894.

Gumma, durch dessen Druck auf die Trachea Athembeschwerden hervorgerufen sind, gedeutet wird. An den Genitalien nichts Verdächtiges zu finden.

Die Diagnose wurde gestellt auf: Hereditäre Lues. Gummata der Hals- und Mediastinaldrüsen, ferner Gumma des Kopfnickers mit Compression der Trachea.

Therapie: Energische Schmierkur mit gleichzeitiger Anwendung von Jodkali.

Der Verlauf war folgender: 17. August. Schmierkur begonnen. 19. August. 1 Grm. Jodkali. 20. August. Patientin nimmt täglich 5 Grm. Jodkali und bleibt dabei, da Schnupfen und Kopfschmerz eingetreten ist. Die Athemnoth ist rapid geschwunden, der Stridor ebenfalls. Patientin wirft eitriges Sputum aus. Subjectives Wohlbefinden.

26. August. Nachts bekommt Patientin geringe Hämoptoe. Es fällt dabei die dunkle Farbe des Blutes auf. Ueber beiden Spitzen reichliches Rasseln, in den unteren Lungenpartien weniger. Verordnet wurde: Ruhige Rückenlage, Eisbeutel auf beide Spitzen. Aq. amygdal. und Morphin. hydrochl. gegen den Hustenreiz.

27. August Nachts. Patientin hat plötzlich eine colossale Hämoptoe. Der herbeieilende Arzt findet sie todt in einer grossen dunkelvenösen Blutlache.

Verbraucht wurden 35 Grm. graue Salbe, 50 Grm. Jodkali.

Die 7 Stunden post mortem gemachte Section im hiesigen pathologischen Institut [1]) ergab folgenden wesentlichen Befund: Starke Blutung in die Luftwege, in den Magen und nach aussen — Ausgedehnte Zerstörung der Luftröhrenwand durch zerfallende Gummamassen — Eröffnung der Vena anonyma sinistra an der Mündung in die Cava superior durch Gumma — Ausgedehnte gummöse Infiltrate um beide Schlüsselbeine und die 1. Rippe — Gummata in Leber, Milz und Nieren — Zahlreiche Narben am Halse.

Der ausführlichere Befund, soweit er für uns von Interesse ist, lautet: Weibliche Leiche, Haut sehr blass, ohne Todtenflecke, starke Starre. Unterhautgewebe ziemlich fettreich, Muskeln gut entwickelt, blass. An Mund und Nase reichlich angetrocknetes Blut.

Brust: Lungen nur an einzelnen Stellen angewachsen, sehr aufgetrieben, nicht einsinkend. In den Höhlen etwas klares Serum; Pleuren sehr blass. An der Pleura pulmonalis an zahlreichen Stellen dunkelrothe Flecken. Auf dem Durchschnitt Lungengewebe grösstentheils lufthaltig, sehr bleich, stark gleichmässig emphysematös, von zahlreichen dunkelrothen, luftleeren Herden (Blutaspirationen) durchsetzt.

Im Herzbeutel reichlich klares Serum; Herz normal gross, aussen mässig fettreich, sehr blass, Höhlen zusammengezogen, enthalten lockere Fibringerinnsel; Musculatur des Herzens blassbraun. Klappen zart, Aorta mässig weit, mit vereinzelten gelblichen Flecken der Intima.

Vena cava superior normal weit, die Mündung der Vena anonyma sinistra in die Vena cava verschlossen durch einen derben, auf dem Durchschnitt derben Käse einschliessenden Knoten, von welchem ein etwa kleinerbsengrosser Höcker die Intima der Vene in die Lichtung vortreibt.

1) S.-Nr. 343. 1892.

Hals: Das gesammte Bindegewebe ist dichter anzufühlen mit zunehmender Dichte nach unten, unter der Clavicula und der 1. Rippe beiderseits sehr fest und derb, ebenso im vorderen Mediastinum und um die Trachea derb, überall im Innern mit trüben gelben, sehr derb elastischen Massen. Schlundschleimhaut überall blass. Die Mandeln sind gross, sehr blass.

Die Luftwege enthalten blutig gefärbten Schleim und Blutgerinnsel.

Die Trachealwand ist in der Mitte etwas gegen links hin in der Länge von etwa 5 Cm. und Breite von 1—1,5 Cm. völlig in unregelmässiger Begrenzung zerstört. In der Mitte zieht noch eine schmale Brücke über den Substanzverlust hin. Durch die Oeffnung gelangt man in einen vor der Trachea liegenden, nach allen Richtungen hin grösseren Raum, der mit Blut und Blutgerinnseln gefüllt ist. Seine Wand ist unregelmässig begrenzt von derbem, elastischem Gewebe, von welchem einzelne, fast ganz losgelöste, derbe Käsemassen in die Höhle hineinragen.

Oben mündet unmittelbar die Vena anonyma sinistra mit weiter Oeffnung in die Höhle hinein.

Tracheal- und Bronchialdrüsen gross, von derbem Gewebe umgeben, mit käsigen, derben Massen im Innern.

Gummata in Leber, Milz und Niere.

Das Präparat stand mir leider nicht zur Verfügung, da es durch ein Versehen nach der Section beseitigt wurde, so dass ich auf eine weitere Untersuchung desselben verzichten musste. Die Richtigkeit der Diagnose, dass es sich um eine syphilitische Affection handle, ergiebt sich aus dem Erfolge der Therapie; unter der Jodkali- und Schmierkurbehandlung verkleinerte sich die Geschwulst sehr rasch, so dass die Compressionsbeschwerden gänzlich schwanden. Auch die Section ergab noch kleinere Gummata in Leber, Milz und Niere.

Verhängnissvoll für die Patientin war die allmählich eintretende Verkäsung und Erweichung des Gummas.

Dieser Ausgang ist bei Muskelgummata öfters beobachtet.

Die Erweichung erstreckte sich hierbei auf alle Theile des Gummas und auch auf die stark infiltrirte Umgebung desselben. Dadurch kam es zur theilweisen Zerstörung der ergriffenen Wandungen der Trachea und der Blutgefässe.

Für das am 25. August zuerst beobachtete eitrige Sputum liess sich bei der Section keine sichere Quelle nachweisen; es lässt sich annehmen, dass gerade an diesem Tage die Perforation der Trachea begann und so der Eiter aus dem Gumma stammte. Möglich jedoch ist auch, das die durch den heftigen Reiz in der Umgebung hervorgerufene starke Tracheitis das Sputum zu Stande brachte.

Es könnten auch beide Möglichkeiten gleichzeitig bestanden haben.

Durch die Oeffnung in der Trachea bestand nun eine Communication mit der Aussenwelt, wodurch der Zerfall des Gummas noch

begünstigt wurde. Man muss nun annehmen, dass durch den rasch fortschreitenden Zerfall kleine Venen zerstört wurden, so dass es am 26. August zu einer kleinen Hämoptoe kam, die jedoch bald sistirt wurde. Am 27. August kam es dann zur Anätzung der Vena anonyma und zu deren Perforation, da ihre geschwächten Wandungen den Druck nicht mehr auszuhalten im Stande waren. Die Zerstörung eines so grossen Gefässes musste unbedingt den Tod herbeiführen.

Eine andere, jedoch unwahrscheinlichere Deutung wäre, dass nämlich schon am 26. August bei der geringeren Hämoptoe die Zerstörung der Venenwand eintrat, die Oeffnung jedoch durch die Käsemasse tamponirt worden sei, bis dass am 27. August dann durch irgend eine Ursache der Tampon gelöst worden sei, so dass das Blut frei ausströmen konnte.

Erwähnenswerth an dem soeben besprochenen Falle ist noch, dass es sich dabei um eine sehr seltene Ursache der Perforation der Trachea handelt.

Perforation röhrenförmiger Organe, wie der Trachea und des Oesophagus, durch tiefgreifende Geschwüre, Vereiterung von benachbarten Drüsen, durch übergreifende Krebswucherung u. Aehnl., sind nicht gerade selten.

Dass es jedoch durch ein zerfallendes Gumma der Umgebung zur Perforation der Trachea gekommen wäre, ist nicht beobachtet.

In der Literatur konnte ich nur einen ähnlichen, von Verneuil[1]) berichteten Fall auffinden.

1) Tumeurs gommeuses de la région inguinal. Arch. génér. de méd. Oct. 1871.

VII.

Aus dem pathologischen Institute zu Kiel.

Zur Frage der Trichinenwanderung.

Von

Dr. A. Geisse.

Während die Trichine, nach ihrer Entdeckung zu Anfang der dreissiger Jahre, lange Zeit nur das Interesse des Zoologen in Anspruch nahm und für den Mediciner mehr als eine Curiosität galt, wurde sie bekanntlich im Jahre 1860 als der gefährliche Feind der Menschen von Zenker entlarvt, welcher sie als die Todesursache, bei jenem, im Dresdener Krankenhause unter typhusähnlichen Erscheinungen gestorbenen Mädchen erkannte.[1])

Wohl war es, wie Virchow sagt, ein Zufall, der Zenker das Material zu seinen Untersuchungen in die Hände führte, aber derselbe fügt auch hinzu, dass selten ein wissenschaftliches Material so ausgenutzt worden ist, wie dies, so dass mit einem Schlage die Lehre von der Trichinenkrankheit sozusagen zugleich mit ihrem Entstehen auch ihren Abschluss fand.

Am weiteren Ausbau von Einzelheiten haben sich namentlich Leukart und Virchow mit Erfolg betheiligt.

Die einzige Frage, welche damals offen gelassen werden musste und auch heute noch der endgültigen Entscheidung harrt, ist die, ob die Verbreitung der Embryonen vom Darme aus über den Körper hauptsächlich auf dem Wege des Gefässsystems vor sich geht, oder ob die Mehrzahl nach Durchbohrung der Darmwand in die Bauchhöhle gelangt, um von da aus sich in das benachbarte Gewebe einzubohren und zu den Muskeln zu wandern.

Angeregt durch ein Referat von Edelmann[2]) über eine Arbeit von Cerfontaine, welche Resultate gezeitigt hat, die mit den bisher allgemein gültigen Anschauungen über die Trichinenwanderung in vollkommenem Widerspruch stehen, habe ich zur Nachprüfung derselben Fütterungsversuche mit Trichinenfleisch vorgenommen.

1) Virchow's Archiv. XVIII.

2) Zeitschrift f. Thiermedicin u. vergleichende Pathologie. XX. Bd. 2. und 3. Heft. März 1894.

Leider ist die Originalarbeit Cerfontaine's [1]) erst nach Abschluss der Untersuchungen in meine Hände gelangt. Weder in dem Edelmann'schen Referat noch in dem „Echo vétérinaire" [2]), dem es entnommen, fand sich eine Andeutung, ob und wo die Arbeit Cerfontaine's veröffentlicht war. Beide brachten nur die Resultate der Untersuchungen nebst einer ausserordentlich anerkennenden Kritik derselben durch E. van Beneden.

Wenn auch eine vorhergehende Kenntnissnahme der Originalarbeit Cerfontaine's keinen wesentlichen Einfluss auf meine Untersuchungen ausgeübt hätte, so sind doch infolgedessen zu meinem Bedauern einige nicht ganz unwichtige Punkte unberücksichtigt geblieben, wovon später die Rede sein wird.

Cerfontaine's Ergebnisse sind folgende:

1. Eine Anzahl der aus Muskeltrichinen im Darm zu weiblichen Darmtrichinen entwickelten Würmer bleibt nicht im Darmlumen, sondern dringt in die Darmwand und selbst bis ins Mesenterium ein. Andere können auch im Darme den Gebäract vollziehen.

2. Da alle erwachsenen Trichinen, welche Cerfontaine in den Geweben getroffen hat, Weibchen, und zwar ausschliesslich befruchtete waren, so glaubt er annehmen zu dürfen, dass dieses Eindringen in den Organismus ein normales Entwicklungsstadium der Trichine ist, und dass die Allgemeininfection normaler Weise durch diejenigen Embryonen zu Stande kommt, welche aus diesen eingewanderten Trichinen hervorgehen.

3. Da er die Weibchen in den Peyer'schen Platten und Mesenterialdrüsen angetroffen hat, so hält er es für äusserst wahrscheinlich, dass es das Lymphgefässsystem ist, welches normaler Weise die Verbreitung der Embryonen vermittelt.

In Anbetracht dieser, von den bisherigen Anschauungen [3]) so weit abweichenden Ergebnisse musste es höchst wünschenswerth erscheinen, weitere Untersuchungen darüber anzustellen, wozu mir im Kieler pathologischen Institute durch die Güte von Herrn Professor Heller Gelegenheit gegeben wurde. Dieselben mit ihren Resultaten bilden den wesentlichen Inhalt der folgenden Zeilen. In zweiter Linie folgen die Beobachtungen, welche ich nebenbei zu machen Gelegenheit hatte.

---

1) Archives de Biologie. Tome XIII. Fascicule I. August 1893.

2) XIII année. Nr. 5. Juillet 1893. Liége.

3) Leider sah ich erst nach Abschluss dieser Arbeit eine kurze Mittheilung Askanazy's, der die Darmtrichinen, aber nur bis zur Muscularis mucosae oder in die erweiterten Lymphgefässe dringen sah. Centralbl. f. Bact. u. s. w. 15. S. 225. 1894.

Auf den Rath von Herrn Professor Heller wählte ich als Versuchsthiere junge Katzen. Dieselben haben zunächst den Vortheil, dass sie bequem und ausgiebig zu füttern sind, da sie schon im Alter von vier bis sechs Wochen das Fleisch von selbst nehmen. Ausserdem zeichnet sich ihr Mesenterium durch besondere Feinheit und Durchsichtigkeit aus, so dass man es nur unter dem Mikroskop auszubreiten nöthig hat, um sämmtliche nicht allzu feine Veränderungen mit vollkommener Deutlichkeit zu erkennen. Ausser den Katzen benutzte ich noch ein Kaninchen zu meinen Versuchen, da ich gern mit Thieren verschiedener Art experimentiren wollte, und die Empfänglichkeit der Kaninchen für Trichinose ja als eine hervorragende bekannt ist. Die Fütterung desselben nahm ich in der Weise vor, dass ich ihm das Fleisch mit einer Pincette zwischen die Zähne schob, worauf es sofort zu kauen begann und das Fleisch verschluckte. Die Katzen nahmen das Fleisch von selbst. Ich gab ihnen täglich davon, um mit Sicherheit alle Stadien der Erkrankung zu erhalten.

Der erste Fütterungsversuch ergab ein negatives Resultat, wie die Section zweier, am 10. resp. 13. Tage nach Beginn der Fütterung gestorbenen Katzen zeigte. Weder im Darm noch in der Musculatur fanden sich Trichinen. Die Thiere, vorher schon stark abgemagert, waren an zunehmender Atrophie zu Grunde gegangen. Die Schuld an dem Misslingen des Fütterungsversuches suche ich in der Beschaffenheit des verabreichten Materials. Wohl waren die Trichinen in demselben vollkommen ausgewachsen und zum grössten Theil aufgerollt, zeigten auch bei Erwärmung und Säurezusatz Bewegungserscheinungen, aber die Kapselbildung hatte noch nicht stattgefunden. Infolgedessen waren die Würmer, wie ich anzunehmen geneigt bin, der Einwirkung der Salzsäure des Magens, welche bei jungen Katzen schon in recht reichlichem Maasse secernirt wird, preisgegeben und konnten ihr nicht widerstehen, oder wurden wenigstens in ihrer Lebensfähigkeit durch sie stark beeinträchtigt.

Einige Zeit später machte ich einen neuen Versuch mit trichinenhaltigem Fleische, in welchem die meisten der Würmer mit einer deutlichen Kapsel umgeben waren. Das Resultat war ein günstiges; bei allen drei Thieren ergab die Untersuchung reichliche Mengen von Trichinen, sowohl im Darm, als auch in den Muskeln. Zwei derselben, das Kaninchen und eine Katze, waren der Erkrankung erlegen, ersteres 4 Wochen, letztere schon am 9. Tage nach Beginn der Fütterung. Sie war vorher schon stark atrophisch, was den frühen Tod bedingte, da die Invasion nicht so hervorragend stark, wie bei den anderen Thieren war. Weitaus am meisten ausgebreitet war die

Trichinose bei dem Kaninchen, obwohl dasselbe nur dreimal gefüttert worden war, das letzte Mal erst neun Tage vor dem Tode.

Die Untersuchung nahm ich in der Weise vor, dass ich zunächst das Vorhandensein von Muskel- und Darmtrichinen constatirte und dann einzelne Darmstücke zusammen mit dem zugehörigen Mesenterium herausschnitt, um dies unter dem Mikroskope auszubreiten. Es war bei schwacher Vergrösserung vollkommen, bei starker auch noch recht gut durchsichtig.

So durchsuchte ich aufs Sorgfältigste das ganze Mesenterium bei sämmtlichen drei Thieren, fand aber in keinem einzigen Präparate irgend eine Spur einer erwachsenen Darmtrichine. Darauf nahm ich Darmschnitte frisch vor, die ich mit dem Gefriermikrotom angefertigt, sowohl ungefärbt, als auch mit Pikrocarmin behandelt, fand aber ebensowenig eine erwachsene Trichine in dem Gewebe.

Auch in den zahlreichen in Alkohol gehärteten und in Celloidin eingebetteten Schnitten, deren ich mehrere hundert aus allen Theilen des Dünn- und Dickdarms untersuchte, habe ich nie eine Darmtrichine in das Gewebe der Darmwand eingedrungen gesehen. Ich richtete meine besondere Aufmerksamkeit auf die Peyer'schen Platten, in welchen Cerfontaine die Trichinen am häufigsten gesehen haben will, aber auch dort gelang es mir nicht, eine solche zu entdecken. Ebenso war das Resultat der Untersuchung von Mesenterial- und Retroperitonealdrüsen ein durchaus negatives.

Zur Färbung der Präparate bediente ich mich der gebräuchlichsten Methoden und Mittel. Ich verwandte Hämatoxylin und Eosin, oder Lithioncarmin und Pikrinsäure. Die Trichinen, welche ich in den Darmschnitten vorfand, nahe der Darmwand oder in den Schlauchdrüsen liegend (s. unten), hoben sich deutlich von dem Gewebe des Darmes ab. Das zellreiche Innere färbt sich ausserordentlich intensiv, während die umgebende Chitinhülle schwerer die Farbe annimmt.

Obwohl die Befunde an freien Embryonen, auf die ich später zurückkommen werde, auch recht spärliche waren, so geht daraus doch in keiner Weise hervor, dass das Stadium der Invasion ein zur Beobachtung ungeeignetes war. Bisher ist es noch keinem Forscher — und es haben sich die bedeutendsten mit der Trichinenfrage beschäftigt — gelungen, einen Embryo in der Darmwand zu entdecken. Wenige können über einen positiven Befund im Mesenterium und den Mesenterialdrüsen berichten. Angaben hierüber liegen nur vor von Virchow[1]) und Fürstenberg.[2])

1) Virchow's Archiv. XXXII.

2) Ebenda. XXXIV.

Auf jeden Fall halte ich es für vollkommen ausgeschlossen, dass mir erwachsene Trichinen in der Darmwand, dem Mesenterium oder den Mesenterialdrüsen entgangen wären, und bei der ansehnlichen Menge des untersuchten Materials sehe ich die Behauptung für vollkommen gerechtfertigt an, dass bei allen 3 Thieren keine einzige erwachsene Darmtrichine in das Gewebe des Organismus eingedrungen war.

Die Abbildungen von mikroskopischen Präparaten, welche Cerfontaine seiner Arbeit beigefügt hat, lassen keinen Zweifel darüber aufkommen, dass seine Beobachtungen richtige sind. Zieht man aber in Betracht, dass dies die Ergebnisse bei einem einzigen Thiere sind, einer Ratte, welche schon 3—4 Tage nach der Fütterung starb, so dürften Zweifel über die Deutung wohl gestattet sein. Es lassen sich allerdings mit Annahme dieser Anschauung manche auffallende Ergebnisse, wie z. B. das stete Fehlen freier Embryonen im Darm und in der Darmwand, bequem und natürlich erklären. Aber auch abgesehen von meinen eigenen Untersuchungen, welche an Ausdehnung die Cerfontaine's immerhin bedeutend übertreffen, halte ich es nicht recht für möglich, dass den früheren Forschern eine so leicht zu machende Beobachtung entgangen sein sollte.

Schliesslich scheint mir die Möglichkeit durchaus nicht ausgeschlossen zu sein, dass das Eindringen der Trichinen in die Gewebe nach dem Tode der Ratte erfolgt ist. Dass die Thiere dann noch längere Zeit lebensfähig bleiben, ist sehr wahrscheinlich. Beobachtungen darüber sind mir zwar nicht bekannt, aber man findet Spulwürmer ja noch viele Stunden nach dem Tode des Wirthes lebend. Dass diese dann auch noch aus dem Darme Wanderungen anstellen, ist öfters beobachtet. Ich selbst habe, als ich noch den Präparirboden besuchte, einen Spulwurm im Kehlkopfeingang einer Leiche vorgefunden. Warum sollte bei Trichinen nicht ein ähnlicher Vorgang statthaben? Dass dabei einige in die Darmwand sich einbohren, halte ich für recht wohl möglich. Sehr widerstandsfähig ist der Darm einer Ratte keineswegs, und bei dem starken Darmkatarrh, den Cerfontaine bei seinem Versuchsthiere constatirte, trat der Fäulnissprocess jedenfalls ausserordentlich schnell ein und erleichterte den Würmern vielleicht das Eindringen.

In dem Umstande, dass Cerfontaine nur Weibchen in dem Gewebe angetroffen haben will, sehe ich kein Hinderniss für meine Vermuthung, da er auch im Darmlumen grösstentheils Weibchen gesehen hat.

Ich bedaure ausserordentlich, dass mir nicht mehr die Zeit zur

Verfügung steht, auf den letzterwähnten Punkt hin Untersuchungen mit Ratten anzustellen. Jedenfalls ist der Gegenstand einer weiteren Verfolgung werth.

Im Anschluss an das bisher über die Forschungen Cerfontaine's Gesagte, was den eigentlichen Zweck dieser Zeilen bildete und den Anstoss zu den Untersuchungen gab, will ich kurz die nebenbei erhaltenen Befunde, soweit sie uns hier interessiren können, erwähnen. Bestätigen dieselben im Wesentlichen auch nur die bisher gemachten Beobachtungen, so sind doch einige Punkte darin, welche vielleicht ein gewisses Interesse beanspruchen könnten.

Der Sectionsbefund bot nichts von den bisherigen Veröffentlichungen Zenker's, Virchow's und Cohnheim's[1]) Abweichendes. Es waren bei allen 3 Thieren die Zeichen eines diffusen Darmkatarrhs vorhanden, stärkere Injection der Dünndarmschleimhaut, an einigen Stellen mit kleinen Ekchymosirungen und geringe Schwellung des Follikelapparates, stärkere der Mesenterialdrüsen. Bei dem Kaninchen fand sich ein beträchtlicher Erguss von serös-blutiger Natur in der Bauchhöhle und kleine Infiltrate der Lungen. Zu meinem Bedauern muss ich eingestehen, dass verabsäumt wurde, auf Fettleber, welche Zenker und Cohnheim als fast regelmässigen Befund erwähnen, besonders zu achten. Ein stärkerer Grad derselben war jedenfalls nicht vorhanden.

In den Muskeln zeigten sich massenhafte Trichinen, am zahlreichsten in den Kaumuskeln und der Zunge, wo sie die Muskelsubstanz an Masse bei weitem übertrafen, dann in den Intercostalmuskeln und dem Zwerchfell. Auch in der Musculatur des Herzens fanden sich bei dem Kaninchen in zwei Präparaten je eine Trichine. So selten dies Organ befallen ist, so steht diese Beobachtung doch nicht vereinzelt da, denn sowohl Zenker als Fiedler[2]) haben Trichinen im Herzfleisch gefunden. Beide suchen die offenbare Abneigung der Würmer gegen dieses Organ in seiner beständigen Contraction, welche ihnen den Aufenthalt daselbst nicht behaglich erscheinen lässt.

Es waren in den Muskeln alle Stadien mit Ausnahme der Verkalkung vorhanden. Die Mehrzahl der Trichinen waren vollkommen im Sarkolemmschlauch eingeschlossen, aufgerollt, andere im Begriffe, sich aufzurollen, andere wieder erst soeben eingewandert, kleiner, und noch zwischen den Muskelbündeln liegend.

Im Darme fand sich eine ausserordentlich grosse Menge von

1) Virchow's Archiv. XXXVI.
2) Archiv der Heilkunde. V.

Darmtrichinen in jeder Grösse und in allen Stadien, Männchen und Weibchen. Von letzteren noch nicht geschlechtsreife sowohl als solche mit zahlreichen Eiern und andere vollgestopft mit Embryonen. Freie Embryonen wurden nicht gefunden trotz der grossen Menge der angefertigten Präparate (das Material wurde auch in den mikroskopischen Cursen Professor Heller's von etwa 100 Studirenden untersucht). Fiedler glaubt diese von ihm schon beobachtete Erscheinung damit hinreichend erklärt, dass er eine sofortige Auswanderung der Embryonen aus dem Darmlumen nach Verlassen des Mutterleibes annimmt. Mir scheint diese Erklärung nicht erschöpfend; ich suche sie zugleich in der Gewohnheit der Darmtrichinen, und speciell der trächtigen, sich mit Vorliebe in den Schlauchdrüsen aufzuhalten, von wo die auskriechenden Embryonen schnell in das umgebende Gewebe eindringen können.

Am zahlreichsten fanden sich die Trichinen in denjenigen Präparaten, welche durch Abstreifen von der Darmschleimhaut gewonnen waren, während sie in den Faeces sehr spärlich waren, ein Beweis, dass mit dem Darminhalte sehr wenige abzugehen pflegen. Als Grund für diese Erscheinung nimmt Fiedler, dem ebenso wie Cohnheim dieselbe aufgefallen war, an, dass die Trichinen entweder im unteren Theil des Dickdarms, nachdem sie abgestorben, aufgelöst und verflüssigt werden, oder dass sie auf irgend eine Art und Weise fest in der Darmwand haften. Ich habe an vielen Schnitten durch verschiedene Stellen der Darmwand, sowohl frischen, mit dem Gefriermikrotom angefertigten, als auch an gehärteten und mit Celloidin durchtränkten Präparaten, Trichinen tief in den Schlauchdrüsen, sowohl des Dünn- als auch des Dickdarms, liegend gefunden und glaube zu der Annahme berechtigt zu sein, dass dies eine normale Erscheinung im Darmleben des Wurmes ist. Hiermit findet sowohl die oben erwähnte Beobachtung, dass in den abgegangenen Fäcalmassen so sehr selten Trichinen gefunden werden, eine vollkommen ausreichende Erklärung, als auch die bekannte Thatsache, von wie geringem therapeutischem Werthe die Darreichung von Anthelminticis und Abführmitteln bei Erkrankung an Trichinose ist, indem diese die in geschützter Lage befindlichen und überdies durch den Darmschleim bedeckten Thiere schwerer erreichen.

Im Gegensatz zu Cerfontaine, der die gesammte Mucosa stark zerstört fand und dies auf die Insulte von Seiten der Trichinen zurückführt, konnte ich constatiren, dass die Schleimhaut in den meisten Fällen relativ gut erhalten war. In dem Cerfontaine'schen Falle war die Section erst circa 12 Stunden nach dem Tode erfolgt, und

man kann wohl annehmen, dass diese Zeit nicht spurlos an dem Cadaver vorübergegangen ist. Die starke Schwellung der Peyer'schen Platten, welche er besonders hervorhebt, scheint mir auf vorher vorhandene Störungen hinzuweisen.

Ich möchte an dieser Stelle noch einmal besonders betonen, dass von allen den Trichinen, die ich in den angefertigten Darmschnitten fand, nie eine in das Gewebe des Darmes selbst eingedrungen war, sondern dass sie nur in der Lichtung der Schlauchdrüsen lagen, allerdings häufig bis an den Grund derselben heranreichend. An einigen Orten habe ich eine Trichine in zwei Drüsen zugleich liegend gefunden, mit dem hinteren Ende in der einen, dem Kopfe in der anderen. Die Frage, ob dieses Hineinschlüpfen in die Lieberkühn'schen Drüsen nicht erst nach dem Absterben des Wirthes vor sich geht, vielleicht ein instinctiver Versuch ist, der dann eintretenden tödtlichen Abkühlung zu entrinnen, möchte ich verneinen. Es sprechen mehrere Thatsachen dagegen. Zunächst die Beobachtung, dass der nämliche Befund sich auch bei demjenigen Thiere ergab, welches ich tödtete, und von dem ich sofort nach dem Tode die Darmstücke in Alkohol warf. Ferner musste es ohne Zweifel gelingen, in dem Darmschleim freie Embryonen zu finden, falls dieselben mitten im Darmlumen zur Welt kämen. Denn es ist nicht anzunehmen, dass sie ohne Weiteres den directen Weg nach der Darmwand suchen und finden würden. Nur liegt die Vermuthung nahe, dass die Thiere, sowohl um dem sie sonst fortführenden Chymus zu entgehen, sich in die Schlauchdrüsen zurückziehen, als auch um dem Gebäracte obzuliegen.

Was den Befund an freien Embryonen anlangt, so ging es mir hierin nicht besser als den meisten der früheren Untersucher. Abgesehen von dem erfolglosen Durchsuchen des Darmschleimes nach ihnen, gelang es mir auch nicht, in der Darmwand selbst nur einen Embryo zu finden, trotz der grossen Menge der angefertigten Schnitte, in welchen zum Theil zahlreiche Darmtrichinen sich vorfanden. Dass sämmtliche Stadien der Invasion vorhanden waren, dafür bürgt schon die Art der Fütterung, welche, wie ich nochmals betone, derart geschah, dass mehrere Wochen hindurch täglich trichinöses Fleisch verabreicht wurde. Ferner bestätigte es die Untersuchung, wie schon erwähnt.

Wie lässt sich nun gegenüber der massenhaften Einwanderung diese Erscheinung erklären? Bei Anerkennung der Cerfontaine'schen Ansicht, dass die Embryonen im Mesenterium oder den Mesenterialdrüsen zur Welt kommen, wäre die Erklärung gegeben. Diese hat aber in unseren Untersuchungen keine Bestätigung gefunden. Wir müssen daher annehmen, dass die grösste Zahl der Embryonen auf

dem Wege der Blut- oder Lymphbahnen schnell weggeführt werden. Würden sie die Darmwand durchdringen, wie es Leuckart meint, so müsste es nach unserer Annahme bei der Vollkommenheit der jetzigen Härtungs- und Untersuchungsmethoden entschieden ein Leichtes sein, auch wenn man annimmt, dass sie mit grosser Geschwindigkeit wanderten, sie durch rasches Bringen der Darmstücke in eine Härtungsflüssigkeit dort zu fixiren und zu beobachten. Gerade bei Katzen ist dies um so wahrscheinlicher, da bei diesen Thieren die Darmwand, infolge der sehr stark entwickelten Muscularis, einen sehr bedeutenden Dickendurchmesser hat.

Im Mesenterium traf ich einen Embryo nahe der Darmwand, anscheinend in einer Lymphbahn liegend. Er unterschied sich an Grösse kaum von den im Mutterleib befindlichen und hatte denselben offenbar soeben erst verlassen.

Die Untersuchung der Bauchhöhle, die ich in der Weise vornahm, dass ich vorsichtig von der Serosa etwas Feuchtigkeit abstreifte, ergab in einem Falle einen Embryo von gleicher Grösse und gleichem Aussehen wie der obige. Bei den anderen Thieren dagegen war der Befund negativ.

Ohne Erfolg war die Durchsuchung von Pericardialflüssigkeit, trotzdem darin öfters Embryonen, z. B. von Virchow und Fiedler, nachgewiesen sind.

Ich hatte erwartet, es würde mir vergönnt sein, durch eine Reihe positiver Befunde zur Entscheidung der Frage beizutragen, ob die Trichinenembryonen durch Vermittlung des Gefässsystems zu den Muskeln gelangen, oder ob sie activ durch Darmwand, Bauchhöhle und das benachbarte Bindegewebe dorthin wandern. Es ist mir dies zwar nicht gelungen in Anbetracht des spärlichen Embryonenbefundes, aber nach dem oben Gesagten muss ich das Eindringen in Blut- und Lymphbahnen durchaus für das Wahrscheinlichere halten, wenn auch die absolute Sicherheit hierfür zu geben mir nicht möglich ist.

Im Anschluss hieran möchte ich noch kurz anführen, was über diese Frage Wesentliches geschrieben ist, und wie sich die verschiedenen Autoren zu derselben stellen.

Dass die Einwanderung der Trichinenembryonen auf beide Arten geschehen kann und auch geschieht, steht ausser Frage. Für die Verbreitung auf dem Wege des Blutes, resp. der Lymphe und des Blutstromes, sprechen zunächst die Befunde in den Blutgerinnseln des Herzens, über welche Zenker und Fiedler berichten. Colberg [1]) hat Trichinenembryonen innerhalb der zu den Muskelfasern

1) Deutsche Klinik. Nr. 19.

senkrecht oder schief verlaufenden grösseren Capillaren gefunden, Heller[1]) im Ductus thoracicus.

Einen zweiten indirecten Beweis für die Verbreitung auf diesem Wege hat Fiedler dadurch geliefert, dass er an der Hand zahlreicher sorgfältiger Messungen nachwies, dass man selbst in den entferntesten Muskeln mitunter neben grösseren Trichinen auch solche findet, welche die freien Embryonen, wie sie in der Bauchhöhle angetroffen werden, an Grösse nicht überragen. Solche können nach ihm nur auf dem Wege des Blutstromes schnell dorthin verschleppt sein. Andernfalls müssten sie, nach seinen sonstigen Untersuchungen über die Wachsthumsverhältnisse der Embryonen, auch wenn sie mit ausserordentlicher Geschwindigkeit wanderten, eine viel beträchtlichere Grösse erreicht haben.

Gegen die Verbreitung auf dem Wege des Blutstromes als die häufigere könnte man die Thatsache heranziehen, dass es noch nicht gelang, in allen gefässführenden Organen, besonders in den gefässreichsten, wie Lunge, Leber, Milz, Trichinenembryonen zu finden. Jedoch sind hierüber nur verhältnissmässig wenige, und, soweit ich sehe, mit unseren neueren Hülfsmitteln gar keine Untersuchungen angestellt worden. Auch scheint mir die Möglichkeit nicht völlig ausgeschlossen, dass die Trichine so lange im Blutstrome circulirt, bis sie zu ihrem Lieblingssitz, den Muskeln gelangt ist. Vielleicht gehen sie auch in den genannten Organen schnell zu Grunde.

Für die Wanderung durch die Darmwand, Bauchhöhle und das benachbarte Bindegewebe spricht vor Allem der öfters gemachte Befund von Embryonen in der Bauchhöhle. Ferner findet man in den Anfangsstadien der Invasion die Muskeltrichinen am zahlreichsten in den der Bauchhöhle zunächst liegenden Muskeln, dem Zwerchfell, den Bauch- und Brustmuskeln. Zwar liegen Angaben vor, die letzterer Behauptung widersprechen, sie stehen aber vereinzelter da. So will Colberg am 13. Tage nach der Fütterung bei einer Ratte in allen Muskeln eben eingewanderte Trichinen gesehen haben, die in den Extremitätenmuskeln die gleiche Grösse hatten, wie in den Rumpfmuskeln.

Es bestehen demnach beide Arten der Einwanderung neben einander, und die meisten Autoren nehmen auch, um den gemachten Befunden gerecht zu werden, beide als normaler Weise geschehend an. Nur Leuckart hält zähe an seiner Ansicht, die Wanderung durch das Bindegewebe sei der einzig normale Weg, fest und er-

1) v. Ziemssen, Handbuch d. allgemeinen Pathologie u. Therapie. Bd. III.

klärt die andere Art der Verbreitung für eine nur ausnahm und sehr selten stattfindende.

Zenker hat sich seiner Zeit dahin ausgesprochen, da Weg durch die Circulationsorgane a priori ein viel wahrscheinli sei, weshalb man immer darauf zurückkommen müsse, und da Fehlen der Embryonen in den Darmschnitten entschieden dafür sp

Die Unanfechtbarkeit dieser Anschauung ist es, die auch wie schon erwähnt, die Verbreitung durch das Gefässsystem al hauptsächliche erscheinen lässt, wenn auch eine Einwanderun dem von Leuckart betonten Wege keineswegs bestritten den soll.

Fassen wir zum Schluss das Gesagte noch einmal kurz zu men, so kommen wir zu folgenden Resultaten:

1. Die Angabe von Cerfontaine, dass die erwachsenen w lichen Darmtrichinen aus dem Darmlumen auswandern und auf Wege der Lymphbahnen durch das Mesenterium bis in die Me terialdrüsen gelangen, wo sie ihre Embryonen zur Welt brin hat in den angestellten Versuchen keine Bestätigung gefunden.

2. Die Darmtrichinen scheinen sich mit Vorliebe in der Lich der Schlauchdrüsen des Dünn- und Dickdarms aufzuhalten. I befähigt sie, den Versuchen, sie durch Abführmittel oder Ant mintica zu entfernen, erfolgreich zu widerstehen.

3. Die Verbreitung der Trichinenembryonen vom Darme d den Körper geschieht hauptsächlich durch Vermittlung des Gefä systems, daneben besteht in geringerem Maasse eine active Wa derung der Würmer durch Darmwand, Bauchhöhle und das umli gende Bindegewebe.

Fig. II.

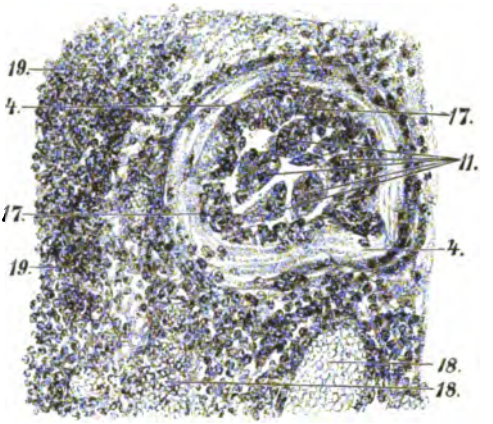

Fig. III.

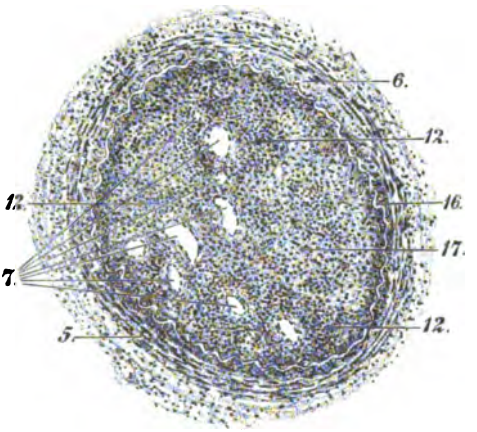

Wendel

Druck v. Hirschfeld, Leipzig.

VIII.

Aus dem pathologischen Institute zu Kiel.

Zur Histologie der syphilitischen Erkrankung der Hirnarterien.

Nach einem im physiologischen Verein zu Kiel gehaltenen Vortrage.

Von

Dr. P. Wendeler,

II. Assistenten des Instituts.

(Hierzu Tafel V.)

Seit Heubner im Jahre 1874 seine grundlegende Monographie veröffentlicht[1]) und Baumgarten durch eingehende Untersuchung dreier Fälle die Frage der Hirnarteriensyphilis wesentlich gefördert hat[2]), ist in der Literatur eine nicht allzu grosse Zahl neuer Beobachtungen einschlägiger Fälle niedergelegt worden. So viele interessante Einzelheiten einige derselben, besonders in klinischer Hinsicht, auch bringen mögen, so lassen doch die meisten Veröffentlichungen eine eingehende Schilderung von histologischen Befunden vermissen.[3])

1) Heubner, Die luetische Erkrankung der Hirnarterien. Leipzig, Vogel, 1874.

2) Baumgarten, Virchow's Archiv. LXXVI u. LXXXVI. — Derselbe, Archiv f. klin. Chirurgie. XXVI.

3) Ich will hier nur kurz bemerken, dass die Erkrankung bei ererbter und bei erworbener Syphilis, bei Kindern in den ersten Lebensjahren, im Jünglings- und Mannesalter, ja sogar an der Schwelle des Greisenalters beobachtet wurde. Ferner möchte ich noch auf folgende Veröffentlichungen hinweisen:

Vogel-Dorpat, A, Prof., Hirnerweichung und Arteriensyphilis. Deutsches Archiv f. klin. Med. XX. 1877. S. 32.

Chiari, Dr. Hans, Hochgradige Endarteriitis luetica an den Hirnarterien eines 15 Monate alten Mädchens (heredit. Lues).

Movaček, Dr. F., Ueber Endarteriitis bei Lues hereditaria. Vierteljahrsschrift für Dermatologie und Syphilis. X. 2. 1883. S. 209.

Ledet, Dr. E., Ueber Heilbarkeit der syphilitischen Arterienerkrankung. L'Union. CXLVI. 1884.

Ostwald, Ueber Chorioretinitis syphilitica und ihre Beziehungen zur Hirnarteriensyphilis. Berl. klin. Wochenschr. 1888.

Seggel, 3 Fälle spec. luet. Gefässerkrankung. Deutsches Archiv f. klin. Med. XXXIV. 4. 1889. S. 407.

Es mag deshalb gerechtfertigt erscheinen, die Resultate der Untersuchung eines Falles von Hirnarteriensyphilis, dessen im pathologischen Institut zu Kiel aufbewahrtes Material mir von meinem hochverehrten Chef, Herrn Professor Heller, gütigst zur Verfügung gestellt wurde, bekannt zu geben.

Es handelt sich um eine 48jährige Handschuhmachersfrau, die am 22. Februar 1886 in die medicinische Klinik zu Kiel aufgenommen wurde.

Der Inhalt der Krankengeschichte, die ich der Liebenswürdigkeit des Herrn Geheimrath Quincke verdanke, ist folgender:

Anamnese: Patientin giebt ihr Alter auf 39 Jahre an und theilt mit, dass sie vor 3 Jahren einen heftigen Schreck bekommen habe, als sie auf dem Hausflur die Leiche eines mit ihr dasselbe Haus bewohnenden Mannes fand. Die gerade vorhandene Menstruation habe sistirt und sei seitdem nicht wiedergekehrt. Die Kranke will sich seitdem elend fühlen und in den beiden letzten Jahren im katholischen Hospital zu Flensburg wegen Schwäche der Beine und des Kopfes behandelt worden sein. Seit 4 Wochen muss sie das linke Auge zukneifen.

Einige Tage später berichtigt und vervollkommnet der Ehemann diese Angaben dahin, dass seine Frau 48 Jahre alt ist und dass sie durch den Anblick der Leiche vor 5 Jahren erschreckt wurde und seitdem an Nervenzerrüttung leide. Patientin habe 5 mal abortirt, einmal (im Jahre 1872) eine Steissgeburt, an welche sich Wochenbettfieber, Diphtherie, Unterleibsentzündung anschloss, weswegen die Frau vom 8. October bis Weihnachten das Bett hütete. Später sei noch dreimal Unterleibsentzündung aufgetreten. Seit 3—4 Monaten sistiren die Menses. Die Kranke sei seit einigen Wochen geistesgestört, früher sei sie es nur vorübergehend gewesen. Urin und Stuhl habe sie nur einmal unter sich gelassen. Nach Aussage des früher behandelnden Arztes hat Patientin vor 4 Jahren Syphilis überstanden.

Status praesens und Krankheitsverlauf. Kleine, mit sehr starkem Panniculus adiposus versehene Frau, macht den Eindruck einer geistig Beschränkten, deren anamnestische Angaben sehr unvollkommen und, wie sich später herausstellt, grösstentheils falsch sind. Sie sitzt meist schläfrig oder blöde lächelnd da und ist zu irgend einer Thätigkeit nicht zu bewegen.

Gang sehr schlaff, mit dem rechten Beine etwas schleppend; doch kann sie die rechte Hand bewegen und damit essen. Schrift zittrig und undeutlich. Linkes Auge meist zugekniffen. Gesicht dadurch verzogen.

Kanders, Ein Fall von weit ausgebreiteter Endarteriitis luetica. Wien. klin. Wochenschrift. IV. 2. 1891.

Joffroy, A., et Letienne, A., Contribution à l'Etude de la Syphilis cerebrale. Hémorrhagie cerebrale, artérite gommeuse et thrombose du tronc basilaire. (Ein Theil dieser Arbeiten, der mir in den Originalen nicht zugänglich war, ist nach Schmidt's Jahrbüchern citirt.)

Urin wird stets ins Bett oder in die Kleider gelassen, ob aus wirklicher Incontinenz oder Trägheit? —

Am 25. Februar (3 Tage nach der Aufnahme) fällt sie plötzlich in der Stube um. Das rechte Bein ist viel schwächer, auch im rechten Arm jetzt deutliche Parese.

26. Februar (klinische Vorstellung). Die rechte Hand ist etwas kälter als die linke. Patientin kann die rechte Hand nicht geben. Leichte Spannung des rechten Armes, derselbe fällt schlaff herab, wenn er erhoben wird. Die linke Gesichtshälfte zeigt ausgesprochene Faltenbildung. Patientin zeigt eine gewisse körperliche und geistige Schwäche, lässt Urin und Stuhl unter sich und ist sehr schmutzig. Von dem gestrigen Fall finden sich Schrunden und Sugillationen am rechten Arm. Seit demselben ist halbseitige Lähmung vorhanden. Der Schritt mit dem linken Bein ist kürzer, das rechte Bein schleift nach. Beim Stehen lehnt sich die Kranke mit ziemlicher Gewalt auf die rechte Seite und fällt ohne Unterstützung nach rechts um. Die Zunge wird gerade herausgestreckt, der Mund dabei nach links verzogen.

Ueber den Lungen völlig reines Athemgeräusch; Puls ziemlich klein, nicht besonders frequent; Herzstoss nicht zu fühlen. Herztöne sehr leise, rein. An den Bauchorganen nichts Besonderes nachzuweisen. Stuhlgang angehalten, Appetit sehr gut. An der Innenseite der Beine Sugillationen. Varicen an den Beinen. Durch energische Faradisation mit dem Pinsel und mit feuchten Elektroden ist keine Besserung der Bewegung der Extremitäten zu erzielen.

1. März. 3 mal 0,5 Kal. jodat. und Schmiercur (4 Grm. Unguentum Hydrargyri ciner. täglich).

4. März (klinische Vorstellung). Keine Plaques im Rachen, nur chronischer Katarrh.

15. März. Nachdem anamnestisch früher überstandene Syphilis constatirt war, bekommt Patientin Jodkali und Schmiercur seit dem 1. März. Der Zustand ändert sich langsam nach der schlechteren Seite. Besonders seit dem Abend des 13. März ist die Kranke stumpf, antwortet nicht, kann auch mit Unterstützung nicht mehr gehen, verschluckt sich leicht, verlangt selbst kein Essen und wird nun beständig bettlägerig. Im rechten Arm zeigt sich schon seit einiger Zeit eine deutliche Contractur, nicht so im rechten Bein. Gesichtslähmung unsicher. Das linke Auge wird öfter krampfhaft geschlossen. Manchmal ist die rechte Nasolabialfalte deutlicher.

17. März. Das linke Auge wird weniger geöffnet, aber anscheinend weil das obere Lid schlaff herabhängt, nicht, wie früher, wegen Contractur des Musculus orbicularis. Die linke Pupille ist, wie vom Beginn der Hospitalbehandlung an, weiter als die rechte, auf Licht reagiren beide.

19. März. Befinden besser. Patientin zeigt etwas Theilnahme für die Umgebung, giebt Antworten ziemlich rasch und mit verständlicher Sprache, öffnet die Augen, das linke weniger weit, als das rechte, und hebt die linke Hand ungern auf Aufforderung; jedoch muss Patientin theelöffelweise gefüttert werden, verschluckt sich leicht dabei. Die Contractur des rechten Armes, welche in den letzten Tagen geringer war, ist heute

wieder stärker. Oberflächlicher Decubitus der rechten Hüfte. (Seit gestern grosses Wasserkissen.) Seit einer Woche mässige Stomatitis.

20. März. Das Schlucken geht besser, sonst keine Aenderung.

21. März Abends. Patientin apathisch, reagirt selbst auf lautes Anreden nicht. Puls 134. Temperatur 39,3°.

22. März. Apathie andauernd. Puls frequent, sehr klein. Respiration äusserst frequent (64), gestern Abend nicht in dem Maasse. Bei der Respirationsbewegung bleibt die linke Seite zurück. Vorn auf der ganzen linken Seite ist das Athemgeräusch bedeutend leiser, als rechts. Schwache Dämpfung. In der Axillargegend links einige klingende Rasselgeräusche. Hinten oben beiderseits von trockenen Geräuschen begleitetes Vesiculärathmen. Links hinten unten Schall gedämpft, abgeschwächtes Athmen, einzelne feuchte Rasselgeräusche. Patientin hat seit gestern Mittag keinen Urin entleert. Dämpfung 2 Querfinger über der Symphyse. Durch Katheter werden 700 Ccm. etwas trüben Urins entleert, spec. Gewicht 1025; kein Eiweiss, kein Zucker.

Die Pupille des rechten Auges erhält bei maximaler Erweiterung durch Atropin eine ovale Gestalt. Ränder der Iris glatt; keine Pigmentflecken auf der vorderen Linsenkapsel. Ophthalmoskopisch zeigt sich die Papille blass, die Arterien wenig, die Venen stark gefüllt.

Fortlassen der Inunction.

Es sind 20 mal 4 Grm. Unguent. ciner. eingerieben worden.

22. März Abends. Puls nicht mehr zu fühlen. Lungenbefund unverändert. Temperatur über 41°.

23. März 5 Uhr Morgens Exitus letalis.

Das Ergebniss der 3 Stunden post mortem von Professor Heller ausgeführten Section war folgendes:

Wesentlicher Befund: Zahlreiche Erweichungsherde, besonders der Centralganglien, in verschiedenen Stadien — Hyperämie des Gehirns — ausgedehnte luetische Hirnarterienerkrankung — geringes inneres Osteophyt des Schädels — eigenthümliche Atrophie der Vierhügel — Emphysem und Oedem der Lungen — Collaps und schlaffe Infiltrate der Unterlappen — geringe chronische Endarteriitis und atrophische Stellen der Aorta — Narben und Schnürfurche der Leber — Residuen von Perihepatitis — Uterus unicornis — Obliteration des rechten Tubenostiums durch perimetritische Verwachsungen — Ascaris lumbricoides.

Sectionsprotokoll über die Schädelhöhle: Decken sehr ungleich dick, compact; dem Längssinus entsprechend an der Innenfläche weissliches Osteophyt. Im Längssinus wenig flüssiges und geronnenes Blut. Dura normal dick, an der Innenfläche mit gallertigem Belage. Innenhäute ungleichmässig getrübt, dunkelblauroth, mit sehr starker, dichter Gefässfüllung. Die Gefässe an der Convexität zum Theil eigenthümlich graufleckig. Hirnsubstanz mit sehr zahlreichen Blutpunkten; Rinde sehr schmal, dunkelfarben. Centralganglien beiderseits von zahlreichen theils gelockert hervorragenden, blassen, theils eingesunkenen, schmutziggraurothen Herden durchsetzt. Gewebe der Centralganglien blutreich; Seitenventrikel eng. Linkes Hinterhorn obliterirt. Die Vierhügel ganz abgeplattet, eigenthümlich schmutziggelblich-grau aussehend. Klein-

hirn weich, Corticalis dunkelgrauroth. Mark mit sehr zahlreichen Blutpunkten. An der Basis die Häute sehr ungleichmässig stark getrübt. Arterien durchaus graulich getrübt, doch in sehr ungleichmässiger Verbreitung, zum Theil knotig angeschwollen. Die rechte Arteria fossae Sylvii sehr stark gallertig-weisslich aussehend.

Der Schädel an der Basis sehr stark glasartig verdünnt, besonders an der Oberfläche der Felsenbeinpyramide.

Das Material, welches mir zur mikroskopischen Untersuchung zur Verfügung war, bestand aus einer Anzahl gut in Alkohol gehärteter Hirnstücke von der Grösse eines Cubikcentimeters und darunter mit den zugehörigen Gefässabschnitten, sowie aus einigen Bündeln losgelöster kleinerer Hirnarterien.

Die Vorbereitung geschah durch Einbetten in Celloidin, Zerlegen in Mikrotomschnitte möglichst senkrecht zu den in den Stücken enthaltenen grösseren Gefässen, sowie durch Färben mit Lithioncarmin und Pikrinsäure oder Hämatoxylin und Eosin und Einlegen der durch Hopfenöl aufgehellten Schnitte in Canadabalsam. Bei der Untersuchung der so erhaltenen Präparate ergab sich Folgendes:

In der weiteren Umgebung der erkrankten grösseren Arterien finden sich ausgedehnte, meist continuirliche kleinzellige Infiltrate der weichen Hirnhäute, die sich besonders an die kleinen Gefässe derselben anschliessen (Fig. I, IV, V, 1). Vielfach setzen sich dieselben, den perivasculären Lymphräumen folgend, eine Strecke weit in die Hirnsubstanz hinein fort. An den besonders stark erkrankten Partien ist auch das Hirngewebe selbst in Mitleidenschaft gezogen, die Capillaren sind sehr stark erweitert (Fig. II, 18), die Hirnrinde ist von zahlreichen Leukocyten durchsetzt, so dass stellenweise ihre Structur dadurch vollkommen verdeckt wird (Fig. II, 19). Zwischen den grösseren Arterienverzweigungen der Fossa Sylvii finden sich die weiten Räume, die durch Auseinanderweichen der beiden Blätter der weichen Hirnhäute gebildet sind, durch reichliche, dicht verfilzte, feinfasrige Fibrinmassen erfüllt, denen vielfach einzelne Leukocyten und intensiv gefärbte Kernfragmente beigemengt sind (Fig. V, 2). Oft häufen sich diese Kernfragmente in der Nähe erkrankter Arterien zu abgegrenzten Herden an, die bisweilen in das Gebiet der Adventitia hineinreichen. An diese Herde, die als verkäste gummöse Wucherungen aufzufassen sind, schliessen sich häufig umschriebene Nekrosen in der Gefässwand an. Am stärksten ist davon alsdann die Adventitia betroffen, weniger die Media. An einem grösseren, ganz von vascularisirtem Gewebe zugewucherten Gefässe findet sich streckenweise eine vollkommene Nekrose der Gefässwand, ja sogar

auch der ganzen darin befindlichen endarteriitischen Wucherung. Das Gewebe hat die Fähigkeit, Kernfärbung anzunehmen, verloren, nur hier und da hat sich ein vereinzelter Zellkern sehr blass mit Hämatoxylin oder Carmin tingirt. Dahingegen zeigt die ganze nekrotische Partie, deren gröbere Structurverhältnisse noch deutlich zu erkennen sind, eine diffuse, etwas unreine rothe Eosin- oder gelbe Pikrinsäurefärbung.

In den meist ringförmigen Infiltraten um die kleinen Piagefässe sieht man sehr häufig vielkernige Riesenzellen von verschiedenster Form und Grösse.

Die Adventitia der Arterien zeigt bald eine geringere, bald eine stärkere, oft eine sehr starke Einwanderung von Leukocyten (Fig. I, II, 3). Bisweilen erwecken an solchen Stellen stärkerer Leukocyteneinwanderung reichlicher vorhandene, kräftig gebildete grosse und grosskernige Zellen von Spindelform den Eindruck, als ob auch die Elemente der Adventitia selbst in Wucherung gerathen seien.

Im Ganzen am wenigsten verändert ist die Media. Vielfach zeigt sie ein ganz normales Verhalten (Fig. I, III, IV, 4). Anderweitig ist auch sie mehr oder weniger von Rundzellen durchsetzt (Fig. VI, 5), die bisweilen, zu dichteren Haufen angeordnet, die Zellen der Muscularis auseinanderdrängen.

Dass es gelegentlich zur theilweisen oder gänzlichen Nekrose der Media gekommen ist, wurde soeben erwähnt.

An manchen Stellen finden sich Anhäufungen von kleinen Rundzellen an der Innenfläche der Muscularis, dieselben von der Membrana fenestrata abdrängend (Fig. VI, 6). Ein andermal wieder sieht man zwischen diesen Häuten, besonders häufig in den Falten der Membrana fenestrata, kleinere oder grössere, mehr oder weniger kernreiche Riesenzellen eingelagert.

Die wichtigsten und interessantesten Veränderungen betreffen die Intima der Arterien. Das Gefässlumen wird durch mehr oder weniger mächtige Wucherungsvorgänge der Innenhaut eingeengt. Bald findet sich die endarteriitische Neubildung rund herum, der Membrana fenestrata als gleichmässige nur schmale Schicht aufgelagert, dann wieder ist durch die so erzeugte concentrische Verengerung das Gefässlumen bis auf einen geringen Bruchtheil seiner ursprünglichen Weite verlegt (Fig. IV, V, VI). An anderen Schnitten zeigt sich die Gefässintima an einem kleineren oder grösseren Abschnitt ihres Umfanges vollkommen unverändert, während der übrige Theil derselben durch Intimawucherung mehr oder weniger stark verdickt ist (Fig. I). An manchen Gefässen fand ich so die Neubildung einseitig fast bis zur Mitte der ursprünglichen Gefässlichtung reichend.

Endlich fand sich in einer dritten Reihe von Präparaten die Intima ebenfalls in ihrem ganzen Umfange erkrankt, doch so, dass die endarteriitische Wucherung an einer Seite stärker entwickelt ist, als an der anderen. Es liegt auf der Hand, dass durch diese Form der Proliferation eine vollkommene, gelegentlich ausserordentlich grosse excentrische Verschiebung des Arterienlumens herbeigeführt wird.

Fast stets geht mit starker Verengerung des Gefässes eine erhebliche Vascularisation der Neubildung einher (Fig. IV und VI, 7). Ausserordentlich ist dieselbe in zwei fast vollkommen obliterirten Arterien entwickelt, in welchen ich bis zu 45 neugebildete Blutbahnen feststellen konnte. Diese kleinen neuen Gefässe verlaufen fast stets parallel der Axe des alten. Sie sind meist unregelmässig über die ganze Ausdehnung der Neubildung vertheilt und von sehr verschiedener Weite. Ihre Wandung besteht aus einem einfachen Endothelhäutchen, in dessen nächster Umgebung die Spindelzellen zuweilen von langgestreckter Form und regelmässig circulärer Anordnung sind. Es handelt sich alsdann meist um Gefässe von weiterem Lumen.

An vielen Arterien sieht man, dass die Wucherung sich gewissermaassen in einem einzigen Anlauf entwickelt hat (Fig. IV und VI), während man wieder an andern Präparaten deutlich erkennen kann, dass die Neubildung in mehrfachen Schüben erfolgt ist. Die ältesten, der Membrana fenestrata anliegenden Partien tragen alsdann bisweilen den Charakter eines derbfasrigen, oft auch von zahlreichen Lücken und Spalten durchbrochenen Bindegewebes. Zwischen ihnen und den jüngeren Wucherungen, deren Bauelemente von grösseren, zarteren und grosskernigen Spindel- und Sternzellen geliefert werden, ist meist eine neue, oft sehr deutliche und charakteristische, aber zarte Membrana fenestrata eingelagert.

An manchen Stellen ist der Unterschied des Alters und demgemäss des Aussehens der Zellen verschiedener Schübe ein geringerer. Zuweilen ist auch hier schon eine neue Membrana fenestrata zu finden (Fig. I und III, 8). Die Differenzirung der in verschiedenen Zeitabschnitten entstandenen Gewebe kann ausser durch Entwicklung einer dieselben trennenden Membrana fenestrata noch dadurch besonders deutlich werden, dass die Richtung ihrer Zellen nicht parallel ist, sondern in einem Winkel auf einander stösst, wie ich das an einer kleinen Serie von Schnitten beobachtet habe (Fig. I, 9 und 10). Aus der ganzen Anordnung ist hier ersichtlich, dass der Reiz für die Wucherung des zweiten Abschnittes von einem anderen Bezirk der Gefässwand aus eingewirkt hat.

Schon beim ersten Anlauf kann die endarteriitische Wucherung den maximalen, annähernd bis zur Obliteration gehenden Verschluss der Arterie herbeiführen (Fig. IV, VI).

Wo die Erkrankung auf dem allerersten Stadium stehen geblieben ist, sieht man bald an Stelle des einfachen Endothelhäutchens eine mehrfache Lage desselben, die den Faltungen der Membrana fenestrata überall folgt; bald findet man das einschichtige Endothelhäutchen glatt über die mit einzelnen verschieden geformten Zellen gefüllten Ausbuchtungen der elastischen Haut hinwegsetzen, an anderen Stellen wieder machen die neugebildeten Schichten ebenfalls alle Windungen der Membrana fenestrata mit, doch sind die Zellen auf den, nach dem Lumen gerichteten Höhen der Falten am massigsten entwickelt, wodurch in den Schnitten eigenthümliche arkadenähnliche Bilder zu Stande kommen.

Das neugebildete Gewebe besteht aus verschieden gestalteten Spindelzellen, Sternzellen, platten endothelähnlichen Zellen, Bindegewebsfasern, kurz aus den verschiedenen Zellformen des Bindegewebes. Von Intercellularsubstanz ist nicht viel wahrzunehmen.

Oft finden sich, und zwar meist in unmittelbarer Berührung mit der Innenfläche der ursprünglichen Membrana fenestrata, vielgestaltige, grössere und kleinere vielkernige Riesenzellen. An einem kleineren arteriellen Gefäss sah ich neben einer geringen endarteriitischen Wucherung das übrige Lumen von fünf verschieden grossen und verschieden gestalteten mehrkernigen Riesenzellen ausgefüllt (Fig. II, 11).

Die der neuen Gefässlichtung zunächst liegenden Zellschichten zeigen manchmal eine sehr regelmässige Form und Anordnung, so dass sie der Muskelhaut einer Arterie ausserordentlich ähnlich sind (Fig. V, 13).

An vielen, meist jüngeren Stellen zeigt das obliterirende Gewebe eine mehr oder weniger starke, bisweilen herdweise Infiltration mit Leukocyten (Fig. IV, V, VI, 12).

Die Bildung einer neuen Membrana fenestrata scheint dann einzutreten, wenn eine Pause in der productiven Endarteriitis stattfindet. Oft kommt es später zur nochmaligen Wucherung. Dieselbe kann wieder zum Stillstand gelangen und abermals mit Bildung einer Membrana fenestrata abschliessen. So fand ich in einer Arterie, vom Lumen aus gerechnet, zunächst ein dem normalen gleichendes Endothelhäutchen mit darunter liegender Membrana fenestrata, darnach ein breites Band endarteriitischer Wucherung, alsdann wieder eine neugebildete, schön gefaltete elastische Haut, auf welche wieder

das gewöhnliche neugebildete Gewebe folgte, das dann endlich von einer dritten, der ursprünglichen Membrana fenestrata der Arterie begrenzt wurde.

Alle stärker, wenn auch nur auf einem Theil ihres Umfanges, erkrankten Gefässe collabiren niemals, sie gleichen starren Röhren mit offen stehendem Lumen.

Wenn die Producte der endarteriitischen Wucherung ein gewisses Alter erreicht haben, so fallen sie einer Altersatrophie anheim. Die Zellen nähern sich alsdann in ihrem Verhalten mehr den Elementen eines derbfasrigen Bindegewebes. Der vorher zarte, umfangreichere Zellleib wird viel dürrer und härter aussehend, an Stelle des früher grösseren, bläschenartig durchsichtigen, zart gefärbten, annähernd ovalen Kernes findet sich ein schmaler, kleiner und dichter, der durch kernfärbende Reagentien intensiver tingirt wird. Zwischen den früher ziemlich eng aneinander liegenden Zellen zeigen sich zahlreiche grössere und kleinere, sehr mannigfaltig gestaltete Spalten und Lücken. Es erweckt auch den Eindruck, als wenn die Zahl der Zellen auf einer Raumeinheit vermindert sei.

An einzelnen Präparaten erhält man infolge dieser Altersveränderungen den Eindruck, als wenn das Gebiet der endarteriitischen Wucherung nicht durch ein compactes Gewebe, sondern durch ein netzartiges Bindegewebsgerüst ausgefüllt sei.

Eine Arterie, die augenscheinlich zu den am frühesten erkrankten des Falles gehört, zeigt eine auffällige Abplattung, die wohl einer mit den eben geschilderten Veränderungen einhergehenden narbigen Schrumpfung der endarteriitischen Neubildung ihre Entstehung verdankt (Fig. IV).

Was nun die Deutung der geschilderten Befunde anlangt, so kann es keinem Zweifel unterliegen, dass es sich in unserem Falle um eine syphilitische Erkrankung handelt.

Schon allein die Anamnese im Verein mit dem klinischen Verlauf und dem Ergebniss der Section dürften genügen, die Diagnose zu sichern. Auch das Gesammtbild der histologischen Befunde, wie dasselbe oben geschildert wurde, lässt über die Natur der Erkrankung keinen Zweifel offen. Ich will hierauf nicht weiter eingehen und verweise auf die oben citirten Arbeiten Baumgarten's, in welchen alles hierüber zu Sagende in sehr klarer Weise erörtert ist.

Die Entwicklung der Erkrankung ist, nach dem, was ich an zahlreichen mikroskopischen Präparaten gesehen habe, in der Weise vor sich gegangen, dass der Process zunächst in der Adventitia der Arterien anfing und von hier aus nach der einen Seite als gummöse

Meningitis auf die weichen Hirnhäute der allernächsten Umgebung übergriff (dafür spricht besonders, dass ein schwer erkranktes Gefäss stets den Mittelpunkt abgiebt, um welchen sich die Veränderungen der weichen Hirnhäute gruppirt haben), nach der anderen Seite die Betheiligung der Media und die endarteriitische Wucherung der Intima veranlasste. Es sind also in diesem Falle die Erkrankungen der Arterien als das Primäre, diejenigen der Umgebung als das Secundäre aufzufassen.

Betrachtet man die Vorgänge an der Intima für sich, ohne auf die weiteren Veränderungen an Gefässwand und nächster Umgebung Rücksicht zu nehmen, so wird man die hier sich findende Erkrankung als eine Endarteriitis obliterans bezeichnen müssen. Es ist nun die Frage, ob diese Endarteriitis obliterans auf luetischer Basis von derjenigen, wie wir sie aus anderen Ursachen sich entwickeln sehen (z. B. an den Gefässen des puerperalen Uterus, bei Tuberculose, bei chronischen Entzündungsprocessen, bei Arterienunterbindung, an den Nabelgefässen, am Ductus Botalli u. s. w.) zu unterscheiden ist. Das scheint mir in der That der Fall zu sein.

Wie in der obigen Schilderung erwähnt wurde, finden sich in einer Anzahl der mikroskopischen Schnitte in die endarteriitische Wucherung, als Ergebniss einer schubweisen Entwicklung, neugebildete Membranae fenestratae eingelagert. Niemals habe ich solche bei der mir des Oefteren gelegentlich anderer Untersuchungen zu Gesichte gekommenen, nicht durch Lues bedingten Endarteriitis obliterans beobachtet.

Ich nehme deshalb an, dass die Bildung einer neuen, wohl charakterisirten Membrana fenestrata, die durch nicht unerhebliche, deutlich differenzirte, neugebildete Gewebsmassen von der ursprünglichen getrennt ist und als Ausdruck der schubweisen Entwicklung der Endarteriitis obliterans bei Syphilis angesehen werden muss, als diagnostisches Kriterium verwerthet werden kann, so dass durch ihr Vorhandensein Lues als Ursache der Erkrankung erwiesen wird, während andererseits durch ihr Fehlen Syphilis nicht ausgeschlossen werden kann.

Erklärung der Abbildungen.

Tafel V.

Fig. 1. Querschnitt durch eine syphilitisch erkrankte Hirnarterie mit nächster Umgebung.

Die Blätter der weichen Hirnhaut, zwischen welche das Gefäss gelagert ist, sind mit Leukocyten infiltrirt, ebenso die Adventitia der Arterie. Die Media ist annähernd normal. Etwa die Hälfte der Intima ist gleichfalls normal. Auf der anderen Hälfte der Intima hat sich eine erhebliche endarteriitische Wucherung entwickelt. Dieselbe ist in zwei Schüben erfolgt. Beide Schübe sind durch eine neugebildete, zwischengelagerte Membrana fenestrata getrennt. Die Längsrichtung des Zellmaterials beider Schübe steht in einem Winkel zu einander.

Vergrösserung annähernd Leitz Ocul. I, Syst. III.

Fig. 2. Querschnitt durch eine kleine syphilitisch erkrankte Hirnarterie nebst der nach zwei Seiten zunächst gelegenen, ebenfalls erkrankten Hirnsubstanz. Das Gefässlumen enthält neben einer schmalen Zone endarteriitischer Wucherung 5 Riesenzellen, die dasselbe ganz ausfüllen.

Die Hirnsubstanz ist stark kleinzellig infiltrirt. Die Capillaren sind zum Theil sehr stark erweitert.

Das Präparat wurde bei Leitz Ocul. I, System VII gezeichnet.

Fig. 3. Theil eines Querschnittes von einer von der Hirnsubstanz losgelösten, syphilitisch erkrankten Arterie. Das Gefäss ist an einer Stelle getroffen, wo es in eine Schlinge umbiegt. Die Adventitia ist infiltrirt, die Media annähernd normal, die Intima allseitig und zwar excentrisch gewuchert. Die endarteriitische Wucherung erfolgte in zwei Schüben, zwischen beiden ist, besonders deutlich an der Seite der stärksten Verdickung der Intima, eine neugebildete Membrana fenestrata eingelagert. Unmittelbar unter dem neugebildeten, die Lichtung der Arterie begrenzenden Endothelhäutchen findet sich eine dritte, ebenfalls neugebildete Membrana fenestrata, die in der Zeichnung bei der schwachen Vergrösserung nicht recht herausgekommen ist.

Dies Präparat wurde bei Leitz Ocul. I, System III gezeichnet.

Fig. 4. Querschnitt durch eine syphilitisch erkrankte Hirnarterie mit allernächster Umgebung.

Die weiche Hirnhaut, zwischen deren Blättern das Gefäss liegt, ist besonders um die in derselben gelegenen kleinsten Gefässe stark von Rundzellen durchsetzt. Die Adventitia zeigt sehr geringe, die Media keine Leukocyteninfiltration. Das Gefässlumen ist durch die Intimawucherung fast ganz ausgefüllt. Das neugebildete Gewebe ist von einer grossen Zahl kleiner und kleinster Gefässe durchbrochen (bei der schwachen Vergrösserung sind nur die grössten Gefässe gezeichnet), um welche Rundzelleneinwanderung in die endarteriitische Wucherung stattgefunden hat. Bei dieser am frühesten erkrankten Arterie des Falles trägt das neugebildete Gewebe schon den Charakter derberen, mehr faserigen Bindegewebes. Das ganze Gefäss ist abgeplattet.

Vergrösserung Leitz Ocul. I, System III.

Fig. 5. Querschnitt durch eine syphilitisch erkrankte Hirnarterie nebst Umgebung.

Die Blätter der weichen Hirnhäute, zwischen welchen das Gefäss liegt, sind von Rundzellen durchsetzt, besonders stark um die kleinen Gefässe derselben.

Zwischen Gefäss und weicher Hirnhaut hat auf der einen Seite die Ausscheidung eines fibrinösen Exsudates, das einzelne Leukocyten enthält, stattgefunden. Dieses Exsudat nimmt auch das Gebiet der grösstentheils zu Grunde gegangenen Adventitia ein. Die Media der Arterie ist herdweise kleinzellig infiltrirt, was beim Anfertigen der Zeichnung übersehen wurde. Der grösste Theil des Gefässlumens ist durch eine ältere, stellenweise von Leukocyten durchsetzte Intimawucherung angefüllt. Das der Arterienlichtung zunächst liegende Gewebe besteht aus lang gestreckten, parallel verlaufenden langkernigen Bindegewebszellen und hat grosse Aehnlichkeit mit einer Arterienmedia.

Vergrösserung Leitz Ocul. I, System III.

Fig. 6. Querschnitt durch eine syphilitisch erkrankte Hirnarterie.

Adventitia und Media sind von Rundzellen durchsetzt, Media und Membrana fenestrata stellenweise durch Leukocytenhaufen auseinandergedrängt.

Das Gefässlumen ist durch ziemlich junge endarteriitische Wucherung, die in einem Schube erfolgt ist, ausgefüllt. Zahlreiche kleinere Gefässe von verschiedener Grösse durchsetzen die Neubildung (nur einige der grösseren sind bei der schwachen Vergrösserung gezeichnet worden). In das endarteriitische Gewebe hat eine sehr reichliche Einwanderung von Rundzellen stattgefunden.

Vergrösserung Leitz Ocul. I, System III.

Erläuterung der Zahlen.

1. (Fig. I, IV, V.) Weiche Hirnhaut von zahlreichen Leukocyten durchsetzt.
2. (Fig. I, V.) Fibrinöses Exsudat zwischen weicher Hirnhaut und Adventitia der Arterie.
3. (Fig. I, III.) Starke Infiltration der Adventitia.
4. (Fig. I, II, III, IV.) Normale Media.
5. (Fig. VI.) Kleinzellig infiltrirte Media.
6. (Fig. VI.) Abdrängung der Membrana fenestrata von der Media durch Leukocytenhaufen.
7. (Fig. IV, VI.) Gefässbildung in der endarteriitischen Wucherung.
8. (Fig. I, III.) Neugebildete Membrana fenestrata zwischen die in zwei verschiedenen Schüben erfolgten endarteriitischen Wucherungen eingelagert.
9. u. 10. (Fig. I.) In zwei verschiedenen Schüben erfolgte Intimawucherung, deren Zellmaterial im Winkel aufeinanderstösst.
11. (Fig. II.) Riesenzellen im Gefässlumen einer erkrankten Arterie.
12. (Fig. I, IV, VI.) Leukocyteneinwanderung in die endarteriitische Wucherung.
13. (Fig. V.) Unmittelbar um das übrig gebliebene Arterienlumen regelmässig circulär angeordnete Zellschicht der endarteriitischen Wucherung (einer Media ähnlich).
14. (Fig. I, III, V.) Neugebildete Endothelhaut.
15. (Fig. I, III, V.) Blutgerinnsel im Gefässlumen.
16. (Fig. I, III, IV, V, VI.) Normale Membrana fenestrata.
17. (Fig. II, III, IV, V, VI.) Endarteriitische Wucherung.
18. (Fig. II.) Stark erweiterte Hirncapillaren.
19. (Fig. II.) Starke Rundzelleneinwanderung in die Hirnsubstanz.
20. (Fig. V.) Fibrinöses Exsudat im Gebiete der zum grossen Theile zu Grunde gegangenen Adventitia.

IX.

Aus dem pathologischen Institute zu Kiel.

Ein Beitrag zur Lehre von den Oesophagusdivertikeln.

Von

Carl Ritter,

cand. med. in Kiel.

(Mit 5 Abbildungen.)

Mit der Lehre von den Divertikeln der Speiseröhre ist v. Zenker's Name aufs Innigste verknüpft. Wenn auch schon vor seiner grundlegenden Arbeit einige Fälle durch Rokitansky, Dittrich und Heschl bekannt geworden waren, und schon 1875 Tiedemann[1]) das von Herrn Prof. Heller in Kiel gesammelte Material veröffentlicht hatte, so war doch das Material immer noch verhältnissmässig recht gering, um grössere Schlüsse daraus zu ziehen. Erst v. Zenker[2]) hat im Jahre 1878 eine grosse Statistik herausgegeben, erst er hat die Lehre von der Divertikelbildung im Oesophagus eigentlich geschaffen und sie so vollständig ausgebaut, dass nur wenig Neues im Laufe der Zeit von anderer Seite hinzugefügt worden ist. Abgesehen von einer umfangreichen Arbeit von Oekonomides[3]) sind nur kleinere Schriften[4]), z. Th. nur einzelne Fälle in der Literatur[5]) erschienen.

1) Ueber die Ursachen und Wirkungen chronisch entzündlicher Processe im Mediastinum. Dissert.. Kiel 1875.

2) v. Ziemssen, Handbuch der speciellen Pathologie und Therapie. Bd. VII.

3) Ueber chronische Bronchialdrüsenaffectionen und ihre Folgen. Dissert. Basel 1882.

4) a) Nissen, Ein Beitrag zur Casuistik der Pulsionsdivertikel der Speiseröhre. Dissert. Kiel 1884.

b) Tetens, Ein Beitrag zur Lehre von den Oesophagus-Divertikeln. Dissert. Kiel 1888.

5) a) Virchow's Jahresberichte. Bd. II. 1884. Pulsionsdivertikel am lebenden Manne, beobachtet von Neukirch.

b) Schmidt's Jahrbücher. Bd. CCIV. 1884. Seltenes Tractionsdivertikel, entstanden durch Verwachsung mit der colloid. cystisch entarteten Schilddrüse von Chiari.

c) Leichtenstern, Sackartige Erweiterung des Oesophagus. Deutsche med. Wochenschr. 1891.

Es sei gestattet, das, was wir bis jetzt über dieses Thema wissen, in kurzen Zügen zusammenzustellen.

v. Zenker hat uns zuerst gezeigt, zwei Formen von Oesophagusdivertikeln zu unterscheiden, nämlich: Tractionsdivertikel, d. h. solche, die durch einen von aussen auf sie wirkenden Zug herausgezerrt, und Pulsionsdivertikel, d. h. solche, die durch Druck von innen hinausgedrängt werden. Im Allgemeinen sind die Divertikel eine durchaus nicht seltene Erscheinung am Oesophagus.

Am häufigsten findet sich das Tractionsdivertikel. Der bevorzugte Sitz desselben ist die vordere und seitliche Wand des Oesophagus in der Gegend der Bifurcation der Trachea und zwar häufiger etwas unter als über der Bifurcation, entsprechend der grösseren Anhäufung der Lymphdrüsen. In der Regel findet sich nur ein Divertikel. Doch sind auch nicht selten mehrere, und dann meist nahe bei einander gelegen, gesehen worden. Die Form des Divertikels ist die eines Trichters von geringer Tiefe, dessen Spitze man nach jeder Seite hin gerichtet beobachtet hat.

Der Grund ist fast immer auf einer schwieligen Lymphdrüse fixirt, nur zuweilen sieht man statt dessen einen Bindegewebsstrang zwischen Divertikelspitze und Lymphdrüse die Verbindung aufrecht erhalten. Sind gar keine Drüsen zu finden, so ist das frühere Vorhandensein jedoch fast immer an schiefrig gefärbten Stellen in der Wand der Trachea oder der Bronchien nachzuweisen. Was die Anatomie betrifft, so sollen zwar nach Oekonomides und Rokitansky[1]) Fälle vorkommen, in denen nicht alle Schichten an der Bildung der Divertikel betheiligt sind, sondern wo die Schleimhaut nur mit vereinzelten Längs- und Ringmuskelfasern bekleidet ist. Die Regel ist aber eine vollständige Muskelschicht, wie die Statistiken von Tiedemann, v. Zenker und Tetens deutlich zeigen. Ueber einzelne Fälle, bei denen an einem Theile der Wand des Divertikels die Muscularis fehlt, soll später gesprochen werden.

Ihre Entstehung verdanken die Tractionsdivertikel fast ausschliesslich einer entzündlichen Schwellung der bronchialen und trachealen Lymphdrüsen, an die sich dann eine Periadenitis, Verwachsung mit der Oesophaguswand, mit der Trachea oder den Bronchien und endlich Schrumpfung der Drüsen anschliesst. Und zwar ist die Erkrankung jener Drüsen wohl in den meisten Fällen auf die durch v. Zenker[2]) hervorgehobene Sandstaubinhalation (Chalicosis) zu-

1) Lehrbuch der pathologischen Anatomie. Bd. III. 1861. S. 127.

2) Ueber die Staubinhalationskrankheiten der Lunge. Deutsches Archiv f. klin. Med. II und XIV.

rückzuführen. Man hat zwar früher am meisten die in manchen Fällen beobachtete scrophulöse und tuberculöse Erkrankung der Drüsen beschuldigt. Dass auch diese primär eine Disposition für Tractionsdivertikel geben können, ist nicht zu leugnen. Wahrscheinlicher ist es aber, dass die Einwirkung des Sandstaubes das Primäre ist und dass erst an den dadurch hervorgerufenen Locus resistentiae minoris sich die Aufnahme und Entwicklung der Tuberkelbacillen anschliesst. In vielen Fällen sind andere chronische Lungenleiden, wie Emphysem, Bronchiektasien, indurirende Pneumonie und Pleuritis als Ursache der Drüsenerkrankungen beobachtet. Ausserdem haben v. Zenker und Heller öfter Entzündung des Pericards gesehen, auf das sich, wie sie annahmen, die Entzündung der Drüsen fortgepflanzt hatte. Auch diese Erkrankungen alle können secundär auf der Basis der Chalicosis sich entwickelt haben. Für die Pericarditis hat das neuerdings Leichtenstern[1]) öfter beobachtet. Endlich hat auch v. Zenker's Ansicht, dass ein Tractionsdivertikel durch Caries der Brustwirbel bedingt sei, was er in einem Falle gesehen hatte, durch zwei neue Fälle im hiesigen pathologischen Institut ihre Bestätigung erhalten.

Im Allgemeinen wachsen wohl die Tractionsdivertikel sehr langsam. Sie kommen fast in jedem Alter vor, nur bei Neugeborenen und kleinen Kindern unter 1½ Jahren waren sie bisher nicht gefunden. Im hiesigen pathologischen Institute ist neuerdings ein Fall von 1¼ Jahren beobachtet, so dass dies die bis jetzt bekannte äusserste Grenze ist. Mit dem höheren Alter wird das Vorkommen häufiger, was ja auch nach dem früher Gesagten verständlich ist, da erst in späterem Alter die Gefahr der erhöhten Staubinhalation durch den Beruf gegeben ist. Staub athmen wir ja alle ein, aber erst wenn die Schutzvorrichtungen in unserem Körper nicht mehr genügen, um den Staub wieder nach aussen zu befördern, erst dann wird der Staub durch die Lymphgefässe in die Lymphdrüsen verschleppt und ruft dort eine Entzündung hervor. Das Alles tritt aber erst sehr allmählich ein.

Meistens sind die Tractionsdivertikel ohne grosse pathologische Bedeutung für den Besitzer. Eine Gefahr bergen sie aber immer in sich, nicht nur dass sie durch das Hineingelangen kleiner Körper (Reisskörner, Kerne von Früchten u. s. w.) Brechen und Würgen hervorrufen, sondern auch besonders, dass sie, wenn jene Körper im

1) Sackartige Erweiterung des Oesophagus. Deutsche med. Wochenschr. 1891. S. 533.

Tractionsdivertikel liegen bleiben, allmählich Zersetzung und Perforation in die Bronchien, ins Mediastinum und ins Pericard bedingen können.

Wenn Oekonomides glaubt, dass die Perforation nicht durch Fremdkörper im Divertikel, die er nie gefunden hat, sondern durch vereiternde Lymphdrüsen, die oft beobachtet werden, entstehe, so steht diese Behauptung nicht im Widerspruch mit der oben erwähnten Ansicht. Wenn auch schwielige Drüsen selbst neuer entzündlicher Reizung kaum zugänglich sind, so kann doch das sie umhüllende Bindegewebe gereizt werden und in Vereiterung übergehen. Und das wird eben sicherlich durch Fremdkörper veranlasst, welche im Divertikel stecken bleiben und sich zersetzen. Was diese übrigens betrifft, so ist schon von Rokitansky ein Fall beschrieben, in dem ein Knochenstückchen in der Oeffnung eines Tractionsdivertikels gefunden wurde und zu Perforation mit ausgedehnter Verjauchung geführt hatte; am häufigsten dürften es wohl kleine Speisetheile sein, wie sie Professor Heller nicht selten darin gesehen hat.

Im Gegensatz zu den Tractionsdivertikeln sind die Pulsionsdivertikel verhältnissmässig recht selten. Sie haben nach v. Zenker ihren Sitz fast ausschliesslich am untersten Theile des Schlundes an der Grenze des Oesophagus an der hinteren Wand, was er sehr einleuchtend dadurch erklärt, dass nirgends, wie hier, eine so dünne Musculatur vorhanden und diese wiederum nirgends zum Auseinanderweichen so günstig angeordnet sei. Doch zeigen Fälle von Oekonomides und Prof. Heller (Tetens), dass die Pulsionsdivertikel nicht immer der Regel folgen, sondern auch an anderen Stellen des Oesophagus vorkommen.

Meist ist nur ein Divertikel vorhanden. Die Grösse ist sehr wechselnd. Sie sind als erbsengrosse Ausbuchtungen bis zur Grösse von 13 Cm. Länge und 5 Cm. im Querdurchmesser gefunden. Die Anatomie zeigt eine stark verdickte Schleimhaut, eine Submucosa und eine fascienartig verdichtete äussere Bindegewebsschichte. Am Halstheil ist oft noch Musculatur vorhanden. Eine vollständige Musculatur dagegen fehlt den Pulsionsdivertikeln jedenfalls.

Die Aetiologie und Pathogenese ist, da das Leiden mehr schleichend und oft ohne für den Patienten selbst merkbare Veranlassung sich entwickelt, etwas hypothetisch. Doch trifft die v. Zenker'sche Ansicht wohl das Richtige, die folgende Lehre der Entstehungsweise aufstellt:

Eine Stelle der Schlundwand verliert durch irgend eine Schädlichkeit den festen Halt der Musculatur, der sich dem Druck der

Speisemassen beim Schlingacte entgegenstellen soll. An dieser nachgiebigeren Stelle wird daher der von der übrigen Musculatur zusammengepresste Bissen ausweichen, und die Schleimhaut wird sich ausbuchten. Geschieht dies öfter, so wird die Ausbuchtung immer stärker werden, in dem Sack werden auch ausser der Deglutition Speisetheile zurückbleiben, die nun den Sack immer mehr durch ihre Schwere in senkrechter Richtung hinabzerren werden. Dadurch wird der Weg zum Magen verlegt, in den nach Jahren überhaupt nichts mehr hineingelangen kann.

Als Ursache, wodurch die umschriebene Stelle der Stütze der Musculatur beraubt wird, werden Fremdkörper oder grosse feste Bissen, die besonders gewaltsam gegen die Schleimhaut gepresst werden, angegeben. Die Muskelfasern werden auseinandergedrängt, die Schleimhaut tritt durch die auseinander gewichenen Muskelbündel hindurch, und so entsteht bei öfterer Wiederholung eine Schleimhauthernie, — ein Pulsionsdivertikel. Auch enge Kleidung am Halse und primäre Stenose scheinen Divertikelbildung zu begünstigen. Dass endlich auch ein Trauma zur Zerreissung einiger Muskelfasern führen kann, dafür spricht ein von Gassner-Fridberg[1]) beschriebener Fall: ein Officier stürzte bei einem Manöver vom Pferde und blieb 24 Stunden bewusstlos. Unmittelbar nach dem Unfall zeigte sich eine Geschwulst zwischen Sternocleidomastoideus und Trachea, und sobald er wieder Nahrung zu sich nahm, hatte er Schluckbeschwerden. Während die Geschwulst nach und nach wieder verging, verschlimmerten sich die Schlingbeschwerden, und nun entwickelte sich im Laufe der Jahre das Divertikel mit all seinen Folgen, das endlich den Kranken dem Hungertode zuführte.

Auffallend ist, dass das männliche Geschlecht fast ausschliesslich befallen wird, was sich jedoch vielleicht nach v. Zenker aus der früheren Verknöcherung der männlichen Kehlkopfknorpel erklärt, wodurch ein Steckenbleiben der festen grösseren Bissen leichter ermöglicht ist.

Die Pulsionsdivertikel wachsen ausserordentlich langsam und sind entschieden eine Krankheit des höheren Alters. Oft rufen dieselben erst sehr spät, nach 30 Jahren wird angegeben, Beschwerden hervor, die nun allerdings auch recht schwere sind. Denn die Speisemassen gelangen dann nicht mehr in den Magen, bleiben im Divertikel liegen und verlegen durch den nun gefüllten Sack selbst der Sonde den Weg in den Magen. Oder die Speisemassen werden, wie

1) Ueber Oesophagusdivertikel. Dissert. Mit Abbildungen. Giessen 1867.

meist, wieder erbrochen, dann ist zwar die Sondirung plötzlich ermöglicht, doch ist die Ernährung nur per rectum angängig, und die Patienten gehen in der Regel an Inanition zu Grunde, wenn nicht schon vorher eine Verjauchung des Inhalts des Divertikels und Perforation ins Mediastinum u. s. w. eingetreten ist.

Ausser diesen beiden Formen von Divertikeln sind nun noch einige Fälle beobachtet worden, bei denen aus der Wand eines Tractionsdivertikels nachträglich ein Pulsionsdivertikel herausgepresst ist. Den ersten Fall dieser Art von Divertikeln hat Prof. Heller gesehen; Tiedemann beschreibt das Präparat folgendermaassen: „An der Speiseröhre etwas unter der Höhe der Bifurcation der Trachea sitzt in der vorderen Wand ein kleines Divertikel, das sich nach rechts und vorn hinzieht. Seine Mündung ist enger, wie der dahinter liegende grösste Umfang. Die Präparation von aussen erweist, dass die Muscularis an der Divertikelbildung mitbetheiligt ist; jedoch sind die Muskelfasern nach rechts und unten auseinandergewichen, und zwischen ihnen ist etwa in der Grösse einer Erbse die Schleimhaut wie eine Blase vorgetrieben. Die spitzwinklig geknickten Muskelfasern führen zu einer Gruppe von geschrumpften, schwarz pigmentirten derben Lymphdrüsen in schwieliger Umgebung.“ Und er betont ausdrücklich, dass sich hier offenbar nicht die Muskelfasern zurückgezogen hätten, sondern dass sie auseinandergedrängt seien. Die Schleimhaut habe sich zwischen sie hineingesenkt, und man habe es offenbar mit einem Pulsionsdivertikel zu thun, das in einem Tractionsdivertikel entstanden sei.

Oekonomides ist der Erste, der diese interessante Divertikelbildung als selbständige Gruppe hinstellt, indem er an der Hand eines Präparates mehrere solcher Divertikel näher erläutert. An einem Oesophagus befinden sich 3 Pulsionstractionsdivertikel, wie Verfasser sie nennt, oder wie sie nach ihrer Entstehung wohl besser zu nennen sind, Tractionspulsionsdivertikel. Dieselben haben eine recht beträchtliche Grösse. Das grösste befindet sich 3,5 Cm. über der Cardia an der vorderen Wand, dasselbe ist 4 Cm. tief und hat einen Breitendurchmesser von 7 Cm. Die Spitze dieses Divertikels ist fest mit der rechten Lunge verwachsen, ebenso mit einer theils kalkigen, theils schiefrigen Lymphdrüse. Die Wand besteht nur aus Schleimhaut und periösophagealem Bindegewebe. Muskelfasern sind nur noch am Halse zu finden. Etwas höher befinden sich die beiden anderen kleineren Divertikel von demselben Bau. Aehnliche Verhältnisse wurden im hiesigen pathologischen Institute öfter beobachtet, so dass Tetens in der Lage war, 5 Präparate zusammenzustellen und näher zu be-

schreiben. Diese Arbeit scheint nur wenig Beachtung gefunden zu haben, weshalb ich an dieser Stelle auch seine Fälle etwas genauer besprechen will.

In allen Fällen hat man es ganz offenbar ursprünglich mit einem Tractionsdivertikel zu thun. Die zwei ersten zeigen ziemlich gleiche Verhältnisse: beide Divertikel befinden sich im oberen Drittel der Speiseröhre, das eine ca. 3½, das andere ca. 5 Cm. unter dem Rande der Kehlkopfknorpel, beide sind mit der Trachea fest verbunden. Bei beiden sind nur auf der einen Seite des Divertikels Muskelbündel vorhanden, während die andere Seite nur aus Schleimhaut besteht, die sich durch die auseinandergedrängten Muskelbündel blasenartig vorstülpt. Auffallenderweise wurden in beiden Fällen trotz sorgfältigen Nachforschens keine schwieligen Lymphdrüsen in der Nähe der Divertikel gefunden, durch die dieselben primär entstanden sein konnten. Man muss sich daher denken, dass die betreffenden Drüsen, wie es nach v. Zenker möglich ist, völlig verschwunden sind, nachdem sie in die Trachea durchgebrochen waren. Der dritte und vierte von Tetens beschriebene Fall zeigen auf den ersten Blick das typische Bild der Tractionsdivertikel. Der Grund ist auf einer Schwiele fixirt. Die Muskelbündel, schon makroskopisch mit blossem Auge erkennbar, ziehen nach den Schwielen hin, nur an einer Stelle weichen die Muskelfasern aus einander, und die Schleimhaut bläht sich hier in Grösse einer Erbse vor. Die Abbildung des vierten Falles, die der Tetens'schen Arbeit beigegeben ist, hat der Lithograph ziemlich unverständlich gemacht. Ich füge deshalb eine neue, richtigere Abbildung des Präparats bei.

Fig. 1.

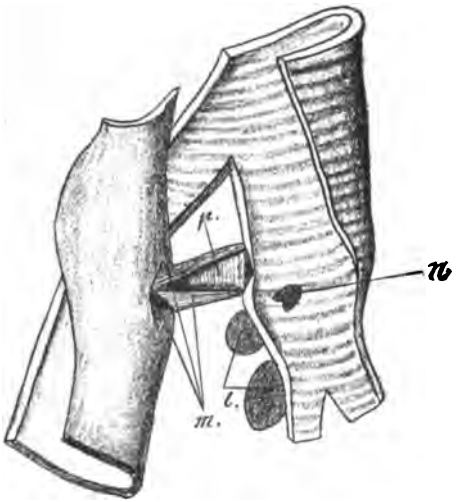

m = Muskelbündel des Tractionsdivertikels, *p* = secundäres Pulsionsdivertikel, *l* = schiefrige Bronchialdrüsen, *n* = Narbe im rechten Bronchus.

Das Divertikel im fünften Falle befindet sich ca. 4 Cm. unter dem Rande der Kehlkopfknorpel, es steht mit der Trachea in Verbindung, und an der Verbindungsstelle liegen mehrere kleine schwarz

pigmentirte Lymphdrüsen. Zwischen den fast das ganze Divertikel überziehenden Muskelbündeln bläht sich an einer Stelle eine erbsengrosse Blase vor, deren Wand nur aus Schleimhaut besteht.

Aus diesen anatomischen Verhältnissen erklärt sich das Zustandekommen der Tractionspulsionsdivertikel sehr einfach: Zunächst bildet sich ein einfaches Tractionsdivertikel unter Betheiligung sämmtlicher Oesophagusschichten. Doch sind die Muskelfasern der Dehnung entsprechend nur verhältnissmässig dünn. Gelangen nun Speisemassen in den Oesophagus hinab, so werden Theile davon auch in das Divertikel gerathen. Die Deglutition geschieht aber unter einem gewissen Druck, der, an allen Stellen gleich, auf die dünneren Muskelpartien stärker einwirken wird. Geschieht dieses Drängen gegen jene weniger widerstandsfähige Stelle wiederholt, so werden die Muskelbündel auseinanderweichen, und die dehnbare Schleimhaut wird durch Pulsion durch dieselben hindurchgetrieben. Was das Vorkommen betrifft, so ist es mit Ausnahme eines Falles von 18 Jahren meist das etwas höhere Alter (36—55 Jahre), was ja auch begreiflich erscheint, da die Tractionsdivertikel an sich schon eine gewisse Zeit zu ihrer Entstehung bedürfen. Sämmtliche von Tetens veröffentlichte Divertikel dieser Art sind nur erbsengross, so dass also der Druck von innen nur kurze Zeit eingewirkt hat. Im Allgemeinen ist daher wohl auch die pathologische Bedeutung dieser Form von Divertikeln meist nicht gross. Doch können sie, wie der Fall von Oekonomides zeigt, auch grössere Dimensionen annehmen und dann die bei den Pulsionsdivertikeln besprochenen Gefahren mit sich bringen. Auch ist es nicht unwahrscheinlich, dass manche Fälle von Verjauchungen ins Mediastinum nicht auf einfache Tractionsdivertikel, wie oben gesagt, sondern auf diese Form von Divertikel zurückzuführen sind, bei der man eben infolge der Verjauchung auch bei der Section von einem Pulsionsdivertikel nichts mehr wahrnehmen kann.

Jedenfalls kann also ein Tractionsdivertikel an und für sich für seinen Besitzer eine Gefahr in sich bergen. Dass dies auch noch in einer anderen als in der früher und eben berichteten Weise geschehen kann, darauf hinzuweisen soll im Folgenden meine Aufgabe sein.

Bei Besprechung der Tractionsdivertikel wurde als einzige pathologische Bedeutung die durch v. Zenker hervorgehobene Gefahr des Eindringens von Speisemassen und dadurch entstehende Entzündung und Verjauchung erwähnt. Aber auch wenn dies nicht geschieht, werden die hinabgepressten Speisetheile an der Stelle des

Divertikels nicht so leicht vorübergleiten, wie an den anderen Stellen des Oesophagus, sondern bei längerem Bestehen des Divertikels eine fortwährende Reizung hervorrufen. Herr Prof. Heller hat daher auf Grund von Beobachtungen die Vermuthung aufgestellt, dass ein Divertikel auch einen guten Boden für carcinomatöse Wucherungen abgeben könne. Er trat damit entschieden in Gegensatz zu Cohnheim, der seine Theorie, dass das Carcinom sich aus der Persistenz embryonaler Keimanlagen entwickle, gerade auf den Krebs in der Speiseröhre stützt, wo, wie er glaubt, „eine entwicklungsgeschichtliche Complication stattgehabt hat". Ihm erscheint es das Einfachste, sich vorzustellen, dass in einem frühen Stadium der embryonalen Entwicklung mehr Zellen, als für den Organismus nöthig, producirt werden, die wegen der embryonalen Natur sehr vermehrungsfähig sind. Und dies führe entweder zur Anlage eines Riesenwuchses oder überzähligen Gliedes, wenn das überschüssige Zellmaterial sich gleichmässig über eine der histogenetischen Keimanlagen vertheile, oder aber zur Anlage der späteren Geschwulst, wenn dasselbe abgeschlossen sitzen bleibe.

Für die Cohnheim'sche Theorie spricht allerdings, dass der Oesophagus gegen Gewebsreizungen im Allgemeinen durch sein Pflasterepithel recht gut geschützt ist, und dass selbst dann eher der Eingang in die Speiseröhre betroffen werden müsste, als die unteren Theile, wo nach v. Zenker und den meisten anderen Autoren das Carcinom mit Vorliebe auftritt. Gegen jene Theorie aber sind schon früher die oft beobachteten Carcinome an anderen Stellen hervorgehoben, wo Reizung vorhanden gewesen, wie am Scrotum von Schornsteinfegern, an der Lippe, an der Mamma, ebenso die interessanten Fälle, die Hauser[1]) über Carcinombildung in und nach runden Magengeschwüren mitgetheilt hat. Für den Oesophagus hat schon v. Zenker auf das auffallend viel häufigere Vorkommen von Carcinom bei Männern, als Frauen aufmerksam gemacht, eine Thatsache, die er wohl mit Recht auf das hier mehr vorkommende Potatorium schiebt, wo eben nur der fortwährend erneute Reiz des Alkohols in Frage kommt. Einen recht interessanten Fall hat neuerdings Prof. Heller[2]) beobachtet. Es fand sich hier ein Carcinom, anschliessend an eine durch ein verschlucktes Knochenstückchen verletzte, dann aber vernarbte Stelle der Schleimhaut unmittelbar über dem linken Bronchus.

1) Das chronische Magengeschwür, sein Vernarbungsprocess und dessen Beziehungen zur Entwicklung des Magencarcinoms. Leipzig 1883.

2) Röpke, Dissertation. Kiel 1889.

Es ist darnach die Möglichkeit der Carcinombildung durch anhaltende Reizung auch bei einem Divertikel a priori klar, da jede Schädlichkeit hier ebenfalls einen Locus resistentiae minoris findet.

Es sei mir nun gestattet, noch eine Anzahl für diese Hypothese recht beweisender Fälle anzuführen, welche Prof. Heller beobachtet und mir gütigst zur Verfügung gestellt hat. Den ersten Fall hat Braasch [1]) schon bei seiner Zusammenstellung der im pathologischen Institut zu Kiel beobachteten Oesophaguscarcinome beschrieben.

Die Fälle sind folgende:

Fig. 2.

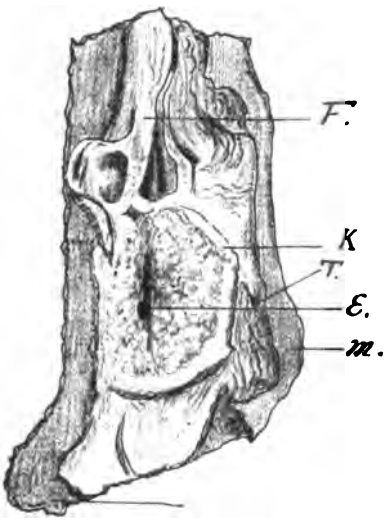

F = Schleimhautfalte, *E* = Einziehung im Krebsgeschwüre, *K* = Krebswall, *T* = Tractionsdivertikel, *m* = Musculatur.

I. S.-Nr. 209. 1884. 67jähriger Arbeiter. Stenosirendes Krebsgeschwür des mittleren Speiseröhrendrittels, in und um ein Tractionsdivertikel sich entwickelnd.

Speiseröhre. Der Bifurcation entsprechend finden sich zwei 7 Mm. lange und je 4 Mm. breite, durch eine scharf vorspringende Schleimhautfalte begrenzte Ausbuchtungen. Darunter nach rechts hin 2 Cm. tiefer ein nach oben gerichtetes Tractionsdivertikel; unterhalb der erstgenannten findet sich in der Länge von 2,5 Cm. ein 12 Mm. breites Krebsgeschwür mit in geringer Ausdehnung anhaftenden Krebsbröckeln. Etwa in gleicher Höhe mit dem kleinen Tractionsdivertikel findet sich in der Tiefe des Krebsgeschwürs eine ähnliche trichterförmige Ausbuchtung. Das Geschwür ist von einem bald schmäleren, bald breiteren Krebswall umgeben; die ganze Speiseröhre ist in der Länge von 7 Cm. stark stenosirt, ihre Wand ungleichmässig verdickt theils durch das Krebsgeschwür der Schleimhaut, theils durch in der Submucosa weit nach oben kriechende, die oberen Divertikel umfassende Krebsmassen (Fig. 2).

Die Bronchialdrüsen sind stark schiefrig.

II. S.-Nr. 353. 1888. 87jährige Alumnin. Wesentlicher Befund: Zerfallender Krebs des Oesophagus um ein Tractionsdivertikel herum. — Zerfall von Bronchialdrüsen mit frischem Durchbruch in die Bronchien. — Schiefrige Narben der Bronchien (Fig. 3).

---

1) Beitrag zur Statistik und Anatomie des Speiseröhrenkrebses. Dissertation. Kiel 1886.

Speiseröhre: Speiseröhre im oberen Theile normal weit, im unteren Drittel erweitert; der Bifurcation entsprechend ein rundes, ganz flaches circa 3½ Cm. im Durchmesser haltendes Geschwür, dessen Basis von der Muscularis gebildet wird, nur im untersten Abschnitt von der Submucosa; es ist im Ganzen eine Ebene mit wenigen gelblich-röthlichen, unregelmässigen Bröckeln besetzt. Der Rand des Geschwürs ist nach unten hin sehr wenig scharf, nach oben und seitlich zu einem wenig verdickten Wall von unregelmässig bröckeliger Oberfläche erhoben. Nach rechts findet sich in dem Geschwüre eine circa 1 Cm. im Durchmesser haltende tiefe nach unten und rechts hinziehende Fistel, von schiefrigem zerfallendem Gewebe ausgekleidet. Der rechte Bronchus an 2 Stellen circa 12 und 15 Mm. weit von der Bifurcation von dieser Fistel aus durchbrochen; die Umgebung der Durchbruchsstellen anscheinend ganz normal, nur zwischen beiden die Bronchialwand sehr dünn. Nach rechts von diesen Stellen findet sich eine lineare, schiefrige Narbe dicht unter dem Abgang des Bronchus für den oberen Lappen, etwas tiefer eine strahlige, grössere, eingezogene, schiefrige Narbe. Auch weiterhin in den kleineren Bronchien zahlreiche stark schiefrige Stellen der Schleimhaut. Die Knorpelringe der Bronchien in grosser Zahl verkalkt. Die Bronchialdrüsen klein, geschrumpft, stark schiefrig, schwielig. Die dem Krebsgeschwüre entsprechende Stelle der Speiseröhre ist aussen nur in der Umgebung der Fistel sehr fest und derb indurirt.

Fig. 3.

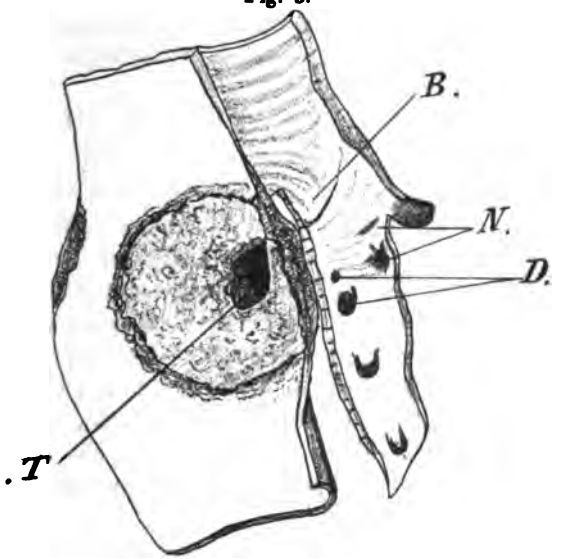

B = Bifurcation, *T* = Tractionsdivertikel, um welches der Krebs entwickelt ist, *D* = Durchbruchsstelle des zerstörten Divertikels in den rechten Bronchus, *N* = schiefrige Narben im rechten Bronchus.

III. S.-No. 232. 1874. 84jährige Wittwe. Krebs des mittleren Speiseröhrendrittels mit ausgedehnter Ulceration. Zerreissung der Aorta und Hämorrhagie in Speiseröhre und Luftwege. Secundärer Krebs der Lymphdrüsen und Leber.

Speiseröhre: 3 Cm. unterhalb der Luftröhrenbifurcation findet sich eine bis 1 Cm. weit klaffende, etwas trichterförmig nach oben gerichtete Oeffnung, welche mit einer mediastinalen Höhle communicirt. Die Umgebung dieser Oeffnung ist in unregelmässiger Begrenzung nach oben bis 2, nach unten bis 4 Cm. weit gelblich warzig, krebsig degenerirt. Die krebsige Entartung umfasst nicht völlig die Wand des Oesophagus; in der Nachbarschaft dieser krebsigen Stelle finden sich noch einzelne grössere und kleinere Krebsknoten zerstreut; die ganze Schleimhaut der Speiseröhre von 4 Cm. oberhalb des Krebses ist verdickt, gelockert, leicht papillär; die Muscularis oberhalb des Krebses ist sehr stark verdickt. Unterhalb des Carcinoms ist die Wand des Oesophagus normal, nur mit einzelnen epithelialen Warzen besetzt.

Die Bronchialdrüsen sind grösstentheils sehr schwielig, mit kalkigen Concrementen durchsetzt.

Von diesen 3 Fällen sind die beiden ersten wohl beweisend. Wir haben im ersten verschiedene Tractionsdivertikel, ausserdem ist in der Mitte des Krebsgeschwürs selbst eine deutliche trichterförmige Ausbuchtung. Es liegt daher doch recht nahe, anzunehmen, dass an dies Tractionsdivertikel sich das Krebsgeschwür angeschlossen hat, das in ähnlicher Weise sich später vielleicht ebenso an den bisher noch unberührt gebliebenen Divertikeln entwickelt hätte. Dies wird auch dadurch noch wahrscheinlicher gemacht, als man an dem noch erhaltenen Präparat dieses Falles deutlich eine Verdickung des Epithels der Speiseröhre an der sonst normalen Umgebung der Divertikel fand.

Bei Fall II handelt es sich zweifellos um ein Tractionsdivertikel; dies beweist die trichterförmige Gestalt; es hat hier durch entzündliche Reizung Zerfall sich entwickelt, welcher auf die schiefrig-schwieligen Lymphdrüsen übergegriffen hat; von da aus brach der mediastinale Herd auch nach den Bronchien durch; es ist also ganz der Befund, wie er gar nicht selten, auch ohne Krebs, bei Tractionsdivertikeln sich findet; hinzu tritt nun die Krebsentwicklung um die Mündung des Divertikels herum.

Dass nun auch Fall III hierher gehört, scheint mir ebenfalls aus dem schwieligen, kalkigen Verhalten der Bronchialdrüsen, wenn auch weniger sicher, hervorzugehen. Auch wäre es mir unerklärlich, wie anders als durch Zug die Richtung eines Trichters von unten nach oben zu Stande kommen sollte. In den von Braasch zusammengestellten Fällen von Oesophaguscarcinomen wäre dies sonst der

einzige Fall, wo eine solche dem Gesetz der Schwere entgegengesetzte Richtung von einem seinen Weg sich bahnenden Krebsabscess — und dies wäre doch die einzige sonst noch vorhandene Möglichkeit der Erklärung — eingeschlagen wäre.

IV. S.-No. 33. 1888. 67jähriger Mann. Stenosirender Speiseröhrenkrebs an der Bifurcation mit Uebergreifen auf die rechte Lunge. Narben des Oesophagus über dem Krebsknoten des linken Leberlappens und der retroperitonealen Lymphdrüsen (Fig. 4).

Fig. 4.

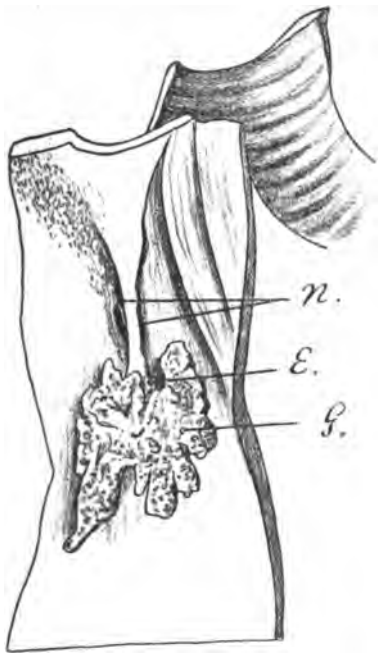

N = Narben divertikelartig ausgezerrt, *E* = Auszerrung, *G* = Krebsgeschwür.

Speiseröhre: Grösseres Carcinom des Oesophagus etwa 6 Cm. unterhalb der Bifurcation der Trachea. Im Krebsgeschwür findet sich ziemlich in der Mitte eine Einziehung. Oberhalb des Carcinoms bemerkt man zu beiden Seiten einer stark vorspringenden Schleimhautfalte zwei eingezogene Narben, Tractionsdivertikeln ähnlich. An der dem Krebse entsprechenden Stelle findet sich aussen keine Lymphdrüse. Geringe Einengung der Pulmonalarterienäste durch schwielige Lymphdrüsen. Auch sonst sind kleine schiefrige schwielige Lymphdrüsen vorhanden.

Die zwei Narben zu beiden Seiten der Schleimhautfalte dürfen wir wohl sicher als Tractionsdivertikel ansprechen. Die Bedingungen für die Entwicklung von solchen Divertikeln sind jedenfalls in den schiefrigen, schwieligen Lymphdrüsen gegeben. Sehr wahrscheinlich ist auch die Einziehung im Krebsgeschwür ursprünglich ein Tractionsdivertikel gewesen, das eben später durch den Krebs zerstört ist, nachdem es vorher für ihn Veranlassung gewesen war.

V. Das Präparat ist aus der „alten Sammlung": Hier findet sich ein stricturirendes Krebsgeschwür im mittleren Drittel des Oesophagus mit Durchbruch nach der linken Lunge hin. Rechts etwa 1 Cm. von dem Krebsgeschwür findet sich ein kleines Tractionsdivertikel. Oberhalb des Carcinoms ist das Epithel an verschiedenen Stellen stark verdickt. Die Bronchialdrüsen sind stark schiefrig. In einigen ist secundärer Krebs vorhanden (Fig. 5).

Das kleine Tractionsdivertikel ist wohl kaum für die Entwicklung des Carcinoms verantwortlich zu machen, wohl aber ist es nicht

unwahrscheinlich, dass, wo ebenso wie im eben erwähnten Falle, die Bedingung für Divertikelbildung gegeben ist, das Carcinom sich an der Stelle eines früheren zweiten Divertikels befindet, wie ja zwei Tractionsdivertikel nebeneinander keine Seltenheit sind.

Es lag nahe, nun noch zu versuchen, auf mikroskopischem Wege weiter zu kommen. War es ja nicht ausgeschlossen, dass sich auch an makroskopisch normalem Gewebe in der Umgebung eines Oesophagusdivertikels eine Veränderung des Epithels bemerkbar machte. Es wurde zu diesem Behufe ein Präparat ausgesucht, an dem ausser einem Tractionsdivertikel eine Narbe in dem Oesophagus sich befand. Man konnte hier am ehesten vermuthen, dass nach Analogie der Veränderungen, die sich bei Entstehung der Magencarcinome aus vernarbten runden Magengeschwüren zeigen, so auch hier Abnormitäten am Epithel einen weiteren Beleg für die Richtigkeit jener oben erwähnten Hypothese geben würden. Die Schnitte, die gemacht wurden, ergaben aber nichts der Art; weder fanden sich Krebszellen, noch war auch nur die geringste Verdickung des Epithels zu bemerken. Im Gegentheil zeigte sich neben Stellen normalen Epithels an einigen Partien in der Gegend der Narbe starke Schrumpfung und Verhornung des Epithels.

Fig. 5.

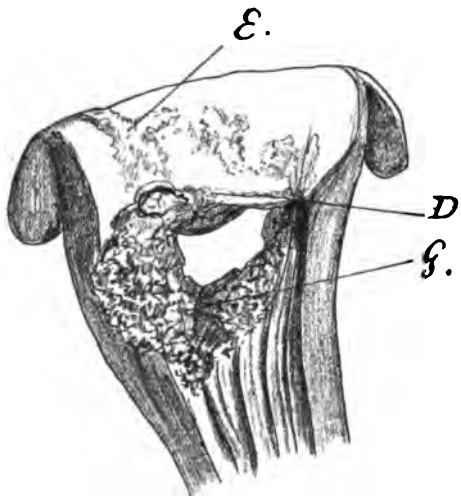

D = Divertikel, *G* = Krebsgeschwür.

Trotzdem waren aber die Präparate nicht ohne Interesse. Zunächst zeigten sich schräg, links unterhalb der Narbe die Reste einer durch Staub stark russigen Lymphdrüse, die deutlich durch Bindegewebszüge mit dem Epithel an der Stelle der Narbe verbunden war, wohl ein Zeichen, dass die Narbe durch den Zug der pigmentirten Lymphdrüse hervorgerufen, also das Symptom eines beginnenden Tractionsdivertikels ist. Zweitens aber zeigte sich besonders an einer Stelle rechts von der Narbe eine starke kleinzellige Infiltration in der Mucosa. Man muss daher wohl annehmen, dass hier

ein Reizzustand vorhanden gewesen ist. Nun wissen wir aber, dass zuweilen unter Umständen, die wir nicht näher kennen, bei kleinzelligen Infiltrationen eine Verdickung des Epithels auftreten kann. Diese aber ist wiederum häufig Anlass zur Krebsbildung. Und so ist auch dies Präparat zwar nichts weniger als beweisend, wohl aber geeignet, seinerseits das wahrscheinliche Bild der Krebsentwicklung zu vervollständigen.

Wir hätten somit in unseren Fällen verschiedene Stadien, zunächst das der ersten Reizung in Gestalt von kleinzelliger Infiltration bei einer Narbe (beginnendes Tractionsdivertikel). In Fall IV sehen wir ebenfalls Narben, von denen besonders die eine (die linke) tief eingezogen ist. Diese sind wohl sicher als Divertikel anzusehen. Daneben findet sich das Carcinom ausgebildet, in diesem noch eine Einziehung, der Rest eines früheren Divertikels.

In Fall I ist bei schon bestehendem Tractionsdivertikel neben Carcinom Epithelwucherung vorhanden. Epithelwucherung sehen wir auch in Fall V, wo neben bestehendem Divertikel ein Carcinom im Stadium der Perforation sich befindet. Die anderen Fälle stellen sämmtlich den Krebs in voller Entwicklung dar. In einigen Fällen ist das ehemalige Divertikel noch an einer Einziehung zu sehen, in anderen Fällen ist es fast völlig verschwunden.

Zu erwähnen ist noch, dass der Sitz des Carcinoms, entsprechend dem der Tractionsdivertikel, in unseren Fällen ebenfalls fast ausnahmslos die Gegend der Bifurcation der Trachea ist. Dass wir es in allen Fällen mit einem recht hohen Alter (zwischen 67 und 87 Jahren) zu thun haben, wird nicht Wunder nehmen, da ein Tractionsdivertikel recht lange bestehen kann, und ein Carcinom doch meist eine Krankheit des Alters ist.

Was die Aetiologie betrifft, so habe ich nachträglich im zweiten Falle an der Mündung des Trichters dicht hinter dem Oesophagusgeschwür, etwas versteckt und ziemlich fest haftend, ein 3 Mm. grosses, braunes, rundes Samenkorn gefunden. Wie schon oben erwähnt, sind zwar von Professor Heller oft kleinste Speisetheile in Tractionsdivertikeln beobachtet worden; doch ist von Fremdkörpern, die in einem solchen Divertikel eingekeilt gesehen wurden, nur ein Fall von Rokitansky bis jetzt veröffentlicht, wo ein Knochenstückchen sich in der Oeffnung eines Tractionsdivertikels festgesetzt hatte. Jedenfalls ist unser Befund ein erneuter Beweis dafür, dass trotz der für die Aufnahme von Fremdkörpern ungünstigen Lage der Divertikel (Oekonomides) solche hineingelangen können. In unserem Falle zeigte sich bei näherer Untersuchung, dass das Korn

der Same von Galium Aparine war, das oft zwischen Roggen vorkommt. Die Epidermis war, wahrscheinlich infolge der Zersetzungsvorgänge im Geschwüre, nicht mehr vorhanden. Das Korn hat sonst eine Menge kleiner spitzer Stacheln, und es ist daher sehr einleuchtend, dass ein solches Korn im Divertikel sich festspiesste.

Ebenso verständlich ist es aber, dass diese kleinen Stacheln einen Reiz auf die Schleimhaut ausgeübt haben können, besonders wenn das Korn, wie bei der Schlingbewegung, hin- und hergezerrt wird.

In diesem Falle, wo es sich, wie in Fall III, um ein weibliches Individuum handelt, ist das besonders bemerkenswerth, da wir hier die Reizung durch Alkohol kaum annehmen dürfen. In Fall II ist man wohl dazu berechtigt, wenn man auch sagen muss, dass auch dort andere Ursachen reizend haben einwirken können, die bei der Section nicht immer gefunden werden können, Speisen, Fremdkörper, (Gräten, Knochenstückchen u. s. w.), oder thermische Reize. Hat nun irgend eine solche Ursache zur Bildung eines Krebses geführt, so macht dieser wohl die gewöhnliche Entwicklung durch. Wenigstens sehen wir in unseren Fällen sowohl die insuläre wie die circuläre Form. Sonst ist das Stadium bei uns überall das der Ulceration.

Das ist aber gerade der wunde Punkt, der auch die Untersuchungen über die Aetiologie des Oesophaguskrebses so erschwert. Denn wenn der Krebs noch so gering ist, dass noch deutlich das Tractionsdivertikel wahrzunehmen wäre, so ist er noch nicht Todesursache; und es bedarf eines anderen Momentes, um den Fall auf den Sectionstisch zu bringen, wo er auch dann noch als Nebenbefund, zumal bei Nichtherausnahme des Oesophagus, eventuell übersehen werden kann.

Oder der Krebs ist Todesursache, dann ist er auch in der Regel so gross, dass das Divertikel längst zerstört, für uns unerkennbar ist.

Hoffen wir daher, dass der Zufall öfter den Oesophaguskrebs im Anfangsstadium als Nebenbefund auf den Sectionstisch bringt, so dass bald mehr Licht in das doch noch immer etwas dunkle Gebiet der Pathologie gebracht wird.

Jedenfalls ist es der Mühe werth, dann auch auf die Beziehungen zwischen Divertikel und Carcinom fernerhin genauer zu achten und in geeigneten Fällen durch genaue mikroskopische Untersuchung von Divertikeln die Anfänge des Krebses zu ertappen.

Wie durch Hauser für die Magenkrebse, so wäre damit durch Heller für die Speiseröhrenkrebse eine wohl nicht seltene Ursache in einem chronischen Reizzustande nachgewiesen. Darauf hinzuweisen, war der Hauptzweck dieser Arbeit.

Ich fasse ihre Ergebnisse kurz zusammen:

I. Aus einem Tractionsdivertikel kann sich secundär ein Pulsionsdivertikel entwickeln.

II. An Tractionsdivertikel sich anschliessende verjauchende Lymphadenitis und Mediastinitis dürfte nicht selten als Zwischenglied ein secundäres Pulsionsdivertikel haben.

III. Höchst wahrscheinlich sind Tractionsdivertikel nicht selten der Ausgangspunkt für die Entwicklung von Speiseröhrenkrebsen.

X.

Aus dem pathologischen Institute zu Kiel.

Ueber Aortenerkrankung bei Syphilitischen und deren Beziehung zur Aneurysmenbildung.

Von

Dr. Döhle,

Privatdocenten und 1. Assistenten am pathologischen Institute zu Kiel.

(Hierzu Tafel VI, VII und 3 Abbildungen im Texte.)

Das häufige Vorkommen von Erkrankungen der Gefässe, insbesondere der Aorta, bei Syphilitischen ist eine bekannte Thatsache, die durch zahlreiche, auch statistische Veröffentlichungen ihre Bestätigung gefunden hat. Die in der Leiche gefundenen krankhaften Veränderungen aber sind bisher meist nicht als besondere der Syphilis zukommende beschrieben worden. In fast allen bekannt gegebenen Fällen handelte es sich um Schilderungen chronischer Endarteriitis, die mehr oder weniger ausgedehnt gefunden wurde. Ich verzichte deshalb darauf, die auch bereits an anderen Orten zusammengestellte Literatur wiederum aufzuzählen, zumal durch die Kenntniss derselben für die Auffassung des syphilitischen Erkrankungsprocesses als eines besonderen, auch in der Leiche durch charakteristische Veränderungen erkennbaren, nichts gewonnen wird. Im Laufe des letzten Jahrzehntes sind jedoch einzelne Veröffentlichungen erschienen, die dem Befund an der Aorta in den Leichen Syphilitischer ihre Aufmerksamkeit zuwandten.

Im Jahre 1885 beschrieb ich die Aorta eines Mannes, bei dem eigenthümliche und, wie es mir schien, für Syphilis charakteristische Erkrankungsherde vorhanden waren.

Dann beschrieb Malmsten[1]) neben einer grossen Statistik über die Häufigkeit des Zusammentreffens der Syphilis mit Aortenaneurysmen ausführlicher die an den kranken Aorten gefundenen Veränderungen, die er zugleich durch ausgezeichnete Abbildungen illustrirte. Das makroskopische Aussehen ist nach ihm gekennzeichnet durch

1) Aorta-Aneurysmens Etiologie. Stockholm 1888.

Fig. 1.

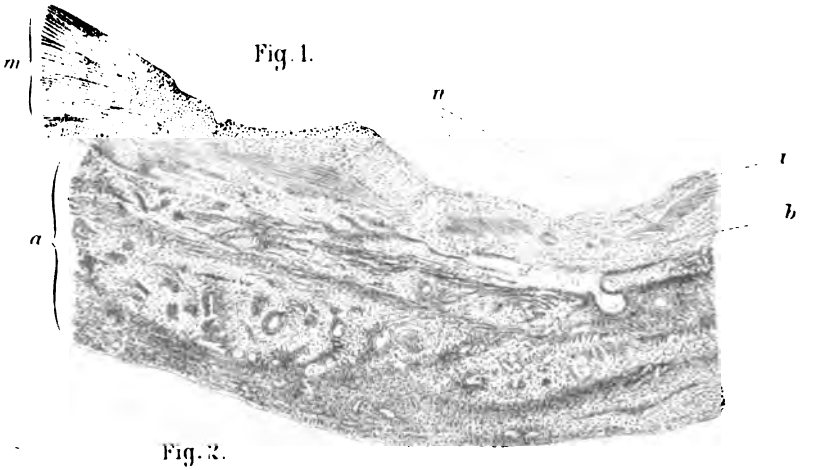

Fig. 2.

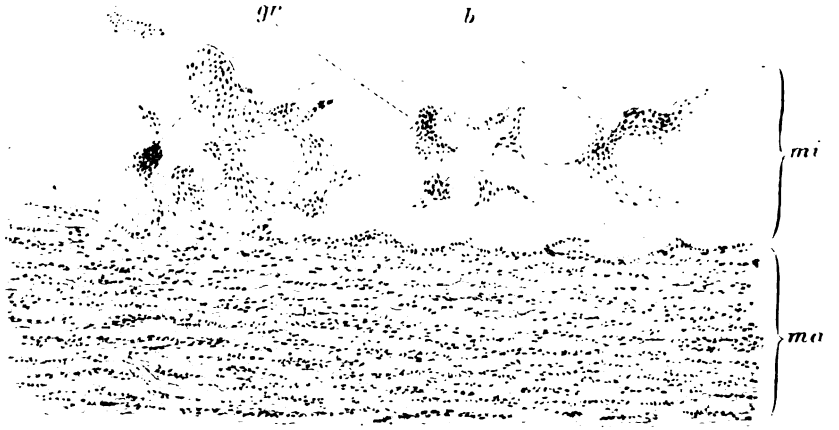

Fig. 3.

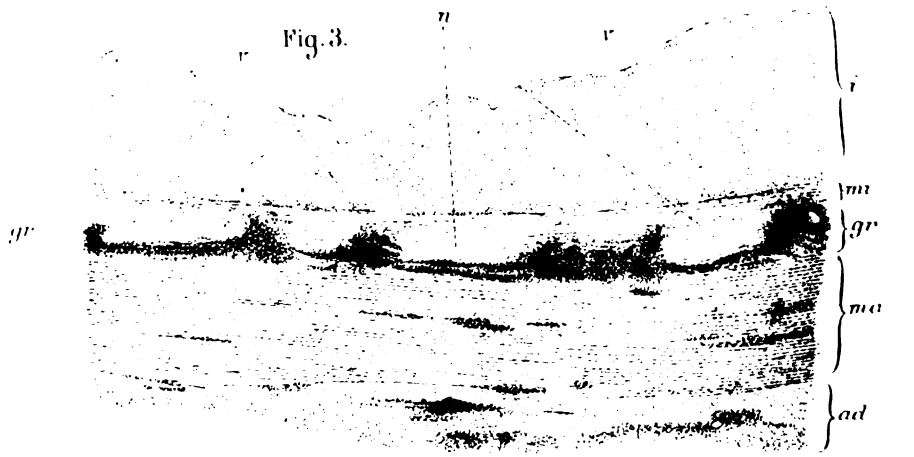

Fig.4



Fig.5.



Fig.6.

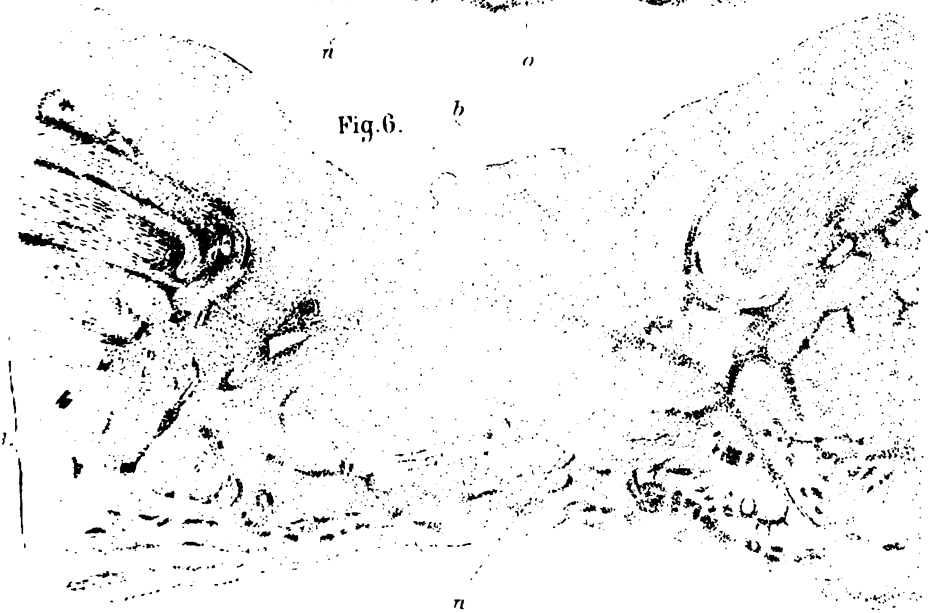

die eigenthümlich runzelige, faltige Beschaffenheit der Oberfläche, wobei auch umschriebene breitere und knollige Erhabenheiten von gelber Farbe vorhanden sind. Mikroskopisch findet er neben den Veränderungen der chronischen Endarteriitis auch mehr oder weniger ausgedehnte Zellinfiltrationen in den äusseren Häuten. Auffallender Weise legt er diesen Veränderungen keinen besonderen Werth bei und erklärt die sklerotischen Verdickungen der Intima als für die Syphilis charakteristische, gummöse Neubildungen.

Jakob[1]) beschreibt einen Fall, wo bei einem 18jährigen Schneidergesellen eine chronische Endarteriitis des aufsteigenden Astes der Aorta gefunden wurde, die zu einem Verschlusse der rechten Coronararterie geführt hatte. Die Wucherung erstreckte sich auf den Bulbus der Aorta, war 3½ Mm. dick und lag im Allgemeinen in demselben Niveau; nur gegen die Abgangsstelle der Aorta zeigte sich ein geringer Wechsel von Erhabenheiten und Vertiefungen, welche als narbige Processe aufgefasst werden. Atheromatöse Herde fehlten, Kalkplättchen waren nur spärlich vorhanden. In der verdickten Adventitia waren zahlreiche Knötchen sichtbar. Mikroskopisch finden sich nach Jakob in diesen Knötchen der Adventitia die charakteristischen Veränderungen. Dieselben bestehen aus einem gefässführenden Granulationsgewebe, das sich um die Vasa vasorum entwickelt hat. Von hier soll sich die Entzündung auf die Media und des weiteren auch auf die Intima fortgesetzt haben. An den Vasa vasorum selbst waren Wucherungen der Intima vorhanden. Regressive Metamorphosen waren an dem Granulationsgewebe nicht nachweisbar. Diese Herde werden als Gummata aufgefasst und in ihnen das Charakteristische der Erkrankung wie auch der Ausgangspunkt der gesammten Entzündung gesehen.

Endlich beschreibt Crooke[2]) (neben Veränderungen an den Coronararterien) die Aorta eines 30jährigen Mannes, bei dem Syphilis nachgewiesen war. Es fand sich eine hauptsächlich auf den Anfangstheil der Aorta beschränkte ziemlich frische „Endaortitis". Nach ihm ist charakteristisch für die syphilitische Erkrankung der Aorta, dass man sie immer als eine Endaortitis circumscripta an der Basis der Aorta antrifft, und zwar ziemlich scharf begrenzt als einen sich um die ganze Circumferenz der Aorta herum erstreckenden Gürtel, dicht oberhalb dessen sich die Intima gewöhnlich ganz normal zeigt. Mikroskopisch fand sich auch hier neben den entzündlichen Veränderungen der Intima starke Zellinfiltration der Media,

1) Erlanger Dissertation. 1891. 2) Virchow's Archiv. CXXIX. S. 193.

weniger der Adventitia. An den Vasa vasorum wurden Veränderungen nicht wahrgenommen.

Uebereinstimmend ist in den beiden letzten Fällen die Ausdehnung der Entzündung der Innenhaut der Aorta; in beiden handelt es sich um eine auf den Anfangstheil der Aorta beschränkte Erkrankung. In dem Falle von Jakob werden noch neben der gleichmässigen Intimawucherung narbige Einziehungen angegeben. In der Auffassung des Processes weichen beide von einander ab. Nach Jakob liegt das Charakteristische in der gummösen Entzündung der äusseren Häute, nach Crooke aber ist es in der eigenthümlichen Ausbreitung des Processes auf der Innenhaut zu finden. Ganz verschieden davon sind die Schilderungen und die Auffassung Malmsten's, der neben dem runzeligen Aussehen eine mehr herdweise Ausbreitung des syphilitischen Erkrankungsprocesses in der Aorta schildert. Gemeinsam bei Allen ist der Befund einer mehr oder weniger ausgedehnten entzündlichen Infiltration der äusseren Häute, dem jedoch ebensowenig Malmsten, wie Crooke irgend welche Bedeutung für die Beurtheilung des Erkrankungsprocesses beilegt. Bei diesen sich widersprechenden Anschauungen scheint es wünschenswerth, das vorhandene Material zu vermehren und so eventuell eine für die Syphilis charakteristische Art der Aortenerkrankung festzustellen. Im Laufe des letzten Jahrzehntes sind im hiesigen Institute eine ganze Reihe von Sectionen ausgeführt worden, bei denen sich eigenthümliche, aber übereinstimmende Veränderungen der Aorta fanden. In vielen Fällen war es möglich, die Zeichen überstandener Lues daneben nachzuweisen.

Durch Beschreibung von 3 Fällen, die ich auswähle, weil sie mir die Erkrankungen in verschiedenen Stadien zu zeigen scheinen, und weil bei ihnen zweifellos Lues daneben nachgewiesen werden konnte, will ich versuchen, die Veränderungen, die durch die Syphilis hervorgerufen werden und den erkrankten Aorten ein besonderes Aussehen geben, zu schildern.

Den ersten Fall habe ich bereits ausführlicher beschrieben.[1] Ich werde das Wesentlichste hier kurz wiederholen.

Bei einem 25jährigen Knechte, der an einem Erysipel gestorben war, fand sich Folgendes:

Wesentlicher Befund[2]: Erysipelas an Gesicht und linker oberer Körperhälfte — frische Pleuritis und Pericarditis — mässige Herzhypertrophie — hochgradige Atrophie und eigenthümliche Ausbuchtungen der Aorta — starkes Lungenödem — mässiges Lungenemphysem — Ver-

1) Döhle, Kieler Dissertation. 1885.

2) S.-Nr. 104. 1884.

kreidung von Bronchialdrüsen — Geschwüre und Narben der Luftwege — gelappte Leber mit Narben und Gummata — enorme Vergrösserung und fibröse Entartung der Milz — Residuen von Perihepatitis und Perisplenitis — Hyperplasie der Nieren — Schwielen der Hoden — Ekchymosen des Magens — Verkäsung von Retroperitonealdrüsen — Knochensyphilis. — Da hier nur die Aorta von Interesse ist, führe ich die ausführliche Beschreibung derselben an.

Fig. 1.

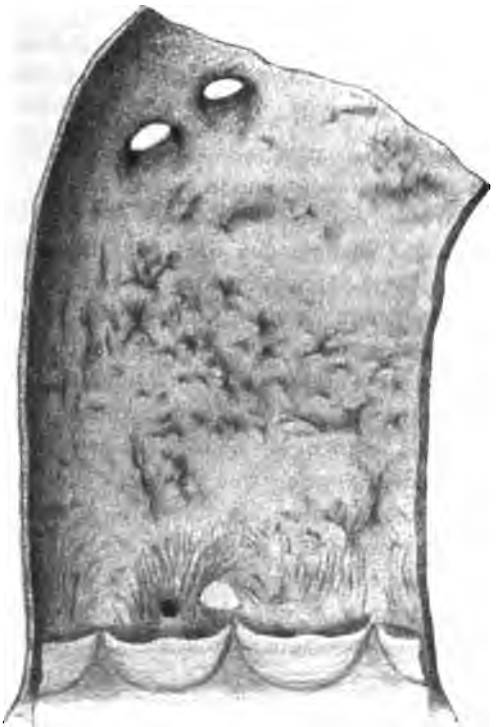

An dem in Alkohol aufbewahrten Präparate zeigte dieselbe folgendes Verhalten (vgl. Fig. 1):

Aufgeschnitten misst sie über den Klappen 6,5 Cm., am Arcus und an der Grenze gegen die Bauchaorta 5 Cm. Die Wand, durchaus sehr dünn, misst durchschnittlich 2 Mm. An der der Pulmonalis zugekehrten Seite ist dieselbe nach aussen, bis zur Mitte zwischen Klappen und den Arcus zunehmend, und von da ebenso wieder abfallend, wenig ausgebuchtet. An der weitesten Stelle misst die Aorta hier 7 1/2 Cm. im Umfange. An der Innenfläche findet sich dicht über der nach hinten gelegenen Klappe eine 1 Cm. lange und 1/2 Cm. breite Kalkspange eingelagert. Im Uebri-

gen ist die Aorta bis zum Arcus hinauf frei von irgend welchen endarteriitischen Veränderungen und lässt überall die innere Haut von gelblichweisser Färbung scheinbar normal erkennen. An zahlreichen Stellen sind hier grössere und kleinere (bis ungefähr linsenbreite) unregelmässig zackig begrenzte, flache Vertiefungen vorhanden, über welche die normal aussehende Intima, den Niveauunterschieden folgend, continuirlich hinwegzieht. Das Ganze macht den Eindruck, als habe man unter einer Presse mit einem mit unregelmässig geformten Vorsprüngen versehenen Stempel diese Figuren hineingepresst. Am Arcus sind diese Vertiefungen weniger zahlreich vorhanden, und hier zeigt die Intima bis linsengrosse, flache, weissliche Erhabenheiten. Am absteigenden Aste werden diese Vertiefungen allmählich spärlicher und sind meist um die Abgangsstellen der Arteriae costales gruppirt. Hier sieht die Wand auf grössere Strecken runzelig aus, ein Aussehen, welches vielleicht noch mehr durch die zu gleicher Zeit in grösserer Ausdehnung, aber in geringem Grade auftretenden endarteriitischen Veränderungen bedingt ist. (Fig. 1 ist nach dem Spirituspräparate gezeichnet; es treten hier die flachen, grubigen Vertiefungen etwas weniger deutlich hervor.)

Als Ursache dieser Vertiefungen findet sich mikroskopisch die Entwicklung eines narbigen Bindegewebes, welches in verschiedener Ausdehnung die Media durchsetzt; zum Theil ist die Media ganz geschwunden und die Intima direct mit der Adventitia durch Bindegewebe verbunden (vgl. Tafel V, Fig. 1 *b*); mehrfach sieht man noch grössere oder kleinere Reste des Mediagewebes, kenntlich an den elastischen Lamellen, aber meist ohne Kernfärbung der Musculatur (Taf. V, Fig. 1 *n*), in dem gewucherten Bindegewebe liegen. Die Bindegewebswucherungen gehen zum Theil von der Mitte der Media an bis zur Intima, zum Theil von der Adventitia bis zur Mitte der Media, oder auch bis zur Intima hin (Taf. V, Fig. 1 *i*). An anderen Stellen ist, geringer in der Media, stärker in der Adventitia, eine zum Theil diffuse, zum Theil umschriebene kleinzellige Infiltration vorhanden (vgl. Taf. V, Fig. 1 *a* und Fig. 2 *g r m a*). Die Intima ist auch an den Stellen, an denen die Media und Adventitia stark erkrankt sind, meist ohne wesentliche Veränderung, an anderen Stellen zeigt sie die gewöhnliche Form der chronischen Endarteriitis in geringem Grade.

Ich habe seiner Zeit die Veränderungen neben der noch bestehenden frischen zelligen Infiltration als syphilitische Entzündung, die zur Narbenbildung geführt hatte, aufgefasst und glaube auch heute noch, trotz Manchots[1]) Widerspruch, dass diese Veränderungen durch Entzündungen in den äusseren Häuten zu Stande gekommen sind, und nicht, wie Manchot will, durch mechanische Zerreissungen der Media.

1) Virchow's Archiv. Bd. CXXI: Ueber die Entstehung der wahren Aneurysmen. S. 104. 1890.

Später werde ich Gelegenheit zur Begründung dieser Auffassung finden. Als zweiten Fall beschreibe ich die Aorta, die in der Leiche eines 35jährigen Mannes gefunden wurde.

Anamnestisch war festgestellt, dass derselbe sich vor 12 Jahren syphilitisch inficirt hatte. Die zum Tode führende Krankheit datirte seit der Zeit, wo er bei trübem Wetter auf der Elbe ein Schiff in den Hafen bringen sollte. Hierbei gerieth er mit einem anderen Dampfer in Collisionsgefahr. Seit dieser Aufregung und vielleicht auch nach zur Feier der Landung reichlich genossenem Alkohol stellten sich Herzbeschwerden ein; es war ihm noch möglich, nach Kiel zu kommen, wo er 8 Tage nach der überstandenen Gefahr starb. Die Section wurde in der Wohnung des Gestorbenen von mir ausgeführt, die Kopfsection durfte nicht gemacht werden.

S.-Nr. 399. 1891. Wesentlicher Befund: Infarct der Hälfte der Ventrikelscheidewand und fast der Hälfte der Wand des linken Ventrikels — fast vollständiger Verschluss eines Hauptastes der vorderen Coronararterie durch ein Gumma — syphilitische Aortitis — aneurysmatische Ausbuchtung des aufsteigenden Aortenastes — mässige Hypertrophie und starke Dilatation des Herzens — Fettherz — Thromben im linken Ventrikel — Induration und kleine narbige Einziehungen der Leber — Induration der Milz — Infarct einer Niere — braune Induration der Lunge — geringes hämorrhagisches Infiltrat in der rechten Lunge — geringe Residuen von Pleuritis rechts, ausgedehntere links — starker rechtsseitiger, geringer linksseitiger Pleuraerguss — spärliche Residuen von Pericarditis — Narbe am Penis.

Der interessirende Befund an der Coronararterie und der Aorta ist folgender: Die vordere Coronararterie ist ungefähr normal weit, bis zu der nahe ihrem Ursprung gelegenen Theilung in zwei Aeste. Der nach vorn und etwas nach rechts gerichtete Ast ist fast vollkommen verschlossen, so dass er nur für eine ganz feine Sonde durchgängig ist. Die Einengung ist bedingt durch eine fast bohnengrosse Geschwulst, welche die Wand nach innen vorwölbt und in der vorderen Wand des Herzens gelegen ist. Auf dem Durchschnitt besteht dieselbe aus gelblich trockenen Massen, die sowohl in der Arterienwand, als in der Herzmusculatur sich entwickelt haben; in der Umgebung ist das Gewebe grauröthlich. Durch die hierdurch bewirkte Einengung der Arterie war die Blutzufuhr fast unmöglich gemacht, so dass eine ausgedehnte Nekrose in dem von diesem Aste ernährten Theile der Herzmusculatur eingetreten war.

Mikroskopisch besteht die Geschwulst aus nekrotischem Gewebe, das eine Kernfärbung nicht mehr annimmt und welches umgeben und durchwachsen ist von zum Theil frischem, zum Theil bindegewebig umgewandeltem Granulationsgewebe. Riesenzellen sind darin zahlreich vorhanden.

Die Geschwulst hat die Wand der Coronararterie bis zur Intima durchsetzt, so dass es nicht möglich ist, mit Bestimmtheit zu sagen, ob dieselbe ihren Ausgang vom Herzen oder von der Arterienwand genommen hat.

Der Befund an der Aorta nach dem aufbewahrten Spirituspräparate ist folgender (vgl. Fig. 2): Die Klappen sind zart. Aufgeschnitten misst die Aorta über den Klappen 7, am Arcus 4, über dem Zwerchfell 4,4 Cm. Die Wand ist theils verdünnt, theils verdickt, sie misst $1\frac{1}{2}$—$2\frac{1}{2}$ Mm. Nach hinten und rechts ist die Wand der aufsteigenden Aorta halbkugelig ausgebuchtet. Die innere Fläche ist sehr uneben, von gelblichweissem Aussehen. Man sieht hier neben grösseren und kleineren Erhabenheiten

Fig. 2.

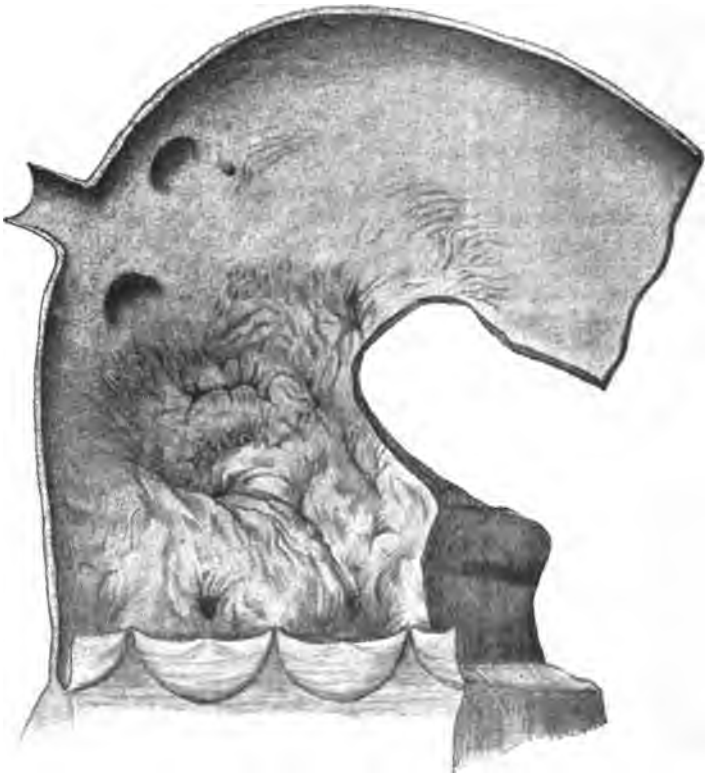

Vertiefungen von verschiedener Gestalt und Ausdehnung; zum Theil sind es kleine, flache Gruben, zum Theil seichte und tiefere Furchen von geringer Längsausdehnung, die unter die Oberfläche einsinken. Hierdurch bekommt die Intima ein eigenthümlich höckerig-runzeliges Aussehen. Am ausgeprägtesten sind die Veränderungen an der ausgebuchteten Stelle. Hier sind neben grubigen Vertiefungen an einzelnen Stellen spaltförmige vorhanden, nach denen hin von den Seiten kleinere und grössere strichförmige Falten verlaufen, so dass man hier mehr noch als an anderen Stellen den Eindruck narbiger Einziehungen bekommt. An diesen zurückgesunkenen Stellen ist die Wand dünner und durchscheinend. Buchtet

man die Wand nach innen vor, so bleiben diese Stellen ebenfalls unter dem Niveau der Umgebung liegen. Die Verdickungen der Intima sind sehr derb, aber Kalkeinlagerung oder geschwürige Zerstörung ist nirgends vorhanden. Oberhalb der ausgebuchteten Stelle, deren Rand nahe dem Abgange der grossen Gefässe liegt, ist die Wand glatt; die Wucherung verliert sich hier in einer schräg nach dem Arcus verlaufenden Linie. Die absteigende Aorta ist meist glatt und nur mit wenigen verdickten oder narbigen Stellen versehen.

Zur mikroskopischen Untersuchung wurden mehrere Stücke der runzeligen Partien, an denen die Intima neben Erhabenheiten flache Einziehungen erkennen liess, und ein Stück aus der aneurysmatischen Ausbuchtung, wo tiefe narbige Veränderungen vorhanden waren, entnommen. An den weniger stark erkrankten Partien zieht die verschieden stark verdickte Intima an der Oberfläche wellig gebogen über die Media weg (Tafel V Fig. 3 *i* und Taf. VI Fig. 5 *i*). Dieselbe besteht aus kernhaltigem Bindegewebe. Die obersten Schichten der Media sind zum grössten Theil sehr gut erhalten und lassen eine gute Kernfärbung erkennen (Tafel V, Fig. 4 u. 5 *m i*).

In der darunter liegenden Schicht sind die krankhaften Veränderungen am stärksten entwickelt. Ungefähr an der Grenze des nach innen gelegenen Drittels der Media besteht eine ausgedehnte kleinzellige Infiltration, die circulär und fast überall in gleichem Abstande von der Grenzlinie zwischen Intima und Media verläuft (vgl. Tafel V, Fig. 3 u. 5 *gr*). Hierdurch erscheint das Gewebe der Media auseinandergedrängt. An zahlreichen Stellen ist es hier zu einer mehr oder weniger umschriebenen Zellanhäufung gekommen, die sich nach der Intima hin ausdehnt. Sie liegt in der Regel um Gefässe (vgl. Taf. V, Fig. 3 *v*, Taf. VI, Fig. 5 *v*; in der Zeichnung nur wenige Gefässe sichtbar) und besteht aus einem gefässhaltigen Granulationsgewebe mit reichlichen Leukocyten. An einzelnen Stellen sieht man auch vielkernige Riesenzellen (Tafel VI, Fig. 4 *R*). Die zwischen den Granulationsherden gelegenen Stücke der Media (Fig. 3 u. 5 *n*) lassen am frischen Präparate Fetttröpfchen erkennen; am gehärteten fehlt hier zumeist die Färbung der Kerne der Muskelfasern, und man sieht nur noch die elastischen Lamellen in ihrer charakteristischen Anordnung. Dieselben verlaufen bis zur Grenze der Granulationsherde, wo sie scheinbar unterbrochen sind. An nach den Angaben von Manchot mit Fuchsin und Schwefelsäure behandelten Präparaten färben sich die elastischen Lamellen auch an den eingescheideten Partien noch gut. Durch die Herde des Granulationsgewebes kann man einzelne Lamellen verfolgen, die eine Färbung nicht mehr angenommen haben, andere wieder zeigen einen körnigen Zerfall, wie ihn auch Manchot als charakteristisch für das Zu-

grundegehen von elastischen Fasern beschreibt. Ausserdem aber sieht man auch hier und da einzelne scheinbar aus dem Zusammenhange gelöste Bruchstücke. Bilder aber, die ein Auseinanderweichen der Media wie durch Zerreissen andeuten, habe ich nicht zu Gesicht bekommen.

Die in der Media wuchernden Herde sind nicht überall umschrieben, sondern an einzelnen Stellen breiten sie sich mehr diffus aus und wuchern vor allem nach der Intima und fast bis zu derselben hin (vgl. Tafel V, Fig. 3 *g r*).

Die übrigen beiden Drittel der Media sind wieder weniger verändert. Färbung und Anordnung des Gewebes ist von gewöhnlicher Beschaffenheit, nur hier und da sieht man im Verlaufe von Gefässen reichlichere Zellanhäufung. Die Adventitia lässt wieder sehr ausgedehnte Veränderungen erkennen, die im wesentlichen darin bestehen, dass dieselbe in grösserer oder geringerer Ausdehnung von einer entzündlichen Infiltration durchsetzt ist. Zum Theil ist diese so ausgedehnt, dass fast das ganze Gewebe mit geringen Unterbrechungen aus entzündlichen Granulationen zu bestehen scheint (vgl. Tafel VI, Fig. 5 *a d*, *g r*); aber auch an diesen Stellen ist die Zellanhäufung hauptsächlich um Gefässe herum vorhanden; an anderen Stellen wieder ist nur eine geringe Zellanhäufung zu sehen. In diesen Granulationen finden sich ebenfalls Riesenzellen. Die Vasa vasorum sowohl in der Media als Adventitia sind zum Theil erweitert, einzelne aber auch durch entzündliche Wucherung der Intima verschlossen (Tafel VI, Fig. 5 *o*). Regressive Metamorphosen waren an dem neugebildeten Gewebe in den zur Beobachtung gelangten Schnitten nicht vorhanden.

An der narbig eingezogenen Stelle ist das Verhalten ein ganz anderes. Hier verläuft die Intima entsprechend der Einziehung ebenfalls trichterförmig (Tafel VI, Fig. 6 *i*); sie ist überall verdickt, am wenigsten jedoch an der am tiefsten eingezogenen Stelle. Sie besteht auch hier aus einem kernhaltigen Bindegewebe. Die inneren Schichten der Media sind hier von mehr oder weniger zellreichen neugebildeten Bindegewebe durchwachsen, das z. Th. ohne Grenze in die Intimawucherung übergeht und einzelne grosse Gefässe (wie in Fig. 6, *v*) erkennen lässt. Reste elastischen Gewebes sind noch vorhanden. Die hieran anstossenden Theile der Media sind noch breiter oder schmäler erhalten, und die Muskelkerne nehmen die Färbung gut an, Bindegewebszellen finden sich aber auch schon in diesen Schichten. In einzelnen Präparaten durchzieht die Media ohne Unterbrechung in verschiedener Breite die Gefässwand, an anderen ist sie durch eine helle Stelle unterbrochen bis auf wenige nach

der Adventitia zu liegende Schichten. Hier färben sich keine Muskelkerne mehr, und man sieht nur noch die Reste elastischen Gewebes. Seitlich wird diese Stelle durch die ausgefaserte Media begrenzt. Nach der Adventitia zu verläuft die Grenze der Media unregelmässig, wie ausgenagt theils durch Granulations-, theils durch Bindegewebe, das gegen sie herangewuchert ist. An den Resten elastischen Gewebes und deren Schichtung lässt sich noch erkennen, dass hier Mediagewebe zu Grunde gegangen ist. An Schnitten, welche durch die tiefste Stelle der Ausbuchtung gefallen sind, ist die Intima am Grunde noch schmäler im Verhältniss zu den gewucherten Schichten, die die Seiten des Trichters überziehen. Die Reste der Media sind ebenfalls noch schmäler, und in grösserer Ausdehnung ist dieselbe vollständig zu Grunde gegangen und durch gefässhaltiges Bindegewebe ersetzt (Fig. 6 *v*, *b*), das die Verbindung zwischen Adventitia und Intima bildet. An diesen Stellen sieht man in dem neugebildeten Bindegewebe eine umschriebene Partie, die die Mitte zwischen den Stümpfen der Media einnimmt und von diesem durch Bindegewebe getrennt ist. Diese Partie sieht viel homogener aus, als das Bindegewebe der Umgebung, fast knorpelähnlich, und in ihr sind sehr spärliche grosse Kerne vorhanden. Elastisches Gewebe lässt sich darin nicht nachweisen. Aber aus dem ganzen Verhalten, vor allem auch der Lagerung ergiebt sich, dass es sich um den Rest von Mediagewebe handelt, das zwischen zwei Herden von Granulationsgewebe zu Grunde gegangen ist (Fig. 6 *n*). In vielen Schnitten ist diese Stelle mehr oder weniger deutlich zu erkennen, in einzelnen liegt sie noch in der gleichen Höhe wie die Reste des erhaltenen Mediagewebes, in anderen wieder ist sie so verlagert, dass ihr oberer Rand unterhalb der unteren Ränder der übrig gebliebenen Media gesunken ist (Fig. 6 *n*). An anderen Schnitten ist auch dieser Rest von Mediagewebe kaum noch zu erkennen, vielleicht, dass an der Stelle das Bindegewebe kernärmer und hier die Media in ganzer Ausdehnung durch Bindegewebe ersetzt ist, welches zum Theil kernreich, zum Theil kernarm ist und stellenweise von weiten Gefässen durchsetzt wird (Fig. 6, *v*). Im übrigen verhält sich die Umgebung in diesen Schnitten ähnlich wie in den oben beschriebenen Präparaten, mehr oder weniger reichliches Granulationsgewebe durchsetzt sowohl die Reste der Media als die der Adventitia.

Die dritte Aorta entstammt der Leiche eines 35jährigen Mannes, der in der Nacht nach einer Festlichkeit plötzlich umfiel und am nächsten Tage starb.

Sect. Prof. Heller. S.-Nr. 510. 1893. Wesentlicher Befund: Grosse syphilitische Geschwülste des Conus arteriosus in den Vorhof hineinziehend — starke syphilitische Aortitis — Aneurysma der aufsteigenden Aorta nach rechts — vollständige Compression der Vena cava superior — Thrombose der Vena jugularis und rechten Vena anonyma — sehr starke Hyperämie und hämorrhagische Infarcte der Lungen — Residuen von linksseitiger Pleuritis — sehr starke Hyperämie von Magen und Dünndarm — indurirte Leber und Nieren — Milzschwellung.

Fig. 3.

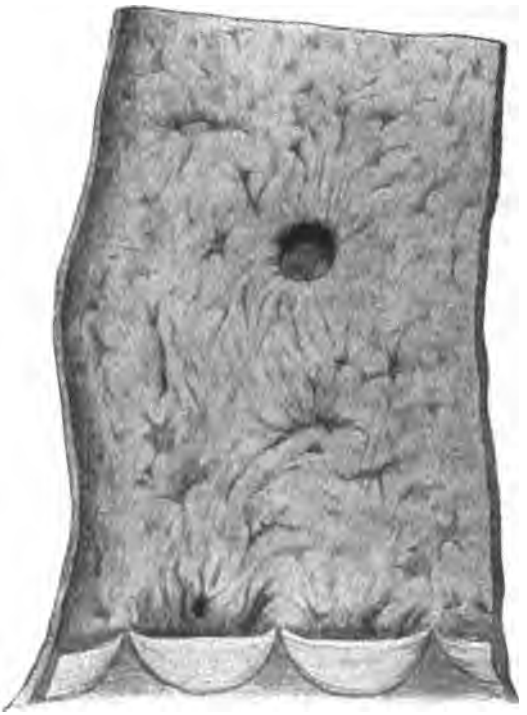

Das Protokoll über den Aortenbefund lautet: Klappen zart, Aorta über den Klappen 8 Cm. weit, die Wand an ihrer Innenfläche stark runzelig und ganz unregelmässig verdickt, grauröthlich-weisslich und gelblich gesprenkelt. Der gegen die Pulmonalarterie gekehrte Abschnitt ist bis zu 13 Mm. dick, schwielig indurirt. Davon treffen circa 8 Cm. auf die schwielige Adventitia. Nach hinten und oben wird die Adventitia dünner, 4—3 Cm. 4 Cm. oberhalb der hinteren Aortenklappe findet sich eine 1½ Cm. weite, kreisrunde Oeffnung mit ganz abgeglätteten, nach aussen umgeschlagenen Rändern, welche in einen etwa 1 Cm. tiefen und 1½ Cm. weiten, mit frischen Leichengerinnseln gefüllten Raum führt.

Daran schliesst sich ein bis 3 Cm. von der Aortenwand nach rechts reichender, bis 4 Cm. von vorn nach hinten messender nahezu kugeliger Herd von sehr bunter Schnittfläche; zunächst an die erst beschriebene kleine Höhlung grenzt eine circa 1½ Cm. breite Schicht von theils blassgraurothen, theils dunkelkirschrothen Thrombusmassen. Daran schliesst sich eine unregelmässig breite, meist derbe, theils graurothe, theils trübe, gelbe, zum Theil mässig bröckelige, zerfallende Schicht, welche nach aussen von einem schmalen, jedoch nicht allenthalben ausgebildeten Hohlraum umgeben ist. Die Wand dieses Hohlraums ist mit gelblichweissen, bröckeligen Massen belegt und ist nach aussen theils aus comprimirtem, schiefrigem Lungengewebe, weiterhin nach hinten aus derben, schiefrigen Bronchialdrüsen und noch weiter nach hinten aus der Trachealwand gebildet.

Die Zeichnung (vgl. Fig. 3) ist nach dem in Alkohol aufbewahrten Präparate angefertigt; in ihr treten besonders die zahlreichen narbigen Einziehungen neben der starken Verdickung der Intima deutlich hervor.

Die absteigende Aorta ist an einzelnen Stellen stark gerunzelt und von gelblicher Farbe, an anderen Stellen ganz frei von solchen Veränderungen. Die Wand ist theils dünner, theils dicker mit einzelnen weisslichen Erhebungen, die sich wenig über die noch glatte Umgebung erheben. Verkalkte oder erweichte Herde sind in der Aorta nicht vorhanden.

Zur mikroskopischen Untersuchung wurden Stücke von den weniger erkrankten, aber immerhin runzeligen Partien, und aus einer Stelle, in welcher mehrere narbige Einziehungen neben einander sichtbar waren, genommen. Ich kann mich bei der Schilderung des Befundes kurz fassen, da ich bei der grossen Aehnlichkeit desselben mit dem Befunde im Falle II Vieles nur wiederholen müsste.

Die Intima ist auch hier ungleichmässig verdickt und besteht aus derbfaserigem, theils kernarmem, theils kernreichem Bindegewebe. Die Media ist an den weniger erkrankten Partien noch in grosser Ausdehnung erhalten. Sie ist aber durchzogen von zahlreichen Gefässen, die von reichlichen Zellen umgeben sind und die sich bis zur Grenze des oberen Drittels ungefähr erstrecken; hier treten kleine umschriebene Wucherungsherde auf, die sich nach der Intima hin entwickelt haben, und kleine Abschnitte der Media umgeben. Dieselben sind um Gefässe herum gelegen. Die dazwischen liegenden Partien des Mediagewebes haben ganz oder theilweise die Kernfärbung eingebüsst. Die Adventitia ist von zahlreichen kleinen entzündlichen Wucherungsherden durchsetzt. An den stärker veränderten Partien, die zugleich so geschnitten waren, dass die stark verdickte Adventitia in grösserer Ausdehnung mit zur Betrachtung kam, ist das Verhalten der Intima wie oben geschildert, aber auch hier ist dieselbe über den eingesunkenen Partien nicht am stärksten verdickt.

Die Media ist hier theils durchsetzt von Granulationen, die umschrieben oder auch diffus gewuchert sind, dazwischen ist die Media mehr oder weniger zu Grunde gegangen, auf anderen Schnitten sind grosse Theile der Media durch gefässhaltiges Bindegewebe ersetzt.

Zwischen dem Bindegewebe liegen die Reste der zu Grunde gegangenen Media in verschiedener Grösse und Form eingesprengt. In der durch entzündliche Wucherung verdickten Adventitia finden sich hier umschriebene Zellanhäufungen, die eine recht beträchtliche Grösse erreichen. In einzelnen der grösseren Herde war die Kernfärbung der Zellen eine schlechtere als in dem übrigen Gewebe. Ich möchte darauf kein grosses Gewicht legen, da das Präparat, von dem die letzteren Schnitte stammen, nicht besonders gut conservirt war. Einzelne Riesenzellen wurden auch in diesen Herden gefunden.

Fasse ich die angeführten Befunde zusammen, so finden sich in 3 Fällen in den Leichen zweifellos syphilitisch Gewesener Veränderungen, die folgende Uebereinstimmung erkennen lassen. Das makroskopische Aussehen der beiden zuletzt geschilderten zeigt eine Verdickung der Innenhaut, welche durch zahlreiche flache Gruben und scharf eingezogene Vertiefungen unterbrochen wird. In dem ersten Falle sind zahlreiche Gruben vorhanden, neben strahlig eingezogenen Stellen, die von der sonst makroskopisch glatten Intima überzogen werden. Das Wesentliche des Erkrankungsprocesses muss also nach diesem Verhalten nicht in der Intima, sondern in den angrenzenden Hauten zu suchen sein. Dies fällt vor allem bei dem zuerst aufgeführten Falle in die Augen. Denn die Verunstaltung, die eigenthümlichen Ausbuchtungen, auch der kleinsten Stellen, können hier nicht durch Unterschiede in der Entwicklung von Wucherungen der Innenhaut abhängig sein, da dieselben auch mikroskopisch meist fehlen. Ausserdem sind die betreffenden Stellen verdünnt. Dasselbe findet sich in den beiden anderen Aorten.

Auch hier sind es die eingezogenen durchscheinenden Partien, die das Wesentliche des Erkrankungsprocesses ausmachen. Daneben besteht allerdings eine Verdickung der Innenhaut; aber trotzdem dieselbe in erheblicher Ausdehnung entwickelt ist, kann sie doch das charakteristische Bild nicht verwischen. Die Eigenthümlichkeiten der Intimawucherung, wie sie von Jakob und Crooke für die syphilitische Endarteriitis hervorgehoben werden, sind auch hier bis zu einem gewissen Grade vorhanden. Dieselbe findet sich bei relativ jungen Personen, sie beschränkt sich im wesentlichen auf die aufsteigende Aorta, es fehlen Verkalkungen und atheromatöse Ver-

änderungen. In allen diesen Eigenthümlichkeiten kann ich aber nichts finden, was als das Product einer specifisch syphilitischen Entzündung gedeutet werden kann. Nach den Anschauungen von Köster[1]) und Trompetter[2]) könnte man an einen Zusammenhang derart denken, dass durch die Entzündungen der äusseren Häute die Erkrankung der Intima bedingt sei. In meinem ersten Falle nun fehlen die Intimawucherungen fast vollkommen, vor allem aber an den am meisten erkrankten Stellen; in den zwei letzteren Fällen sind dieselben, bei allerdings auch 10 Jahre älteren Personen, vorhanden. Es spricht dies mehr dafür, dass ein directer Zusammenhang zwischen den Erkrankungen der äusseren Häute und der Innenhaut nicht besteht. Weiter spricht auch noch gegen diesen directen Zusammenhang, dass in den mit Intimaverdickungen versehenen, aber sonst weniger erkrankten Stellen eine directe Gefässverbindung, wie sie Köster annimmt, nicht nachweisbar war. Immerhin aber könnte ja auf dem Wege der Lymphbahnen, die nach Köster besonders reichlich in den Wänden der grossen Gefässe vorhanden sein sollen, das Virus zur Intima gelangt sein und dort eine der Localisation entsprechende Entzündung hervorgerufen haben. Jedenfalls kann für die Beurtheilung, ob eine Aortenerkrankung auf syphilitischer Basis beruht oder nicht, die chronische Endarteriitis nicht verwerthet werden. Ja es wird sogar vorkommen können, dass Jemand sich die Lues acquirirt und eine syphilitische Aortitis bekommt zu einer Zeit, wo seine Aorta schon endarteriitisch erkrankt war. Hierdurch wird natürlich das Bild ein undeutliches werden können. Für die Beurtheilung des Erkrankungsprocesses als eines syphilitischen müssen aber auch dann die durch die Media- und Adventitiaentzündung hervorgerufenen narbigen Processe in Betracht gezogen werden. Hierdurch werden die faltigen und strahligen Einziehungen neben den flachen Gruben der Oberfläche bedingt, während bei chronischen Endarteriitis die Unebenheiten der Intima hauptsächlich durch Wucherungsvorgänge in ihr selbst zu Stande kommen. Auf diese runzeligen Stellen und narbigen Einziehungen macht auch Malmsten in seinen Schilderungen besonders aufmerksam, ohne sie jedoch mikroskopisch richtig zu würdigen; auch in seinen Abbildungen treten diese Stellen besonders deutlich hervor.

Ursache und Entwicklung dieser narbigen Veränderungen lassen sich auch, wie oben gezeigt, mit dem Mikroskop deutlich nachweisen. Ob eine derart auftretende Entzündung mit der Syphilis in Zusammen-

1) Berliner klin. Wochenschrift. 1875/76.

2) Bonner Dissertation. 1876.

hang gebracht werden darf, kann sich nur aus dem eigenen Verhalten derselben im Vergleich mit den Producten syphilitischer Entzündung in anderen Organen ergeben, da mir leider eine genügend sichere differentialdiagnostische Färbung der von mir beschriebenen Syphilisorganismen im gehärteten Gewebe bisher noch nicht gelungen ist.[1]) Die mikroskopisch nachweisbaren Veränderungen bestehen, neben einer chronischen Entzündung der Intima, die aber auch histologisch nichts Charakteristisches hat, im wesentlichen in einer solchen der beiden äusseren Häute. Dieselbe tritt auf als diffuse Zellinfiltration neben der Bildung von kleinen Granulationsgeschwülsten. Zeichen anderer Erkrankungen, z. B. der Tuberculose, die zu ähnlichen Neubildungen führen könnten, sind nicht vorhanden. In allen Fällen aber lässt sich durch Befunde an anderen Organen eine noch im Fortschreiten begriffene Lues nachweisen, die in zweien davon auch noch an anderer Stelle (am Herzen, resp an der Coronararterie) das Gefässgebiet ergriffen hat. Wenn es nun bekannt ist, dass die Lues an anderen Stellen solche diffuse und umschriebene Entzündungen hervorzurufen im Stande ist, so scheint es mir nicht berechtigt, hier sie als Ursache derselben zurückzuweisen. Das Einzige, womit eine Aehnlichkeit vorhanden sein könnte, sind die mesarteriitischen Flecke und kleinen Entzündungsherde, die von Köster und Trompetter (l. c.), bei der chronischen Endarteriitis beschrieben sind, die jedoch weder nach der Beschreibung daselbst, noch nach dem, was ich selbst gesehen habe, jemals in solcher Ausdehnung vorhanden sind, und auch nicht zu so starken diffusen sowohl als umschriebenen Zellinfiltrationen führen, die vollständig kleinen Granulationsgeschwülsten gleicht.

Köster[2]) selbst beschreibt einen Fall eines Aneurysma bei einem Syphilitischen und hebt hochgradige Aortitis hervor, die sich dabei fand; allerdings will er darin einen specifisch syphilitischen Process nicht sehen, da er sich von der gewöhnlichen Arteriitis nur durch Intensität und diffuse Ausbreitung unterscheidet.

Darin aber gerade scheint mir der wesentliche Unterschied zu liegen, dass es bei der Lues zu solcher Ausbreitung, zur Entwicklung wirklicher Geschwülste mit Zerstörung des Gewebes kommt, während dies bei der chronischen Endarteriitis, wie schon gesagt, nicht der Fall ist. Der Befund von Riesenzellen ist immerhin auch ein auffallender. Wenn er auch nichts absolut Beweisendes für die syphilitische Natur der Entzündung hat, so findet man dieselben doch ausser bei der Tuberculose und der Syphilis selten bei chronischer Entzündung aus anderer Ursache.

1) Centralblatt f. Bacteriologie. XII. 1892. S. 906.
2) Berliner klin. Wochenschrift. 1881.

Hier war in einem Fall auch die syphilitische Entzündung am Herzen durch die Anwesenheit reichlicher Riesenzellen ausgezeichnet. Ferner ist die Entwicklung der Entzündung um die Vasa vasorum herum hervorzuheben, durch welche zum Theil eine Wucherung der Intima angeregt worden war, die sogar an einzelnen Stellen zum Verschluss geführt hatte. Dasselbe findet sich auch häufig bei Syphilis in anderen Organen. Endlich ist noch die Narbenbildung zu erwähnen, die man ja auch bei Syphilis häufig auftreten sieht; und wenn man von der syphilitischen Narbe behauptet, dass sie sich durch besonders starke Retraction auszeichne, so ist auch dies hier vorhanden. Das Einzige was gegen die Natur des Processes als eines syphilitischen spräche, ist das Ausbleiben der Nekrose, die nur in ganz geringem Grade in einem Falle vorhanden zu sein schien. Aber auch dieser Einwand ist nicht stichhaltig, da man auch an anderen Orten sieht, dass aus Granulationsgewebe bei Syphilis Bindegewebe entstehen kann, ohne dass Verkäsung eintritt; so bei der luetischen Entzündung im Hoden und der interstitiellen Hepatitis. Vielleicht dass hier an den Gefässen die Ernährung besonders günstig ist, und deshalb die Nekrose an den immerhin nur kleinen Herden ausbleibt.

Aus diesen Gründen glaube ich, dass man auch nach dem mikroskopischen Befunde diese Entzündungen als besondere durch die Syphilis hervorgerufene auffassen muss. Ob die durch dieselben bedingten Veränderungen in der Media und Adventitia dies häufige Vorkommen der Aneurysmen bei Syphilitischen zu erklären vermögen, soll im weiteren gezeigt werden.

Dass die Aneurysmen bei Syphilitikern häufig vorkommen, ist bekannt. Ich mache hier nur auf die zwei grossen Statistiken von Welch[1]), nach dem 60 Proc. aller Aneurysmen in der englischen Armee auf Syphilis beruhen sollen, und die von Malmsten (l. c.) aufmerksam, nach dem sogar 80 Proc. aller Aneurysmen auf Syphilis zurückzuführen sind.

Zahlreiche einzelne Fälle sind auch in der Literatur vorhanden, bei welchen immer besonders auf das Zusammenvorkommen dieser Erkrankung mit sonstigen syphilitischen Veränderungen aufmerksam gemacht wird, ohne dass jedoch eine anatomische Erklärung für das Zusammentreffen dieser beiden Erkrankungen gegeben wird.

Ich verzichte daher darauf, diese Fälle hier einzeln aufzuführen, und beschränke mich auf eine kurze Zusammenstellung der im Laufe der letzten 10 Jahre (1884—1893) im hiesigen Institut beobachteten

1) Citirt bei Malmsten.

Fälle. Ausser den 3 beschriebenen, in denen es zu mehr oder weniger ausgesprochener Aneurysmenbildung gekommen war, sind es noch die folgenden:

1. 56jähriger Arbeiter, bei welchem sich ein perforirtes Aneurysma der Aorta thoracica neben chronischer Endarteriitis und Residuen von Orchitis fand.

2. 50jähriger Arbeiter. Bei diesem findet sich starke chronische Endarteriitis der Aorta mit aneurysmatischen Ausbuchtungen, ausserdem graue Degeneration der hinteren Rückenmarksstränge und Narbe am Penis.

3. Mann unbekannten Alters. Aneurysmatische Erweiterung der Aorta. Insufficienz der Aortenklappen. Starke chronische Endarteriitis. Knopfförmige Exostosen am Stirnbein.

4. 44jähriger Maschinist. Grosses sackförmiges Aneurysma des Aortenbogen. Chronische Endarteriitis und Mesarteriitis. Zahlreiche luetische Lebernarben, ausserdem war die Lues anamnestisch festgestellt.

5. 65jähriger Colporteur. Beginnendes Aneurysma der Aorta, daneben starke chronische Endarteriitis. Narben der Leber. Narben der Leistengegend.

6. 77jähriger Bauschreiner. Starke chronische Endarteriitis der Aorta mit beginnender Aneurysmenbildung.

7. 54jähriger Arbeiter. Starke chronische Endarteriitis mit grossem dünnwandigem und verkalkendem Aneurysma der Aorta. Ausgedehnte Residuen von Hodensyphilis. Narben an der Vorderseite beider Unterschenkel. Narbe in der Leistengegend. Strahlige Narbe am Penis.

8. 43jähriger Landmann. Doppelaneurysma der Aorta an der Zwerchfellgrenze. Syphilitische Narben der Leber. Chronische Endarteriitis und Mesarteriitis.

9. 67jährige Arbeiterin. Chronische Endarteriitis mit aneurysmatischer Ausbuchtung der aufsteigenden Aorta.

10. 61jähriger Arbeiter. Kleine aneurysmatische Ausbuchtung der Aorta oberhalb der Klappen. Insufficienz der Aortenklappen.

11. 83jähriger Wächter. Aneurysmatische Erweiterung der aufsteigenden Aorta. Starke chronische Endarteriitis.

Es sind also im Ganzen 14 mehr oder weniger ausgebildete Aneurysmen zur Section gekommen, die sich in 2 Gruppen scheiden lassen. In 8 Fällen, die Personen im Alter von 25 bis 56 Jahren betrafen, konnten mehr oder weniger deutlich die Residuen überstandener Lues nachgewiesen werden. In den übrigen 6 Fällen (eingerechnet Nr. 4) ergab nur einer (Nr. 5) einen Befund, der mit Wahrscheinlichkeit auf überstandene Lues schliessen liess. Es waren befallen Personen von 61 bis 83 Jahren. Hier war es, wie aus den Bezeichnungen im wesentlichen Befunde (aneurysmatische Ausbuchtung, beginnendes Aneurysma) hervorgeht, meist auch nicht zu einer ausgesprochenen Aneurysmenbildung gekommen. Auch durch

diese wenigen Zahlen wird wieder einmal die uns schon bekannte Thatsache bestätigt, dass das Aneurysma häufig im mittleren Lebensalter sich findet, ferner dass vorwiegend Männer befallen werden, und endlich, dass sich Syphilis sehr häufig bei den in diesem Lebensalter Erkrankten neben der Aneurysmenbildung findet.

In einzelnen Fällen der ersten Gruppe ist hier besonders die Mesarteriitis notiert, in anderen lässt sich dieselbe noch an den aufbewahrten Präparaten nachweisen, leider nicht in allen, da einzelne Präparate nicht aufbewahrt sind.

Ueber die Ursachen der Aneurysmen sind die Ansichten der Autoren noch getheilt.

Dass die chronische Endarteriitis als solche die Ursache der Aneurysmen sein sollte, ist eine fast allgemein aufgegebene Anschauung. Nach der heute gültigen sind es krankhafte Veränderungen der Media, die dafür in Anspruch zu nehmen sind. Verschieden ist wiederum die Meinung darüber, wodurch die Veränderungen der Media bedingt sind. Ich hebe hier nur die beiden sich am schärfsten gegenüberstehenden Theorien hervor. Nach Köster (l. c.) und Kraft[1]) sind es entzündliche Veränderungen in der Media, die schon wiederholt erwähnten mesarteriitischen Flecken, nach v. Recklinghausen[2]) und seinem Schüler Helmstädter[3]) sind es mechanische Zerreissungen des Mediagewebes, die die Grundlage für die Aneurysmenbildung abgeben. Auch Eppinger[4]) nimmt für das Aneurysma traumaticum dieselbe Ursache an. Die letztere Anschauung ist des neueren wieder von Manchot (l. c.) in einer grösseren Arbeit, in der auch die einschlägige Literatur genauer berücksichtigt ist, vertreten worden. Durch eine grössere Anzahl von Untersuchungen kommt er zu den Schlüssen: 1. Das wahre Aneurysma besteht in einer pathologischen Erweiterung des Gefässlumen von wechselnder Form und Ausdehnung, die Erkrankung ist durch primäre Zerreissungen der elastischen Elemente der Media bedingt. 2. Entzündliche Processe die sich in einem Aneurysma vorfinden, sind für die Entwicklung desselben von secundärer Bedeutung. Sie stellen entweder eine zufällige Complication dar (allgemeine Atheromatose des höheren Alters), oder sie sind direct durch das Fortschreiten des Aneurysma bedingt und hervorgerufen (locale Arteriitis im Gebiete des Aneurysma). Die

1) Bonner Dissertation. 1877.
2) Allgemeine Pathologie des Kreislaufs und der Ernährung.
3) Strassburger Dissertation. 1873.
4) Archiv f. klin. Chirurgie. XXXV. Suppl.-Bd.

Entstehung mancher Aneurysmen mag in der That in dieser aus zahlreichen Beobachtungen gefolgerten Weise zu erklären sein.

In den mir vorliegenden Fällen jedoch sind keine Veränderungen vorhanden, welche zu diesem Schlusse zwingen, wohl aber finden sich andere, die ohne Zwang die entzündliche Entstehung annehmen lassen. Von einfach auseinandergewichenen Stellen, die, wie Manchot will, nur von dem restirenden zellarmen Bindegewebe ausgefüllt sind, ist hier nichts zu sehen. Ueberall aber sieht man an der noch nicht bis zur Aneurysmenbildung erkrankten Wand der Aorta als Vorläufer derselben eine entzündliche Infiltration (vgl. Taf. V, Fig. 3 u. 5 *gg*) in der Media und Adventitia. Dieselbe ist fast überall auf dasselbe Gebiet beschränkt, allerdings auch auf die Stellen, die nach Manchot am leichtesten zerreissen sollen, nämlich die an der Grenze des inneren Drittels um die Verästelungen der Vasa vasorum herum. Hier sieht man jedoch nirgends Lücken im Gewebe, sondern nur Unterbrechung der Media durch diese kleinen Granulationsgeschwülste. Die Reste der Media treten dicht an diese Zellanhäufungen heran und durchziehen sie noch mit mehr oder weniger erhaltenen Fasern. Das Mediagewebe aber über, wie unter dieser erkrankten Zone, ist noch gut erhalten. Durch diese Anhäufung von Keimgewebe wird zweifellos eine geringere Widerstandsfähigkeit der Wand bedingt, da sie ja an zahlreichen Stellen durch dasselbe unterbrochen ist. Diese Schwäche wird noch erhöht werden durch die ausgedehnte Nekrose der zwischen den Granulationsherden gelegenen Reste des Mediagewebes (vgl. Taf. V, Fig. 3 u. 5 *n*).

Im weiteren Verlaufe der Erkrankung nun erfolgt eine noch ausgedehntere Zerstörung der Wand, wie Taf. V, Fig. 6 zeigt. Die frischen entzündlichen Erscheinungen treten in den Hintergrund, es tritt die Umwandlung in Narbengewebe ein. Dieses ersetzt auf grössere Strecken vollständig die Media; an diesen Stellen kommt es zu einer narbigen Heranziehung der Intima und Adventitia. (Diese Narbenbildung muss man doch zweifellos nach dem Vergleich mit den weniger erkrankten Partien als aus dem entzündlichen Granulationsgewebe hervorgegangen ansehen). Jetzt ist hier die Wand vollständig ihrer dem Blutdruck Widerstand leistenden Elemente beraubt, und ausser der durch narbige Heranziehung bedingten Vertiefung in derselben wird auch noch leicht unter dem Blutdruck eine Ausbuchtung stattfinden, so dass sich nun ein wirkliches Aneurysma zu bilden beginnt. Sind solche Veränderungen an zahlreichen Stellen neben einander vorhanden, so wird hier die Wand auf grössere Strecken dem Blutdrucke weichen müssen, und es so zur Bildung eines grösseren sack-

förmigen Aneurysma kommen (wie in dem Falle III). Die verdickte Intima kann auch in diesen Fällen der Aneurysmenbildung nicht Einhalt thun.

In den zwei letzten oben beschriebenen Fällen sind diese Veränderungen der Reihe nach zu verfolgen; am ausgesprochensten natürlich die frischen entzündlichen, die mit Einschmelzung des Gewebes und Sequestrirung der dazwischen liegenden Stellen einhergehen, da wo die Wand noch wenig erkrankt und noch nicht aneurysmatisch ausgebuchtet ist; die stärkeren mit Narbenbildung an den in der Erkrankung weiter vorgeschrittenen Partien, die schon als kleine Aneurysmen bezeichnet werden können.

Anders war es in dem zuerst von mir beschriebenen Falle. Hier handelte es sich in geringerem Grade noch um frische Entzündung, in ausgedehnterem um Narbenbildung in der Media, und ich gebe zu, dass man diess eventuell aus der Beschreibung allein, wie Manchot es thut, als die Ueberbleibsel von Zerreissungen ansehen könnte.

Vergleiche ich aber diese Befunde mit den oben geschilderten, die ich an den anderen syphilitischen Aorten machte, so glaube ich doch bei meiner ursprünglichen Auffassung bleiben zu müssen, dass es sich auch hier um die Folgen einer syphilitischen Entzündung handelt. Die Schwierigkeit der Deutung liegt darin, dass man es hier mit einem abgelaufenen, bis zu einem gewissen Grade geheilten Processe zu thun hat. Die Herde von Granulationsgewebe sind nur noch spärlich vorhanden. In den erkrankten Partien ist die Media in grösserer oder geringerer Ausdehnung durch narbiges Bindegewebe ersetzt, zwischen welchem noch grössere und kleinere Sequester der Media liegen. Die Narbenbildung ist, wie aus dem oben Geschilderten hervorgeht, recht ungleich vertheilt. Die Verdünnung der Wand ist zum Theil mit durch die narbige Retraction des neugebildeten Gewebes bedingt. Vergleiche ich diese Unregelmässigkeit des Auftretens, die Vertheilung des Bindegewebes um die Vasa vasorum mit den Befunden in den anderen Aorten, so glaube ich doch, dass eine grössere Wahrscheinlichkeit dafür vorhanden ist, dass es sich auch hier um das Product einer Entzündung handelt, als dass aus unbekannten Ursachen die Media gerissen und Entzündung und Narbenbildung sich angeschlossen haben sollte, und da es sich ferner um ein syphilitisches Individuum handelte, dass auch hier die Syphilis die Ursache war.

So ergiebt sich, dass bei der Syphilis vor allem in den Fällen, wo eine ausgebreitete Entzündung in der Wand vorhanden ist, diese auch als die Ursache der Aneurysmenbildung angesehen werden muss. In Uebereinstimmung hiermit befindet sich die Ansicht

von Köster, nur weicht sie insofern ab, dass er der Entzündung an den Aorten bei Syphilis einen besonderen Charakter nicht zusprechen will.

Fasse ich die Ergebnisse nun zusammen, so komme ich zu dem Resultate:

1. Die syphilitische Entzündung der Aorta ist makroskopisch gekennzeichnet durch strahlig-narbige Einziehungen und grubenförmige Vertiefungen der Innenfläche. Daneben kann eine Wucherung der Innenhaut (chronische Endarteriitis) bestehen. Die Einziehungen sind bedingt durch diffuse und gummöse Entzündungen in der Media und Adventitia, die hier zur Entwicklung narbigen Bindegewebes führen.
2. Die entzündlichen Veränderungen der Media ermöglichen die Bildung von Aneurysmen.

Nach Fertigstellung der Arbeit ist eine Abhandlung von Puppe erschienen (Deutsche med. Wochenschr. Nr. 45, 46), der zu ähnlichen Resultaten betreffs der Aneurysmenbildung kommt. Ich konnte dieselbe nicht mehr berücksichtigen.

Erklärung der mikroskopischen Zeichnungen.

1. (Fall I.) *m* = noch zum Theil erhaltene Media. *a* = stark zellig infiltrirte Adventitia. *i* = Intima. *b* = narbiges Bindegewebe zwischen Intima und Adventitia. *n* = nekrotische Mediareste. Vergrösserung Seibert 00. Ocul. 0.

2. (Fall I.) *m i* = innerer Theil der Media, mit reichlichem narbigem Bindegewebe *b* durchsetzt und einzelnen umschriebenen Wucherungsherden *g r*. *m a* = äusserer Theil der Media, von reichlichen Zellen durchsetzt. Zeiss Obj. aa. Ocul. 2.

3. (Fall II.) *i* = verdickte Intima. *m i* = innere Schicht der Media, zum Theil noch erhalten. *m a* = äussere Schicht der Media, von kleinen Zellanhäufungen im Verlauf der Gefässe durchzogen. *a d* = Adventitia mit spärlicher entzündlicher Infiltration. *g r* = entzündliches Granulationsgewebe, dazwischen *n* = nekrotische Mediaabschnitte. *v* = Gefässe. Seibert 00. Ocul. 0.

4. (Fall II.) Kleiner Entzündungsherd aus der Media mit Riesenzellen. Zeiss Obj. D. Ocul. 2.

5. (Fall II.) Dasselbe wie Abbildung 3, nur ist, wie ersichtlich, der Process hier anders vertheilt; bei *o* = obliterirtes Gefäss. *v* = Gefässe.

6. (Fall II.) Schnitt durch eine kleine Ausbuchtung der Wand. *i* = verdickte Intima mit bindegewebig entarteten inneren Mediaschichten. *v* = weite Gefässe. *m* = Reste der Media. *b* = narbiges Bindegewebe zwischen Intima und Adventitia. *n* = bindegewebig umgewandelter, nach der Adventitia zu verzogener Rest nekrotischer Media. *g r* = Granulationsgewebe. *a d* = Adventitia, zellig infiltrirt. Seibert Obj. 00. Ocul. 0.

XI.

Aus dem pathologischen Institute zu Kiel.

Ein Fall von primärem Krebs des Ductus choledochus.

Von

Dr. H. Deetjen

aus Bremen.

(Mit 1 Abbildung.)

Die Fälle von primärem Carcinom der Gallenwege haben in letzter Zeit, wo die Möglichkeit eines operativen Vorgehens bei Geschwülsten der Bauchorgane öfter in Erwägung gezogen wird, für den Kliniker und Chirurgen in erhöhtem Maasse an Interesse gewonnen. Für sie handelt es sich dabei vor Allem um die Frage nach den differentialdiagnostischen Merkmalen, welche die Unterscheidung des Magenulcus und Magencarcinoms auf der einen Seite und der Geschwülste der Gallenblase und Gallenwege andererseits ermöglichen.

Für den Pathologen aber sind speciell die primären Gallengangscarcinome deshalb von Bedeutung, weil sie durch die Eigenthümlichkeit ihres Sitzes noch rascher, als es gewöhnlich die malignen Tumoren zu thun pflegen, zum tödtlichen Ausgang führen und uns so Gelegenheit geben, die Entwicklung des Carcinoms in seinen Anfängen besonders gut zu verfolgen.

Deshalb mag auch der vorliegende Fall von allgemeinerem Interesse sein.

Der Patient, ein 62 Jahre alter Mann, war am 29. August 1882 in die medicinische Klinik zu Kiel aufgenommen worden. Vor 9 Wochen hatte sein Leiden mit zunehmender Gelbfärbung begonnen, ohne dass vorher Verstopfung oder Magenschmerzen irgend welcher Art bestanden hätten. In der darauffolgenden Zeit war der Stuhlgang auch immer regelmässig und der Appetit gut. Patient klagt vor Allem über ein unerträgliches Jucken.

Der **Status praesens** lautet: Mittelgrosser, kräftig gebauter Mann, klagt über Hautjucken. Zunge mässig belegt. Die Haut des ganzen Körpers ist hochgradig ikterisch gefärbt, am stärksten am Rumpfe. Die Conjunctiven förmlich citronengelb. Der ganze Körper mit grossen Kratzeffecten bedeckt. Lungen und Herz gesund, Herztöne ausserordentlich leise, scheinen aber rein zu sein. Puls klein, 71.

Abdomen sehr weich, schlaff, nirgends druckempfindlich, nirgends ein Tumor zu fühlen. Geringer Ascites nachweisbar.

Leber 9 : 6½ : 5½. Oberfläche theilweise fühlbar, nicht höckerig.

Milz 8 : 10.

Stuhlgang regelmässig, breiig, vollkommen lehmfarben.

Urin dunkelgrüngelb, sauer, concentrirt, zeigt die stärkste Gallenfarbstoffreaction, kein Eiweiss.

Appetit mässig; Temperatur normal.

Der Zustand des Patienten veränderte sich in der nächsten Zeit wenig, nur war es auffällig, dass der Kranke trotz kräftiger Nahrung rasch an Gewicht abnahm und zusehends schwächer wurde. In den letzten Tagen trat alsdann mehrmals Blutbrechen ein, auch mit dem Stuhlgang wurde reichlich Blut entleert. Der rasch zunehmende Verfall führte dann am 5. October zum Exitus letalis.

Die Section[1]) 7 Stunden post mortem ergab: Wesentlicher Befund: Eigenthümliche Induration des Ductus choledochus vor der Ausmündungspapille. Katarrh der Gänge des Ductus pankreaticus (?) — eigenthümliche Usuren des Schädeldaches — capillare Blutungen der Hirnhäute — Atrophie des Gehirns — chronischer Hydrocephalus — Residuen von Pleuritis — biliöser Hydrops der serösen Höhlen — starkes linksseitiges Lungenemphysem — geringes Oedem der rechten Lunge — braune Atrophie und Schlaffheit des Herzens — geringe chronische Endarteriitis — Ektasie der Gallenblase und Gallenwege in der Leber — Milzschwellung — Schrumpfung der Nieren und Cysten — Dilatation und Ekchymosen der Nierenbecken — blutiger Inhalt des Magens, des Dünn- und besonders des Dickdarmes — chronischer Magenkatarrh — Follicularkatarrh des Dickdarmes mit capillaren Blutungen der Follikel — linksseitige Leistenhernie.

Der ausführliche Sectionsbefund der Bauchorgane lautet: Bauch mässig gespannt, in der Höhle 3 Tassen voll bräunlichen, dünnflüssigen, jedoch leicht klebrigen Exsudates.

Im Duodenum blutig und gallig gefärbte schleimige Flüssigkeit. Die Papille ragt ringförmig hervor und fühlt sich sehr derb an; unmittelbar dahinter befindet sich der sehr derb anzufühlende Pankreaskopf.

Die Gallenblase und der Ductus hepaticus und choledochus ausgedehnt und prall gespannt, der Ductus cysticus S-förmig gekrümmt. Bei leichtem Druck auf den Ductus choledochus von der Gallenblase her entleert sich reine Galle aus der Papille.

Bei sehr starkem Druck auf die Gallenblase oder einen der Gänge entleeren sich kleine Schleimpfröpfe und reichlich dünnflüssige, bräunlich gefärbte Galle. Die Sonde dringt hierauf bequem von der Ausgangsöffnung aus sowohl in den Ductus pankreaticus als hepaticus.

Beim Einschneiden des Pankreas ist dasselbe intensiv ikterisch, äusserst derbkörnig; aus den eröffneten Aesten des Ductus pankreaticus fliesst sehr reichlich schmutzig bräunlich gefärbte, dünne Flüssigkeit aus.

Leber ziemlich gross, sehr derb, Ränder scharf, Oberfläche glatt. Aussehen olivenfarbig. Auf dem Durchschnitt fliesst wenig Blut ab. Läppchenzeichnung deutlich ausgeprägt, die ganze Färbung der Schnitt-

1) S.-Nr. 254. 1882.

fläche olivengrün. Die Gallengänge erscheinen sehr erweitert, aus denselben fliesst trübe, bräunlich-grünliche, schleimige Galle aus.

Als das Wesentlichste in diesem Sectionsbefunde erscheint jene eigenthümliche Verdickung der Papille des Ductus choledochus, welche einen vollständigen Verschluss des Gallenausführungsganges bewirkt haben musste. Eine grössere Quelle der Darmblutung liess sich nicht nachweisen, sie dürfte als eine von der Fläche ausgegangene anzusehen sein.

Es handelte sich daher darum, festzustellen, worin die Veränderung des Ductus choledochus bestand. Bei der mikroskopischen Untersuchung zeigte sich nun ein recht interessantes Ergebniss.

Schon die Durchsicht der zuerst angefertigten Schnitte liess ein ungewöhnliches Verhalten des Drüsengewebes erkennen, welches es wünschenswerth erscheinen liess, einen Vergleich mit einem normalen Gallengange anzustellen.

Zu diesem Behufe wurde eine Reihe von Querschnitten durch den Endabschnitt eines unveränderten Ductus choledochus angelegt, welche ebenso, wie auch die übrigen Präparate, theils mit Pikrocarmin, theils mit Hämatoxylin-Eosin gefärbt wurden.

Was bei der Betrachtung dieser Präparate vor Allem ins Auge fällt, das ist die reiche Menge von Drüsen, welche ringförmig das Lumen des Ductus umgeben, indem sie nach aussen hin durch eine ziemlich dicke Faserschicht abgegrenzt werden, die aus derbem Bindegewebe und elastischen Fasern besteht. Jedoch ist diese Begrenzung nicht regelmässig, denn an einzelnen Stellen wachsen die Drüsen auch in die äussere Ringschicht hinein, so dass es auf den ersten Blick scheinen könnte, als ob hier eine pathologische Wucherung des Drüsengewebes stattgefunden habe, was aber durchaus nicht der Fall ist; man wird solche Stellen in ganz normalem Gewebe vielfach finden.

Das Wesentlichste aber in Bezug auf die vorliegende Untersuchung ist, dass die Drüsen sich deutlich zu Läppchen gruppiren, welche von einander durch schmale Bindegewebssepten getrennt sind. In diesen Acinis liegen die traubenförmigen Drüsenbläschen dicht neben einander, nur schmale Bindegewebszüge ziehen zwischen ihnen hindurch. Die Bläschen sowohl, wie die Ausführungsgänge sind von hohem cylindrischem Epithel ausgekleidet.

Das ist ein Bild, welches erheblich abweicht von jenem, welches wir in den Schnitten unseres Falles zu sehen bekommen. Dort finden wir auch eine grosse Menge von Drüsen und Ausführungsgängen, aber der Zusammenhang erscheint gelöst.

Die Gruppirung der Drüsen zu deutlich von einander geschiedenen Läppchen ist vollständig aufgehoben. Durch starke Bindegewebswucherung sind die einzelnen Drüsen gänzlich wie auseinandergesprengt und regellos vertheilt. Dabei erscheinen die Bläschen selbst sowohl, wie die Ausführungsgänge vergrössert und erweitert, haben aber im Uebrigen den typischen Bau behalten.

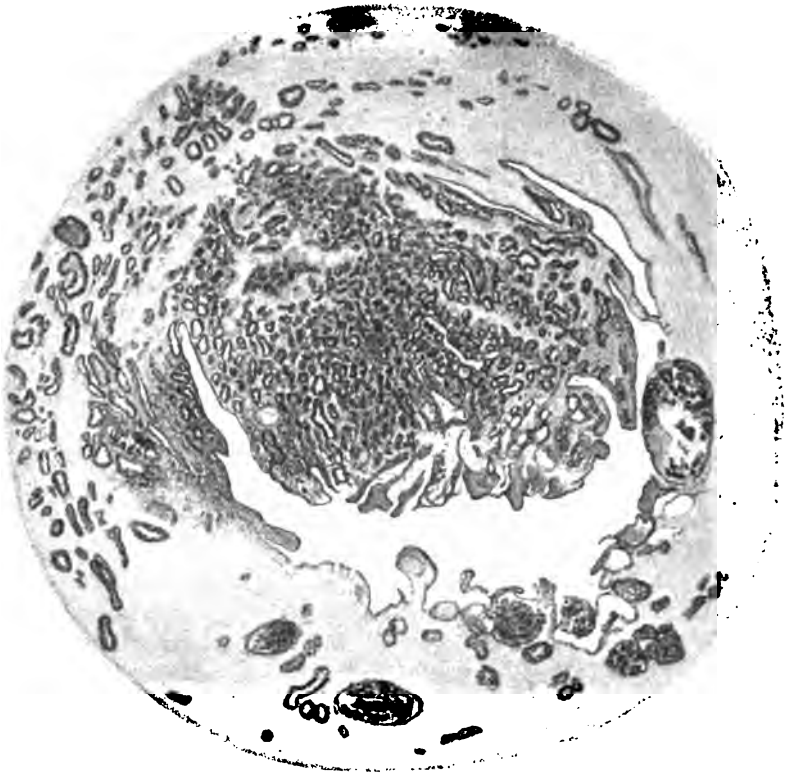

Schnitt durch den Ductus choledochus mit dem das Lumen erfüllenden Tumor.

Somit können wir hiernach weder von einem Adenom, noch von einem Carcinom sprechen. Zwar sehen wir sehr deutlich schon eine Veränderung der Drüsen. Denn trotz der starken Bindegewebswucherung sind sie nicht verengt, wie zu erwarten wäre; das ist nur an einzelnen Stellen der Fall, in der Hauptsache finden wir sie erweitert in dem infiltrirten, verdickten Gewebe liegen.

Diese Verhältnisse sind noch ausgeprägter zu erkennen an solchen Schnitten, welche durch eine Stelle des Ductus choledochus gelegt

waren, wo die Verdickung der Wand stärker zu sein schien, wenn auch die Lichtung des Ganges noch deutlich erhalten war. Die Drüsen und Gänge haben theilweise ganz ausserordentlich an Grösse zugenommen, derbe Bindegewebszüge ziehen zwischen ihnen hindurch. An einzelnen Stellen scheinen die Drüsen aber auch ihren alveolären Charakter aufzugeben, indem sie als länger ausgezogene Schläuche mit allerdings noch deutlich erhaltenem Lumen und auskleidendem cylindrischen Epithel in das Stroma hineinwuchern.

Welcher Natur diese Wachsthumsänderungen sind, darüber lassen endlich solche Schnitte keinen Zweifel, welche aus einem Theile gewonnen wurden, wo schon makroskopisch sichtbar ein Tumor von etwas über Erbsengrösse von der Wand aus in das Lumen des Ductus hineinragte und dieses bis auf einen schmalen halbmondförmigen Spalt verengte. Dort sieht man diesen Tumor aus einem Stroma von Bindegewebe und mehr oder weniger schlauchförmigen Drüsen bestehen, welche von Cylinderepithel ausgekleidet sind und vielfach noch ein offenes Lumen erkennen lassen, das theilweise freilich mit freiliegenden grossen epithelialen Zellen erfüllt ist. In dem submukösen Gewebe liegen versprengt neben alveolären und mehr schlauchförmigen Drüsen mit freier Lichtung ganz solide Zellzapfen von sehr wechselnder Form und Grösse, die den epithelialen Charakter nicht verkennen lassen. Auch ganz vereinzelte Epithelzellen kommen vor. Andererseits sieht man an anderen Stellen sehr schön, wie direct aus dem Epithel einer Drüse solide Zapfen von grossen Zellen in das umgebende Gewebe hineingeschickt werden, so dass hier der Ausgangspunkt der Wucherung von den Drüsen unverkennbar ist. Die Oberfläche des kleinen Tumors ist offenbar durch die Sondirung verletzt. Auch noch mehr oberhalb im Ductus choledochus sind solche Schläuche und Zapfen, von reichlicher kleinzelliger Infiltration umgeben, nachweisbar; zahlreiche feinste Blutgefässe durchziehen überall das Gewebe.

Wir haben es hier also ohne Zweifel mit einem beginnenden Carcinom des Ductus choledochus zu thun, dessen Entwicklung in seinen verschiedenen Stadien sich besonders gut verfolgen lässt.

Es reiht sich somit dieser Fall von primärem Carcinom des Ductus choledochus jenen wenigen an, die bisher zur Section gekommen und genauer beschrieben worden sind.

Howald[1]) berichtet über 12 Fälle, die er in der Literatur erwähnt fand. Brunswig[2]) führt 15 Fälle an.

1) Das primäre Carcinom des Ductus hepaticus und choledochus. Dissert. Bern 1890.

2) Ein Fall von primärem Krebs der Gallenwege. Dissert. Kiel 1893.

Meistens finden wir als Hauptsymptome den zunehmenden Ikterus und die rasche Abnahme der Kräfte angegeben. Unter den von Howald mitgetheilten Fällen befindet sich ein von Barth und Marfan[1]) veröffentlichter, der besonders dadurch interessant ist, dass er nicht nur fast genau in seinen Symptomen eine Wiederholung des unserigen bildet, dieselben Klagen über heftiges Hautjucken, die zunehmende Gelbfärbung und Schwäche, nicht nur der blutige Stuhl am Tage vor dem Tode, sondern auch im Sectionsbefunde. Derselbe führt an: Die Oeffnungen des Ductus hepaticus und pankreaticus waren im Diverticulum Vateri durch eine papillomatöse Masse von der Grösse des Nagelgliedes des kleinen Fingers verdeckt. Die Sonde lässt sich leicht in die beiden erweiterten Kanäle einschieben. Versucht man dieselbe von oben her durch den Ductus choledochus ins Duodenum einzuschieben, so gelingt dies nicht, was beweist, dass die Entleerung der Galle in den Darm durch diese Neubildung wie durch ein Ventil verhindert wurde. Die Duct. choledoch. und hepat. mit ihren Verzweigungen sind stark dilatirt, ebenso die Gallenblase. Sie sind angefüllt mit einer fadenziehenden, farblosen Flüssigkeit. Die intensiv gelb gefärbte Oberfläche der Leber ist glatt. Auf der ebenfalls stark gelb gefärbten Schnittfläche sieht man die erweiterten Gallengänge verlaufen, von denen einige den kleinen Finger aufzunehmen im Stande sind.

Die histologische Untersuchung ergab ein tubulöses Epitheliom.

Eigenthümlich ist die leichte Durchgängigkeit für die Sonde, trotzdem augenscheinlich für den Gallenabfluss ein vollständiges Hinderniss vorhanden gewesen war. Man wird sich erinnern, dass auch in unserem Fall der Gang für die Sonde passirbar war, eine Erscheinung, welche also vielleicht auch in der Annahme eines ventilartigen Verschlusses ihre Erklärung finden dürfte.

Ueber einen weiteren Fall von primärem Carcinom des Ductus choledochus berichtete vor nicht langer Zeit A. Fränkel.[2]) Neben Ikterus traten noch Frost und Fieber auf, in der Gegend der Gallenblase war ein apfelgrosser Tumor fühlbar. Bei der Operation fand man die Gallenblase bedeutend dilatirt, nach dem Ductus cysticus hin endete sie blindsackartig. In der Gegend des Hilus lag eine zweite Geschwulst, welche den Eindruck eines ektasirten Gallenganges machte und sich dann als dilatirter Ductus choledochus erwies. Derselbe war erfüllt mit Eiter. Nach der Entleerung desselben wurde nach dem Darm hin sondirt, ohne dass Gallensteine entdekt wurden.

1) Progrès médical. 1881. S. 26.

2) Berliner klin. Wochenschrift. 2. Febr. 1894.

Nach dem bald darauf erfolgten Tode fand man bei der Section ein kleines, kaum mehr als markstückgrosses Carcinom, welches circumscript an der Ausmündungsstelle des Ductus choledochus in das Duodenum, d. h. in der Umgebung der Papilla Vateri gelegen war.

Also auch in diesen Fällen war es nicht zu einer weiteren Ausbreitung des Carcinoms gekommen, die Art des Sitzes bedingte schon vorher den raschen Verfall.

So wohlverständlich nun auch im Allgemeinen die krankhaften Symptome im Leben durch den bei der Section gefundenen Nachweis eines Verschlusses des Ausführungsganges durch ein Carcinom erscheinen, so schwierig dürfte es doch für den Arzt sein, die Diagnose eines solchen Tumors zu stellen. Das bei weitem am meisten in den Vordergrund tretende Symptom ist in der grössten Anzahl der Fälle der bedeutende Ikterus, und bei dem Versuche der Erklärung desselben muss man sich alle die zahlreichen Krankheiten vor Augen halten, welche sonst noch mit Ikterus einhergehen können. Man wird dann meist von vorn herein eine ganze Reihe ausschliessen können, wie z. B. in unserem Falle katarrhalischen Ikterus, Verschliessung des Ductus choledochus durch Gallensteine. Dafür sprach weder die Anamnese noch der sonst meist charakteristische Befund, die locale Schmerzhaftigkeit, das anfallsweise Auftreten der Schmerzen, das plötzliche Einsetzen des Ikterus und der Nachweis von Concrementen.

Auch eine Anzahl von Erkrankungen der Leber selbst, wie Syphilis, amyloide Entartung, Kirrhose, können kaum in Betracht kommen, Kirrhose deshalb nicht, weil bei so hochgradigem Ikterus die Leber wohl bedeutend vergrössert und sehr deutlich fühlbar sein müsste, oder weil sie in der atrophischen Form mit starkem Ascites und Vergrösserung der Milz einhergegangen wäre.

Am nächsten lag in unserem Falle der Gedanke an eine Neubildung in der Leber, und zwar als bei weitem am häufigsten an die secundär carcinomatöse. Diese pflegt sehr häufig in der Form von multiplen Knoten aufzutreten, die durch Druck auf die Gallenwege erhebliche Stauung hervorrufen können. Andererseits entzieht sich auch der secundäre Leberkrebs häufig der directen Wahrnehmung, wenn nämlich die Krebsknoten durch die Art ihrer Lage der Palpation unzugänglich sind.

Dass man den Ausgangspunkt dieses Carcinoms am ehesten im Magen suchen wird, das würde um so gerechtfertigter sein, als bekanntlich das Magencarcinom oft sehr lange Zeit ohne irgend welche nennenswerthe Symptome verlaufen kann, und häufig die erst gegen

[illegible] Lebens auftretenden Blutunge[illegible]
[illegible] Erkrankung des Magens erwecke[illegible].

Von etwa in der Nachbarschaft des [illegible] schwülsten, die geeignet gewesen wären, [illegible] auszuüben, wären wohl nur noch Krebs des [illegible] mit Schmerzen einherzugehen pflegt und [illegible] fühlbar ist, und vergrösserte Lymphdrüsen [illegible] Diese sind entweder tuberculöser Natur, dann [illegible] sonst irgendwo im Körper Tuberculose gefunde[illegible] dann hätten wir uns nach dem primären H[illegible] wahrscheinlichsten am Magen zu suchen ge[illegible] müssen.

Man hätte also nur noch an den Versch[illegible] dung des Ductus choledochus oder in der [illegible] denken können. Man hätte daran denken k[illegible] Denn durch nichts Anderes, als durch die Symp[illegible] des Gallenabflusses verräth sich die Gegenwa[illegible] Die versteckte Lage und ihre Kleinheit macht [illegible] ständig unzugänglich. Schon Frerichs spricht [illegible] lichkeit der Diagnose aus. Derselbe schliesst [illegible] der Neubildungen in den Gallenwegen mit Folgende[illegible] dieser Art lassen sich während des Lebens nicht [illegible] [illegible] der Palpation vollständig und veranlass[illegible] [illegible] des Ductus communis, die Zufälle eine[illegible] [illegible] Gallenstase."

Das ist ein Standpunkt, der auch heute wohl noch [illegible] halten werden muss, auf jeden Fall wird die Diagn[illegible] unsicher bleiben.

Um so klarer ist das Bild, und um so einfache[illegible] der Erscheinungen für den Pathologen, wenigstens in [illegible] Dort sehen wir, dass sich in der Wand des Ductus chole[illegible] der Ausmündungsstelle desselben in den Darm, ausgehend [illegible] Schleimdrüsen, ein Carcinom entwickelte. Dadurch, dass [illegible] in das Lumen des Ganges hineinwucherte, verlegte es die [illegible] und gab so Anlass zu jener hochgradigen Gallenstauung, we[illegible] Leben die Erscheinungen eines andauernden Ikterus hervorrie[illegible] zeitig hatte die Stauung eine bedeutende Erweiterung der [illegible] wege in der Leber zur Folge, durch welche vermuthlich [illegible] pression der Pfortaderäste eingetreten sein musste. So liesse [illegible] alsdann die Magen- und Darmblutung erklären, welche, immer stark [illegible] werdend, den tödtlichen Ausgang des Leidens beschleunigte.

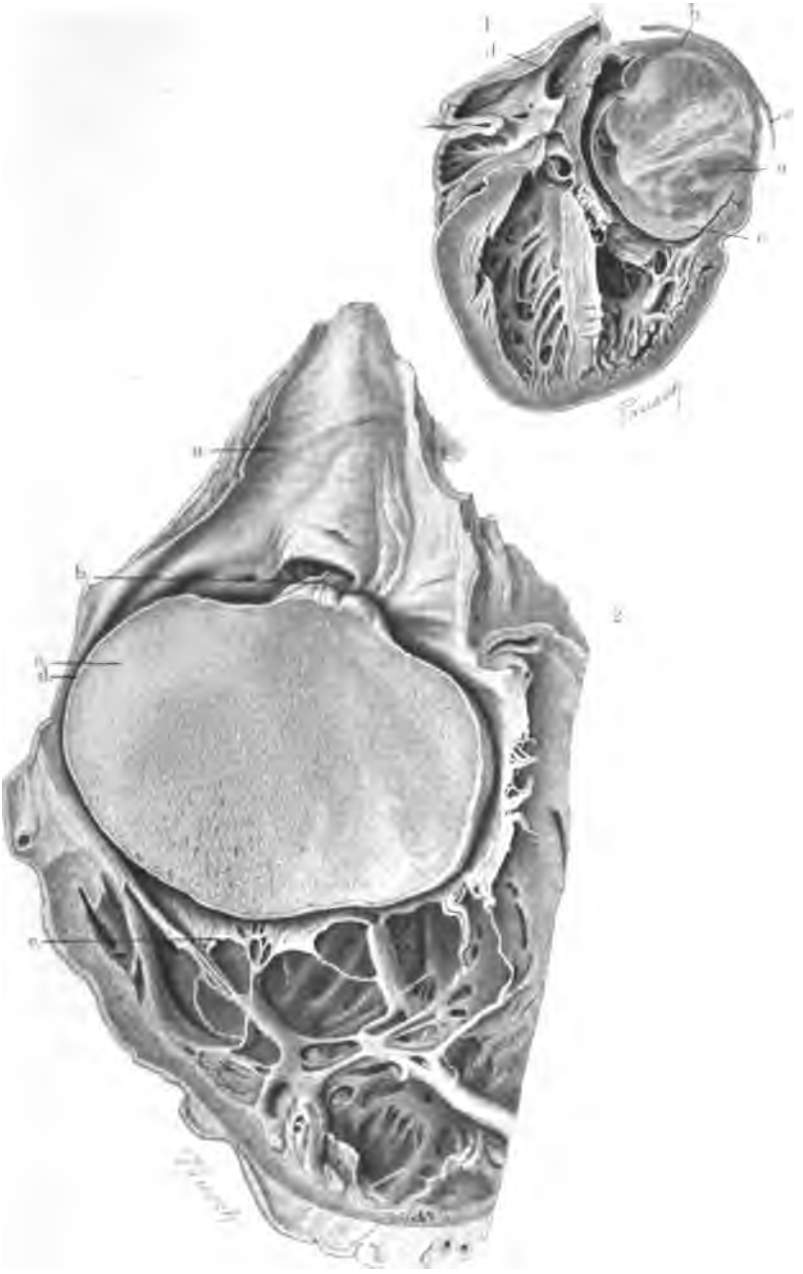

Bostroem, Thromben-Bildungen im Herzen.

F. C. W. Vogel

XII.

Aus dem pathologischen Institute zu Giessen.

Ueber thrombenähnliche Bildungen im Herzen.

Von

E. Bostroem

in Giessen.

(Hierzu Tafel VIII.)

Im Laufe der Jahre ist mir eine ganze Reihe eigenthümlicher Erkrankungen des Herzens, insbesondere der Vorhöfe in die Hände gekommen, so dass ich mich gern daran gewöhnt habe, diesen Theilen meine ganz besondere Aufmerksamkeit zu schenken. Von jenen Erkrankungen sollen hier jedoch nur zwei, scheinbar sehr ähnliche und doch völlig verschiedene Veränderungen in den Vorhöfen geschildert werden. Ich wählte gerade diese, weil die eine mit einem Befunde zusammenhängt, den ich bei einer meiner ersten Sectionen erhob, und der, so unscheinbar er auch war, mir immer wieder jene für mich so bedeutsame Zeit in dankbare Erinnerung brachte.

Ich beginne mit der Schilderung einer Blutung in die Wand des rechten Vorhofs[1]), welche so umfangreich war, dass sie fast die ganze Vorhofshöhle ausfüllte. Als eine Blutung konnte die Affection bei der Section unmöglich gedeutet werden; vielmehr imponirte sie zunächst als breitbasig aufsitzende Geschwulst, nach der Durchschneidung dagegen als ein wandständiger, aussen organisirter Thrombus, bis endlich die mikroskopische Untersuchung den wahren Sachverhalt aufklärte.

Die genannte Bildung fand sich vor vier Jahren bei einer hier gemachten Section eines 3 Wochen alten Kindes, welches von ge-

1) Diese Beobachtung ist bereits in der Dissertation des Herrn H. Kullmann, „Zur Casuistik älterer Thrombusbildungen in den Hohlvenen und den Vorhöfen", Giessen 1893, kurz erwähnt worden; in derselben findet sich auch die Mittheilung über einen partiell organisirten, wandständigen Thrombus der Vena cava inf. mit einem Knochenkern.

sunden Eltern stammte und dessen Geschwister sämmtlich gesund und normal gebildet waren; das Kind wurde zur rechten Zeit ohne Kunsthülfe geboren, von der Mutter selbst gestillt und gedieh zuerst sehr gut. Drei Tage vor dem Tode bemerkte die Mutter, dass das Kind am ganzen Körper eine bläuliche Färbung annahm, welche während der folgenden Tage immer mehr zunahm und dunkler wurde; das Kind trank nicht mehr und verfiel.

Als Herr Dr. Markwald, dem ich diese Notizen verdanke, gerufen wurde, war das Kind bereits ganz collabirt. Die Untersuchung ergab am Herzen überall verbreitete dumpfe Geräusche; wenige Stunden darauf starb das Kind. Es lag nahe, einen congenitalen Herzfehler anzunehmen und die hochgradige Cyanose auf eine erst in den letzten Lebenstagen eingetretene Compensationsstörung zu beziehen.

Bei der Section fand sich die ganze Haut, besonders aber das Gesicht des gut entwickelten Kindes stark cyanotisch. Nabel und Nabelgefässe normal, ebenso die Lage der Organe in der Bauchhöhle. Zwerchfellstand beiderseits am unteren Rande der 5. Rippe. Nach Abnahme des Sternum erschienen die Lungen gut ausgedehnt, sie sanken kaum ein, und in den Pleurahöhlen war keine Flüssigkeit vorhanden. Thymus gross, dunkelrosenroth gefärbt. Beide Lungen vollkommen lufthaltig, blutreich. Der Herzbeutel stark gespannt, enthält jedoch nur ungefähr 5,0 Grm. einer klaren serösen Flüssigkeit. Die Pericardialblätter im Bereich des rechten Vorhofs in nicht sehr grosser Ausdehnung mit einander verwachsen.

Das Herz etwas grösser, besonders erscheint der rechte Vorhof dilatirt und seine Wand prall gespannt; unterhalb der erwähnten Verwachsungsstelle der Pericardialblätter einige kleine höckerige Erhebungen sichtbar. Die Coronarvenen erweitert, strotzend gefüllt und leicht geschlängelt. Auch die obere und untere Hohlvene, ebenso wie die Venen des Halses, prall gespannt und mit dunklem, locker geronnenem Blute stark gefüllt. Die Ventrikel mässig gefüllt, normal; ebenso der linke Vorhof. An dem letzteren fällt nur auf, dass das Vorhofsseptum stark gespannt und nach links vorgewölbt ist.

Der rechte Vorhof wird fast vollständig von einer ungefähr kugelig gestalteten Geschwulst ausgefüllt, welche mit einem Segment in das Ostium atrioventriculare dextr. hineinragt, und von dem rechten Ventrikel aus kann man den unteren Umfang der Geschwulst, zwischen den klaffenden Klappenzipfeln der Tricuspidalis, das Ostium derselben fast vollkommen ausfüllend, erkennen. Der Tumor sitzt mit breiter Basis an der oberen äusseren Wand der Innenfläche des Vorhofs auf und ist an seiner Oberfläche vollkommen glatt, feucht glänzend und gleichmässig grauweisslich gefärbt. Von der in der Hauptsache kugelig gestalteten Geschwulst erheben sich verschiedene kleinere und grössere höckerartige Fortsätze, von denen einer ziemlich weit in das rechte Herzohr, dasselbe fast vollständig ausfüllend, hineinragt, mit der Innenfläche desselben aber nicht verwachsen ist. Eine zweite, halbkugelig gestaltete Erhebung der Geschwulst erstreckt

sich gegen die Einmündung der Hohlvenen, auch diese fast ganz verlegend, und endlich schiebt sich ein kleinerer Geschwulsthöcker gegen das weit offene Foramen ovale, dessen Oeffnung dadurch auch verschlossen wird. In der durch diese Verhältnisse spaltförmig erscheinenden, noch erhaltenen Vorhofshöhle fast gar kein Blut. Der Ductus Botalli offen, die Pulmonalarterie und die Aorta normal. Alle Unterleibsorgane blutreich; Ductus venosus Arantii offen.

Nach einer vorläufigen mikroskopischen Untersuchung der Geschwulst im rechten Vorhof, welche an einem feinen Scheerenschnitt des frischen Präparates vorgenommen wurde, musste angenommen werden, dass es sich sehr wahrscheinlich um ein Myxosarkom handele.

Das Herz wurde, nachdem die einzelnen Höhlen zu der nothwendigen Orientirung nur eröffnet, aber nicht vollständig aufgeschnitten waren, in toto in Müller'scher Flüssigkeit gehärtet. Nach erfolgter Nachhärtung in Alkohol legte ich durch das ganze Herz einen Durchschnitt in frontaler Richtung an, circa 7,0 Mm. vor dem vorderen Rande des Foramen ovale. Ein solcher Durchschnitt, der alle Höhlen des Herzens eröffnet, ist ungemein geeignet, über die Weite der einzelnen Höhlen, den Grad der Ausdehnung des rechten Vorhofs, die Gestalt der Geschwulst, ihr Verhalten zum Ostium der Tricuspidalis u. s. w. Aufschluss zu geben.

Die Abbildung (Taf. VIII, Fig. 1) giebt die vordere Hälfte des in der genannten Richtung durchschnittenen Herzens, von hinten gesehen, in natürlicher Grösse des gehärteten Präparates wieder. Der rechte Vorhof ist von der nahezu eiförmigen Geschwulst (*a*) von 2,7 Cm. Länge, 2,2 Cm. Breite und 3,0 Cm. Dicke fast vollkommen ausgefüllt, so dass an der medianen Seite, gegen das Vorhofsseptum, nur ein schmaler 2,0 bis höchstens 4,0 Mm. breiter spaltförmiger Raum übrig bleibt, in welchem bei der Section fast gar kein Blut vorhanden war. Die Geschwulst sitzt der rechten vorderen und oberen Wand (*b*) des rechten Vorhofs fest auf, so dass eine Trennung derselben von der Wand unmöglich ist. Nach unten zu ragt die Geschwulst mit einem circa 6,0 Mm. hohen (in der hinteren Hälfte des Präparates deutlicher sichtbaren) Segment in das Ostium der Tricuspidalis hinein, und entsprechend dem Schliessungsrande der Klappe findet sich in dieser Höhe an der Geschwulst eine seichte, circulär verlaufende Furche, woraus geschlossen werden darf, dass sich die Tricuspidalklappen bei der Systole des rechten Ventrikels fest an das in den Ventrikel hineinragende kleine Segment der Geschwulst angedrückt haben mussten, und dass ein Ausweichen der letzteren nicht möglich war, offenbar wegen der ausgedehnten Fixation der Geschwulst an der Vorhofsinnenfläche. Die Geschwulst erscheint auf dem Durchschnitt an ihrer freien, in den Vorhof hineinragenden Oberfläche aussen zunächst von einer ganz dünnen hellen Membran überkleidet, die nur an dem unteren Umfange so dünn wird, dass sie als solche nicht mehr deutlich erkannt werden kann; unmittelbar an diese schliesst sich nach innen eine mit der ersteren innig verbundene 2,0—3,0 Mm. dicke, derbe, kapselartige Umhüllung (*c*) an, in welcher einzelne kleine klaffende Gefässlumina erkennbar sind und die, nur an einer Stelle (*d*) unterbrochen, continuirlich in das Gewebe der Vorhofswand (*b*) übergeht, während die äusserste dünne helle Membran an der Basis der Geschwulst sich umschlägt und sich unvermittelt in das Endocard des Vorhofs verfolgen lässt.

Die Vorhofswand, welche durch die daselbst erfolgte Verwachsung mit dem Pericard (*e*) verdickt ist, hat an der Basis der Geschwulst eine Dicke von 1,5 Cm.; nur aussen rechts, an einer circa 3,0 Mm. langen Stelle, ist die Wand kaum 0,5 Mm. dick, und hier grenzt an dieselbe unmittelbar ein bräunlichroth gefärbtes, wie porös erscheinendes Gewebe an. Uebrigens besteht die ganze Geschwulst auf dem Durchschnitt zum grösseren Theil aus einem bräunlichroth gefärbten, stellenweise porös erscheinenden Gewebe, welches an verschiedenen Stellen, besonders in der Mitte, von schmäleren und breiteren, parallel verlaufenden, sich aber auch vielfach durchkreuzenden, weisslichgrauen Faserzügen durchzogen wird; zwischen beiden Substanzen besteht eine ziemlich ausgesprochene Consistenzverschiedenheit derart, dass die letzteren ziemlich derb, die ersteren viel weicher sind.

Schon nach diesem makroskopischen Befunde auf dem Durchschnitte musste die bisherige, sich auf die mikroskopische Untersuchung des frischen Präparates stützende Annahme, dass es sich um eine echte Geschwulst der Vorhofswand handele, als den Thatsachen nicht entsprechend, aufgegeben werden, denn darüber war wohl kein Zweifel, dass das bräunlichroth gefärbte Gewebe zum allergrössten Theil aus Blut bestehen musste; es hätte höchstens eine durch ausgedehnte hämorrhagische Infiltration zerstörte Geschwulst vorliegen können, doch auch diese Vermuthung fand durch die mikroskopische Untersuchung keine Bestätigung. Zu diesem Zwecke habe ich aus der Mitte der geschwulstartigen Bildung des rechten Vorhofs eine durch die ganze Circumferenz derselben gehende Scheibe mit der dazu gehörigen Vorhofswand herausgeschnitten und nach sorgfältiger Einbettung in Celloidin einer genaueren Untersuchung unterworfen.

Die mikroskopische Untersuchung hat die Annahme, dass das Gewebe zum allergrössten Theil aus Blut besteht, bestätigt, denn der Kern der geschwulstartigen Bildung ist in der Länge von 2,3 Cm. und der Breite von 2,0 Cm. aus grossen, sehr unregelmässig gestalteten Räumen zusammengesetzt, welche dichtgedrängte rothe Blutkörperchen enthalten, denen nur kleine Mengen Leukocyten und Fibrinausscheidungen beigemischt sind. Die ersteren sind grösstentheils sehr gut erhalten, theils jedoch ausgelaugt oder bereits völlig zu Grunde gegangen. Diese Bluträume werden von breiteren und schmäleren Faserzügen begrenzt, die aus ziemlich straffem, mässig kernreichem Bindegewebe bestehen; in diese sind wiederum lockerere, wie ödematös erscheinende Herde und bräunlich gefärbte Fasern eingelagert, die meist von schmalen bindegewebigen Balken umsäumt sind und sich durch Säurefuchsin intensiv roth färben lassen; diese letzteren kommen übrigens auch völlig isolirt innerhalb der Bluträume und dann meist zusammengerollt, mehr in klumpiger Form vor. Die die Bluträume begrenzenden Faserzüge hängen mit der äusseren kapselartigen Umhüllung zusammen, strahlen von derselben zwischen die Bluträume hinein aus. Von der Kapsel kann, nach der obigen Angabe über die Ausdehnung der centralen Blutmassen eigentlich nicht viel mehr übrig bleiben, und in der That beträgt die Dicke der äusseren Kapsel 1,5 bis höchstens 2,0 Mm. Diese besteht nun auf der Höhe, an dem in das Tricuspidalostium hineinragenden Theile, aus einem geschichteten Bindegewebe mit stellenweise sehr reichlichen spindelförmigen und länglichovalen Kernen, welche nach

dem Verlauf der Fasern angeordnet sind. An zahlreichen Stellen ist die bindegewebige Grundlage gelockert, der Verlauf der Fasern ein welliger, und in den dazwischen gelegenen schmäleren und breiteren Lücken sind spaltförmige Herde aus gequollenen sternförmigen, spindelförmigen und oft mit zahlreichen Ausläufern versehenen Zellen bestehend und stellenweise auch eine stärkere Rundzellenanhäufung eingelagert; es sind das offenbar die Stellen, welche zur mikroskopischen Untersuchung des frischen Präparates dienten und zur Diagnose eines Myxosarkoms veranlassten. Diese Gewebsformationen bilden an der äusseren Kapsel jedoch die Ausnahme; es ist das geschilderte Verhalten nur an der genannten Stelle nachzuweisen und offenbar auf eine ödematöse Quellung des Gewebes zurückzuführen. Die Hauptmasse der äusseren Kapsel besteht vielmehr aus meist straffem Bindegewebe mit ziemlich zahlreichen feinen Gefässverzweigungen und einer dünnen Lage spindeliger Granulationsgewebszellen an dem Uebergange zu dem inneren Blutkerne.

Diese äussere Hülle lässt sich ganz direct in die Vorhofswand verfolgen; die letztere sowohl, wie auch das mit derselben verwachsene Pericard und die Verwachsungsmembranen sind ungeheuer gefässreich, die Gefässe alle strotzend mit Blut gefüllt. —

Die zunächst als Geschwulst des rechten Vorhofs aufgefasste Bildung besteht demnach zum allergrössten Theil aus einem Blutkern und einer äusseren bindegewebigen Hülle, die mit der Vorhofswand im Zusammenhang steht. Hiernach wäre man berechtigt, die Affection als einen aussen organisirten wandständigen Thrombus des rechten Vorhofs zu bezeichnen. Allein eine derartige Annahme könnte als eine befriedigende nicht bezeichnet werden. Schon die Beschaffenheit des, makroskopisch allerdings als Thrombus imponirenden Blutkernes, der, neben einem zum Theil nekrotischen bindegewebigen Gerüst, aus äusserst spärlichen Fibrinausscheidungen und sonst nur aus dicht gedrängten rothen Blutkörperchen besteht, entspricht nicht der Zusammensetzung eines Thrombus, dessen äussere Schicht sich in einem so weit vorgeschrittenen Stadium der Organisation befindet. Dieses sofort auffallende Missverhältniss zwischen der äusseren Schicht und dem Kern war es, neben anderen später zu besprechenden Ueberlegungen, hauptsächlich, was eine nähere Untersuchung des Processes wünschenswerth erscheinen liess.

Der positive Nachweis einer continuirlichen Endothelbekleidung der ganzen freien Oberfläche, die in das Vorhofsendothel übergeht, würde der obigen Annahme durchaus nicht widersprechen, denn es ist bekannt, dass von den Stellen, an welchen der Thrombus der Innenfläche des Herzens oder des Gefässes anhaftet, sehr bald eine Bekleidung der Thrombusmasse mit einem Endothelhäutchen beginnt, welche dann in kurzer Zeit die ganze Oberfläche überziehen und eine subendotheliale Bindegewebswucherung erzeugen kann.

Dagegen verhält sich die als Basis des vermeintlichen Thrombus dienende Vorhofswand durchaus anders, als in den Fällen wahrer wandständiger Thrombusbildung. Der erhaltene musculöse Theil derselben ist nämlich in dem ganzen Bereiche der Fixation viel dünner als normal, und seine Begrenzung ist eine höchst unregelmässige, fast zackige, wie zerrissen aussehende, und die Muskelfaserzüge sind durch eine offenbar ganz frische Granulationsgewebswucherung auseinandergedrängt. Das Auffallendste aber ist, dass sich an diese so veränderte Muskellage der Vorhofswand völlig unvermittelt die verschieden grossen Bluträume anschliessen. Es fehlt also in dem ganzen genannten Bezirk ein Theil der Musculatur des Vorhofs, das subendocardiale Zellgewebe und das ganze Endocard. Und wenn ich den schon makroskopisch erhobenen Befund nochmals erwähnen darf, nämlich, dass die äussere compactere kapselartige Umhüllung an der Basis der Hervorwölbung ganz direct in die Substanz der Vorhofswand überging, so ist hiernach schon die Vermuthung zulässig, dass sich in der verhältnissmässig breiten äusseren Umhüllungsschicht Bestandtheile der Vorhofswand würden nachweisen lassen. In der That gelingt das unschwer. Es lässt sich nachweisen, dass der aus straffem Bindegewebe bestehende Theil derselben mit der äusseren Endothelschicht sich an der Basis nach aussen in die Innenfläche des Vorhofs umschlägt, also dem Endocard entspricht, welches demnach also die ganze geschwulstartige Bildung überzieht. Der darunter gelegene Theil der Kapsel, aus lockerer aufgebautem Bindegewebe und einer dünnen Granulationsgewebslage bestehend, schlägt sich dagegen an der Basis nach innen um und geht in die, in der beschriebenen Weise veränderte Vorhofswand direct über. Bei einer derartigen Sachlage war es nun auch keineswegs wunderbar, dass in dieser äusseren Schicht, nicht nur auf der Höhe der Hervorwölbung, sondern auch an den zur Basis abfallenden Theilen überall quergestreifte Muskelfasern in wechselnder Menge nachgewiesen wurden; dieselben liegen seltener isolirt, meist in kleinen Gruppen, haben zackige, unregelmässig begrenzte Enden und sind hauptsächlich in jener dünnen Lage junger Granulationszellen nachweisbar. Während die einen völlig regelrechte Querstreifung mit etwas vermehrten Kernen aufweisen, finden sich auch in den Septis, die die centralen Bluträume begrenzen, einige kurze bandartige Gebilde, an denen man die musculöse Natur mehr aus ihrer Gestalt, als aus der äusserst mangelhaft angedeuteten Querstreifung erschliessen kann.

Wenn somit auch keine gleichmässige Umhüllung mit einer continuirlichen Lage quergestreifter Muskelfasern nachweisbar ist, so ge-

nügt, denke ich, die Constatirung einzelner eingelagerter Herde derselben, um die Annahme berechtigt erscheinen zu lassen, dass diese Muskelfasern nichts Anderes sein können, als Theile der Vorhofsmusculatur und es dürfte durch diesen Nachweis unumstösslich bewiesen sein, dass es sich um eine Blutung in die Musculatur des rechten Vorhofs handelt, welche nothwendig zur Dislocation eines kleinen Theiles derselben, sowie des ganzen, in das Bereich der Blutung fallenden Endocards führen musste.

Konnte somit die Vorstellung, dass das beschriebene Gebilde auf eine primäre Geschwulst, resp. eine wandständige Thrombose zurückzuführen sei, als den Thatsachen nicht entsprechend zurückgewiesen werden, so möchte ich doch nicht unterlassen, hier nochmals darauf hinzuweisen, dass die Gestalt und Form und die grob anatomische Beschaffenheit des Durchschnittes der ganzen Bildung mit den eben genannten Processen so übereinstimmte, dass die obigen Annahmen berechtigt waren. Erst eine sorgfältige mikroskopische Untersuchung war im Stande, den wahren Sachverhalt aufzuklären; somit ist wiederum bewiesen, wie wenig scharf die Grenze zwischen den thrombotischen Bildungen einerseits und den Geschwülsten der Vorhofswand andererseits ist, was auch die Untersuchungen von Czapek[1]) beweisen.

Was die Pathogenese des Falles anlangt, so bin ich nur auf Vermuthungen angewiesen. Nach dem mikroskopischen Aussehen des Blutes kann die Blutung keine alte sein; auch das Granulationsgewebe an der Grenze des centralen Blutherdes sowohl, als auch dasjenige zwischen den Pericardialblättern der äusseren Vorhofswand macht einen durchaus jugendlichen Eindruck, so dass man wohl berechtigt ist, anzunehmen, dass beide Gewebe höchstens seit einigen Wochen bestehen, resp. sich ausgebildet haben. Diese Annahme würde darauf hindeuten, dass die Blutung vielleicht während der Geburt stattgefunden hat; dass dieselbe eine traumatische ist, scheint mir bei dem Fehlen sonstiger pathologischer Processe in der erhaltenen Vorhofswand zweifellos. Der bereits erhobene Nachweis reichlicher Mengen strotzend gefüllter Gefässe an der Basis des Blutherdes, innerhalb der noch erhaltenen Vorhofswand, legt allerdings die Vermuthung nahe, dass es sich vielleicht primär um ein Angiom der Vorhofsmusculatur gehandelt habe; allein die reichliche Gefässentwicklung, welche sich zugleich in dem jungen Granulationsgewebe beider Seiten findet und die mit der der Vorhofswand in Verbindung steht, lässt diejenige Annahme berechtigt erscheinen, die diesem Gefässreichthum die Rolle

1) Prager med. Wochenschrift. 1891. Nr. 40.

einer beginnenden Vascularisation und Organisation des Blutherdes zuweist. Immerhin kann die supponirte Annahme der traumatischen Entstehung bei der Geburt nur als eine Vermuthung aufgefasst werden, da irgend welche Beweise fehlen.

Jedenfalls wird wohl angenommen werden müssen, dass die Blutung auf einmal eintrat; dass sie sich dann dorthin vorzugsweise ausgedehnt, wo sie den geringsten Widerstand fand, ist verständlich. Und dass der Widerstand in der Richtung der Vorhofshöhle der geringere war, documentirt sich auch durch den Nachweis verhältnissmässig spärlicher Muskelfasern in der äusseren Begrenzung des Blutherdes; es ist daher die Blutung wohl innerhalb der innersten Muskelschichten der Vorhofswand erfolgt. Bei der Annahme einer plötzlich erfolgten Entwicklung jener ansehnlichen intramuralen Blutung, welche sofort im Stande war, den allergrössten Theil der Vorhofshöhle unwegsam zu machen, ist es zu verwundern, dass die Erscheinungen der allgemeinen Cyanose nicht sehr viel früher auftraten. Darüber aber kann kein Zweifel sein, dass die Blutung älter als drei Tage ist, welche Zeit vor dem Tode ja die ersten Erscheinungen der Cyanose zuerst bemerkt wurden. Ob die Saugkraft des sonst gut und kräftig entwickelten Herzens neben der Aspiration des Thorax in den ersten Lebenswochen genügte, um das gesammte Blut durch die nur noch spaltförmige Vorhofshöhle zu treiben, und die venöse Stauung erst nach Ermüdung des Herzens eintrat, oder ob andere Einflüsse dafür maassgebend waren, dürfte kaum zu entscheiden sein.

Ueber derartig umfangreiche Blutungen in die Herzwand, resp. subendocardial gelegene habe ich Angaben nicht finden können. Da jedoch die ganze Bildung, wie mehrfach bereits hervorgehoben, die allergrösste Aehnlichkeit mit einem breitbasig aufsitzenden Thrombus hatte und eben nur eine sorgfältige Untersuchung den eigentlichen Charakter derselben erkennen liess, so vermuthete ich, dass sich gleiche Processe unter der Bezeichnung von Thromben finden lassen würden; denn dass unter Umständen eine derartige Blutung, wenn sie z. B. weniger breitbasig und noch oberflächlicher erfolgt, etwa nur noch von dem Endocard überkleidet ist, in noch höherem Grade als in der vorliegenden Beobachtung die Charaktere eines vielleicht sogar gestielten Thrombus oder Herzpolypen zeigen kann, braucht nicht weiter erörtert zu werden.

So berichtet Nuhn[1]) über einen Polypen im linken Vorhof des

1) Untersuchungen und Beobachtungen aus dem Gebiete der Anatomie, Physiologie und praktischen Medicin. Heidelberg 1849. S. 27.

Herzens: „Derselbe sass an der Vorhofsscheidewand und zwar an der Stelle, welche dem vorderen Theil des rechterseits liegenden Limbus fossae ovalis entspricht. Seine Lage war so, dass sein unterer Theil etwa ein viertel Zoll über der venösen Oeffnung der linken Herzkammer stand.“ Der feste Polyp hatte eiförmige Gestalt; das Innere desselben bestand aus einer faserigen, zum Theil krümeligen Substanz, in der man einerseits Knochenconcremente und andererseits, namentlich gegen die Stelle hin, wo der Polyp auf der Scheidewand aufsass, auch eine, zum Theil noch geröthete, krümelige, kurzfaserige Masse wahrnahm, die sich bei der mikroskopischen Prüfung als verändertes Blut erwies. Aussen fand sich eine verdichtete reine Faserschicht, die das Ganze wie mit einer besonderen Haut umzog, an einzelnen Stellen dicker, an anderen aber dünner war und an mehreren Stellen unregelmässige, zu Plättchen geformte Knochenconcremente enthielt. Unter dieser verdichteten peripheren Faserschicht lag nun noch eine dünne, durchscheinende, aber feste Membran, welche den ganzen Polypen überzog, auch über die Knochenplättchen hinwegging und an einzelnen Stellen sich leicht ablösen liess. Dieser dünne Ueberzug des Polypen ging direct in das Endocard über und musste als Fortsetzung desselben angesehen werden. Aus diesem Befunde schliesst Nuhn, dass der Polyp infolge einer subendocardialen Blutung entstanden sei, dass sich dieselbe nach und nach vergrösserte und aussen allmählich organisirte, und dass es mit dieser Annahme übereinstimme, dass die Substanz des Polypen an der Peripherie mehr organisirt sei, als im Innern und in der Nähe der Wurzel sogar noch Reste von verändertem Blut vorhanden seien.

Choisy[1]) theilt die Beschreibung eines Polypen des linken Vorhofs mit, dessen Stiel am Foramen ovale festsass und dessen Spitze in das Ostium der Mitralis hineinragte, die Consistenz eines Nasenpolypen hatte, keine Organisation zeigte, auf dem Durchschnitt bernsteinartig bis braunroth gefärbt war, mit strahlenförmig angeordneten Fasern, welche vom Stiel in den Polypen ausstrahlten, und der endlich von einer Membran bedeckt war, welche in das Endocard überging und mit demselben identisch war.

Nach der Beschreibung beider Fälle zweifle ich nicht, dass die Polypen von dem vollständigen Endocard, welches als eine selbständige Haut beschrieben wird, bedeckt gewesen sind, und dass die Entstehung derselben wirklich auf eine umfangreichere subendocardiale Blutung zurückgeführt werden könnte; allein es fehlt zum po-

1) Bulletins de la société anatomique de Paris. 1846. p. 65.

sitiven Beweis eine mikroskopische Untersuchung des Innern der Thromben, und ich werde zeigen, dass diese beiden Fälle eventuell auch anders gedeutet werden können.

Hertz[1]) kann der Anschauung der eben genannten Autoren nicht beipflichten, die, wie er sagt, „wegen des in ihren Fällen nachgewiesenen endothelialen Ueberzuges des Polypen auf eine Entstehung desselben aus einem unter das Endocard erfolgten Bluterguss schlossen". Ich verstehe nicht, wie Hertz von einem endothelialen Ueberzug reden kann, da doch beide Autoren eine selbständige Membran beschreiben, die in das Endocard des Vorhofs direct übergeht; Endocard und endothelialer Ueberzug sind doch in unserer Frage wesentlich verschiedene Begriffe.

Kottmeier[2]) beschreibt einen sehr ähnlichen Polypen, der mit einem schmalen Stiel im linken Vorhof in der Gegend des Foramen ovale entsprang und dessen Oberfläche von einer Fortsetzung des Endocards überzogen wurde, ohne dass sich jedoch eine von den tieferen Schichten gesonderte Membran isoliren liess; quergestreifte Muskelfasern fanden sich darunter nicht. Auch der von Proust[3]) mitgetheilte Fall gehört vielleicht hierher. Wenn man die in Bezug auf die Herzthromben so reiche Literatur auf die hier angeregte Frage genauer durchginge, dürften sich noch mehr Fälle finden, die vielleicht auf eine primäre intramurale Blutung der Vorhofswand zurückzuführen wären; ich habe ein solches Studium jedoch unterlassen, da in den allermeisten Mittheilungen die zu einem solchen Nachweis nothwendige genaue mikroskopische Untersuchung fehlt; bin ich doch nicht einmal sicher, ob die angeführten Fälle hierher gehören. Jedenfalls beweist die von mir mitgetheilte Beobachtung, dass eine einem wandständigen Thrombus sehr ähnliche Bildung durch eine subendocardiale resp. intramusculäre Blutung entstehen und einen Thrombus vortäuschen kann.

Meine zweite Mittheilung setzt sich aus einer Reihe von Einzelbeobachtungen zusammen und betrifft die Varicen der Vorhöfe, welche durch die folgenden Beobachtungen eine gewisse Bedeutung erlangen dürften und zwar in Bezug auf die Bildung der freien Kugelthromben und die Entstehung einiger gestielter polypöser Herzthromben; sie schliesst sich in letzterer Beziehung daher ziemlich eng an die erste Mittheilung an.

1) Deutsches Archiv f. klin. Med. XXXVII. 1885. S. 90.
2) Virchow's Archiv. XXIII. S. 434.
3) Gazette médicale de Paris. 1861. 31 An. 3. Sér. 19. Tom. p. 789.

Zum Ausgangspunkt derselben habe ich jene Eingangs erwähnte Beobachtung aus dem Jahre 1874 gewählt. An der Vorhofsscheidewand des linken Vorhofs fand ich fast genau an dem unteren hinteren Rande des vollständig mit seiner Klappe verwachsenen Foramen ovale bei einer älteren Frau, welche an den Folgen eines hochgradigen Emphysems und einer fettigen Degeneration der Musculatur des rechten Ventrikels gestorben war, einen ganz kurz, aber sehr dünn gestielten, dunkelblauroth gefärbten, prall-elastischen Körper von kugelrunder Gestalt und ungefähr 13 Mm. Durchmesser; er liess sich mit grosser Leichtigkeit hin und her bewegen und war am besten mit einer mit Blut vollgesogenen Zecke zu vergleichen, wie man sie an der Haut der Hunde beobachtet; nur war der Körper viel leichter zu bewegen. Bei Druck verkleinerte sich derselbe nicht, nur fühlte man im Innern dabei einen sich kaum bewegenden kleinen rundlich anzufühlenden härteren Körper. Das Endocard des ganzen Vorhofs war getrübt und verdickt. Bei fortgesetzter Bewegung riss der Körper plötzlich an dem sehr dünnen Stiel ab, wobei sich aus demselben selbst gar nichts, aus der Vorhofswand etwas Blut ergoss, ohne dass es mir gelungen wäre, an der Rissstelle ein Gefäss nachzuweisen. Auch nach dem Abreissen behielt der runde Körper seine prall-elastische Consistenz und entleerte beim Anschneiden dick geronnenes braunschwarzes Blut, mit kleinen weichen Bröckeln untermischt, und einen kaum 2 Mm. im Durchmesser haltenden vollkommen runden, aussen weissen glatten harten Körper. Die äusserst dünne, beim Einschneiden sofort collabirende Hülle war innen und aussen vollkommen glatt. Der Inhalt dieses dünnen Sackes, insbesondere der in demselben enthaltene runde, harte Körper, der ja gar nichts Anderes als ein Venenstein sein konnte, wies unweigerlich darauf hin, dass ich es mit einem Varix zu thun hatte, obgleich ich einen Zusammenhang mit einer Vene absolut nicht constatiren konnte; nur die Entleerung einiger Blutstropfen beim Abreissen deutete auf das Vorhandensein eines Blutgefässes hin, präpariren oder sondiren liess sich ein solches nicht. Obgleich ich mir also in Bezug auf die Entstehung keine rechte Rechenschaft ablegen konnte, bekam ich doch den Eindruck, als wenn dieser dünn gestielte Körper auch während des Lebens hätte abreissen können, denn es bedurfte gar keiner besonderen Gewalt, ihn von seiner Unterlage abzulösen.

Trotzdem ich nun auf Grund dieses Befundes die Vorhöfe auf ähnliche Bildungen immer genau untersucht habe, ist mir kein gleicher Fall wieder vorgekommen, bis ich im vorigen Jahre durch die Liebenswürdigkeit meines verehrten Freundes Weigert in den Besitz eines solchen kam.

Inzwischen hatte bekanntlich Zahn[1]), indem er zugleich auf eine ältere Beobachtung von Wagner[2]) aufmerksam machte, mehrere Fälle mitgetheilt.

Wagner fand am hinteren Rande der Membrana foraminis ovalis des rechten Vorhofs eine Reihe unter einander zusammenhängender, gegen erbsengrosser Varices, welche durch enge Gänge unter einander zusammenhingen und ausser flüssigem Blute graugelbe ödematöse Gerinnsel, sowie einen vollkommen runden, 1/2 Linie grossen, graugelben, steinharten Körper enthielten. Ein Zusammenhang der Varicen mit grösseren Coronarvenenästen wurde nicht entdeckt. Der 59jährige Patient war an chronischer Lungentuberculose und linksseitigem Pneumothorax gestorben.

Zahn constatirte bei einem 75 Jahre alten Manne, bei dem sich ein hochgradiges Lungenemphysem vorfand, etwa 1,0 Mm. vom hinteren Rande des vollkommen verschlossenen Foramen ovale am rechten Vorhof einen Varix von eiförmiger Gestalt, von 13,0 Mm. Länge und 10,0 Mm. Breite und Dicke und dunkelblauer Farbe; derselbe fühlte sich bei Druck prall an und verkleinerte sich bei fortgesetztem Druck nur unbedeutend. Eine Verbindung mit irgend einer grösseren Vene konnte nicht wahrgenommen werden. — Ausserdem hat Zahn noch zweimal bei älteren Leuten allerdings viel kleinere Varicen gefunden, und zwar fast genau an derselben Stelle am hinteren Rande des Foramen ovale der rechten Vorhofsseite.

In einer späteren Mittheilung beschrieb Zahn[3]) weitere 3 Fälle. In dem ersten handelte es sich um einen 67jährigen Mann, der an chronischer Endarteriitis, Herzhypertrophie u. s. w. gestorben und auch mit multiplen kleinen Hautangiomen behaftet war. An dem rechtsseitigen Vorhofsseptum fanden sich 10,0 Mm. hinter dem hinteren Rande der Fossa ovalis kleine Phlebektasien, die sich bei Druck auf die linke Seite des Septum füllen liessen und dann drei stecknadelkopfgrosse, bis 3,5 Mm. im Durchmesser haltende und bis 2,5 Mm. die Innenfläche überragende Hervorwölbungen darstellten, deren endocardialer Ueberzug gegenüber dem normalen benachbarten ausserordentlich dünn erschien. Die Phlebektasien standen unter einander in Verbindung, entleerten sich bei Druck in eine hinter ihnen liegende, nach unten und vorn verlaufende Vene, welche sich in den Vorhof eröffnete; es gelang also hier bei der geringfügigen Ausbildung der Varicen der Nachweis eines Zusammenhanges derselben mit einer Vene, — auch durch weitere, hier nicht anzuführende Manipulationen.

In dem zweiten Falle fand sich im rechten Vorhof einer an Bronchopneumonie verstorbenen Frau, wiederum am hinteren Rande der Membrana foram. ovalis, eine mit Blut erfüllte, etwa 3,0 Mm. die Umgebung überragende, rundliche, sehr dünnwandige Blase von 5,0 Mm. Querdurchmesser; bei fortgesetztem Druck auf dieselbe entleerte sich ihr Inhalt langsam aus einer 2,0 Mm. dahinter, in der Höhe ihres unteren Randes gelegenen, sehr engen Gefässöffnung.

Der dritte Fall betraf eine 62jährige Frau, bei der sich im rechten

1) Virchow's Archiv. CXV. 1889. S. 55.

2) Archiv der Heilkunde. II. 1861. S. 364.

3) Virchow's Archiv. CXXIV. 1891. S. 259.

Vorhof hinter dem Foramen ovale drei kleine, etwas über hirsekorngrosse Varicen fanden; ihre Wandungen waren sehr dünn und das sie umgebende Endocard vollkommen normal. Obgleich sich die Varicen auf Druck entleerten, konnte auf der rechten Vorhofsseite ein Blutabfluss nicht wahrgenommen werden, dagegen fanden sich auf der linken Oberfläche des Vorhofsseptum in der Höhe der Varicen fünf kleine Gefässöffnungen; aus zweien derselben entleerte sich bei Druck auf jene etwas Blut; bei Eintreiben von Wasser in dieselben füllten sich die Varicen prall an, und bei wiederholtem Druck auf diese entleerte sich das Wasser wieder aus jenen Gefässöffnungen.

Endlich hat W. Rindfleisch[1]) in dem Herzen einer nicht herzkranken Frau an dem hinteren Halbkreise der Fovea ovalis drei halbkugelige, 1,0 Cm. über die Oberfläche in den rechten Vorhof hineinragende Varicen beschrieben; zwei der aneinandergereihten runden, aussen glatten Protuberanzen hatten Kirschkerngrösse, die dazwischen gelegene Hanfkorngrösse; sie stellten runde Säckchen dar, die in dem Septum atriorum lagen und zur Hälfte aus der Wand in den rechten Vorhof hineinragten. Eine derselben enthielt etwas blutige Flüssigkeit, verschieden grosse Krümel von braungelber Farbe und lederartiger Consistenz und einen pfefferkorngrossen Venenstein; die Innenfläche war glatt, die hervorragende Kuppe papierdünn und durchscheinend. Alle drei Varicen communicirten unter einander, und zu denselben führten drei kleine Venen, welche fast senkrecht durch die Musculatur des rechten Vorhofs hindurchtraten.

Die kurze Zusammenstellung der bisher beschriebenen Beobachtungen über das Vorkommen von Varicen der Vorhöfe macht keinen Anspruch auf Vollständigkeit; es mögen seit der Bekanntmachung durch Zahn noch mehr derartige Vorkommnisse publicirt worden sein. Ich will hier zunächst den Fall anfügen, den ich, wie schon hervorgehoben, vom Collegen Weigert erhalten habe. Das im Ganzen etwas atrophische, sonst aber nicht veränderte Herz deutet darauf hin, dass es von einem älteren Individuum stammt. An dem hinteren unteren Umfang des nach vorn ziemlich weit offenen Foramen ovale, beinahe an dem etwas stärker hervorspringenden Rande desselben gelegen, findet sich ein nahezu runder, vielleicht etwas länger als breit erscheinender, 5,0 Mm. im Durchmesser haltender und ebenso weit in das Lumen des Vorhofes vorspringender, dunkelblauroth gefärbter Varix, dessen Basis kleiner ist als sein Umfang, ohne dass man denselben deshalb als gestielt bezeichnen könnte; seine Beweglichkeit ist daher auch eine beschränkte. Die Oberfläche des Varix ist prall gespannt, äusserst dünn und durchscheinend, so dass man deutlich einen kleineren, hellen Kern in demselben erkennen kann; bei geringfügigem Druck kann man den letzteren sich in dem, wie es scheint, nicht vollkommen flüssigen Inhalte bewegen sehen. Bei

1) Virchow's Archiv. CXXIX. 1892. S. 33.

anhaltendem Druck lässt sich der Varix nicht entleeren, dagegen füllt sich dabei an seinem oberen Pole ein vorher nicht bemerkbares Gefäss mit Blut, welches, den hinteren oberen Rand des Foramen ovale begleitend, eine Länge von kaum 1,0 Cm. hat; eine weitere Füllung des venösen Gefässes ist nicht möglich, nach Fortfall des Druckes entleert es sich wieder von selbst. Der Inhalt des Varix besteht aus flüssigem Blut, weichen, bräunlich gefärbten krümeligen Massen und einem kugelrunden, glatten, weissgrau gefärbten, ziemlich harten, 2,0 Mm. im Durchmesser haltenden Venenstein; die Innenfläche ist glatt. Nach der Eröffnung des Varix gelingt es leicht, mit einer Borste jenes Gefäss am oberen hinteren Rande des Foramen ovale zu sondiren, doch auch nicht weiter als etwa 1,0 Cm. weit.

Somit verfügen wir über ein Material von 10 Fällen von Varicen der Vorhöfe. Trotz der Verschiedenheit in der Grösse und Gestalt ist allen das Eine gemeinsam, nämlich der Sitz derselben an dem hinteren Quadranten des Foramen ovale. Während neun davon beinahe genau an derselben Stelle sich in die Höhle des rechten Vorhofes vorwölben, findet sich der Varix nur in dem von mir zuerst mitgetheilten Falle in dem linken Vorhofe. Allein schon die sechste Beobachtung von Zahn, in welcher sich die in den rechten Vorhof vorwölbenden Varicen durch feine Gefässlumina in den linken Vorhof eröffneten, beweist, dass ein Vorkommen derartiger Varicen an der linken Seite des Vorhofsseptum nicht ausgeschlossen sein konnte. Und auch der von W. Rindfleisch mitgetheilte Fall lässt Beziehungen zur linken Seite nicht verkennen, da es sich nach seiner Meinung um varicöse Ektasien der subendocardialen Venen in der Scheidewand der beiden Vorhöfe handelt.

Es ist das Auftreten derartiger Varicen an dem Vorhofsseptum auf der linken Seite gar nicht so wunderbar, wenn man die häufigen Abnormitäten im Verlaufe der Venen überhaupt berücksichtigt; merkwürdig ist nur, dass die meisten Varicen eben bisher auf der rechten Seite gefunden wurden; das normale Verhalten der subendocardialen venösen Gefässe der linken Seite bedarf noch sehr der Untersuchung. Uebrigens können bekanntlich Phlebektasien und Varicen sich überall ausbilden, sogar an Geweben, von welchen man annimmt, dass sie normaler Weise überhaupt keine Blutgefässe führen. So beobachtete Zahn[1]) eine Phlebektasie an einer Pulmonalarterienklappe, und ich fand bei einem 48jährigen Manne einen 3,0 Mm. im Durchmesser haltenden Varix, welcher der Innenfläche der mässig diffus ver-

1) Virchow's Archiv. CXV. 1889. S. 57.

dickten Aorta ascendens breitbasig aufsass, mit einer geschichteten, kappenartig aufsitzenden Thrombusmasse von 4,0 Mm. Durchmesser bedeckt und wie sich auf Serienschnitten nachweisen liess, mit einer verhältnissmässig weiten Vene der Aortenwand in Verbindung stand und thrombosirt war.

Unter den bisherigen Beobachtungen fanden sich in den Vorhofsvaricen nur 4 mal Venensteine als ein Zeichen eines jedenfalls schon längeren Bestehens und mangelhafter Circulation innerhalb derselben. Wenn W. Rindfleisch sagt, dass dieser auch von ihm constatirte Befund bis dahin in der Literatur noch nicht bekannt gewesen war, so hat er übersehen, dass sich bereits in dem ersten einschlägigen Falle von Wagner ein solcher fand.

Auf die Besprechung der Pathogenese der Vorhofsvaricen gehe ich hier nicht ein, da die bedingenden Ursachen ungemein verschiedenartig sein können; Zahn hat das Nöthige darüber bereits in überzeugender Weise geschildert.

Was nun aber die viel wichtigere Frage nach der pathologischen Bedeutung dieser Gebilde anlangt, so ist ihnen bisher so gut wie gar keine zugesprochen worden. Durch die nun folgenden Beobachtungen werde ich jedoch nachweisen können, dass sie für die Beurtheilung der Entstehung mancher sogenannter polypöser Herzthromben und vielleicht anderer Processe doch nicht so unwichtig sind, als es bisher den Anschein hatte.

Bei der Section eines 68 Jahre alten Mannes, welcher an den Folgen einer hochgradigen Lebercirrhose und mässigem Lungenemphysem gestorben war und 3 Tage vorher einen schnell vorübergehenden dyspnöischen Anfall überstand, fand ich, als ich die Lungenarterie in situ mit dem Finger abtastete, in dem Pulmonalarterienast des linken Oberlappens einen harten Körper, welcher daselbst festzusitzen schien; nach weiterer Eröffnung der Lungenarterie glitt derselbe, nachdem die Blutgerinnsel entfernt waren, doch leicht aus dem Gefässlumen heraus und präsentirte sich als ein fast kreisrunder fester Körper von 14,0 Mm. Durchmesser. Die Oberfläche desselben war vollkommen glatt, weiss gefärbt, nicht sehnig, von feuchtem Glanze; nur an der einen etwas flacher zusammengedrückten Seite fand sich ein kaum 1,0 Mm. langer, ganz dünner fadenförmiger Fortsatz, mit dem derselbe irgendwo festgesessen haben musste. An der Stelle, an welcher er in der Pulmonalarterie lag, war jedoch trotz sorgfältigster Untersuchung eine Unebenheit oder Rauhigkeit nicht zu finden, ebensowenig wie am Stamm und den Klappen der Pulmonalarterie, sowie am rechten Herzohr. Erst die genauere Unter-

suchung des Körpers selbst sollte für mich die Sache, und damit auch die Herkunft desselben aufklären. Nachdem ich durch diesen Körper einen Durchschnitt parallel dem kurzen fadenförmigen Stiel gelegt hatte, zeigte sich, dass derselbe aus einem seitlich gelegenen Kern und einer äusseren geschichteten Masse bestand. Der Kern von etwa Linsengrösse war weicher als die übrige Masse, gelblich-braun gefärbt und von gleichmässig grobkörniger Beschaffenheit und lag ganz seitlich dem Theil der Oberfläche unmittelbar an, an welchem auch der als Stiel aufgefasste dünne Faden angeheftet war. Die übrige Masse war parallel der Oberfläche dieses Kernes sowohl, wie auch entsprechend der äusseren Oberfläche des ganzen Körpers exquisit fein geschichtet, war gelblich-weiss gefärbt, sehr trocken und zähe. Diese ganze Masse wurde nun aussen von einer ganz dünnen weissen Membran bedeckt, die in den dünnen Stiel überging, und diese konnte weiter mit grosser Leichtigkeit als eine vollständig selbständige Membran in ganzer Ausdehnung abgelöst werden, hing an einer Stelle der Oberfläche des Kernes nur etwas fester an, war innen nicht vollkommen glatt. Aus der Beschaffenheit der von jener ablösbaren Membran umhüllten Masse musste geschlossen werden, dass es sich um einen Thrombus handelte, was durch die mikroskopische Untersuchung, auf die ich hier nicht näher einzugehen brauche, völlig bestätigt wurde. Die dünne äussere Membran bestand aus straffem, sehr kernarmem Bindegewebe; an der Innenfläche fand sich keine Spur eines neugebildeten Granulationsgewebes; die geschichtete Thrombusmasse hatte also der rein bindegewebigen Membran direct angesessen.

Nachdem ich den Körper als einen grösstentheils geschichteten Thrombus erkannt und die Thatsache constatirt hatte, dass derselbe von einer selbständigen dünnen Membran umschlossen war, erinnerte ich mich sofort jenes eigenthümlich dünn gestielten Varix an der linken Seite der Vorhofsscheidewand, und eine nochmalige genaue Musterung der betreffenden Gegend der rechten Seite ergab nun in der That, dass hier am hinteren unteren Umfang des Foramen ovale ein kurzer dünner bindegewebiger Fortsatz vorhanden war, der dem an der etwas flachgedrückten Seite des Körpers befindlichen völlig glich. Es war mir nun kein Zweifel mehr, dass der Körper hier festgesessen haben musste, losgerissen durch die völlig freie Gefässbahn in den Pulmonalarterienast des linken Oberlappens gelangt war und indirect wohl auch die Ursache für den kurz andauernden dyspnöischen Anfall gewesen war, denn die übrige Lungengefässbahn war völlig frei.

Mir war es aber auch nach der schon vorher gemachten Erfahrung gar nicht zweifelhaft, dass es sich um einen völlig thrombosirten Varix handeln müsse, welcher dünn gestielt schon infolge seiner eigenen Schwere und der durch die Strömung des Blutes erzeugten Bewegungen, die schliesslich vielleicht zu einer Drehung und Torquirung geführt hatten, sehr leicht losgerissen werden konnte. Da ich jedoch ähnliche Vorkommnisse in der mir zugänglichen Literatur nicht finden konnte — die Beobachtung stammt aus dem Jahre 1882 —, so hoffte ich immer auf weitere bestätigende Sectionsergebnisse. Nachdem nun die inzwischen erfolgten Beobachtungen von Zahn u. s. w. vorliegen, liegen die Verhältnisse so klar, dass es keiner weiteren Beweise für die Bildung und Natur des gefundenen Körpers bedarf. Merkwürdig ist, dass der Inhalt der Varicen in allen bisher mitgetheilten Fällen wohl eine beginnende Gerinnung und Steinbildung, in keinem Falle aber eine so vollständige Thrombose aufwies. Doch dürfte darin ein principieller Unterschied nicht zu finden sein, denn von welchen Bedingungen eine Gerinnung in derartigen Varicen abhängt, ist ja gar nicht zu entscheiden. Leider habe ich seiner Zeit versäumt, die den freien Körper umhüllende Haut, insbesondere auf das Vorhandensein einer inneren und äusseren Endothellage einer genaueren Untersuchung zu unterwerfen, aus welcher sich vielleicht Gründe für eine so vollständige Gerinnung ergeben hätten. Dass sich in diesem Falle eine directe Verbindung mit einer offenen Vene nicht nachweisen liess, ist nicht wunderbar, wenn man bedenkt, dass dieser Nachweis selbst bei den kleineren, noch völlig offenen Varicen der Vorhöfe nicht immer zu erbringen war.

Ist nun der frei in dem Gefässsystem vorgefundene kugelige Körper in die Gruppe der Kugelthromben zu rechnen? In dem von v. Recklinghausen[1]) betonten Sinne natürlich nicht, denn ihm fehlt die Hauptsache, „nämlich ein Uebermaass seines Dickendurchmessers über die Weite des Ostiums, bezüglich der Strombahnenge, vor welcher er gefunden wurde", — resp. entstanden war, möchte ich in Bezug auf den vorliegenden Fall hinzufügen. Wenn aber ein derartiger thrombosirter Varix von der Vorhofsscheidewand des linken Vorhofs — dass dieselben auch hier vorkommen, ist durch meine zuerst mitgetheilte Beobachtung erwiesen — abreisst und bei gleichzeitiger Mitralstenose frei in dem Vorhof gefunden wird, — wo bleibt da der Unterschied? Uebrigens hat Stange[2]) einen Kugelthrombus

1) Deutsches Archiv f. klin. Med. XXXVII. 1885. S. 498.

2) Arbeiten aus dem pathologischen Institute in Göttingen. Berlin 1893. S. 232.

beschrieben, welcher sich bei normal weitem, eher sogar erweitertem Mitralostium ausgebildet hatte — eine Entstehungsart, die Arnold[1]) früher bezweifelte —, der aber das Ostium seines grossen Durchmessers wegen nicht passiren konnte. Dass alle bisher in 10 Fällen gefundenen Kugelthromben in Bezug auf ihre Entstehung und Ausbildung und bezüglich ihrer morphologischen Zusammensetzung einerseits völlig übereinstimmen, andererseits aber von dem von mir beschriebenen freien Körper durchaus verschieden sind, braucht hier nicht weiter ausgeführt zu werden, und aus diesen Gründen darf derselbe wenigstens einstweilen mit den bisher als „Kugelthromben" aufgefassten Bildungen nicht identificirt werden. Für eine neue Art der Kugelthromben und eine neue Quelle derselben dürfte diese Beobachtung vielleicht als Grundlage dienen. Ob ferner derartige abgerissene Varicen der Vorhofsscheidewand eventuell den Kern zu wahren frei entstehenden Kugelthromben abgeben könnten, müssen weitere Beobachtungen lehren; der von v. Ziemssen[2]) mitgetheilte Fall widerspricht wenigstens einstweilen einer solchen Anschauung nicht. Mit v. Recklinghausen bin auch ich der Meinung, dass der von Macleod mitgetheilte Fall aus dem Gebiete der von ihm aufgestellten Kugelthromben zu verweisen sei; ich glaube denselben als einen abgerissenen (ob während des Lebens oder, was wahrscheinlicher ist, während der Section, ist zunächst gleichgültig) Varix der Vorhofsscheidewand deuten zu können; ich gründe diese Vermuthung allerdings nur auf die Beschreibung der äusseren Beschaffenheit des freien Körpers, der durch seine sehr derbe, fast knorpelige Consistenz und graugelbe Farbe[3]) sich wesentlich von den bisher beschriebenen wahren Kugelthromben unterscheidet, dagegen eine gewisse Aehnlichkeit hat mit einem grossen, völlig thrombosirten Varix des rechten Vorhofs, dessen Beschreibung ich nun folgen lasse.

Meine schon früher ausgesprochene Hoffnung, für die zuletzt mitgetheilte Beobachtung einen bestätigenden und ergänzenden Befund erheben zu können, hat sich insofern in der That erfüllt, als ich sehr bald nach der Uebernahme meiner hiesigen Thätigkeit in der Sammlung ein Präparat vorfand, welches ich nach den bisherigen Erfahrungen sofort als einen sehr grossen, fast den ganzen rechten Vorhof ausfüllenden, vollkommen thrombosirten Varix er-

1) Ziegler's Beiträge zur patholog. Anatomie und zur allgem. Pathologie. VIII. 1890. S. 29.

2) Verhandlungen des Congresses für innere Medicin. IX. 1890. S. 281.

3) Citirt nach Hertz. Das Original war mir nicht zugänglich.

kannte, und der an der für dieselben classischen Stelle noch festsitzt.

Das Präparat ist bezeichnet „Thrombose des rechten Vorhofs (gestielter Herzpolyp) peripher organisirt“ und stammt jedenfalls bereits aus den fünfziger Jahren; über die Herkunft habe ich trotz vieler Bemühungen nichts erfahren können. Das normal grosse Herz scheint einem älteren Individuum angehört zu haben; Musculatur und Klappenapparat sind normal.

Im rechten Vorhof findet sich ein an der Vorhofsscheidewand ganz kurz gestielt ansitzender länglich-runder Körper von 5,8 Cm. Länge, 5,3 Cm. Breite und 5,0 Cm. Dicke; der Stiel ist ziemlich in der Mitte der einen Längsseite fixirt. An der glänzenden, zum grössten Theil glatten Oberfläche, die sich in keiner Beziehung von dem übrigen Endocard, in welches die Oberfläche an dem Stiel continuirlich übergeht, unterscheidet, finden sich einzelne, wie verwaschen aussehende, blassgelblich-bräunliche Pigmentirungen, die durch die dünne, den ganzen Körper überziehende Membran hindurchscheinen; die letztere überzieht auch alle die vielen kleinen dellen- und napfförmigen Excavationen und setzt sich auch fort in die an dem oberen Pol befindlichen oberflächlichen spaltförmigen Vertiefungen der Oberfläche Der völlig solide Körper hat die Consistenz einer diffusen Amyloidleber und ist in grossem Umfang an dem kurzen Stiel beweglich. Als Stiel wenigstens imponirt zunächst ein an der Langseite fixirter, circa 5,0 Mm. langer bandartiger Fortsatz der Vorhofsscheidewand; bei genauer Untersuchung ergiebt sich jedoch, dass von einem selbstständigen Stiel nicht gesprochen werden kann, sondern dass jener bandartige Fortsatz nichts weiter ist, als die verdünnte, stark nach rechts ausgezogene Vorhofsscheidewand, und dass diesem Fortsatz auf der linken Seite eine bis 1,3 Cm. tiefe trichterförmige Ausstülpung nach rechts genau entspricht, in die hinein die Scheidewand leicht gefaltet verläuft. Dieser grosse schwere Körper sitzt also thatsächlich fast unvermittelt mit einer Langseite der Vorhofsscheidewand an und zwar nun ganz genau an derselben Stelle wie die bisher beschriebenen Varicen, an dem hinteren unteren Umfang des vorn ziemlich weit offenen Foramen ovale, und hat nur infolge seiner eigenen Schwere die Vorhofsscheidewand stielartig ausgezogen. Durch den beschriebenen Körper, der sich schon durch seinen eben skizzirten Sitz mit grosser Wahrscheinlichkeit als Varix documentirt, wird, wie ich anfangs schon hervorhob, der ganze Vorhof fast ausgefüllt und das Tricuspidalostium, an welches er heranreicht, nahezu gedeckt. Wie die Verhältnisse in letzterer Beziehung während des Lebens waren,

ist gar nicht zu sagen; jedenfalls konnte der Körper das Tricuspidalostium, welches einen Durchmesser von höchstens 4,0 Cm. hatte, vollständig verlegen, besonders wenn er sich infolge der eigenen Schwere immer mehr senkte und die Vorhofswand noch weiter herauszog, wodurch natürlich die Vorhofshöhle noch mehr verkleinert wurde. Ueber alle diese Verhältnisse giebt die auf Taf. VIII, Fig. 2 wiedergegebene Abbildung in natürlicher Grösse, die einen Durchschnitt durch den Körper und zum Theil durch das rechte Herz darstellt, den besten Aufschluss. Den ganzen rechten Vorhof (*a*) erfüllt der grosse Körper, welcher die Vorhofsscheidewand stielartig (*b*) ausgezogen hat, mit einer ganz dünnen (in der Zeichnung überall, besonders rechts zu breit gezeichneten) kapselartigen, in das Endocard des Stiels, mithin in das Endocard der Vorhofsscheidewand übergehenden Membran (*d*) überkleidet ist und mit dem unteren Umfang den Klappensegeln der Tricuspidalis (*e*) aufliegt. Auf dem Durchschnitt erkennt man auch, dass der Körper aus einer ziemlich gleichmässigen derbfaserigen, vom Stiel nach den Seiten ausstrahlenden Masse besteht. Die mikroskopische Untersuchung dieses Hauptbestandtheiles des gestielten Körpers ergiebt dichtgedrängte, sich vielfach durchkreuzende breite Fibrinstränge, ohne jegliche zellige Einlagerung; nur hin und wieder sind isolirte oder in Gruppen liegende amorphe Hämatoidinkörner zu erkennen. Diese, einem älteren Thrombus entsprechende Masse wird nach aussen von jener dünnen Membran scharf begrenzt, welche vollkommen unvermittelt derselben aufliegt und aus kernarmem, straffem Bindegewebe besteht; eine äussere oder innere Endothellage war bei dem Alter des Präparates mit Sicherheit nicht mehr nachweisbar. Nirgends findet sich auch nur eine Spur von Granulationsgewebe zwischen dieser und dem Thrombus; es kann daher die membranöse Hülle durchaus nicht als eine äussere Organisationsschicht des Thrombus aufgefasst werden, und das um so weniger, als sie sich mit grösster Leichtigkeit von der Thrombusoberfläche ablösen lässt, nur an den oberflächlichen Excavationen hochgradig verdünnt und leicht zerreisslich ist, sich auf den Stiel direct verfolgen lässt und sich somit als eine selbständige Membran, resp. als das ausgestülpte Endocard des Vorhofs erweist.

Bei einer solchen Sachlage dünkt mir die Annahme durchaus berechtigt, dass wir es hier mit einem auffallend grossen, durchaus thrombosirten Varix der rechten Vorhofsscheidewand zu thun haben; wenn auch der Beweis einer in der stielartig ausgezogenen Scheidewand verlaufenden, mit dem Varix communicirenden Vene, welchen ich durch Sondiren zu erbringen mich bemüht habe, nicht erbracht ist, so dürfte an der, durch die anderen Thatsachen viel besser ge-

stützten Annahme aus diesem Grunde am allerwenigsten ein Zweifel berechtigt erscheinen.

Und nun nur noch wenige Worte über das Verhältniss der sogenannten gestielten Polypen der Vorhöfe zu den Varicen. Wenn man sieht, dass unter den neun bisher bekannten Fällen der ersteren, sieben in der nächsten Nähe des Foramen ovale ihren Sitz hatten, so kommt einem schon wegen dieser auffallenden Häufung der Gedanke, dass diese sogenannten gestielten Polypen nichts Anderes sind, als grosse thrombosirte Varicen. Und insbesondere diejenigen, bei welchen eine selbständige, dieselben überziehende, dem Endocard der Vorhöfe entsprechende Membran beschrieben wird, wie z. B. in den bereits bei der Besprechung der primären Blutung in die Vorhofswand citirten Beobachtungen von Nuhn, Choisy, Kottmeier, Proust, scheinen mir als solche gedeutet werden zu können. Allein es ist aus den Beschreibungen dieser, sowie der anderen Fälle von sogenannten gestielten Polypen natürlich schon wegen der mangelhaften Untersuchung nie mehr ein endgültiger Beweis zu erbringen. Ich verzichte daher hier auf eine Besprechung der aus der Literatur in Betracht kommenden Beobachtungen. Der Zweck dieser Zeilen wäre erfüllt, wenn die hier niedergelegten Thatsachen bei Untersuchungen neuer Fälle Berücksichtigung finden würden.

Eine inzwischen auf der 66. Versammlung deutscher Naturforscher und Aerzte zu Wien von Tannenheim mitgetheilte Beobachtung dürfte vielleicht als thrombosirter Varix zu deuten sein. Das wallnussgrosse, kugelige Gebilde mit glatter Oberfläche sass nur mit einem dünnen Stiele an der Circumferenz des Foramen ovale im linken Vorhof fest (Centralblatt für allgemeine Pathologie und pathologische Anatomie. V. 1894. S. 866.).

XIII.

Aus dem pathologischen Institute zu Giessen.

Ueber ein mit dem Ductus Wirsungianus communicirendes Tractionsdivertikel des Magens.

Von

Heinrich Heubel,
cand. med.

Es ist das grosse Verdienst v. Zenker's, durch die classische Arbeit über die Krankheiten des Oesophagus [1]) der Lehre von den Tractionsdivertikeln dieses Organs die allgemeine und ungetheilte Anerkennung verschafft zu haben.

Den Ausgangspunkt der Tractionsdivertikel bilden bekanntlich entzündliche Processe in den der Speiseröhre unmittelbar anliegenden Theilen. Kommt es nun zu inniger Verlöthung dieser Entzündungsherde mit einer umschriebenen Stelle der Speiseröhrenwand, so muss an dieser Verwachsungsstelle, wenn nach Ablauf des acuten Entzündungsprocesses eine Schrumpfung und narbige Induration derselben entsteht, die Speiseröhrenwand nach aussen gezogen werden, besonders wenn diese Entzündungsherde, wie gewöhnlich, zugleich durch Vernarbung mit anderen weniger oder gar nicht nachgiebigen Theilen fixirt sind. Und eine nun wohl tausendfache Erfahrung hat gelehrt, dass es hauptsächlich entzündliche Vorgänge in den Lymphdrüsen sind, welche dazu Veranlassung geben.

Hiernach ist es a priori keineswegs ausgeschlossen, dass, wenn die eben geschilderten Bedingungen zum Zustandekommen der Tractionsdivertikel gegeben sind, dieselben auch an allen anderen musculösen Hohlorganen vorkommen können. Am Darm findet man sie in der That nicht selten, besonders bei entzündlichen Processen der Gallenblase mit nachfolgender Schrumpfung derselben, und ihre Ent-

1) v. Ziemssen, Handbuch der speciellen Pathologie und Therapie. VII. 1. Hälfte. Anhang.

stehung entspricht dann vollkommen den von v. Zenker aufgestellten Bedingungen.

Am Magen sind Tractionsdivertikel, wenigstens nach den mir zugänglichen Literaturangaben, bisher noch nicht beobachtet worden. Wenn man sich überlegt, an welchen Stellen dieselben wohl am Magen überhaupt vorkommen können, so ergiebt sich, dass es wohl ausschliesslich die hintere Wand des ganzen Magens und auch die vordere Fläche des Pylorustheiles sein dürfte. An den übrigen Theilen mit ihrer fortwährend wechselnden Ausdehnung und Stellung würden entzündliche Processe viel mehr, wie es die Erfahrung auch lehrt, zu flächenhaften Verwachsungen führen. An den genannten Stellen dagegen, deren Verschiebung keine so ausgedehnte ist, werden die Entzündungs- und Schwellungsvorgänge die dem Magen anliegenden Theile vielmehr an einer circumscripten Stelle angreifen und bei der Schrumpfung die Magenwand ausziehen können. So ist es sehr wohl denkbar, dass dieselben Processe an der Gallenblase, die am Dünn- und Dickdarm Tractionsdivertikel veranlassen, auch an der vorderen Pylorusgegend in derselben Weise einwirken können.

An der hinteren Wand des Magens dürften es Entzündungsvorgänge in den hier gelegenen Lymphdrüsen und besonders des Pankreas sein, was bei der Besprechung eines derartigen Falles noch weiter behandelt werden soll.

Die mitzutheilende Beobachtung ist mir von Herrn Professor Bostroem zur Publication übergeben worden; da dieselbe bereits aus dem Jahre 1878, somit noch aus dem Sectionsmaterial des pathologischen Institutes zu Erlangen stammt, so dürfte auch aus diesem Grunde die Mittheilung derselben gerade hier geboten erscheinen.

Die in der Ueberschrift bezeichnete Affection fand sich in der Leiche eines 53 Jahre alten Mannes, welcher nach kaum dreiwöchentlichem Aufenthalte in der Kreisirrenanstalt zu Erlangen gestorben war. Die bei demselben beobachtete Geisteskrankheit schloss sich, obgleich sein geistiger Zustand bereits mit 12 Jahren kein normaler war, an eine vor 2 Jahren überstandene Kopfrose an und führte schliesslich zu einer hochgradigen Decrepidität.

Der in äusserst herabgekommenem Zustande aufgenommene, stark abgemagerte Patient musste auf die Krankenabtheilung gefahren werden. Das linke Auge ist phthisisch, auf dem rechten ist eine Staaroperation gemacht worden. Schon seit 12 Jahren grosse Aufgeregtheit, heftige Angstgefühle, lebhafte motorische Erregung, Schlaflosigkeit. — Diese Symptome haben sich in den letzten Jahren sehr gesteigert; besonders ist das Angstgefühl und die Unruhe zur Nachtzeit sehr gross. Die Nächte werden grösstentheils schlaflos zugebracht und ist Patient nur mit Mühe im Bett zu halten. Dabei ist er fortwährend unrein, wenn man ihn auch noch so

oft auf den Nachtstuhl setzt. Er nimmt nur flüssige Nahrung, alle festen Speisen, besonders Fleisch, spuckt er aus; sein Durstgefühl scheint gross, Suppe mit Ei und eine Cognacmixtur trinkt er begierig. Nachdem eine kurze Besserung eingetreten war, Patient auch wieder Brod verlangte, dasselbe langsam kaute, gegen Fleisch aber immer eine Antipathie hatte, trat plötzlich, nachdem Patient auf dem Nachtstuhl gewesen, rascher Collaps und Trachealrasseln und einige Stunden darauf der Tod ein.

Bei der Section fand sich neben einer mässigen Hyperostose des Schädels eine ausgesprochene Hyperämie des Gehirns mit starker Verdickung und Trübung der Meningen, geringgradige chronische hämorrhagische Pachymeningitis und chronischer Hydrocephalus. Eine Hyperämie mit Oedem der mässig emphysematösen Lungen und ein ausgesprochener Bronchialkatarrh war wohl als die letzte Ursache des Todes zu bezeichnen.

Aus dem übrigen Sectionsbefunde theile ich hier nur die für die Beobachtung wichtigsten Daten mit. An der 3.—8. Rippe der linken Seite finden sich alte geheilte Fracturen mit polsterartiger Verdickung innen; die Fracturen waren alle in einer fast geraden, von oben innen nach aussen unten verlaufenden Linie, 2—3 Cm. vom Knorpelansatz entfernt, eingetreten; die linke Lunge vorn in grösserer Ausdehnung mit der Pleura costalis verwachsen.

Die Schleimhaut des Schlundes blass, die der Speiseröhre nur in der unteren Hälfte etwas stärker venös hyperämisch, mit zahlreichen kleinen Warzen besetzt.

Der Magen eng zusammengezogen, enthält im Fundus nur wenig wässrige, mit Schleimflocken vermischte Flüssigkeit. Die Schleimhaut mit sehr reichlichem, zähem, grauem Schleim bedeckt, wenig injicirt, überall ziemlich stark gewulstet und verdickt und im Bereich der kleinen Curvatur und der hinteren Fläche ziemlich grob mamelonnirt. Auch die Submucosa und besonders die Muscularis des Magens verdickt, so dass er sich überall dickwandig und steifer anfühlt. Etwa der Mitte der kleinen Curvatur entsprechend, etwas mehr gegen den Pylorus und die hintere Fläche des Magens hin, findet sich eine trichterförmige divertikelartige Ausstülpung der Schleimhaut, deren Mündung in die Magenhöhle einen Durchmesser von 5—6 Mm. hat, und in welche die verdickte und gewulstete, aber nirgends narbige Schleimhaut exquisit faltig hineinzieht; durch diese Oeffnung dringt die Sonde in einen fistulösen Kanal in schräger Richtung nach rechts hinten und oben 4,0 Cm. tief ein.

Nach genauer Präparation an der Aussenseite dieser divertikelartigen Ausstülpung der Magenwand zeigt sich hier eine exquisite trichterförmige, 1,0 Cm. lange Ausstülpung der Magenwand, deren Spitze mit dem Pankreas fest verwachsen ist; bezüglich des Verhaltens der Muscularis an der Aussenseite dieses Tractionsdivertikels muss bemerkt werden, dass sich an dem unteren Umfange desselben eine Auskleidung mit der gesammten Magenmuscularis findet, während sich an dem oberen Umfange die äussere Längsschicht der Muscularis am Halse des Divertikels scharf abgrenzt, auf dasselbe nicht übergeht, die innere Ringschicht dagegen bis an die am Pankreas fixirte Spitze heranreicht. Mit der Sonde gelangt man vom Magen aus durch das 1,0 Cm. lange Divertikel mit

grosser Leichtigkeit noch weiter in das Gewebe des Pankreas hinein, und, wie man sich beim Einschneiden des letzteren sofort überzeugt, in den Ductus pankreaticus.

Das Pankreas ist ganz auffallend verunstaltet. Bei normaler Länge (20,0 Cm.) ist es auffallend schmal und flach, misst am Schwanz 2,0 Cm. in der Breite, im mittleren Theil nur 1,5 Cm. und ist höchstens 5,0 Mm. dick; am Kopftheil ist dasselbe unregelmässig knollig aufgetrieben. Abgesehen von letzterem, später zu beschreibenden Theil ist das Gewebe ausserordentlich schlaff; in der Mitte fühlt man einen derben Strang durch und zu beiden Seiten desselben eine Anzahl prall elastischer Körner von verschiedener, bis kaum Erbsengrösse. Das eigentliche Drüsengewebe besteht aus ziemlich lose an einander hängenden, platt rundlichen, sehr weichen und schlaffen Läppchen, die sich auf dem Durchschnitte zum grösseren Theil als abgekapselte Fettgewebsläppchen, zum kleineren Theil als ganz blassgraue schlaffe Drüsenläppchen erweisen; die prall elastischen Körnchen, welche wie Schrotkörner in das Gewebe eingelagert sind, entleeren auf dem Durchschnitte kleine gallertige Pfröpfe, die eine der Grösse des Pfropfes entsprechend grosse, innen vollkommen glattwandige Höhle zurücklassen.

Der in der Mitte dieses Pankreasrestes durchzufühlende Strang erweist sich beim Anschneiden als Ductus pankreaticus; derselbe ist in seinem peripheren Theil in der Länge von 11,0 Cm. ziemlich gleichmässig stark dilatirt und misst aufgeschnitten 12—13 Mm.; seine Wand ist stark verdickt, bis 1,0 Mm. dick, sehr steif, die Innenfläche undurchsichtig, trübe blassgrau, aber vollkommen glatt. Die Mündungen der Seitenäste dieses Theiles nicht erweitert, meistens sogar verengt oder verschlossen; die oben erwähnten, mit gallertigen Pfröpfen gefüllten Höhlen lassen sich bei Druck auf dieselben in uneröffnetem Zustande in den Pankreasgang nicht entleeren. Nach Verlauf von 11,0 Cm. wird der Ductus Wirsungianus nun wieder zu seiner Mündung hin enger und hat hier in der Länge von 3,0 Cm. nur noch eine Breite von 7,0 Mm.; seine Wand ist hier noch stärker verdickt und die Innenfläche nicht nur verdickt und trübe, sondern dicht von weissen, unregelmässig verlaufenden Narbenzügen durchzogen.

An dem Uebergange des weiteren Theiles des Ductus pankreaticus zum engeren findet sich am oberen rechten Umfange desselben eine 5,0 Mm. lange und 1,0 Mm. klaffende spaltförmige Fistelöffnung, in welche sich die sehnig glänzenden Narbenzüge der Innenfläche des Ganges hineinerstrecken und durch welche die Sonde in das unmittelbar an die Wand des Ductus pankreaticus fest angewachsene Divertikel des Magens gelangt.

Jenseits dieser engeren, innen narbigen Partie wird der Ductus pankreaticus wieder ziemlich unvermittelt weiter und hat hier in der Länge von 2,0 Cm. eine Breite von 17,0 Mm.; bei Druck auf das umgebende Gewebe dringt aus feinen Seitenästen des Ganges eine zähe glasartige Schleimmasse hervor. Aus diesem Theile des Ductus kommt man leicht in eine haselnussgrosse Höhle, die allseitig von der verdickten, blassgrauen, trübe undurchsichtigen, ziemlich glatten, kaum narbigen, zum Theil fein papillären Schleimhaut des Ganges begrenzt ist; die Umgebung dieser Höhle wird von einem sehr derben, bindegewebig schwieligen Gewebe eingenommen, welches oben einen kirschkerngrossen, völlig abgeschlossenen.

Hohlraum umschliesst, aus dem sich ein glasiger Schleimklumpen entleert und dessen Innenfläche uneben zottig besetzt ist.

Um diesen sackig erweiterten Theil des Ganges herum, dem Kopfe des Pankreas entsprechend, liegt eine die Concavität des Duodenum ausfüllende, derbe, fast faustgrosse, tumorartige Masse, welche sich auch in das Duodenum vorwölbt und die, wie ein Durchschnitt beweist, aus zahlreichen dichtgedrängten, nadelkopf- bis haselnussgrossen, sehr prall gespannten Hohlräumen besteht, die sämmtlich mit ganz klaren durchsichtigen Gallertklumpen ausgestopft und von einer meist dünnen, durchscheinenden, innen glatten Membran begrenzt sind; das dazwischen liegende Gewebe sehr derb, bindegewebig, schwielig. Nach Entleerung einer grossen Anzahl jener, die Höhle ausfüllenden, durchscheinenden Gallertklumpen hat sich die geschwulstartige Masse wesentlich verkleinert, und es bleiben nun grössere Hohlräume mit gleichem Inhalt zurück, welche mit dem Ductus pankreaticus, resp. mit dem letzten höhlenartig erweiterten Theil desselben, in Verbindung stehen. Aus dem letzteren führt die Sonde an dem unteren Pol derselben durch eine 1,0 Cm. lange und 2,0 Mm. breite Oeffnung in eine 22,0 Mm. lange, ebenso breite und 7,0 Mm. hohe Caverne, die ganz fest mit einem theils glasig durchscheinenden, theils weisslich-trüben Schleimklumpen ausgestopft ist; die Wand dieser Höhle ist sehr uneben, theils narbig weissgrau, theils mit zahlreichen bindegewebigen Zotten besetzt. Die Wand des Ductus pankreaticus hört am Eingange in diese Höhle mit scharfer, narbig eingezogener Linie auf, und aus der Höhle gelangt man unvermittelt durch eine erbsengrosse runde Oeffnung in den Anfangstheil des unteren Querstückes des Duodenum. Aus einer oberen Bucht dieser Höhle führt die Sonde aber auch durch einen Gang in den absteigenden Theil des Duodenum, wo sie in der Nähe der Mündung des Ductus choledochus herauskommt.

Aus dem sackig erweiterten Endstücke des Ductus pankreaticus gelangt man dann weiter, beinahe in gerader Linie zum Duodenum hin, fast unvermittelt in eine kirschgrosse Höhle, die ebenfalls mit dicken Schleimmassen prall gefüllt ist und deren Innenfläche theils weissgrau, theils schiefrig gefärbt ist und aus der man durch eine kirschkerngrosse Oeffnung sofort in den absteigenden Theil des Duodenum gelangt. Aus derselben Höhle führen noch drei Gänge in das Duodenum, von welchen der erste am Uebergange des oberen Querstückes in das absteigende Stück, der zweite in das obere Querstück und der dritte ebendaselbst, 1,5 Cm. vom Pylorus entfernt, einmündet.

Im Duodenum ist die entsprechende Partie in der Länge von 6,0 Cm. und der Breite von 3,5 Cm. geschwulstartig vorgetrieben und mit äusserst fest anhaftenden, zähen, glasartigen Schleimmassen bedeckt. Nach Ablösung derselben erscheint die Schleimhaut durchaus blass und die Innenfläche durch eingezogene und stärker sich vorwölbende Partien sehr uneben. An den eingezogenen Stellen setzt sich die Schleimhaut in die Tiefe fort, und hier finden sich nun die verschiedenen, oben beschriebenen Fistelöffnungen, welche von dieser Seite betrachtet noch zahlreicher und theils für eine grobe Sonde, theils für die Kuppe des kleinen Fingers durchgängig sind und in die genannten Theile führen. Die Schleimhaut setzt sich an den weiteren Oeffnungen zum Theil ziemlich tief fort und

geht dann meist ziemlich scharfrandig in das narbige Gewebe über. Unmittelbar neben der einen der weiteren Fisteln mündet mit sehr umfangreicher Oeffnung der in seinem ganzen Verlaufe stark erweiterte, aufgeschnitten bis 2,5 Cm. breite Ductus choledochus, dessen Wand übrigens normal und schlaff ist.

Alle diese zahlreichen kleinen und grossen Fistelöffnungen, die sich in dem, durch die aussen abgelaufenen schwieligen Processe nicht unbedeutend verkürzten Duodenum, von der unmittelbaren Nähe des Pylorus bis zum unteren Querstück finden, sind aber ohne Weiteres nicht zu sehen, liegen nicht offen da, sondern alle die Vertiefungen der Schleimhaut sind auf das Dichteste angefüllt mit über 1,0 Cm. langen, sehr schlaffen, meist ziemlich stark vascularisirten schmäleren und breiteren, baumartig verzweigten Schleimhautzotten. Nach Zurücklegen derselben werden die Fistelöffnungen des Duodenum erst sichtbar, und es zeigt sich, dass diese Zotten die Ränder der Fisteln dicht wallartig umgeben, stellenweise sogar von der sich in die Fisteln hineinerstreckenden Schleimhaut ausgehen. Diese Zottenwucherung scheint zunächst auf die Nachbarschaft der Fistelöffnungen beschränkt zu sein; nur im absteigenden Stück des Duodenum, dort, wo mehrere Fisteln und die Oeffnung des Ductus choledochus sich finden, sind sie in grösserer Ausdehnung flächenhaft angeordnet, und die genauere Untersuchung zeigt, dass die Schleimhaut zwischen den Fisteln vielfach unterminirt und brückenartig abgehoben ist und dass von derartigen Stellen feinere Fistelkanäle in die grösseren abgehen.

Die sämmtlichen Lymphdrüsen in der Umgebung des Pankreas nicht geschwollen, blassgrau, normal.

Die Gallenblase sehr stark ausgedehnt und strotzend mit dünner blasser, orangefarbiger Galle gefüllt, in welcher einige ganz weiche, leicht zerdrückbare, bräunliche Concremente schwimmen. Die Leber atrophisch, sonst normal.

Die Section hat demnach ergeben, dass es sich unzweifelhaft um ein echtes Tractionsdivertikel des Magens handelt, welches mit dem Ductus Wirsungianus durch eine weite Oeffnung in Verbindung stand. Die gewöhnlich sehr kleinen Pankreasfisteln sind schon recht seltene Vorkommnisse; man findet sie hin und wieder dann, wenn ein Magengeschwür bis auf das Pankreas vorgedrungen und dieses in grösserer Ausdehnung blossgelegt ist. Hierbei werden ein oder mehrere kleine Seitenäste des Ductus pankreaticus eröffnet, wobei sich nun das Pankreassecret auf die Geschwürsoberfläche ergiessen kann. Rokitansky[1]) scheint zuerst hierauf aufmerksam gemacht zu haben und hat einen Fall mitgetheilt, in dem die Ausmündung mehrerer Ductuli auf der Basis eines Magengeschwüres vorhanden waren; auch van Doeveren hat eine solche Beobachtung beschrieben. Man hat gemeint, dass der auf diese Weise in den Magen gelangende Pankreassaft einer Verheilung solcher Magengeschwüre hinderlich

1) Lehrbuch der pathologischen Anatomie. III. 1861. S. 314.

sein könne; allein dieses Moment dürfte dabei kaum irgendwie in Betracht kommen, denn meiner Ueberzeugung nach heilen Magengeschwüre, die bereits über die äusseren Grenzen desselben herausgerückt sind, an welchen die Magenwandung völlig zerstört ist und die Geschwürsfläche vom blossgelegten Pankreasgewebe begrenzt wird, überhaupt nicht mehr aus, weil die nothwendige Grundlage dazu, die intacte Muscularis des Magens fehlt. Klinisch können derartige Magengeschwüre wohl heilen, das heisst, es können die Ulcussymptome bei einer rationellen Behandlung völlig schwinden, anatomisch aber ist eine Heilung durch Narbenverschluss und Schleimhautüberhäutung unmöglich.

Vor ganz kurzer Zeit hatten wir in dem pathologischen Institute zu Giessen Gelegenheit, eine derartige Pankreasfistel zu untersuchen. An einem an der kleinen Curvatur gelegenen grossen chronischen Magengeschwür, das an seiner vorderen Fläche vom linken Leberlappen, an seiner hinteren Fläche von dem freigelegten Pankreas begrenzt war, fand sich ungefähr in der Mitte des letzteren Theiles eine feine Fistelöffnung mit schlaffen und dünnen Wandungen, durch die die Sonde in das Pankreas führte. Das letztere war in der ganzen Ausdehnung, in welcher es die Begrenzung des Magengeschwüres bildete, zu Faustgrösse angeschwollen und durchsetzt von zahlreichen, bis haselnussgrossen isolirten Abscessen. Der fistulöse Gang erwies sich als ein Seitenast des Ductus pankreaticus, und die Abscesse waren offenbar durch eine vom Magen aus durch die Fistel vermittelte Infection entstanden. Der übrige Theil des Pankreas war normal.

Viel seltener dürften nun Pankreas-Magenfisteln sein, bei denen es sich, wie in dem vorliegenden Falle, um Eröffnung des Hauptstammes des Ductus pankreaticus handelt. Ob tief greifende Magengeschwüre den Hauptstamm eröffnen können, oder ob er vorher durch entzündliche Veränderungen zur Obliteration gebracht wird, ist nicht bekannt; ausgeschlossen ist die erstere Möglichkeit jedoch keineswegs. Ebenso fehlen Angaben, ob traumatische Verletzungen von der Innenfläche des Magens aus fistulöse Verbindungen mit dem Ductus pankreaticus hervorrufen können. Unwahrscheinlich ist eine derartige Annahme auch nicht, jedoch gewinnt die Eventualität viel mehr an Wahrscheinlichkeit, die von der Annahme ausgeht, dass viel eher primäre Pankreaserkrankungen, und zwar Erkrankungen des Ductus pankreaticus selbst es sind, welche allmählich zu einer fistulösen Communication mit dem Magen führen. Das Pankreas ist ja von beiden in Betracht kommenden Organen der fixirtere Theil, und bei Erkrankungen desselben sehen wir den räumlich so günstig gelegenen Magen — sahen die alten Physiologen das Pankreas, vor Entdeckung

seines Ausführungsganges, ja als die Unterlage des Magens an, die ihn bei der Rückenlage vor dem Aufliegen auf der harten Wirbelsäule schützen sollte —, im Verhältniss zu den Erkrankungen beider Organe überhaupt, viel häufiger an das Pankreas gelöthet, als das Pankreas an den Magen bei primären Erkrankungen des letzteren.

Die vordere Fläche des Pankreas entspricht, wenn der Magen leer ist, dessen hinterer Fläche, während der Verdauung dagegen seiner kleinen Curvatur. Es werden demnach entzündliche Processe des Pankreas je nachdem an der hinteren Fläche oder in der Gegend der kleinen Curvatur auf die Magenwand übergehen können.

Diesen Ueberlegungen entspricht der anatomische Befund in der mitgetheilten Beobachtung vollkommen, denn wir finden an der hinteren Fläche des Magens, nahe an der kleinen Curvatur, ein Tractionsdivertikel des Magens, für dessen Entstehung einzig und allein eine primäre Erkrankung des Ductus pankreaticus verantwortlich gemacht werden kann; welcher Natur dieselbe war, wird später zu untersuchen sein. Es genügt fürs Erste, anzunehmen, dass in dem Gange ein acuter Entzündungsprocess vorhanden war, welcher sich durch die Substanz des Pankreas hindurch, vielleicht einem kleinen Seitenaste entlang, auf die Oberfläche des Pankreas fortsetzte, eine Verlöthung mit der hinteren Magenwand erfuhr und schliesslich in den Magen durchbrach. Hiernach dürften die acuten Entzündungserscheinungen nachgelassen haben und die narbige Retraction des Pankreasgewebes eingetreten sein, welche dann eine Herauszerrung der Magenwand und damit die Bildung des Tractionsdivertikels zur Folge hatte.

Es bestätigt sich also auch hier wieder die v. Zenker'sche Annahme, dass es eben einseitig fixirte entzündliche Schwellungsvorgänge mit nachfolgender Schrumpfung sind, die zur Bildung von Tractionsdivertikeln musculöser Hohlorgane führen. Auch in Bezug auf das Verhalten der Muscularis des Magens zum Divertikel entspricht der Befund den Erfahrungen v. Zenker's vollkommen, denn wir finden dasselbe in ganzer Ausdehnung von der Muscularis überzogen, nur an einer Seite ist die äussere Muskellage nicht mit herausgezerrt worden. Bei der im Vergleich zum Oesophagus viel festeren und strafferen Fixation der Muscularis des Magens dürfte das eben geschilderte Verhalten derselben zu den Tractionsdivertikeln wohl die Regel bilden, während man bekanntlich an der Speiseröhre häufiger Tractionsdivertikel findet, die nicht in ganzer Ausdehnung von der Muscularis überzogen sind. Wenngleich an dem Oesophagus in solchen Fällen die ausgedehnteren periadenitischen Entzündungen und Eiterungen, die zur Zerstörung einer grösseren Muskelpartie führen, noch

eine Rolle spielen, dürften diese letzteren bei der Entstehung von Tractionsdivertikeln des Magens weniger in Betracht kommen, weil unter diesen Umständen wohl wegen der Einwirkung des Magensaftes die Bildung eines Tractionsdivertikels ausbleiben, sich viel eher ein Geschwür des Magens ausbilden würde.

Die Thatsache, dass sich in diesem Falle die Spitze des Tractionsdivertikels nach der Entleerung des einstweilen supponirten Entzündungsherdes nicht narbig geschlossen hat, vielmehr eine fistulöse Communication zwischen Magen und Ductus pankreaticus dauernd bestehen blieb, führt uns nun zu der Frage, wie sich die beiden so verbundenen Organe zu einander verhalten haben.

Zunächst wäre auf Grund der Untersuchung des anatomischen Präparates die Annahme wohl berechtigt, dass der Mageninhalt in den Ductus pankreaticus gelangen konnte, denn die Fistelöffnung sowohl, als der Zugang zum Divertikel waren verhältnissmässig weit. Berücksichtigt man jedoch das Verhalten der hier in Frage kommenden Gewebe während des Lebens, so ist an einen solchen Uebertritt des Mageninhaltes in den Ductus pankreaticus nicht zu denken, denn es ist unzweifelhaft, dass sich während der Thätigkeit des Magens die Musculatur sowohl um den Eingang in das Divertikel, als auch am Divertikel selbst in einem so hohen Grade der Contraction befunden haben wird, dass eine wirklich offene Communication nicht vorhanden war. Mit dieser Annahme steht auch der anatomische Befund an der Innenfläche des Ductus pankreaticus in vollem Einklang, denn selbst unmittelbar an der Mündung der Fistel waren absolut keine entzündlichen Reizungserscheinungen der Schleimhaut, geschweige denn Bestandtheile des Mageninhaltes nachzuweisen.

Dass andererseits die Entzündungsproducte untermischt mit dem Pankreassecret durch die Fistel in den Magen, nach erfolgter Perforation des Pankreas, insbesondere solange der acut entzündliche Zustand anhielt, übertraten, scheint mir unanfechtbar zu sein, und dieser Umstand trägt wohl auch die Schuld an der dauernden Persistenz der fistulösen Communication beider Organe. In dem späteren Stadium, in welchem der acut entzündliche Zustand in einen chronisch indurativen übergegangen war, ist schon aus dem Grunde ein Uebertritt des Pankreassaftes in den Magen auszuschliessen, weil sich das Pankreasgewebe zum allergrössten Theile verödet fand. Und wenn man auch annehmen wollte, dass die wenigen noch erhaltenen Drüsenacini wirklich secernirt hätten, so dürfte der schon unter normalen Verhältnissen so geringe Secretionsdruck wohl kaum genügt haben, das Secret in den Magen zu befördern. Die ausschliesslich in der Umgebung der

Eingangsöffnung des Divertikels im Magen beobachteten chronisch hypertrophischen Veränderungen der Schleimhaut schienen mir anfangs eher für einen Uebertritt von Pankreassecret in den Magen zu sprechen, allein sie müssen wohl entweder als Reste des hier abgelaufenen acuten Processes oder als Reizzustände, wie sie in der Umgebung alter Fisteln überhaupt gefunden werden, gedeutet werden. Und das führt uns nun zu der Beurtheilung der an dem Pankreas und dem Duodenum gefundenen Veränderungen, denn auch an dem letzteren fanden sich ausgedehnte Fisteln, die mit dem Ductus pankreaticus in Verbindung standen; es wird zunächst unsere Aufgabe sein, die Entstehung dieser und damit den hauptsächlichsten, den geschilderten Veränderungen zu Grunde liegenden Process zu erklären.

Auf den ersten Blick scheint die an der Schleimhaut des Duodenum gefundene Zottengeschwulst in naher Beziehung zu der geschilderten Veränderung des Pankreas, die wohl am besten als Ranula pankreatica geringeren Grades zu bezeichnen ist, zu stehen. Dieselbe fand sich besonders auf der Höhe der in das Duodenum hervorragenden geschwulstartigen Masse in grosser Ausdehnung flächenhaft ausgebreitet, während in mehr oder weniger Entfernung von dieser noch zwei kleinere Zotten tragende Vorsprünge vorhanden waren, und von diesen wäre die erstere wohl im Stande gewesen, verschliessend auf den Ductus pankreaticus zu wirken.

Derartige Zottengeschwülste des Duodenum scheinen sehr selten zu sein; in der mir zugänglichen Literatur finde ich nur eine von Virchow[1]) beschrieben. Er fand dieselbe auch bei einer Ranula pankreatica; er bezeichnet dieselbe als weiche, zottige Duodenalgeschwulst, welche zu einer Verschliessung des Ductus Wirsungianus und infolge davon zu einer sehr bedeutenden, zum Theil sackigen Erweiterung desselben geführt hatte. Gleichzeitig war in demselben Falle eine sehr ausgedehnte Ektasie der Gallengänge mit Atrophie der Leber vorhanden. Da auch die letztere Veränderung in der von mir mitgetheilten Beobachtung in ausgesprochener Weise vorhanden war, so scheint zunächst eine vollständige Analogie beider zu bestehen.

Von grösster Wichtigkeit ist es nun, die Natur dieser Geschwulst kennen zu lernen, um daraus die Bedeutung derselben in Bezug auf die vorhandene Ranula pankreatica erschliessen zu können. Die mikroskopische Untersuchung derselben hat nun ergeben, dass es sich um eine vollkommen gutartige papillomatöse Wucherung der Duodenalschleimhaut handelt. Die einzelnen, vielfach einfachen, meist

1) Die krankhaften Geschwülste. I. 1863. S. 276.

jedoch baumförmig verzweigten Zotten haben eine verschiedene Breite und bestehen zum allergrössten Theile aus einer nicht sehr reichliche, dickwandige Gefässe führenden kernreichen und lockeren bindegewebigen Grundlage, in die kleine Fetttropfen in ziemlich grosser Ausdehnung eingelagert sind. Dieser bindegewebige Grundstock geht einerseits in das meist straffere und kernarme Bindegewebe der Submucosa unvermittelt über, andererseits wird er aussen in ganzer Ausdehnung von einer verhältnissmässig breiten, meist wie gequollen erscheinenden, oft dagegen trübe feinkörnig, wie bestäubt aussehenden ziemlich starren membranähnlichen Umhüllung begrenzt, auf der ein ein- oder mehrschichtiges abgeplattetes Cylinderepithel aufsitzt mit reichlicher Fetttropfenanhäufung in und zwischen den Zellen. Die erwähnte, sowohl die Thäler als die Höhen der Zotten gleichmässig begrenzende membranähnliche Umhüllung macht den Eindruck einer stark verdickten und gequollenen Membrana propria. Dieser histologische Befund der einzelnen Zotten entspricht dem Baue einer wahren Geschwulst nicht. Vor allen Dingen ist eine carcinomatöse Natur derselben sicher auszuschliessen. In ihrem makroskopischen und mikroskopischen Verhalten würde sie denjenigen Bildungen in der Harnblase entsprechen, welche man früher als Zottenkrebse oder Zottengeschwülste bezeichnete und die wohl jetzt als gutartige Papillome aufzufassen sind, wenngleich nach längerem Bestehen derselben, wie ein vor einiger Zeit hier beobachteter Fall lehrt, aus der Basis derartiger Harnblasengeschwülste eine sarcomatöse Wucherung hervorgehen kann. Ausser diesen Bildungen wären auch gewisse Warzen der Schleimhaut und der Haut und die spitzen Condylome als Vergleich heranzuziehen.

Uebrigens hat die genaue Untersuchung ja erwiesen, dass diese Zottengeschwulst die eigentliche Mündung des Ductus pankreaticus gar nicht verlegte, dass vielmehr meist in der Mitte derselben grössere fistulöse Gänge in ausserhalb des Darmrohres gelegene ulceröse Höhlen und den sackig erweiterten Ductus pankreaticus führten, durch welche die grosse Menge zähen Schleimes auf der Schleimhautoberfläche mit den gleichen Massen in den Höhlen in Zusammenhang stand. Und wenn man die Schleimhautwände dieser Fisteln mikroskopisch untersucht, so zeigt sich, dass die Zotten sich scharf an denselben begrenzen, nur von der Schleimhaut ausgehen, die Fistelmündungen überall ganz dicht begrenzen und nur so weit nach aussen reichen, als die die Fisteln umgebende Schleimhaut sich in einem chronischen Reizstadium befindet, vielfach unterminirt und abgehoben ist.

Hieraus darf wohl mit Sicherheit geschlossen werden, dass die zottenartige Bildung die eigentliche Ursache für die Ranula pankreatica nicht ist, sondern dass der Ductus pankreaticus am Kopfe des Pankreas aus ganz anderen Ursachen verengt oder verschlossen worden war, die dann eine Erweiterung desselben und schliesslich eine mehrfache Eröffnung der erweiterten Höhle in das Duodenum im Gefolge hatten. Darüber also ist kein Zweifel, dass sich die Fisteln im Duodenum zu einer früheren Zeit ausgebildet haben, als die Zottenwucherung, und dann bleibt wohl keine andere Annahme übrig, als dass die letztere infolge der chronischen Reizzustände an der die Fistelmündung umgebenden Schleimhaut, für deren Vorhandensein zum Theil auch die Ansammlung jener zähen Schleimmassen spricht, entstanden ist, Verhältnisse, wie man sie an anderen alten Schleimhautfisteln, aber nicht immer in der Ausdehnung vorfindet, und die mit dem makroskopischen und mikroskopischen Befunde im vollsten Einklange stehen.

Es wäre die Zottenbildung also als eine papillomatöse oder condylomatöse Wucherung auf Grund eines chronischen Reizzustandes zu bezeichnen. Ob die von Virchow beschriebene zottige Duodenalgeschwulst auf dieselbe Ursache zurückzuführen sein dürfte, kann, da der Befund nur einfach registrirt ist, auf Grund des fast völlig analogen Verhaltens der Pankreasaffection nur vermuthet werden.

In Bezug auf die eigentliche Ursache für die Ausbildung der Ranula pankreatica und die fistulösen Durchbrüche derselben in das Duodenum bin ich, bei der bezüglich dieses Punktes vollkommen mangelhaften Anamnese, nur auf Vermuthungen hingewiesen. Am wahrscheinlichsten dürfte die Annahme einer primären Steinbildung im Kopfe des Ductus pankreaticus sein. Infolge der Verlegung des Ganges kann es dann zunächst zu einer theils sackförmigen, theils mehr gleichmässigen Erweiterung desselben gekommen sein, an welche sich dann aber sehr bald eine Entzündung resp. Eiterung in der Umgebung des Steines, also in dem Gange, angeschlossen haben müsste. Dass eine solche einerseits durch den Gang auf die ganze Drüse übergehen konnte, ist verständlich, ebenso wie dass dieselbe an einer Stelle einen besonders hohen Grad erreichen und zur Anlöthung der hinteren Magenwand, zur Perforation in den letzteren und damit zur Bildung des Tractionsdivertikels in der schon früher besprochenen Art und Weise führen konnte. Andererseits ist es eine so geläufige und tausendfältig bestätigte Thatsache, dass es bei Steinbildungen innerhalb von Schleimhautkanälen, überhaupt nach Eintritt entzündlicher oder eitriger Processe zur Ulceration der Kanäle, zur Bildung

von Abscessen in mehr oder weniger unmittelbarer Nähe derselben und zur schliesslichen Perforation in benachbarte Höhlen kommt, dass sich die Entstehung der grossen Höhlenbildungen im Kopfe des Pankreas und die mehrfachen Durchbrüche derselben in das Duodenum wohl am besten aus einem derartigen Vorgange erklären dürften. Dass Steine zur Zeit der Section nicht vorgefunden wurden, spricht keineswegs gegen diese Vermuthung, denn dass das acute Stadium der ganzen Erkrankung viele Jahre zurückliegt, bedarf keines Beweises. Wir haben es hier eben mit einem völlig ausgebrannten, erloschenen Krater zu thun. Auch die Grösse der bereits geschrumpften duodenalen Fistelöffnungen, durch die ansehnliche Steine passiren konnten, spricht für eine primäre Steinbildung, denn die Durchbrüche einfacher Abscesse dürften so ansehnliche Oeffnungen und Gänge nicht hinterlassen.

Die Annahme einer primären Gallensteinbildung hat entschieden weit weniger Wahrscheinlichkeit, obgleich sie a priori nicht zurückgewiesen werden konnte, denn wir fanden bei der Untersuchung, dass die Gallengänge erweitert und das untere Ende des Ductus choledochus zerstört, im Bereich einer grösseren Fistelöffnung und der condylomatösen Schleimhautwucherung gelegen war. Wäre wirklich die Ursache des ganzen Processes in der Einkeilung eines Gallensteines an der Papilla duodenalis zu suchen, wobei ja der Ductus pankreaticus auch in Mitleidenschaft gezogen worden wäre, so hätte es wohl zu einer Ranulabildung, schwerlich aber zu den ansehnlichen ulcerativen Höhlen im Pankreaskopf und zu so zahlreichen Perforationen kommen können. Der letztere Umstand spricht eben vielmehr dafür, dass eine primäre Prankreasaffection der ganzen Erkrankung zu Grunde liegt, und die secundäre Betheiligung des ausführenden Gallenganges erklärt sich auch unter dieser Annahme in genügender Weise. Ich glaube nicht, dass man irgend ein anderes ätiologisches Moment für den geschilderten anatomischen Befund wird finden können, ohne aus den oben angeführten Gründen immer wieder auf die Einwirkungen von Steinen recurriren zu müssen.

Welches Moment freilich die letzte Ursache für die Entwicklung der Pankreassteine war, ist bei unserer mangelhaften Kenntniss der Pankreaserkrankungen überhaupt und der Steinbildungen in demselben speciell gar nicht zu sagen. Nur auf einen Umstand möchte ich in dieser Beziehung kurz hinweisen, nämlich auf die Thatsache, dass geheilte Fracturen einer ganzen Reihe von Rippen der linken Seite nachgewiesen wurden. Die Ausdehnung derselben auf sechs hinter einander folgende Rippen weist zweifellos auf eine schwere

traumatische Verletzung. Nun wissen wir, dass mechanische Schädlichkeiten das Pankreas erreichen können und neben Rippenbrüchen Läsionen desselben beobachtet worden sind. Nach dem anatomischen Befunde kann eine traumatische Einwirkung auf den Thorax nicht in Abrede gestellt werden, ebensowenig wie das Vorkommen von Pankreaserkrankungen nach derselben, doch lassen sich bei dem Mangel einer genügenden Casuistik Belege für die letztere Annahme nicht beibringen. Wann das Trauma eingewirkt hatte und welcher Art dasselbe war, darüber giebt die Anamnese leider gar keine Anhaltspunkte. Bemerken will ich noch, dass die Annahme einer traumatischen Einwirkung allein aber weder zur Erklärung des Zustandekommens des Tractionsdivertikels, noch der tiefgreifenden Processe am Kopfe des Pankreas mit allen ihren Folgen genügt, was ich wohl im Hinblick auf die ausführliche Schilderung des nothwendigen Entstehungsmodus beider nicht mehr zu erörtern brauche. Es könnte das Trauma höchstens für die Entstehung der Pankreassteine verantwortlich gemacht werden.

Nun noch einige kurze Bemerkungen in Bezug auf einzelne mehr nebensächliche Punkte.

Die mikroskopische Untersuchung der noch restirenden Pankreassubstanz hat ergeben, dass zwischen dem theils narbigen, theils durch Fettgewebe substituirten Gewebe minimale Reste der Pankreassubstanz noch vorhanden waren. Ich glaube kaum, dass diese eine noch nennenswerthe Secretionsthätigkeit entfalteten. Es wird sich aber nun fragen, woher die enormen zähen Schleimmassen stammen, welche sich in dem erweiterten Ductus pankreaticus und den ulcerösen Höhlen im Kopfe des Pankreas fanden. Diese Massen betrugen im Ganzen 240 Grm., bestanden mikroskopisch nur aus äusserst zähem geschichtetem Schleim, fast ohne Schleimzellen, und zeigten eine ausgesprochen saure Reaction. Schon der letztere Umstand beweist, dass es kein Pankreassecret, wenigstens keines aus der letzten Zeit sein kann.

Man könnte annehmen, dass die Schleimmassen seit langen Jahren liegen gebliebenes, noch aus der Zeit der entzündlichen Vorgänge stammendes, eingedicktes, völlig verändertes Pankreassecret darstellen, oder aber, was mir wahrscheinlicher ist, dass sie aus dem Darm stammen und sich in den, sich allmählich durch Schrumpfung immer mehr verkleinernden Höhlen unter fortschreitendem Wasserverlust eingedickt haben. Die letztere Annahme würde auch mit der früher geäusserten übereinstimmen, nach welcher wenigstens in der letzten Zeit eher ein Flüssigkeitsstrom vom Darm durch den Ductus pankreaticus zum Magen, als ein umgekehrter stattfand.

Ob in dem mitgetheilten Falle, in dem es sich jedenfalls um eine völlige Aufhebung der Pankreasfunction und einen fast vollkommenen Untergang der Pankreassubstanz handelt, Diabetes bestanden hat, ist bei dem wechselvollen Auftreten desselben bei gleichen und ähnlichen Veränderungen des Pankreas nicht zu entscheiden. Aus der Krankengeschichte dürfte nur die mehrfach constatirte Thatsache eines lebhaften Durstgefühles und vielleicht das Vorhandensein einer Katarakt dafür sprechen, während manche andere Symptome, wie z. B. die hochgradige Abmagerung, sowohl mit einem Diabetes als einer Pankreasaffection überhaupt in Zusammenhang gebracht werden können.

Dass bei Erkrankungen des Pankreas abnorme Sensationen und neuralgische Zustände beobachtet werden, ist bekannt. Es liegt mir nun sehr fern, die in dem vorliegenden Falle vorhanden gewesene Geistesstörung auf die Erkrankung des Pankreas zurückführen zu wollen; allein ich will doch nicht unterlassen, darauf hinzuweisen, dass gerade die bei dem Patienten beobachteten Symptome — Unruhe und Beängstigung, verdriessliche verzagte Stimmung, Ohnmachten und auffallende Schlaflosigkeit — es sind, die bei Erkrankungen des Pankreas nachgewiesen worden sind; besonders die Schlaflosigkeit scheint bei chronischen Pankreaserkrankungen häufig und in auffallender Stärke beobachtet worden zu sein.

Nach der Drucklegung der Arbeit finde ich eine Mittheilung von Tilger, „Ueber einen Fall von Tractionsdivertikel der Pylorusregion des Magens durch Gallenblasenverlagerung“ (Virchow's Archiv. CXXXIII. 1893. S. 201); die Untersuchungsresultate entsprechen vollkommen den von mir geschilderten Verhältnissen.

XIV.

Aus dem pathologischen Institute zu Giessen.

Ueber die Siderosis pulmonum.

Von

Dr. Ferdinand Langguth,

2. Assistenten am pathologischen Institute zu Giessen.

F. A. v. Zenker hat am Schlusse seiner epochemachenden Arbeit über die Staubinhalationskrankheiten[1]), in welcher er durch die Untersuchung zweier Eisenlungen die lange umstrittene Frage bezüglich des Eindringens von Staub in die Lungen zur Entscheidung brachte, die Erwartung ausgesprochen, dass weitere Bestätigungen seiner dort niedergelegten Erfahrungen in Bezug auf die von ihm als „Siderosis pulmonum" bezeichnete Erkrankung der Lungen nicht lange ausbleiben werden.

Und in der That konnte Merkel[2]) sehr bald darauf, in der kurzen Zeit von 2 Jahren, über 4 neue Fälle von Eisenlungen und einen von seinem Vorgänger bereits 1858 secirten gleichen berichten und ist seitdem in der Lage gewesen, noch 9 weitere Beobachtungen zu machen, von denen zur Zeit des letzten Berichtes[3]) 4 noch am Leben waren. Ob sich unter den von Merkel auf der 65. Versammlung deutscher Naturforscher und Aerzte demonstrirten „Nürnberger Staublungen" neue Eisenlungen befanden, geht aus der kurzen Notiz des gedruckten Berichtes nicht hervor.

Ferner hat Prof. Bostroem einen bisher noch nicht publicirten Fall 1877 in Erlangen zu seciren Gelegenheit gehabt, in welchem die Eisenablagerung in den Lungen, den Pleuren und den Bronchialdrüsen recht ausgedehnt, aber im Vergleich zu der ersten v. Zenker'schen Beobachtung als sehr geringfügig zu bezeichnen

1) Deutsches Archiv f. klin. Med. II. 1867. S. 170.

2) Ebda. VI. 1869. S. 616. VIII. 1871. S. 206. IX. 1872. S. 66 u. 73.

3) v. Pettenkofer und v. Ziemssen, Handbuch der Hygiene und der Gewerbekrankheiten. II. Theil. IV. Abtheilung. S. 176.

war und absolut keine Indurationen der Lungensubstanz veranlasst hatte; der betreffende Mann war ungefähr 15 Jahre in der Spiegelfabrik in Erlangen als Polirer thätig gewesen.

Weitere Mittheilungen über die Siderosis pulmonum sind, soviel ich sehe, bisher nicht erfolgt. Es haben also bisher nur Nürnberg und Erlangen das Beobachtungsmaterial geliefert; wenn man auch nicht erwarten konnte, dass die genannte Erkrankung überall vorkomme, da die Entstehung derselben an bestimmte, nicht überall vorhandene Bedingungen, nämlich der gewerblichen Beschäftigung mit Eisen, gebunden ist, so dürfte es doch sehr unwahrscheinlich sein, dass sie sich eben nur an den genannten Orten finden sollte. „Unzweifelhaft", sagt v. Zenker[1]), nachdem er auch hier wieder den Wunsch äussert, auch von anderen Beobachtungsorten solche Fälle publicirt zu sehen, „muss sie z. B. in Schlesien zu finden sein, wo mir in der Gegend von Waldenburg aus den dortigen Spiegelfabriken ganz dieselben vom Kopf bis zum Fuss roth eingepuderten Gestalten entgegen getreten sind, welche meiner Erlanger Erfahrung nach stets auch mehr oder weniger roth eingestäubte Lungen haben."

Von den bisherigen 17 Beobachtungen war die Eisenlunge weitaus am häufigsten entstanden durch die Einathmung von Eisenoxyd, als sogenanntes Englisch-Roth, theils bei Papierfärberinnen in den Goldpapierbüchleinfabriken, in denen das Papier präparirt wird, in welches die Goldschläger das feingeschlagene Blattgold einlegen, theils bei den Glaspolirern in den Spiegelfabriken; in selteneren Fällen war Eisenoxyduloxyd von Blechschleifern oder phosphorsaures Eisenoxyd von Farbenmischern eingeathmet worden.

Bei diesen verschiedenen Gewerben kam das benutzte Eisen stets in trockenem, theilweise fein pulverisirtem Zustande zur Anwendung, so dass eine ausgedehnte Aufnahme des dabei verstäubenden Eisenpulvers durch die Lungen kaum ausbleiben konnte.

Bei dem ausgedehnten Bergwerksbetrieb zur Gewinnung von Braun- und Rotheisenstein in der hiesigen Lahngegend war es wohl nicht unwahrscheinlich, dass sich auch hier Eisenlungen finden würden. Allerdings ist Merkel[2]) der Ansicht, dass die mit der Gewinnung und Förderung der Eisenerze beschäftigten Arbeiter in keiner anderen Weise als alle Bergleute leiden, und dass bei ihnen speciell von Folgen der Einathmung von Eisenstaub kaum die Rede sein könne. Wenn man aber nur die Leute ansieht, die den Roth-

1) Deutsches Archiv f. klin. Med. XXII. 1878. S. 429.

2) v. Pettenkofer und v. Ziemssen, Handbuch der Hygiene und der Gewerbekrankheiten. II. Theil. IV. Abtheilung. S. 176.

eisenstein aus den benachbarten Gruben zur hiesigen Eisenhütte fahren, so bemerkt man, dass nicht nur der ganze Wagen und das Gespann, sondern auch die Kleider, das Gesicht und die Hände der Fuhrleute braunroth gefärbt sind, und wird sich der Ueberzeugung nicht verschliessen können, dass ein Theil des Rotheisensteins durch die Athmung in die Lunge aufgenommen werden müsse.

Herr Prof. Bostroem hat daher seit seiner 11jährigen hiesigen Thätigkeit stets auf das Vorkommen der Pneumonokoniosen, ganz speciell auf das der Siderosis pulmonum achten lassen, und es hat sich herausgestellt, dass in der That durch die Einathmung dieses Rotheisensteins eine ganz typische Siderose der Lunge entstehen kann.

Verhältnissmässig häufig sind in der genannten Zeit in jeder Beziehung charakteristische Anthracosen und Chalicosen gefunden worden; vorwiegend waren es Combinationen beider, wobei es sich dann nicht um die noduläre Form der letzteren mit ihrer charakteristischen Zeichnung der über der Lungenoberfläche vorspringenden Knötchen handelte, sondern um jene mehr gleichmässige und diffus indurative Form mit ihrer ungemein grossen Härte, den unregelmässig zerklüfteten, nicht an die Lungenspitze gebundenen Zerfallshöhlen.

In einer kleinen Anzahl von Fällen fand sich dann auch, meist combinirt mit einer ganz grobknötchenförmigen Chalicosis geringen Grades und einer diffus schwarzen Pigmentirung der Lunge ohne anderweitige Indurationen der Substanz, eine ganz vereinzelt und fleckweise auftretende dunkelbräunliche Verfärbung, besonders an beiden Oberlappen und dem rechten Mittellappen, die eine Eiseneinlagerung wohl vermuthen liess. Allein das Resultat der mikroskopischen Untersuchung dieser Flecken war in Bezug auf die Natur der gefundenen Einlagerungen kein völlig überzeugendes, worauf ich später noch zurückkomme, und die chemische Untersuchung unterblieb, da bei der geringen Ausdehnung der Einlagerungen ein positives Resultat kaum zu erwarten war. Jetzt, nachdem das Resultat der gleich mitzutheilenden Beobachtung bekannt ist, bin ich überzeugt, dass eine chemische Untersuchung selbst in diesen Lungen einen verhältnissmässig hohen Gehalt an Eisen ergeben hätte, und werden nun derartig beschaffene Lungen auch in dieser Richtung untersucht.

Ist somit die ganze Frage über den Eisengehalt der Lungen jener in Eisensteingruben beschäftigten Arbeiter im Speciellen noch nicht abgeschlossen, so will ich es doch nicht unterlassen, wenigstens die oben bereits erwähnte Beobachtung hier mitzutheilen, in welcher die Einlagerung des Eisens in den Lungen so ausgedehnt ist, dass sie

makroskopisch deutlich erkannt werden kann und schon durch den makroskopischen und mikroskopischen Vergleich der Einlagerungen mit dem Rohmaterial den positiven Beweis liefern dürfte, dass es sich um die Einathmung von Rotheisenstein handeln müsse, was durch die quantitative chemische Analyse völlig bestätigt worden ist.

Die Lunge entstammte der Leiche eines 56jährigen Bergmanns A. S. aus Bieber. Derselbe hatte von seinem 15. Lebensjahre an in Rotheisensteingruben gearbeitet; er war, abgesehen von einer etwa dreijährigen Beschäftigung auf den Gruben Friedberg bei Fellingshausen und Haina bei Waldgirmes, sowie auf dem Kalksteinbruche bei Bieber, stets auf der Grube Morgenstern bei Waldgirmes beschäftigt.

Aus der Krankengeschichte, welche ich der Güte des Herrn Geheimrath Riegel verdanke, theile ich nur einige Daten mit. S., dessen Eltern an unbekannten Krankheiten gestorben und dessen Schwester und fünf Kinder völlig gesund sind, will früher nie ernstlich krank gewesen sein. Ein Jahr vor seinem Tode war Pat. eines Rippenbruches wegen 8 Wochen bettlägerig und 2 Monate darauf in der hiesigen Klinik wegen einer rechtsseitigen exsudativen Pleuritis in Behandlung. Als Pat. jetzt zum zweiten Male die Klinik aufsuchte, klagte er über stechende Schmerzen in beiden Hypochondrien, namentlich links, welche sich bei Anstrengungen verstärkten.

Bei der Aufnahme fand sich im Wesentlichen folgender Befund. Thorax bei der Respiration unbeweglich. Schall auf der rechten Fossa supraclavicularis etwas kürzer, unterhalb der Clavicula hell und voll, rechts bis zur 6., links bis zur 5. Rippe. Athmungsgeräusche auf der ganzen vorderen Seite vesiculär; auf der rechten Fossa supraclavicularis nichts Besonderes hörbar. Hinten der Schall hell, auf beiden Seiten bis an die 11. Rippe. Athmungsgeräusch rein vesiculär; in den unteren Partien links, namentlich in den seitlichen Partien auf der Höhe der Inspiration, feinstes pleuritisches Reiben hörbar. Die Untersuchung der übrigen Organe ergab nichts Besonderes.

Nach einiger Zeit traten zu den oben genannten Beschwerden eine Schwäche in den Beinen, leichte Parästhesien an beiden Thoraxhälften, spastischer Gang, und in der Höhe des 7. Brustwirbels bildete sich eine Hervorwölbung mit auffallender Empfindlichkeit in der Tiefe.

Weiter ging allmählich die Beherrschung über die unteren Extremitäten verloren, die Reflexe derselben wurden auffallend gesteigert, Incontinenz der Blase und des Mastdarms traten in die Erscheinung, und schliesslich wurde die active Bewegung der unteren Extremitäten absolut aufgehoben, theils auch die Sensibilität. Am Rumpfe beginnt 1—2 Querfinger oberhalb des Rippenbogens vollständige Anästhesie, dann folgt nach oben bis zur Papille eine Zone deutlicher Hyperästhesie. Nachdem sich dann noch ein sehr ausgedehnter Decubitus einstellte, trat unter starken fieberhaften Erscheinungen der Tod ein. Bemerkenswerth ist, dass während der ganzen fünfmonatlichen Krankheitsdauer objective Befunde an den Lungen nicht nachgewiesen werden konnten.

Die Section bestätigte das Vorhandensein einer Compressionsmyelitis, welche infolge einer tuberculösen Zerstörung des 5. und 6. Brustwirbels und der betreffenden Zwischenwirbelscheibe und Knickung der Wirbelsäule entstanden war. Von dieser Stelle aus hatte sich eine vollkommen circumscripte Tuberkulose des rechten Oberlappens mit geringgradiger Sequestrirung des Lungengewebes ausgebildet. Mit Ausnahme dieses kaum handtellergrossen tuberkulösen Herdes des rechten Oberlappens, der nur im Bereich des Herdes mit der polsterartig vorgewölbten Partie der zerstörten Wirbelsäule verwachsen war, fand sich sonst nirgends mehr eine tuberculöse Eruption.

Ausführlich theile ich nun den uns hier interessirenden Befund an den Lungen u. s. w. mit.

Die linke Lunge vollkommen frei; in der Pleurahöhle keine Flüssigkeit. Die Pleura der ganzen Lunge leicht grauweiss getrübt, nur stellenweise etwas stärker verdickt. Durch diese stellenweise schleierartige Trübung erkennt man, neben einer nicht sehr ausgedehnten grauschwarzen Pigmentirung fast überall eine deutlich ausgesprochene rothbraune Färbung, welche an einzelnen Stellen in Form ziemlich scharf begrenzter, bis über erbsengrosser Flecken und Streifen sehr viel deutlicher hervortritt und dann auch einen heller rothbraunen Farbenton zeigt. Die einzelnen Streifen, welche vielfach ungleichmässig breit, manchmal wie gezackt erscheinen, zeigen besonders an denjenigen Stellen, an welchen die grauschwarze Pigmentirung geringer ist, einen oft besonders hellrothen bis rothbraunen Farbenton, sind meistentheils unter einander verbunden, begrenzen verschieden grosse polygonale Felder und verbinden sehr häufig die grösseren, ziemlich scharf begrenzten Flecken, welche fast regelmässig an den Knotenpunkten der interlobulären Septen liegen. An der Spitze des Oberlappens eine kleine, flache, leicht eingezogene Narbe, der entsprechend auf dem Durchschnitt sich eine 1,0 Mm. dicke, schwarzbräunlich gefärbte bindegewebige Schwiele findet, an welche das umliegende Lungengewebe leicht strahlig herangezogen ist. Die vorderen Ränder des Oberlappens stark emphysematös gedunsen; die Substanz auf dem Durchschnitt zum allergrössten Theil lufthaltig, blutarm, trocken und sehr stark rareficirt mit grossen klaffenden Alveolarräumen. Durch den Lappen verstreut eine kleine Anzahl hirsekorngrosser, derber, schwarzbrauner, schwieliger Knötchen, die meistentheils peribronchial gelegen sind. Die ganze Substanz ist auf dem Durchschnitt durchaus schwarzgrau pigmentirt, allein schon bei der oberflächlichsten Betrachtung fällt neben dieser eine ausgesprochen bräunliche Farbennüance auf. Bei genauerer Besichtigung sieht man, dass diese rothbraune Farbe nicht gleichmässig in die Lungensubstanz abgelagert ist, sondern herdweise, wenngleich fast überall auch durch die schwarze Pigmentirung ein bräunlicher Farbenton durchschimmert. Die Herde sind sehr verschieden gross und unregelmässig begrenzt und der Farbstoff in die meist nicht unbedeutend verbreiterten Alveolarsepta eingelagert, die die vergrösserten und dadurch starrer erscheinenden Alveolen begrenzen. Trocknet man die Lungensubstanz möglichst ab, so erscheinen die rothbraunen Einlagerungen besonders deutlich, und es macht den Eindruck, als wenn eigentlich alle Septen betheiligt sind. Die kleinen Lymphknoten um die Bronchien und die Pulmonalarterienverzweigungen

innerhalb der Lunge fühlen sich als kleine schrotkorn- bis erbsengrosse Knoten an, und einige der oben erwähnten entsprechen denselben; auf dem Durchschnitt erscheinen dieselben völlig indurirt und braunroth und schwarz gefleckt. Die Substanz des Unterlappens zum grössten Theil lufthaltig, auf dem Durchschnitt etwas blutreicher als der Oberlappen, doch auch blutarm, trocken und ebenfalls von einer Anzahl kleiner derber, auf dem Durchschnitt braunroth gefärbter, schwieliger Knötchen durchsetzt, die meistens kleinen Lymphknoten entsprechen. Uebrigens ist die Pleura sowohl, als auch die Lungensubstanz in derselben Weise gefärbt wie der Oberlappen und mit den braunrothen Einlagerungen versehen, doch kann nicht übersehen werden, dass die letzteren hier weniger ausgedehnt sind, als in dem Oberlappen.

Der linke Bronchus enthält etwas zähen Schleim, die Schleimhaut desselben, ebenso wie die der kleineren Bronchien, etwas stärker geröthet, nicht geschwollen. An den feineren Bronchien finden sich an zahlreichen Stellen kleinere und grössere schwarzbraun gefärbte Flecken; diesen Stellen entsprechend findet man auf dem Durchschnitt die oben beschriebenen indurirten und braunschwarz gefärbten Lymphknoten der Bronchialwandung aussen unmittelbar anliegend und die ganze Wandung bis auf die Schleimhaut mit dem Farbstoff infiltrirend. An einigen Stellen ist die braunschwarz gefärbte Innenfläche der Bronchien gelockert und ihre Umgebung etwas stärker injicirt, an vereinzelten ist sie leicht vorgewölbt; bei äusserem Druck lassen sich an diesen Stellen wie aus einem feinen Sieb kleine schwarzbraune Tropfen ausdrücken, und diesen Partien entsprechend finden sich auf dem Durchschnitt, im Centrum der indurirten Lymphknoten kleine unregelmässig begrenzte, mit bräunlichschwarz gefärbtem Inhalt gefüllte Erweichungsherde. Die Pulmonalarterienäste sind normal weit; an den feineren Verzweigungen finden sich ebenfalls, verhältnissmässig noch zahlreichere braunschwarze Flecken, von denen einige sogar grösser als eine Erbse sind und beinahe den ganzen Umfang des Arterienlumens einnehmen, die Arterie selbst aber nicht verengen; auch hier ist die Innenfläche dieser Flecken vielfach gelockert, und bei äusserem Druck lassen sich ebenfalls kleine schwarzbraune Tropfen in das Arterienlumen ausdrücken, wobei sich die betreffenden, aussen gelagerten Lymphknoten ebenfalls central erweicht zeigen. Die Lymphknoten am Lungenhilus bis über bohnengross, sehr derb, erscheinen schon aussen bräunlichroth und schwarz gefleckt. Auf dem Durchschnitt ist die Substanz gleichmässig indurirt, dunkelbräunlichroth gefärbt, in einem ein kleiner centraler Erweichungsherd. Das Verhalten und Aussehen der Pleura der rechten Lunge durchaus wie links.

Die rechte Lunge zum grössten Theil frei, in der Pleurahöhle keine Flüssigkeit. Nur in dem Bereich des 5. und 6. Brustwirbels ist sie mit der Wirbelsäule verwachsen; beim Lösen dieser Verwachsung wird in der unteren Partie des rechten Oberlappens eine hühnereigrosse Höhle eröffnet, aus der ein wallnussgrosser Sequester nekrotischer Lungensubstanz, vermischt mit reichlichen dickflüssigen, käsigen Massen, herausquillt. Die Innenfläche dieser Höhle ist unregelmässig ulcerirt, mit käsigen Bröckeln besetzt; ihre Wand ungefähr 1,0 Cm. dick, theils bindegewebig schwielig und schwarz gefärbt, theils von kleinen käsigen Herden und

Tuberkelgruppen mit schwieligem Centrum durchsetzt; die Höhle begrenzt sich gegen die lufthaltige Lungensubstanz somit ganz scharf. Uebrigens ist der Oberlappen sonst zum allergrössten Theil lufthaltig und stark emphysematös gedunsen; auch hier fühlt man einige kleine derbe Knoten durch, welche auf dem Durchschnitt meistens vergrösserten und indurirten Lymphknoten entsprechen. Auf dem Durchschnitt ist die ganze Lunge mässig blutreich und nur hinten oben etwas ödematös. In Bezug auf die braunrothe, meist fleckige Färbung gilt in jeder Beziehung dasselbe wie vom linken Oberlappen, nur ist es unzweifelhaft, dass dieser sowohl, wie der rechte Mittellappen in ausgedehnterer Weise braunroth gefärbt ist, als die ganze linke Seite; auch ist die Lungensubstanz dieser Lappen stark rareficirt und die verbreiterten Alveolarsepta braunroth gefärbt. Der Mittellappen übrigens lufthaltig, mässig blutreich und trocken. Der rechte Unterlappen verhält sich in jeder Beziehung wie der linke, ebenso auch die Bronchien. An der Innenfläche der Bronchien und der Pulmonalarterienverzweigungen auch hier dieselben braunschwarzen Flecken wie auf der linken Seite; und hier konnte an einer Stelle im Bereich des Oberlappens eine deutliche siebartige Durchlöcherung einer solchen braunschwarzen Platte an der Innenfläche eines Pulmonalarterienastes constatirt werden, aus der bei leichtestem äusserem Druck grosse schwarzbraune Tropfen herausquollen. Die Lymphknoten an der Wurzel der rechten Lunge noch grösser als auf der linken Seite, indurirt, braunroth und schwarz gefleckt, zum Theil im Centrum erweicht, eine schwarzbraune Flüssigkeit ergiessend; nirgends Verkäsung oder Tuberkeln.

Die Milz etwas vergrössert, aussen glatt mit zahlreichen scharf begrenzten braunrothen und schwarzbraunen Flecken. Die Substanz auf dem Durchschnitt sehr blass, zähe, mit spärlicher Pulpa. Auf dem sehr blassen Untergrunde heben sich, neben den vergrösserten, glänzenden, über der Schnittfläche sich vorwölbenden, gekochten Sagokörnern ähnlichen Malpighi'schen Körperchen, zahlreiche scharf begrenzte braunrothe und schwarzbraune, punkt- und streifenförmig angeordnete Einlagerungen ab.

An der Porta hepatis und am Kopfe des Pankreas fallen eine Anzahl bis bohnengrosse, ziemlich derbe Lymphknoten durch ihre schon äusserlich deutlich erkennbare braunschwarze Farbe auf; die Substanz derselben ist auf dem Durchschnitt partiell indurirt, und diesen Stellen entsprechend findet sich eine braunroth bis bräunlichschwarze Färbung der Substanz.

Die histologische Untersuchung der frischen Lunge bestätigte zunächst in jeder Beziehung, was die gröbere Untersuchung gelehrt hatte, nämlich dass die färbenden Massen zum allergrössten Theil in dem Gewebe der Lunge selbst lagen. Ueber die Natur des Farbstoffes konnte eine Entscheidung nicht sofort getroffen werden, denn derselbe zeigte auch bei auffallendem Lichte denselben schwärzlichen Farbenton wie bei durchfallendem Licht. Das hatte aber nur darin seinen Grund, dass die Beleuchtung schon zu mangelhaft war, denn als derselbe Schnitt am anderen Tage bei Sonnenlicht untersucht wurde, erschienen fast alle körnigen Einlagerungen, auch die makroskopisch schwarz aussehenden hell, braunroth leuchtend und ergab sich schon daraus, dass die braunroth gefärbten Einlagerungen viel ausgedehnter vorhanden sein mussten, als man dem makro-

skopischen Aussehen nach hatte erwarten dürfen. Da nun vollends auch die mikro-chemische Prüfung, sowohl mit Ferrocyankalium und Salzsäure, als auch die mit Schwefelammonium, ein positives Resultat ergab, so war es wohl sicher, dass die gefundenen, körnigen Einlagerungen Eisenkörnchen darstellten. Obgleich die Schwefelammoniumreaction in dem gegebenen Falle, wegen der bereits vorhandenen schwarzen Pigmentirung ein weniger prägnantes Bild liefern würde, als die mit Ferrocyankalium und Salzsäure, wählte ich dieselbe doch auch, um mit ihr eventuell auch das vorhandene Mangan nachweisen zu können, welches, bekanntlich ein steter Begleiter des Eisens in der anorganischen Natur auch dem Rotheisenstein der betreffenden Grube, allerdings in nicht sehr beträchtlicher Menge, beigemischt ist; eine nennenswerthe Differenz in der Fällung habe ich bei beiden Reactionen jedoch nicht nachweisen können, was, wie später gezeigt werden soll, mit der chemischen Untersuchung völlig übereinstimmt.

Die mikroskopische Untersuchung des Lungengewebes zeigt, dass die Färbung bedingt ist durch mehr oder weniger dicht gedrängte feine Körner, welche in Bezug auf die Grösse, Gestalt und ihr Aussehen mannigfache Differenzen zeigen. Der allergrösste Theil der Körner ist äusserst fein, staubförmig, kaum zu messen und lässt eine Färbung kaum erkennen; bei scharfer Einstellung erkennt man ein helles, scheinbar ungefärbtes Centrum, während die Peripherie einen ganz leichten roth leuchtenden Schimmer zeigt; die etwas grösseren sind fast alle deutlich roth gefärbt, besonders wenn man sie in der Mitte des Gesichtsfeldes beobachtet und scharf einstellt, während sie an den Rändern des Gesichtsfeldes, also bei nicht völlig centraler Beleuchtung, schwarz erscheinen, — übrigens finden sich dazwischen genügend rein schwarze Körnchen von Kohlenstaub. Diese Körnchen, welche fast alle einen ganz intensiv leuchtend rothen Glanz haben, zeigen nun oft eine solch colossale Aehnlichkeit mit dem bekannten Bilde amorpher Hämatoidinklumpen, dass sie von den letzteren nicht unterschieden werden können; der Glanz und die Farbe ist oft in jeder Beziehung übereinstimmend; ja manchmal kommen Formen der Körner vor, welche ein typisches krystallinisches Gefüge zeigen und dann von den Hämatoidinkrystallen sehr schwer zu unterscheiden sind. Diese grosse Aehnlichkeit mit körnigem und zum Theil auch krystallinischem Hämatoidin machte die Diagnose in den Eingangs erwähnten sehr geringfügigen braunrothen Einlagerungen in die Lungen so schwierig, weil man die Ableitung des Pigmentes von einer Blutung nicht widerlegen zu können glaubte. Jetzt aber, nachdem weitere Anhaltspunkte vorliegen, darf es wohl nicht mehr zweifelhaft sein, dass auch diese körnigen Ablagerungen von eingeathmeten Eisenkörnchen herrühren.

In Bezug auf die Gestalt und die Form der grösseren Körnchen fanden sich nun ganz schmale, kürzere oder längere Stäbchen mit glatten Seiten und Enden, breitere Stäbchen mit derselben Begrenzung oder schräg abgestutzten scharfen Enden oder unregelmässig ausgesprungenen Seiten, rhombische Gebilde, den Hämatoidinkrystallen sehr ähnlich, mit glatten oder scharf ausgesprungenen Ecken, wie sie an den Cholestearinkrystallen beobachtet werden; endlich lagen derartige stäbchenartige Gebilde mehrfach neben einander, in flächenhafter Ausbreitung mit ungleich-

mässig weit hervorragenden, aber stets scharf begrenzten Enden; weiter fanden sich mehr flache, schuppenartige Körnchen mit äusserst scharf erscheinenden Seiten und Ecken, welche oft einen Durchmesser von 1—2 Mikromillimeter hatten; dann waren es völlig unregelmässig gestaltete Formen von verschiedener Dicke mit ungleichmässig vorstehenden, manchmal stumpfen, oft aber ganz spitzen Enden; endlich hatten die meisten wohl eine rundliche oder länglich ovale Gestalt, erschienen klumpig und hatten einen Durchmesser von 3—4 Mmm.; an einzelnen solchen Klumpen, die nachweislich aus mehreren kleineren zusammengesetzt waren, konnte ein Durchmesser von 6 Mmm. nachgewiesen werden. Die Mannigfaltigkeit der Form der grösseren Eisenkörnchen war somit eine grosse; sie könnte leicht noch vermehrt werden, wenn man sie speciell daraufhin untersucht hätte.

Diese Eisenkörnchen, sowohl die allerfeinsten, wie auch die grösseren klumpigen, lagen entweder ganz isolirt oder in kleineren oder grösseren Häufchen zusammengeballt in dem interstitiellen Gewebe eingelagert. Die Anordnung derselben in den Haufen war oft so dicht, dass man im Centrum die Gestalt der Körnchen nicht erkennen konnte, und dann waren die Häufchen verschieden gestaltet rund, länglich oder leicht spindelförmig mit ausgezogenen Enden; ihre äussere Begrenzung war dann keine scharfe. In anderen Häufchen war die Lagerung der Eisenkörnchen eine viel lockerere und ihre äussere Begrenzung dann nicht selten eine schärfere, so dass man den Eindruck bekommt, als lägen die Körnchen in grossen rundlichen Zellen; allein ich habe mich in keinem Falle von dem Vorhandensein eines Zellkernes, geschweige denn von dem einer Zellmembran überzeugen können. Andererseits fand man aber auch die Körnerhaufen, mit meist sehr dichter Lagerung der einzelnen Körnchen, in schmalen, verhältnissmässig langen, nicht selten gegabelten, mit rosenkranzartig ausgebuchteten Seiten versehenen Zügen, an denen man die Entstehung aus mehreren, hinter einander gelegenen Haufen deutlich erkennen konnte und die unmittelbar von straffen, viel weniger pigmentirten Bindegewebszügen umgeben waren. Und endlich fanden sich die Körnerhaufen zu grösseren compacten, undurchsichtigen Massen zusammengehäuft, das Grundgewebe vollkommen verdeckend. Alle diese verschiedenen körnigen Einlagerungen und Körnerhaufen waren meist in mehrfach neben einander gelegenen Zügen angeordnet und lagen in den verdickten Lobular- und Infundibularseptis meist concentrisch angeordnet. Diese concentrische Anordnung machte sich besonders in der Umgebung von kleinen Bronchial- und Arteriendurchschnitten in typischer Weise geltend, wobei die körnigen Massen die Wand der genannten Hohlräume nicht selten vollkommen infiltrirten. Auch die Alveolarsepta waren meist nicht unbedeutend verdickt und verbreitert und oft genug von Eisenkörnern und Haufen derselben so dicht durchsetzt, dass die Structur völlig verdeckt wurde; die Eiseninfiltration ging meist nicht bis an den Alveolarrand, sondern liess denselben frei. Dass die Alveolen durch diese Einlagerung nicht verengt, sondern durch das nicht unbedeutende Emphysem erweitert waren, geht schon aus dem Sectionsbericht hervor; ihre Wandungen waren aber durch die Einlagerung des Eisens und durch eine nicht sehr ausgedehnte bindegewebige Induration starrer, als normal.

Die meisten Alveolen zeigten keinen Inhalt, nur hin und wieder fanden sich einzelne Rundzellen oder Haufen derselben vor, welche vergrössert und gequollen eine mehr oder weniger grosse Anzahl von meist ganz feinen Körnchen enthielten, die sich nach der mikrochemischen Prüfung als Eisenkörnchen erwiesen; auch Haufen abgestossener Alveolarepithelien mit denselben Körncheneinlagerungen waren nachzuweisen, hin und wieder auch isolirte Zellen mit reichlicherem Eisenpigment, denen man die Charaktere der Alveolarepithelien nicht absprechen konnte.

Die peribronchialen und bronchialen schwieligen, braunschwarz gefärbten Knoten, ebenso wie die an und in der Umgebung der Arterien gelegenen, zeigten mikroskopisch die Structur eines derben, schwieligen Bindegewebes, in welches die Eisenkörnchen isolirt oder in Haufen, meist in parallelen Reihen angeordnet, eingebettet waren. Obgleich darüber kein Zweifel war, dass diese Knoten den peribronchialen und bronchialen Lymphknoten entsprachen, fand sich doch keine Spur eines lymphadenitischen Gewebes mehr vor. Dasselbe gilt von den subpleuralen rothbraunen Flecken, die eine dichteste Anhäufung der Eisenkörnchen aufwiesen und die, schon nach ihrer ganzen Anordnung und Lage an den Knotenpunkten der interlobulären Septen, nur als Reste jener, an den genannten Stellen gelegenen, in geeigneten Fällen, insbesondere jugendlichen Individuen, oft schon makroskopisch sichtbaren Lymphknoten gedeutet werden mussten. Dass endlich die vergrösserten und indurirten Lymphknoten an der Wurzel der Lungen die grösste Menge des Eisens beherbergen mussten, ging aus dem makroskopischen Berichte bereits hervor, und in der That verdeckt hier die Einlagerung die ganze Gewebsstructur; eine Follikelanordnung war stellenweise nur noch angedeutet zu erkennen.

Die histologische Untersuchung der braunen Flecken der Milz und der Kapsel derselben, ebenso wie die der braunroth gefleckten portalen und peripankreatischen Lymphknoten ergab eine stellenweise recht dichte Einlagerung von Eisenkörnchen derselben Structur wie in den Lungen, nur waren die grösseren klumpigen Massen entschieden geringer, die feinkörnigen Massen hauptsächlich vorhanden.

Die bereits hervorgehobene grosse Aehnlichkeit der, in die Lunge und die kleinen Lymphknoten derselben abgelagerten Eisenkörnchen mit den Hämatoidinkrystallen, die auffallend krystallinische Beschaffenheit derselben, an denen häufig die charakteristischen krystallinischen Brüche zu erkennen waren, liess es nun wünschenswerth erscheinen, das Rohmaterial, welches zweifellos zur Einathmung gekommen war, einer mikroskopischen Untersuchung zu unterwerfen. Zu diesem Zwecke brachte ich mir von der eingehenden Besichtigung der allgemeinen Verhältnisse der Grube, an welcher S. die längste Zeit gearbeitet hatte, eine kleine Portion des Rotheisensteins mit. Das, zum Theil wenigstens, bröckelige Gestein hat eine ganz gleichmässig rothbraune Farbe; die härteren, nicht leicht zerbrechlichen Stücke sind mit weissem Gestein, wie es scheint Kieselsteineinlagerungen, untermischt. Diese Rotheisensteinmassen besitzen eine starke Färbekraft; alle Gegenstände, die mit denselben in Berührung kommen, werden rothbraun gefärbt, und der Farbstoff bleibt besonders fest an der Haut haften. Nachdem ich nun kleine Stücke des vorher lufttrocken gemachten Gesteins in einem Achatmörser fein verrieben hatte, was sehr leicht mög-

lich ist, wurde eine kleine Menge des Pulvers mit Wasser vermischt — wobei sich das Wasser sofort roth färbte — auf einem Objectträger unter das Mikroskop gebracht. Schon bei dem ersten Blick mit einer stärkeren Vergrösserung war die Uebereinstimmung der so constatirten Körnchen mit denen in der Lunge eine so überraschende, dass ein Zweifel über die Herkunft der in der Lunge nachgewiesenen Körnchen und Körnerhaufen nicht mehr bestehen konnte. Es fand sich dabei durchaus derselbe Farbenton bei auffallendem Licht, dieselbe leuchtend rothe Farbe der einzelnen Molecüle, ja selbst dieselben Gestalten und Formen konnten mit Leichtigkeit nachgewiesen werden, so dass ich bei einer genaueren Beschreibung aller dieser Verhältnisse das bei der Untersuchung der Lunge Hervorgehobene in jeder Beziehung wiederholen müsste.

Die chemische Untersuchung der Lunge, welche Herr Professor Elbs auszuführen die grosse Güte hatte und für welche ich ihm hier meinen verbindlichsten Dank sage, ergab nun einen ungeheuer grossen Eisengehalt. Bevor ich auf die gefundenen Werthe näher eingehe, will ich über den Gang der Untersuchung berichten. Der Lungentheil, welcher zur chemischen Untersuchung bestimmt war, wurde zuerst mehrere Tage in fliessendem Wasser ausgespült, um möglichst das Blut wegzuschaffen und einen recht genauen Werth für den eigentlichen exogenen Eisengehalt zu bekommen; hierauf wurde die Lunge in Alkohol conservirt. Die so präparirten, zur chemischen Untersuchung in kleine Stücke zerschnittenen Lungentheile wurden zunächst bei 22—25° bis zu constantem Gewicht an freier Luft getrocknet, dann eine gewogene Menge mit der 40fachen Menge concentrirter Salzsäure, unter zeitweiligem Zusatz kleiner Mengen von chlorsaurem Kalium, bis zur Zerstörung der organischen Substanz erwärmt; hierauf wurde, nach Entfernung des grössten Theiles der überschüssigen Salzsäure durch Abdampfen, filtrirt und nach Zusatz von etwas Chlorammonium mit Ammoniak das Eisen als Oxyhydrat ($Fe\,OH_3$) ausgefällt, abfiltrirt, ausgewaschen, getrocknet, geglüht und als Fe_2O_3 — Eisenoxyd — gewogen. Die Kieselsäure wurde in der Weise bestimmt, dass eine gewogene Menge luftrockener Lungensubstanz verascht, die Asche mit concentrirter Schwefelsäure bis zum Sieden erhitzt, mit verdünnter Salzsäure und Wasser ausgelaugt und der Rückstand — annähernd reines Kieselsäureanhydrit ($Si\,O_2$) — nach dem Glühen gewogen wurde.

In der genannten Weise wurden zuerst 1,1010 Grm. der lufttrockenen Lunge untersucht, und es wurden 0,0833 Grm. geglühtes Eisenoxyd (Fe_2O_3) gefunden, nebst Spuren von Mangan; die Trockensubstanz der Lunge enthielt demnach 7,57 Proc. Eisenoxyd; um den Kieselsäuregehalt zu bestimmen, wurden 0,9238 Grm. lufttrockener Lunge verarbeitet und dabei 0,1104 Grm. Kieselsäure ($Si\,O_2$), also 11,92 Proc. Kieselsäure gefunden; es bestand die Lunge demnach zu etwa 20 Proc. ihrer Trockensubstanz aus Eisenoxyd (7,57 Proc.) und Kieselsäure (11,92 Proc.). Ein derartig hoher Eisengehalt der Lunge wollte mir mit dem makroskopischen und mikroskopischen Befunde der Lunge nicht recht übereinstimmen, besonders wenn man die sehr viel intensivere Färbung der ersten von v. Zenker beschriebenen Lunge und deren Eisengehalt vergleichend heranzog. Da es immerhin möglich war, dass zu dieser Untersuchung kleiner Mengen,

Stücke der Lungenoberfläche gewählt worden waren, an welchen sich ja an den Stellen der subpleuralen Lymphknoten die dichteste Anhäufung der Eisenkörnchen vorfand, so bat ich Herrn Prof. Elbs, die Untersuchung zu wiederholen und sich dabei einer grösseren Portion von Lungensubstanz zu bedienen. Bereitwilligst nahm er 40 Grm. feuchter Substanz in Arbeit, die, da die Lunge ja zum allergrössten Theil lufthaltig war, nur 7,720 Grm. bei 22° lufttrocken gemachter Lungensubstanz ergaben, und fand darin 0,607 Grm. Eisenoxyd, entsprechend 0,425 Grm. Eisen (Fe) — was einem Gehalt von 7,9 Proc. Fe_2O_3 oder 5,5 Proc. Fe entspricht; Mangan konnte auch dieses Mal in nicht quantitativ nachweisbaren Spuren gefunden werden. Somit stimmen beide Untersuchungen — ich theilte beide aus diesem Grunde mit — in erfreulichster Weise überein, und es ergiebt sich daher in der That der sehr bedeutende Eisengehalt von 7,9 Proc. und ein Kieselsäuregehalt von circa 12,0 Proc.

Eine genaue Wägung der Lunge im frischen Zustande wurde nicht vorgenommen; ich will nur bemerken, dass die zum allergrössten Theil lufthaltige Lunge sich absolut nicht schwerer anfühlte, als sonst normale Lungen; es wäre dabei allerdings in Rechnung zu ziehen, dass die Lunge in ziemlich hohem Grade emphysematös und rareficirt war. Es wäre eine vergleichende Untersuchung daher auch aus diesem Grunde nicht recht möglich gewesen.

Wende ich mich nun zur Beurtheilung der mitgetheilten Beobachtung, so kann darüber wohl kein Zweifel herrschen, dass die in der Lunge gefundenen Eisenkörnchen exogener Natur sind und wir es hier mit einer Siderosis pulmonum im wahrsten Sinne von v. Zenker zu thun haben. Auch darüber hat die Untersuchung die positivsten Beweise erbracht, dass nämlich die Eisenkörnchen durch die Athmung während der Arbeit in einem Rotheisensteinbergwerk in die Lunge aufgenommen worden sind. Es ist das bewiesen durch die völlige Uebereinstimmung des mikroskopischen und makroskopischen Verhaltens des Rohmaterials mit dem Depositum in der Lunge, es ist bewiesen durch die chemische Untersuchung, welche einen sehr hohen Eisengehalt der Lungensubstanz darthat, der nur von aussen in die Lunge hinein gelangt sein konnte; es ist daher nur die eine Annahme möglich, dass es die in der Luft des Arbeitsbereiches, in welchem der Mann nahezu 40 Jahre lang täglich gearbeitet hatte, suspendirten Molecüle sein konnten, welche in den Körper eingeführt und in den Lungen zunächst abgelagert worden waren. Es wird sich nun aber fragen, ob es bewiesen ist, dass die Atmosphäre, in welcher der Mann die langen Jahre über zu arbeiten hatte, auch wirklich als eine Eisenstaubatmosphäre zu bezeichnen ist. Die schon früher citirte Ansicht Merkel's, dass bei den mit Gewinnung und Förderung der Eisenerze beschäftigten Arbeitern von Folgen der Einathmung von Eisenstaub kaum die Rede sein könne, scheint zunächst dagegen zu

sprechen. Auch die Erfahrungen, die wir bei den Sectionen zahlreicher Bergleute in dem pathologischen Institut zu Giessen machen konnten, sind nicht geeignet, eine derartige Annahme zu unterstützen, denn es wurden bisher, mit Ausnahme der mitgetheilten Beobachtung, nur vereinzelte Spuren von Eisenablagerungen makroskopisch und mikroskopisch nachgewiesen, wenngleich nach den nun vorliegenden Resultaten eine chemische Untersuchung einen schon bedeutenderen Eisengehalt vielleicht nachgewiesen hätte. Ich will auf die früher betonten Beobachtungen in Bezug auf das Aussehen von den Menschen und den Geräthen, die mit dem Rotheisenstein bei der Arbeit in Berührung kommen, hier nicht nochmals eingehen, ebensowenig auf die nochmalige Constatirung des intensiven Färbevermögens des Gesteins, dessen Farbstoff besonders fest an der Haut zurückbleibt, sondern hier nur noch kurz Mittheilung machen von den Einrichtungen in den bergmännischen Rotheisenbetrieben, welche ich mir persönlich angesehen habe. Die Stollen werden ziemlich horizontal gebaut und in dieselben von Zeit zu Zeit nach aussen führende Ventilationskamine eingelassen, so dass die Luft in der That stets eine sehr gute und bewegte ist, die Arbeiter eigentlich nur durch den Russ ihrer Laternen belästigt werden. Das Gestein wird in verschieden grossen Stücken oder in kleinen, manchmal ganz kleinen Bröckeln und feinsten Partikelchen zu Tage gefördert, zudem ist es meistentheils recht feucht. Somit sind die Verhältnisse in dem Bergwerk selbst hygienisch sehr günstige und für die Einathmung von Eisentheilen sehr ungünstige. Dennoch bemerkte ich nach einem fast einstündlichem Aufenthalt beim Herausfahren einige kleine rothbraune Partikelchen in meinem Auswurf. Wenngleich also das frisch gehauene Gestein stets feucht ist, wird man wohl annehmen müssen, dass die abfallenden oder liegen gebliebenen Rotheisentheile in den Förderstollen mit der Zeit zertreten oder sonstwie zermalmt werden und hier, in der bewegten Luft eintrocknend, von dieser aufgewirbelt und in die Arbeitsatmosphäre suspendirt werden können. Es kommt noch hinzu, dass die geförderten Eisensteinmassen draussen in grossen Haufen aufgefahren werden, mehr oder weniger lange Zeit liegen bleiben, verfallen und zerbröckeln und in der warmen Jahreszeit auch in grösserer Ausdehnung verstäuben können, und gerade bei der Arbeit draussen, auf der Halde soll sich nach Aussage der Arbeiter der meiste Staub entwickeln. Ob nun der betreffende Kranke wesentlich draussen oder in dem Bau gearbeitet hat, konnte nicht mehr eruirt werden. Jedenfalls sind die Bedingungen für die Einathmung des Eisenstaubes bei dem Rotheisenbetriebe keine günstigen und die hygienischen

Einrichtungen überall sehr gute. Hiermit stimmt ja auch unsere Erfahrung überein, dass die Ablagerung des Eisenstaubes in die Lungen durch die Athmung bei den Bergleuten aus den Rotheisensteingruben sehr selten sind; dass jedoch gelegentlich eine ausgedehntere Ueberfüllung der Lunge durch den eingeathmeten Rotheisenstein eintreten kann, beweist die mitgetheilte Beobachtung, die somit zum ersten Mal auf diese neue Quelle für die Entstehung der Siderosis pulmonum die Aufmerksamkeit gelenkt hat. Eine nennenswerthe Schädigung der Lungensubstanz scheint durch die Aufnahme der Eisenkörnchen in die Lunge nicht zu erfolgen, denn trotzdem der Mann nahezu 40 Jahre lang dieser Schädigung ausgesetzt war, ist es doch zu nur geringfügigen Veränderungen des Lungengewebes gekommen, die jedenfalls zu keiner Functionsstörung des Organs geführt hatten, was bei der Beschaffenheit der eingeathmeten Körnchen eigentlich wunderbar ist. Jedenfalls bietet die Einathmung von Eisenkörnchen bei dem Betriebe in den Eisensteingruben eine nicht absolut ungünstige Prognose.

Zur Zeit der Untersuchung fanden sich die Lymphknoten der Lunge und der Lungenwurzeln am meisten mit den Eisenkörnchen belastet. Hieraus dürfte geschlossen werden können, dass ein Theil des Pigmentes aus den Lungen bereits ausgeschieden und in die Lymphknoten abgelagert ist, eine Annahme, welche mit den Resultaten der experimentellen Untersuchungen Arnold's[1]) und den Erfahrungen der menschlichen Pathologie in dieser Frage in völligem Einklang steht. Und da unser Patient während des fast halbjährigen Aufenthaltes in der Klinik und während längerer Erkrankung vorher der Einathmung von Eisenpartikelchen längere Zeit also nicht mehr ausgesetzt war, so erscheint die Voraussetzung, dass die Lunge während der vollen Thätigkeit des Mannes im Betriebe einen noch höheren Eisengehalt gehabt hat, durchaus berechtigt.

Bisher ist in keinem der von v. Zenker und Merkel geschilderten Fälle von Siderosis pulmonum eine Eisenablagerung in irgend ein anderes Organ, die Bronchialdrüsen ausgenommen, constatirt worden. In der vorliegenden Beobachtung ist jedoch durch die mikroskopische und mikrochemische Untersuchung positiv nachgewiesen worden, dass sich in der Milz und besonders unter der Kapsel derselben und in den Lymphknoten des Leberhilus und des Pankreas Eisenkörner abgelagert finden, die in jeder Beziehung denen des Lungenparenchyms sowohl, als auch des Rohmaterials gleichen.

1) Untersuchungen über Staubinhalation und Staubmetastase. Leipzig 1885.

Dass dieselben einzig und allein auf dem Blutwege diesen Theilen zugeführt sein können, bedarf keines Beweises, ebenso wenig wie die Voraussetzung, dass ein Uebertritt der eingeathmeten Partikel von den Lungen in das Blut stattgefunden habe; auch glaube ich nicht, dass zur Erklärung dieser Thatsache eine Durchlässigkeit oder eine Umgehung der Bronchialdrüsen herangezogen werden darf. In unserem Falle ist aber über den Weg, auf welchem das Pigment in das Blut übergetreten ist, kein Zweifel, denn an mehreren Stellen der Lunge fanden sich kleine Zerfallshöhlen in den bronchialen und peribronchialen Lymphknoten, die sich in die Pulmonalarterienzweige und die Bronchien eröffnet hatten, und es ist nur zu wunderbar, dass dem Auswurf nie kleinere Mengen des Eisenpigmentes beigemischt waren. Aber nicht nur auf diesem, uns von Weigert in überzeugender Weise gezeichneten Wege war ein Uebertritt des Pigmentes in das Blut möglich, sondern noch eine andere Abfuhrstrasse ist in dem vorliegenden Falle nicht ausgeschlossen. Arnold (l. c.) hat die Wahrnehmung gemacht, dass bei Emphysematikern auffallend häufig Anthracose der Milz, der Leber und der portalen Lymphknoten gefunden wird, und zwar ohne dass ulceröse Processe in den Lungen, an den Gefässen oder den Bronchialdrüsen nachweisbar waren, und er hat dabei nachgewiesen, dass eine oft sehr hochgradige Atrophie der Gefässhäute bestehe, die perivasculären Räume nicht nur mit Pigment erfüllt, sondern auch die mediale und stellenweise intimale Haut von solchen durchsetzt werden, und die Pigmentmassen sehr oft an das Lumen heranreichen. Ein derartiger Befund lässt es in der That möglich erscheinen, dass unter solchen Verhältnissen ein Uebertritt des Pigmentes in das Blut vermittelt wird. Nun findet sich bei unserem Kranken ein sehr hochgradiges Emphysem und eine starke Rareficirung der Lunge; dass aber ein Uebertritt des Pigmentes auf diesem Wege in dem mitgetheilten Falle thatsächlich stattgefunden hatte, habe ich überzeugend nicht nachweisen können, wollte aber nicht unterlassen, auch auf diese Möglichkeit, neben der anderen thatsächlich erfolgten hinzuweisen. Dass übrigens die von Arnold geschilderten Verhältnisse bei der anthracotischen Lunge häufig genug vorkommen, haben wir mehrfach bestätigt gefunden.

In Bezug auf die Vertheilung des eingeathmeten Pigmentes kann ich für den vorliegenden Fall constatiren, dass beide Oberlappen und der rechte Mittellappen am ausgedehntesten pigmentirt waren, und dass die rechte Seite mehr Eisenkörnchen enthielt als die linke.

Die chemische Untersuchung hat, wie schon hervorgehoben, einen zum makroskopischen Verhalten der Lunge sehr hohen Eisengehalt

ergeben, obgleich das Blut aus dem betreffenden Theil vollkommen ausgelaugt worden war. Ein Vergleich mit dem Resultat der chemischen Untersuchung der bisherigen Eisenlungen wird das ergeben.

Die trockene Lunge des ersten v. Zenker'schen Falles enthielt 7,1 Proc. Fe_2O_3.
„ „ „ „ zweiten „ „ „ 3,96 „ „ „
„ „ „ „ zweiten Merkel'schen Falles „ 0,893 „ „ „
„ „ „ „ dritten „ „ „ 0,508 „ „ „
„ „ „ „ vierten „ „ „ 0,66 „ „ „
„ „ „ „ meines Falles „ 7,9 „ „ „

Worauf dieser hohe Eisengehalt zurückzuführen ist, kann ich nicht angeben; ist doch der vorliegende Fall der erste, in welchem die Siderosis pulmonum entstanden war durch die Einathmung von Eisenkörnchen des bergmännisch geförderten Natureisens, während es sich in den bisherigen Beobachtungen um Einführung von Eisenoxydpulver handelte. Ob darin aber ein wesentlicher Unterschied liegt und sich hieraus der unverhältnissmässig hohe Eisengehalt wirklich erklärt, muss die chemische Untersuchung weiterer Fälle klarstellen.

Eine sehr ausgedehnte Gelegenheit zum Einathmen von Eisenpartikeln ist bei dem bergmännischen Betriebe des Rotheisensteins jedenfalls nicht vorhanden, und wenn man den Procentsatz der gefundenen Eisenmengen mit dem des Rohmaterials vergleicht, so ergiebt sich, dass dabei immerhin nur kleine Mengen zur Verstäubung und Einathmung kommen. Die Grube Morgenstern, in welcher der Mann so lange Jahre gearbeitet hat, liefert einen Rotheisenstein mit

50—53 Proc. Fe.
0,4 — 0,6 „ Mn.
0,7 — 1,4 „ $CaCO_3$
15,7 —16,6 „ SiO_2
2,1 — 5,5 „ Al_2O_3
0,25— 0,44 „ P.

Hieraus ergiebt sich, dass viel mehr Kieselsäure (12 Proc.) als Eisen (5,5 Proc., resp. Eisenoxyd 7,9 Proc.) zur Aufnahme gelangt ist, die erstere also offenbar viel mehr zur Einathmung geeignet ist, womit die bisherigen Erfahrungen völlig übereinstimmen.

Zum Schluss möchte ich nur kurz darauf hinweisen, dass ein anderes mit der Bereitung und Gewinnung des Eisens in naher Beziehung stehendes Product, mit dem hohen Gehalt von 24 Proc. Eisenoxydul, das Thomasphosphatmehl, bei Thieren wenigstens, eine nicht unbedeutende Siderosis pulmonum hervorzurufen im Stande ist; wenigstens haben die von Arnold mit diesem Product angestellten, von Loeb[1])

1) Virchow's Archiv. CXXXVIII. S. 42.

publicirten Experimente ergeben, dass die Lungen der Thiere nach vierwöchentlicher Inhalationsdauer eine mehr oder weniger gleichmässig bräunliche Färbung zeigten, während in anderen Experimenten nach längerer Versuchsdauer gar nichts oder nur vereinzelte intensiv braune Flecken gefunden wurden, die als eine Deposition von exogenem Eisen erkannt wurden. Ob sich auch bei den in den Thomasmühlen beschäftigten Arbeitern neben den so häufig beobachteten acut entzündlichen Veränderungen der Lunge eine Siderose findet, ist aus den bisher über diesen Gegenstand gemachten Mittheilungen nicht sicher zu ersehen.

XV.

Aus dem pathologischen Institute zu Giessen.

Ueber die Zuckergussleber.

Von

Heinrich Rumpf,

cand. med. aus Friedberg.

Die Bezeichnung „Zuckergussleber" stammt bekanntlich von Curschmann[1]); er versteht darunter einen chronisch entzündlichen Zustand des Leberüberzuges, eine Perihepatitis chronica hyperplastica, welche dadurch ausgezeichnet ist, dass sie ausschliesslich auf die Leberkapsel beschränkt bleibt, die sonst völlig normale, jedenfalls nicht durch interstitielle Bindegewebswucherung veränderte Lebersubstanz überall umschliesst, schliesslich zur Verkleinerung, Formveränderung und Induration der Leber führt, einen typischen Pfortaderascites veranlasst und somit Krankheitserscheinungen bietet, die die grösste Aehnlichkeit mit der Lebercirrhose haben.

Diese Form der chronischen Entzündung der Leberkapsel, durch deren Producte also die Leber allseitig comprimirt und somit die Circulation in dem intrahepatischen Pfortadersysteme behindert wird, scheint recht selten zu sein.

In dem von Curschmann mitgetheilten Falle handelte es sich um eine 54jährige Dienstmagd, welche vorher nie erheblich krank, namentlich nicht syphilitisch war; kein Abusus spirituosorum; sie hatte vor 24 Jahren normal geboren ohne Puerperalerkrankung.

Vier Jahre vor der Aufnahme erkrankte sie ohne bekannte Ursache unter Schüttelfrost mit heftigen Schmerzen in der Oberbauchgegend. Diese und besonders die Lebergegend waren erheblich geschwollen und höchst empfindlich. Nach Ablauf der acuten Erscheinungen blieben Appetitlosigkeit, Völle und Druck im Leibe,

1) Deutsche medicinische Wochenschrift. 10. Jahrgang. 1884. S. 564.

Obstipation, abwechselnd mit Durchfall, zurück. Darnach entwickelte sich ein bedeutender Ascites, der bald zur Paracentese nöthigte, und die dann innerhalb von vier Jahren noch 15 mal gemacht werden musste, da sich die Flüssigkeit immer wieder ansammelte. Bemerkenswerth ist, dass die Pausen zwischen den einzelnen Paracentesen immer länger wurden; die letzte war acht Monate vor der Aufnahme in das Krankenhaus gemacht worden. Die mittelgrosse, stark abgemagerte Frau mit schlaffen, trockenen gelblichen, aber nicht ikterischen Hautdecken hatte kein Fieber. Der Unterleib war durch freie in der Bauchhöhle befindliche Flüssigkeit gleichmässig und ganz enorm ausgedehnt. Durch Paracentese wurden 18800 Ccm. klarer gelber Flüssigkeit abgelassen; specifisches Gewicht 1020, Eiweissgehalt 3,2. Nach der Entleerung der Flüssigkeit konnte die mässig verkleinerte, sehr derbe, glatte, stumpfrandige Leber und die gleichfalls stark vergrösserte Milz palpirt werden. Die Flüssigkeitsansammlung in der Bauchhöhle kehrte nur sehr langsam wieder und hatte erst nach Monaten etwa $^4/_5$ des vor der Paracentese beobachteten Grades erreicht, nahm auch nicht mehr wesentlich zu, blieb vielmehr über $1^1/_2$ Jahre völlig unverändert, so dass die Frau den ganzen Tag ausser Bett sein und kleinere Arbeiten verrichten konnte. Die Leber schien nicht kleiner geworden zu sein; nicht selten gelang es, ihren stumpfen, harten, freien Rand an nicht höherer Stelle zu palpiren, als während der ersten Zeit des Krankenhausaufenthaltes.

Beinahe $2^1/_2$ Jahr nach der Aufnahme entwickelte sich unter wiederholten Schüttelfrösten, remittirendem Fieber, häufigem galligem Erbrechen u. s. w. ein frischer peritonitischer Process, wozu sich nach weiteren 3 Wochen eine linksseitige exsudative Pleuritis gesellte, welche den Eintritt des Todes beschleunigte.

Als Ursache der finalen fieberhaften Erkrankung fand sich bei der Section eine frische, tuberculöse Peritonitis, die in Form von Pseudomembranen das Peritoneum parietale, sowie den serösen Ueberzug der Gedärme und die grossen Unterleibsorgane überzog.

Nach der Ablösung fand sich Folgendes: „Die ganze obere Hälfte des vorderen Bauchwandüberzuges ist in eine dicke, weisse, ausserordentlich derbe, sehnige Masse verwandelt. Diese Veränderung setzt sich continuirlich auf das ganze Zwerchfell und von da auf Milz und Leber fort. Die letztere ist um reichlich $^1/_3$ verkleinert, sehr derb, rundlich, die freien Ränder stumpf. Das ganze Organ ist ununterbrochen von der eben er-

wähnten schwieligen weisslichen Masse eingehüllt, welche an vielen Stellen 4—5 Mm. Dicke erreicht. Das Leberparenchym ist trocken, zähe, von hellbraunrother Farbe. Läppchenzeichnung, wenn auch undeutlich, vorhanden. Keine Spur einer interstitiellen Bindegewebswucherung (was auch mikroskopisch bestätigt wurde).

An den Lebergefässen, namentlich auch dem Stamm der Vena portarum, keine Abnormitäten. Die Gallenblase gleichfalls in den weissen, schwieligen Lebertiberzug hereingezogen, wesentlich verkleinert.

Die Milz um das Doppelte vergrössert, kugelig geformt, gleichfalls allseitig in jene derbe Masse eingehüllt, so dass sie ganz wie die Leber wie mit einem Zuckerguss überzogen erscheint. Die Schleimhaut des Magens und Darmtractus ohne Abnormitäten. Von den Veränderungen der Brustorgane wären eine schwielige Obliteration der ganzen rechten Pleurahöhle und des Pericardiums zu nennen. Herzfleisch und Klappen normal. Auch das Bindegewebe des vorderen Mediastinums schwielig verdickt."

Bei der Besprechung des Falles betont Curschmann die grosse Aehnlichkeit der Erscheinungen mit der Granularatrophie der Leber und hebt hervor, dass der acute Beginn unter Erscheinungen der circumscripten Peritonitis resp. Perihepatitis ebenso für eine Zuckergussleber spräche, als auch ganz besonders der weit langsamere Verlauf und der zeitweilige, selbst Jahre hindurch dauernde Stillstand des Processes, wobei der Ascites stabil bleibe.

Ueber die Häufigkeit des geschilderten Krankheitsbildes macht Curschmann keine bestimmten Angaben; sicherlich, meint er, kämen derartige Fälle der so sehr langen Dauer wegen im Krankenhause nur selten zur ununterbrochenen Beobachtung und aus demselben Grunde noch seltener zur Section, eine Ansicht, die durch die später mitzutheilende Beobachtung an Wahrscheinlichkeit nur gewinnt. In den Hand- und Lehrbüchern der inneren Medicin sind die Angaben über die Perihepatitis überhaupt nicht sehr reichhaltig, und nur in einigen wenigen finden sich ganz kurze Andeutungen, die sich auf gleiche oder ähnliche Beobachtungen beziehen dürften.

So bemerkt Budd[1]), nachdem er hervorgehoben, dass man bisweilen bei der durch Cirrhose bedingten Bauchwassersucht die ganze peritoneale Bekleidung der Leber und Därme mit dicken Pseudomembranen bedeckt finde — wovon er selbst einen Fall beobachtet

1) On diseases of the liver. 2. Aufl. London 1852. S. 139.

und Brigth in seinen Hospital Reports einige mitgetheilt habe —, es sei möglich, dass in einigen solchen Fällen die adhäsive Peritonitis die primäre Krankheit war, und dass die Volumsabnahme und vermehrte Consistenz der Leber, sowie die behinderte Circulation durch dieselbe, durch die Contraction der die Leber umhüllenden dicken Pseudomembran bedingt war.

Schon bestimmter äussert sich Bamberger.[1]) Bei der Besprechung der Perihepatitis erwähnt er, dass in der Regel selbst bei dicken, die ganze Leber einhüllenden Exsudatschwarten faserstoffiger oder tuberculisirender Natur keine wesentliche Störung von Seiten der Leber zu bemerken sei; „doch sah ich", fährt er fort, „allerdings zwei Fälle, wo die Compression der Leber durch dicke und schrumpfende Exsudatlagen auf ihrem Ueberzug so bedeutend war, dass dadurch eine beträchtliche Verkleinerung des Organs und infolge der gestörten Circulation in derselben alle Erscheinungen, die der interstitiellen Leberentzündung zukommen, auftraten, so dass in beiden Fällen die Diagnose im Leben auf diese gestellt wurde." Indess sei die Perihepatitis mit starker Schrumpfung und Compression der Leber durch die Exsudatmassen ausserordentlich selten.

Auch nach Thierfelder[2]) bildet in seltenen Fällen die sehr verdickte Serosa der Leber eine derbe Kapsel, welche durch ihre concentrische Schrumpfung einen grösseren Antheil an der Compression der Blutgefässe des Parenchyms zu haben scheint, als das gewucherte interstitielle Gewebe. Ob er aber reine Fälle von einer derartig hochgradigen Perihepatitis ohne interstitielle Bindegewebswucherung, wie sie Bamberger unzweifelhaft gesehen, beobachtet hat, geht aus der kurzen Notiz nicht hervor; da er aber weiter betont, dass, wenn das Parenchym durch die schrumpfende Kapsel hochgradig comprimirt werde, dieselben Symptome auftreten wie im zweiten Stadium der Lebercirrhose, so muss wohl angenommen werden, dass er eben auch Fälle im Auge hatte, in welchen die Lebersubstanz selbst normal war.

Ob der von Banks[3]) mitgetheilte Fall hierher gehört, ist nicht zu entscheiden, da die Angaben über den anatomischen Befund zu kurz und unbestimmt gegeben sind. Es handelte sich um eine 40jährige

1) Krankheiten des chylopoetischen Systems. Virchow's Handbuch der speciellen Pathologie und Therapie. VI. 2. Aufl. 1864. S. 495 u. 523.

2) v. Ziemssen's Handbuch der speciellen Pathologie und Therapie. VIII. 1880. S. 76.

3) The Dublin quarterly Journal of Medical Science. XLIV. 1867. S. 231.

Frau, welche die gewöhnlichen Symptome der Lebercirrhose zeigte und bei der achtmal die Paracentese gemacht werden musste; nach der vierten entwickelte sich eine Peritonitis, die bald heilte.

Bei der Section fand sich die Leber verkleinert, die Leberkapsel war sehr stark verdickt und mit dem Zwerchfell verwachsen. Die Leber wird weiter als uneben und nicht in dem vorgerückten Grade cirrhotisch bezeichnet, wie man es nach der Dauer der Erkrankung hätte erwarten sollen; die Schnittfläche der Leber habe ein muscatnussartiges Aussehen gehabt.

Endlich berichtet Oppolzer[1]) über einen Fall seltener Leberverdichtung. Bei einem 33 Jahre alten Mann, der an einer Mitralinsufficienz und Ascites erkrankte und infolge heftigen Blutbrechens gestorben war, fand sich die Leber im ganzen Umfange von einer fibrös glänzenden Hülle umgeben, welche auch die Gallenblase umschloss und auf die Ligamente, das kleine Netz und die vordere Fläche des Mesenteriums überging. Die Leber war stark verkleinert, die Milz vergrössert, mit knorpelartig verdickter Kapsel. Dann heisst es wörtlich weiter: „Die starre, die ganze Leber deckende gefässlose Hülle lässt sich, mit Ausnahme der Stellen, wo Gefässe wechseln, und wo die Aufhängbänder sich abheben, leicht von der wenig veränderten Peritonealkapsel des Organs abziehen und stellt im gespannten Zustande eine fibröse, der Dura mater medullae spinalis sehr ähnliche Haut dar." „Das Leberparenchym sieht und greift sich ganz gleichförmig an, erscheint grauröthlich, hin und wieder milchweiss gefärbt und lässt keine Spur einer acinösen Anordnung seiner Gewebselemente erkennen; der drüsige Bau daher, welcher eben der granulirten Leber (der Cirrhose Laennec's) so charakteristisch zukommt, fehlt hier gänzlich, und es stellt sich die Oberfläche der Lebersubstanz sehr homogen, wie ein mit Sehnenflecken besetztes Herzfleisch dem Auge dar." Nachdem dann eine Fortsetzung des verdichteten Gewebes der Leberkapsel bis in die feinsten Vernetzungen der Pfortader constatirt worden, heisst es am Schluss: „Die histologische Untersuchung ergiebt, dass in dem Stroma des pseudoplastischen Bindegewebes eine Masse untergegangener Leberzellen eingebettet ist, welche sich als regellos angehäufte Pigmentschollen kennzeichnen."

Hiernach dürfte diese Beobachtung mit der von Curschmann mitgetheilten höchstens nur eine ganz entfernte Aehnlichkeit haben.

Auch nach Mittheilung der Beobachtung von Curschmann habe

1) Allgemeine Wiener medicinische Zeitung. 1866. S. 141.

ich in der mir zugänglichen Literatur keine weiteren Angaben finden können. So erwähnt Eichhorst[1]) in einer soeben erst erschienenen Arbeit bei Besprechung der Aetiologie des Ascites nur diejenige Form der chronischen Perihepatitis, welche durch Einschnürung der Venen Ascites hervorrufen könne. Es dürfte daher die Mittheilung eines, dem von Curschmann geschilderten sehr ähnlichen Falles durchaus berechtigt erscheinen. Derselbe ist schon vor mehreren Jahren von Herrn Dr. Weckerling in Friedberg beobachtet worden; die damals geplante Veröffentlichung unterblieb aber aus äusseren Gründen, die keineswegs im Interesse des Beobachters selbst lagen. Nunmehr hat Herr Dr. Weckerling mir den Fall zur Publication überlassen, wofür ich ihm hier meinen herzlichsten Dank ausspreche.

Ich gebe zunächst die von Herrn Dr. Weckerling niedergeschriebene Krankengeschichte in der Form wieder, in welcher sie zur Publication bereit war.

„Frau H. St. in D. (ungefähr 3 Km. von meinem Wohnorte entfernt) befragte mich zum ersten Male bei einer zufälligen Anwesenheit im Dorfe am 12. Juli 1869.

Eine mittelgrosse Frau, 33 Jahre alt, von anscheinend mässiger körperlicher Entwicklung, aber von ungewöhnlicher Muskelkraft, so dass sie die schwersten, sonst nur von Männern verrichteten Arbeiten thun konnte; eine Art von Mannweib; bis vor kurzer Zeit ganz gesund, in ärmlichen Verhältnissen lebend, Ehefrau eines Tagelöhners. Sie stillte ihr 16 Wochen altes, zweites Kind, befand sich ausser Bett. Seit 4 Tagen erst wollte sie sich heftiger unwohl gefühlt haben. Ihre Klagen bezogen sich auf Athemnoth, beim Niederbücken auch Herzklopfen, schlechten Appetit und Müdigkeit; sie will seit einiger Zeit an Körperumfang und Aussehen abgenommen haben. Die Periode fehlt seit dem ersten Wochenbette (vor 4 Jahren). Zuweilen etwas blutiger Auswurf bei dem, übrigens geringen Husten; auch Nasenbluten, besonders in der Zeit, wenn die Periode eintreten sollte. Temperatur in der Achselhöhle etwas über 38°; Puls sehr frequent und klein; die Herzdämpfung beginnt deutlich über der 3. Rippe, an der Herzspitze hört man ein lautes systolisches Blasen.

Einige Tage später, am 21. Juli 1869, ist notirt: Befinden besser, Herzklopfen auf Befragen nur bei Körperbewegungen, kein blutiger Auswurf, aber täglich heftiges Nasenbluten. Hat das Kind abgewöhnt; Brüste geschwollen und schmerzhaft, weshalb die Herzdämpfung nicht genauer bestimmbar. Man hört nirgends einen Herzton, nur Geräusche, am lautesten und ausgeprägtesten über dem Ostium aortae, wo ein schabendes und ein kratzendes unterscheidbar ist, bei der Systole und Diastole hörbar. Das Geräusch an der Herzspitze ist sogar dreitheilig, im ersten Tacttheil, einer Art Vorschlag, hört man vielleicht etwas von einem Ton, aber die Frequenz der Herzbewegung ist zu gross, als dass das genau unterschieden werden könnte. In beiden Supraclaviculargruben sieht man

1) Eulenburg, Real-Encyklopädie d. ges. Heilkunde. II. S. 321.

starke Pulsation, links viel stärker als rechts, auch in der Infraclaviculargrube beiderseits, aber viel schwächer. Die Hautvenen der Arme sind ausgedehnt und sollen manchmal fingerdick sein. Temp. 37,5° in der Achselhöhle, Puls 108, klein, Resp. 20. Ausserdem wird über ein über den ganzen Körper verbreitetes Taubheitsgefühl geklagt.

2. August 1869. Befinden angeblich ganz gut. Ueber der Pulmonalarterie hört man reine Herztöne. Klagt über zeitweilige ziehende Schmerzen im linken Arm.

7. Mai 1870. Wendet sich wieder an mich, um zu erfahren, ob sie schwanger sei, da die Periode immer noch nicht eingetreten und der Leib umfänglicher geworden sei. Ganz gesund will sie in der Zwischenzeit nicht gewesen sein. Befinden jedoch leidlich, Appetit ziemlich gut, Stuhlgang täglich, Herzklopfen wird auf Befragen zugegeben, nur bei Anstrengungen. — Der Unterleib ist stark ausgedehnt; die ganze Unterbauchgegend bis zur Nabelhöhle gleichmässig gedämpft, sehr deutlich undulirend. Kein Schmerz im Leibe. Vaginalportion weit nach oben und hinten stehend, gross und weich. Am Herzen war nirgends ein Geräusch zu hören. Halsvenen dilatirt. Der linke Unterschenkel bedeutend geschwollen, ziemlich hart, einige Hautvenen darin sehr stark ausgedehnt. Die Haut zum Theil livid, an einzelnen Stellen kleine Sugillationen. Urin gelb, frei von Albumen.

14. Mai 1870. Keine Besserung. Auffallende Schwellung und Pulsation der Halsvenen.

Bezüglich des weiteren Verlaufes ist zu erwähnen, dass gelegentlich auch auf der rechten Brustseite eine starke Dämpfung entdeckt wurde, vorn von der 3. Rippe an abwärts, hinten ungefähr in gleicher Höhe. Die Leber erschien nach und nach bedeutend vergrössert; der untere Rand des rechten Leberlappens ragte ungefähr bis in den Breitegrad des Nabels und bildete unter den nach und nach atrophirten Bauchdecken eine auch für das Auge wahrnehmbare Leiste, als ob er nach vorn umgekrempt, dabei abgestumpft wäre; die Leberoberfläche übrigens glatt.

Die Milz war meist schwer zu bestimmen, sie wurde aber einige Male als vergrössert notirt.

Eine zweite rundliche, mehr als faustgrosse Geschwulst wurde jedesmal nach Entleerung des Wassers links vom Nabel gefühlt. Die Kranke war aber nach dem Punctiren meist so erschöpft und dabei der Leib so empfindlich, dass sie keinerlei Untersuchung vertrug; kam ich dann einige Tage später wieder zu ihr, so war schon wieder so viel Wasser ergossen, dass dadurch die Untersuchung erschwert wurde.

Zu den grössten Plagen der Frau gehörte in späteren Jahren ein grosses, nässendes Geschwür an dem nach und nach ganz unförmlich, elephantiasisartig geschwollenen linken Unterschenkel, aus welchem sich zeitweilig Wochen lang ein ununterbrochener, nicht zu hemmender Lymphstrom ergoss. Die Halsvenen blieben bis ans Lebensende stark ausgedehnt und pulsirend.

Während nun anfangs das Allgemeinbefinden nur wenig gestört war, wuchs der Ascites und die durch ihn veranlassten Beschwerden langsam zu einer solchen Höhe, dass im Jahre 1872 die erste Punction gemacht werden musste. Kein Zeichen deutete auf ein entzündliches Leiden im

Unterleib; die Kranke war und blieb fieberlos und konnte noch viele Jahre ihrem Hauswesen vollständig vorstehen, sogar noch ausserdem im Tagelohn für Andere arbeiten. Seit 1872 mussten nun die Punctionen in bald grösseren, bald kleineren Pausen wiederholt werden. Anfangs lagen Monate zwischen den einzelnen Operationen; dann war lange Zeit ein ungefähr vierwöchentlicher Zwischenraum, der nach und nach auf 14 Tage und noch weniger zusammenschrumpfte. Am 9. December 1875 wird die 70. Punction verzeichnet und am 2. November 1876 die hundertste. Im Jahre 1884 wurde 33 mal, Ende Januar 1885 zum dreihundertsten Male operirt und am 9. Februar 1885 zum letzten Male (301). Zwei Tage darauf erfolgte nach fast 16jährigem Leiden der Tod durch Erschöpfung. — Die entleerte Flüssigkeit betrug anfangs längere Zeit 20 Liter und öfters noch einige mehr, später allmählich weniger, aber immer noch ungefähr die Hälfte; hellgelb von Farbe, etwas trübe, beim Stehen an der Luft mässig reichliche Fasergerinnsel absetzend und sehr reich an Albumen. Genauere quantitative Bestimmungen sind zwar nicht gemacht, doch war die Trübung bei Erwärmung und Säurezusatz, so oft auch geprüft wurde, so reichlich, dass fast Alles zu einer zusammenhängenden Gallerte wurde. Ueber das specifische Gewicht finde ich nur eine einmalige Angabe in meinen Notizen: 1009. Trotz dieser enormen und häufigen Eiweissverluste erhielt sich der Kräftezustand zur Verwunderung von Aerzten und Laien bis in die letzten Jahre auf einer Höhe, dass die Frau noch ihre ganze Arbeit leisten konnte. Dabei lebte sie keineswegs in sorgenlosen und hygienisch günstigen Verhältnissen; sie hatte zeitweise mit Nahrungssorgen und anderem Missgeschicke zu kämpfen. Die gewöhnliche Nahrung bestand, wie bei unserem armen Landvolke überhaupt, zu einem grossen Theil aus Kartoffeln und einer mit „Kaffee" bezeichneten Brühe. Oft konnte man sie am Tage nach der Operation mit schwerer häuslicher Arbeit beschäftigt antreffen.

Der Schmerz bei dem Tode ihres ältesten Kindes von 3 Jahren war für ihre ganze leibliche und geistige Verfassung verhängnissvoll; seitdem schien sie rascher zu verfallen.

Es ist fast unmöglich, auf Grund unserer hergebrachten pathologisch-physiologischen Vorstellungen über Einnahme und Ausgabe im menschlichen Stoffwechsel sich diesen etwa 15jährigen Zustand eines fortwährenden Kampfes ums Dasein zu erklären. Und dabei machte die Kranke den Eindruck (der dann auch durch den Sectionsbefund anscheinend bekräftigt wurde), als ob ihr Organismus unter günstigeren äusseren Verhältnissen noch längere Zeit ausgehalten hätte und vielleicht nach dem Vorbilde des Curschmann'schen Falles nach und nach ein Stillstand und damit eine Art Heilung hätte eintreten können.

Welche Leistungen an Ausgabe von Albuminaten durch die Punctionsflüssigkeit und bei angestrengter Muskelarbeit, im Vergleich zu der dürftigen Einnahme! Es ist wohl nicht übertrieben, zu sagen, dass der Organismus der (allerdings von Haus aus sehr kräftig angelegten) Frau, speciell der Verdauungsapparat, von ungewöhnlicher, ja unerhörter Leistungsfähigkeit gewesen ist, besonders in Bezug auf das Ausnutzungsvermögen der genossenen Nahrungsmittel. Wie interessant hätten genaue Untersuchungen ihres Stoffwechsels werden müssen! Oft bedauerte ich in

den letzten Jahren, dass ich die Kranke nicht dazu veranlassen konnte, noch einmal zu diesem Zwecke in eine Klinik einzutreten. Nachdem sie zweimal diesen Schritt ohne sichtbaren Erfolg gethan, war sie nicht mehr dazu zu bringen, ausser wenn ihr eine, wenn auch noch so eingreifende und gefährliche Operation, womöglich eine Laparotomie, in Aussicht gestellt worden wäre."

Die von Herrn Prof. Dr. Bostroem ausgeführte Section ergab Folgendes: Diffuse, chronische Perihepatitis hyperplastica (Zuckergussleber — Curschmann) mit hochgradiger Compression des sonst nicht veränderten Lebergewebes. Ascites. Chronische Perisplenitis und Peritonitis parietalis hyperplastica. Diffuse chronische Pericarditis hyperplastica mit Obliteration des Herzbeutels. Rechtsseitige chronische Pleuritis hyperplastica exsudativa. Relative Insufficienz der Tricuspidalis. Lungenoedem. Vernarbendes Unterschenkelgeschwür.

Mittelgrosse, kräftig gebaute, ziemlich stark abgemagerte Leiche mit sehr schlaffer trockener Haut von bräunlichem Colorit. Am linken Unterschenkel eine ausgedehnte, bräunlich pigmentirte, theils trocken glänzende, theils röthlich-bräunliche, nässende Narbe.

Der Unterleib aufgetrieben, schlaff auf die linke Seite überhängend. Die Bauchdecken schlaff mit zahlreichen kleinen, glänzenden, strahlig und bräunlich pigmentirten Narben. Das Unterhautzellgewebe mässig fettreich. Das Fett dunkelgelblich und trocken; die Musculatur von blassbräunlicher Farbe mit schlaffer Faser.

Bei Eröffnung des Unterleibes entleert sich eine reichliche Menge (circa 5—6 Liter) einer klaren, bernsteingelben Flüssigkeit, der nur in den tieferen Lagen kleinere und grössere, wässerig durchtränkte, gelblich gefärbte schlaffe Fibringerinnsel beigemischt sind.

Nach Entleerung der Flüssigkeit und Zurückschlagen der Bauchdecken bietet sich dem Auge ein ganz eigenthümlicher Anblick. Das ganze parietale Peritoneum, besonders aber die Oberfläche der Leber und Milz erscheint mit einem spiegelglatten, glänzend weissen Ueberzug bedeckt, der an einzelnen Stellen flache, völlig glatte, bis erbsengrosse Erhabenheiten von derselben Farbe zeigt. Es macht den Eindruck, als wenn an der Oberfläche der genannten Theile eine zähflüssige, weisse Masse im Guss erstarrt ist. Das parietale Peritoneum ist durch diese derbe Auflagerung sehr starr und steif. Gegenüber der derben und starren Beschaffenheit des parietalen Peritoneums contrastirt in auffälligster Weise das viscerale Peritoneum.

Die Serosa des Darmes und des Magens ist nämlich von durchaus normaler, weicher Beschaffenheit, und besonders die Darmoberfläche zeigt eine hell rosenrothe Färbung. Das Mesenterium mässig fettreich, weich, die Serosa wenig injicirt; die Mesenterialdrüsen klein, röthlichgrau gefärbt. In der Höhe des Nabels, mehr nach links findet sich unmittelbar unter den Bauchdecken eine ca. 12 Cm. lange und 9 Cm. breite, derbe, an der Oberfläche theils weisslich glänzende, theils graurothe, mit kleinen Gefässramificationen versehene geschwulstartige Masse,

die sich als das aufgerollte Netz erweist. Das Zwerchfell steht links im VI. Intercostalraum, rechts ist dasselbe stark heruntergedrängt und bildet eine starre, weiss glänzende, derbe, von vorn oben nach hinten unten straff gespannte Scheidewand. Dadurch ist die Leber stark nach unten gedrängt, reicht beinahe bis in die Höhe des Nabels und liegt nach Zurückschlagen der Bauchdecken fast in ganzer Ausdehnung vor.

Die Leber ist bedeutend verkleinert, mehr als um die Hälfte. Die Oberfläche ist ganz gleichmässig von jener weiss glänzenden, wie im Gusse erstarrten Masse überzogen. Die Ränder sind abgestumpft, so dass die Leber eine länglich-ovale, kugelförmige Gestalt angenommen hat.

Von der Gallenblase ist nichts zu sehen, und die spärlichen Adhäsionen der Leber mit dem Zwerchfelle sind kurz und sehr dick, ebenfalls sehr derb und glänzend weiss, nur mit dem Messer zu trennen. Beim Einschneiden der Leber zeigt sich, dass die schwielig weisse, die Leber umhüllende Masse an der vorderen Fläche stellenweise eine Dicke von 12—14 Mm., durchschnittlich jedoch eine solche von 8—10 Mm. hat, äusserst derb schneidbar ist und ein ganz gleichmässig glänzendweisses Gefüge zeigt. Die Lebersubstanz quillt beim Einschneiden der sie umhüllenden Kapsel sehr stark vor; sie ist dunkelbräunlich bis bläulichroth gefärbt ohne deutliche Läppchenzeichnung, sehr zähe, und von der Schnittfläche ergiesst sich verhältnissmässig wenig flüssiges, dunkles Blut. Auf dem Durchschnitt der Leber findet man keine Spur irgend welcher interstitieller Bindegewebswucherungen, und an keiner Stelle erstreckt sich das Bindegewebe der umhüllenden Kapsel in die Lebersubstanz hinein; die Verdickung ist nur auf die Kapsel selbst beschränkt.

Die Gallenblase, in gleichmässiger Weise in den weissen Ueberzug der Leber eingebettet, enthält nur wenige Tropfen einer dunklen Galle. Der Ductus cysticus etwas enger, der Ductus choledochus und der Ductus pankreaticus von normaler Weite, mit normalem Inhalte und vollkommen normaler Schleimhaut.

Die Vena portarum an ihrer Eintrittsstelle in die Leber normal weit, für den Zeigefinger bequem durchgängig; die Hauptwurzeln der Pfortader vielleicht etwas weiter mit nicht sehr reichlichem, dunklem Blute gefüllt. Die Lebervenen weit, klaffend durch die starre an ihrer Wand sich begrenzende Umhüllung des schwieligen Leberüberzuges.

Die Milz durch feste Adhäsionen an dem Zwerchfell fixirt, mässig vergrössert, von kurz ovaler Gestalt und fast allseitig in jene vielfach hervorgehobene, weisse bindegewebige Masse eingehüllt, die hier eine Dicke bis zu ca. 5 Mm. hat. Die Substanz auf der Schnittfläche stark vorquellend, sehr dunkelbläulich-roth, zähe, mit spärlicher, abstreifbarer Pulpa.

Die Nieren durchaus normal.

Der Magen klein, enthält nur wenig flüssige Speisereste. Die Schleimhaut etwas mit Schleim bedeckt und wenig injicirt.

Der Darm enthält wenige breiige, gallig gefärbte Chymusmassen. Die Schleimhaut mässig hyperämisch und durchaus normal.

Bei Eröffnung der Brusthöhle findet sich das Pericard fester mit dem Sternum verwachsen. Das Bindegewebe des vorderen und zum Theil auch des hinteren Mediastinums weiss, schwielig verdickt; die Pericardialhöhle obliterirt; das ganze Herz in eine dicke, weiss glänzende, schwielige, bis 1 Cm. dicke Bindegewebsmasse eingehüllt. Die Hohlvenen und der rechte Vorhof stark dilatirt, mit reichlichem, locker geronnenem Blute gefüllt; ebenso der rechte Ventrikel. Das Tricuspidalostium sehr bequem für 4 Querfinger durchgängig, durch die das Herz umhüllende bindegewebige Schwarte starr und klaffend, die Tricuspidalzipfel zart und normal; die Wand des rechten Vorhofes durch die aufgelagerten Bindegewebsmassen und eine geringe Hypertrophie der Musculatur ziemlich starr und steif. Die Musculatur des rechten Ventrikels etwas dünner, dunkelbraunroth gefärbt, schlaff. Pulmonalarterie normal weit, die Klappen zart. Im linken Vorhof nur wenig flüssiges Blut und kleine lockere Cruorgerinnsel; der linke Ventrikel fast vollkommen leer; die Musculatur des linken Ventrikels normal dick, düster bräunlichroth gefärbt, sehr schlaff. Die Mitralzipfel und Aortenklappen ganz leicht verdickt.

Bei Eröffnung der rechten Pleurahöhle entleert sich aus der unteren Hälfte eine reichliche Menge, ca. 1 1/2 Liter, einer klaren, gelblichen, mit lockeren Fibrinflocken vermischten Flüssigkeit. In der unteren Hälfte ist die Pleura pulmonalis der Lungenbasis, die Pleura diaphragmatica, costalis und der dem Herzbeutel anliegende Theil der rechten Pleura in ganzer Ausdehnung in eine dicke und steife, weiss glänzende bindegewebige Schwarte umgewandelt. Die Lunge nach oben verdrängt und dort kurzzellig verwachsen; die Lungensubstanz auf dem Durchschnitt theils lufthaltig und ödematös, theils luftleer comprimirt. Die linke Lunge an mehrfachen Stellen strangförmig verwachsen; in der Pleurahöhle keine Flüssigkeit. Die Lunge emphysematös gedunsen, lufthaltig, blutarm und ziemlich stark ödematös.

Anmerkung. Zu dem Sectionsprotokoll will ich noch bemerken, dass mir die von Curschmann gewählte Bezeichnung „Zuckergussleber" in jeder Beziehung sehr zutreffend erscheint; der weiss glänzende Ueberzug der Leber glich vollkommen dem starren Zuckerguss einer Torte, und es machte den Eindruck, als wenn diese Masse schnell und gleichmässig über der ganzen Oberfläche erstarrt wäre. Das Bild ist so charakteristisch und augenfällig, dass es mit einem anderen nicht verwechselt werden kann. Ungemein prägnant war auch die ganz hochgradige Compression der Lebersubstanz durch diesen geschrumpften, starren Panzer; dieselbe stand offenbar unter sehr hohem Drucke und quoll beim ersten Schnitte förmlich hervor. Ich will weiter noch ausdrücklich bemerken, dass absolut keine interstitiellen Veränderungen der Lebersubstanz vorhanden waren und auch die Pfortader an der Eintrittsstelle in die Leber durch die schwielige Verdickung des Leberüberzuges nicht verengt war, ebenso, dass das Peritoneum des Darmes und das Peritoneum des Magens zart und an keiner Stelle mit jenen schwieligen Verdickungen der Leber- und Milzoberfläche und des Peritoneum parietale bedeckt war. Die Section musste unter äusserst ungünstigen Bedingungen gemacht werden und wurde nur unter der Voraussetzung von dem Manne gestattet, dass keine Theile mitgenommen wurden. Bostroem.

Die Section hat demnach ergeben, dass es sich in dem vorliegenden Falle um eine exquisite Perihepatitis handelte, welche infolge der allseitig gleichmässigen Umhüllung der Leber wohl im Stande war, die Lebersubstanz, und somit die intrahepatischen Pfortaderverzweigungen zu comprimiren. Dass dies in der That in hohem Grade der Fall war, beweist der erste Einschnitt in die Leber, wobei die offenbar unter sehr hohem Drucke stehende Lebersubstanz förmlich herausquoll. Leider ist eine mikroskopische Untersuchung der Leber und ihres Ueberzuges nicht möglich gewesen; es ist aber über alle Zweifel erhaben, dass die Lebersubstanz nicht durch interstitielle Bindegewebswucherungen verändert war, und dass auch nicht der geringste Grad einer Lebercirrhose vorlag. Die Veränderungen, die sich an der Lebersubstanz fanden, bezogen sich ausschliesslich nur auf solche, welche auf die hochgradige Compression durch die verdickte und geschrumpfte Kapsel bezogen werden mussten und bestanden in einer Verwischung und Verschiebung der Läppchenzeichnung und einer fast lederartigen Zähigkeit des Gewebes.

Interessant wäre die mikroskopische Untersuchung der Leberkapsel gewesen, schon aus dem Grunde, weil auch Curschmann bei Mittheilung seines Falles eine Beschreibung derselben nicht giebt; ich glaube aber kaum, dass sich dabei ein wesentlich anderer Befund ergeben hätte, als der ist, den man bei der bekanntlich viel häufigeren Form der chron. hyperplastischen Peritonitis infolge von Lebercirrhose und Herzfehlern findet, bei welcher dann aber wohl stets das Mesenterium mit in den Process hineingezogen ist und dann in derselben Weise von den starren und steifen Auflagerungen überzogen wird. Einen derartigen Fall hatten wir vor kurzer Zeit in dem pathologischen Institute zu Giessen Gelegenheit zu seciren. Diese Gelegenheit nahm ich wahr, um mich von der mikroskopischen Beschaffenheit der, das Peritoneum und einen kleinen Theil der cirrhotischen Leber überziehenden bis 2 Mm. dicken, hyperplastischen Wucherung zu überzeugen. Dieselbe bestand aus einem straffen, breitfaserigen Bindegewebe, in welches meist in ziemlich gleichmässig breiten Abständen, in der Längsrichtung und zwischen die Fasern die schlanken und kurzen protoplasmaarmen Bindegewebszellen eingelagert waren; während die oberste Lage aus einer verschieden dicken, leicht wellig verlaufenden Schicht kernlosen, sklerosirten Bindegewebes gebildet war, zeigte sich in der untersten, der muskulösen Unterlage aufliegenden Partie, in der Umgebung ziemlich zahlreicher dickwandiger Blutgefässe eine herdweise Ansammlung von Leukocyten. Da die Bindegewebszellen der unteren Schichten wesentlich grösser

und protoplasmareicher waren, die Charaktere älterer Granulationsgewebszellen hatten, die der oberen aber immer schmäler und ärmer an Protoplasma wurden, und die oberste Schicht als völlig zellarm und sklerosirt bezeichnet werden muss, so muss der Process als eine von dem bindegewebigen Theile des Peritoneums ausgegangene hyperplastische Wucherung bezeichnet werden. Es entspricht dieser mikroskopische Befund, wie es scheint, vollkommen der Abbildung, die Rumpel[1]) von einer Perihepatitis mit Lebercirrhose giebt. Berücksichtigt man nun aber, dass die von mir mikroskopisch untersuchte Hyperplasie des Peritoneums nur einige Monate bestanden hatte und, wie mir Herr Prof. Dr. Bostroem versicherte, lange nicht so dick war und vor allen Dingen nicht die fast knorpelartige Härte hatte wie die der beschriebenen Zuckergussleber, so wird man wohl annehmen dürfen, dass die fast 15 Jahre bestehende, bereits stark geschrumpfte peritoneale Wucherung fast ausschliesslich, oder doch wenigstens vorwiegend, aus derbem, sklerosirtem Bindegewebe bestanden haben mag; dasselbe gilt jedenfalls auch von den hyperplastischen Verdickungen der rechten unteren Pleurahälfte, der rechten Seite des Zwerchfells, welches durch die ausgedehnte hyperplastische Wucherung des beiderseitigen serösen Ueberzuges ganz besonders dick war und infolge der Schrumpfung eine völlig unbewegliche, starre, senkrechte Scheidewand ohne die bekannte Wölbung darstellte und des Pericards, denn darüber scheint kein Zweifel zu sein, dass die Krankheit überhaupt mit einer Pericarditis einsetzte.

Es dürfte wohl eines speciellen Nachweises nicht mehr bedürfen, dass die hyperplastische Perihepatitis die Ursache für den Ascites war, und zwar, wie schon mehrfach hervorgehoben, infolge der ausgedehnten Compression der intrahepatischen Pfortaderverzweigungen. In der Hauptsache kann es sich also nur um einen Pfortaderascites handeln; zur Unterstützung desselben könnte allerdings auch die nachgewiesene Thatsache der mangelhaften Entleerung des rechten Herzens infolge der hyperplastischen Pericarditis und die dadurch entstandene relative Insufficienz der Tricuspidalis verwerthet werden. Auffallend bleibt dabei aber, dass bei einem derartigen doch ganz typischen Pfortaderascites sich nur an der Milz und dem parietalen Peritoneum die gewöhnlichen Folgen eines solchen finden, während die üblichen Folgezustände desselben an dem Verdauungstractus vollkommen fehlen.

An dieser Thatsache scheiterte auch stets die Diagnose während

1) Pathologisch-anatomische Tafeln nach frischen Präparaten mit erläuterndem anatomisch-klinischem Text. Unter Mitwirkung von Kast. Aus den Hamburger Krankenhäusern. DI. Heft 2.

des Lebens. Die Schwierigkeit derselben lag besonders darin, dass man zwar stets auf ein Leberleiden mit Pfortaderascites hingewiesen war, es aber nicht wohl möglich erscheinen wollte, dass ein so hartnäckiges Hinderniss für die Entleerung des Pfortaderblutes 15 Jahre lang bestehen konnte, ohne dass andere Pfortaderwurzeln Stauungserscheinungen dargeboten hätten, als die Gefässe des Peritoneums. Es waren während der ganzen langen Zeit keine Diarrhöen, keine Darmblutungen, keine Verdauungsstörungen vorhanden, sondern von dem Allen gerade das Gegentheil; jene fast überphysiologisch zu nennende Leistung des Magens und Darmes, welche man nie in Einklang zu bringen vermochte mit einer so anhaltenden Pfortaderstauung. An Lebercirrhose war aus vielen Gründen nicht zu denken, und weil der untere Leberrand so weit herabreichte, glaubte man in erster Linie immer nach einem Krankheitsprocess suchen zu müssen, wobei die Leber dauernd vergrössert ist; denn nach oben war die Leberdämpfung nicht abzugrenzen, indem sie dort in die an der dritten Rippe beginnende Dämpfung am Thorax überging. Aber auch nachdem durch die Section die, in den letzten Monaten der Erkrankung ernstlich in Erwägung gezogene Zuckergussleber nachgewiesen worden ist, und auch in dem Curschmann'schen Falle die Perihepatitis chronica hyperplastica in keinen anderen Pfortaderwurzeln Transsudation und Stauung verursacht hat, erscheint das pathologische Verständniss der Affection noch immer nicht über alle Bedenken erhaben. Ob in den wenigen bis jetzt beobachteten Fällen von Zuckergussleber ebenfalls andere Stauungserscheinungen, Magen- und Darmhyperämie, Diarrhoeen und Blutungen gefehlt haben, ist nicht bekannt; die darüber bestehenden Angaben sind, wie Eingangs erwähnt, nicht ausreichend. Thierfelder sagt: „Wird das Parenchym durch die schrumpfende Kapsel hochgradig comprimirt, so treten dieselben Symptome ein, wie im zweiten Stadium der Cirrhose, und die Krankheit dürfte sich im Leben von letzterer kaum unterscheiden lassen"; und bei Besprechung der Diagnose der Lebercirrhose: „Wo man nur das verminderte Volumen und die vermehrte Consistenz der Leber, aber nicht die granulirte Beschaffenheit ihrer Oberfläche nachzuweisen vermag, muss es unentschieden bleiben, ob Cirrhose oder jene allerdings äusserst seltene Form der chronischen Perihepatitis vorliegt, bei welcher durch starke Schrumpfung der verdickten Kapsel ein im Uebrigen mit der Cirrhose völlig übereinstimmendes Krankheitsbild zu Stande kommt." (Dass hier der klinische Verlauf die Diagnose klar und sicher entscheidet, hat schon Curschmann am angeführten Orte hervorgehoben.) Hier werden also die sämmtlichen klinischen

Symptome des zweiten Stadiums der Lebercirrhose, also einschliesslich der Stauungserscheinungen im ganzen Pfortadergebiete, auch der Zuckergussleber zugesprochen — in dem Falle von Curschmann und in dem meinigen fehlten dieselben. Wenn nun auch zugegeben werden muss, dass selbst bei der Lebercirrhose durchaus nicht in jedem Falle die ganze Reihe der Erscheinungen von Stauung in allen Wurzeln der Pfortader zur Beobachtung kommt, so bleibt der völlige Mangel derselben, ausser Ascites und Milzschwellung in einem so hochgradigen Falle, und das bei einer Dauer, wie sie bei Cirrhose gewiss nicht vorkommt, immerhin auffallend. Ich bin weit davon entfernt, zu behaupten, dass in diesem und ähnlichen Fällen der Ascites anders als durch Pfortaderstauung erklärt werden müsse; allein der Curschmann'sche Fall und der oben beschriebene scheinen mir doch dazu aufzufordern, den Mechanismus der Pfortaderstauung in seinen Einzelheiten bei verschiedenen Ursachen und begleitenden Umständen noch genauer zu untersuchen. Durch Curschmann's erwähnte Arbeit ist von Neuem auf diese merkwürdige Krankheit aufmerksam gemacht worden und weitere Beobachtungen werden hoffentlich bald veröffentlicht werden und zum Verständniss dieses noch vielfach dunkelen Leidens beitragen. Einstweilen glaube ich annehmen zu müssen, dass gerade die Thatsache, dass die Stauung in den Pfortaderwurzeln des Verdauungstractus nicht eingetreten ist, wenn dieselbe auch noch einer definitiven Aufklärung bedarf, die lange Krankheitsdauer ermöglicht hat, denn nur dadurch konnte der über 15 Jahre andauernde Eiweissverlust immer wieder ausgeglichen werden, dass der Magen und Darm in völlig normaler Weise functionirten.

Namentlich auch die Aetiologie bedarf noch sehr der Aufklärung. Aus meinem Falle muss geschlossen werden, dass es sich hier gar nicht um ein specifisches oder auch nur primäres Leberleiden handelt; denn in dem vorliegenden Falle begann die Krankheit am Herzen. Nachdem die im Juli 1869 entstandene Pericarditis längst abgelaufen war und, wie aus dem Sectionsberichte hervorgehen dürfte, den Grund zur Entstehung eines Zuckergussherzens gelegt hatte (worauf die bedeutende Pulsation der Halsvenen und die Ausdehnung so vieler anderer Hautvenen während des Lebens zu beziehen ist), wurde erst im folgenden Jahre (Mai 1870) der Ascites nachgewiesen. Uebrigens scheint mir auch der Leichenbefund Curschmann's diese Entstehung nicht absolut auszuschliessen, da dort eine schwielige Obliteration der ganzen rechten Pleurahöhle und des Pericardiums erwähnt wird. Ueber die Entstehungszeit der ebenfalls bei unserer Patientin nachgewiesenen Erkrankung der rechten Pleura kann aus

der Krankengeschichte kein bestimmter Anhalt gewonnen werden; nur gelegentlich wurde seiner Zeit auf der rechten Brustseite die schon erwähnte starke Dämpfung entdeckt.

Bei Curschmann's Patientin wurde mit der Zeit die Punction immer seltener nöthig; es schien ein Stillstand eingetreten, und die Kranke hätte vielleicht relativ geheilt ein ziemliches Alter erreichen können (worauf sich Curschmann's treffende Bemerkung von möglicher Verwechslung zwischen Zuckergussleber und sogenannter geheilter Lebercirrhose bezieht); bei Frau St. zeigte sich der umgekehrte Verlauf. Fast gleichmässig wurden die Pausen kürzer, und die Kranke erlag der Inanition. Gegenüber der Lebercirrhose dürfte in der That differentialdiagnostisch der auch von Curschmann betonte langsamere Verlauf über viele Jahre zu verwerthen sein, ebenso wie die zunächst nicht völlig erklärte Thatsache, dass in beiden Beobachtungen der Verdauungstractus frei blieb, die Stauungen in demselben mit allen ihren Folgen ausgeschlossen werden konnten. Ob sich aber der Umstand, dass während der sehr langen Krankheitsdauer (15 Jahre) so häufig die Paracentese nothwendig wurde (301 mal), in derselben Weise verwerthen lassen wird, muss die weitere Erfahrung lehren; der Curschmann'sche Fall spricht zunächst dagegen. Allein dann würden unter Umständen auch die häufig beobachteten Fälle, in welchen sehr zahlreiche Paracentesen gemacht worden waren, und die doch schon aus diesem Grunde eine verhältnissmässig lange Krankheitsdauer aufgewiesen haben müssen, wieder störend in Bezug auf das oben betonte differentialdiagnostische Moment einwirken müssen.

Da Curschmann von seiner Kranken berichtet hat, dass dieselbe an einer tuberculösen Peritonitis gestorben sei, will ich nicht unterlassen, noch Folgendes zu erwähnen. Am 17. Februar 1882 kam die älteste Tochter der Frau St. (geboren 1865) zu Herrn Dr. Weckerling, um sich wegen einer sie sehr beunruhigenden Anschwellung des Bauches untersuchen zu lassen. Ausser bereits ziemlich hochgradigem Ascites wurde nichts nachgewiesen. Die Sache hatte natürlich im Hinblick auf die Krankheit der Mutter kein geringes Interesse. Herr Dr. Weckerling sah das Mädchen später noch einige Male; sie war bettlägerig geworden, hatte sehr heftige und anhaltende Schmerzen im Leib und fieberte hoch und hartnäckig. Bei einer gemeinschaftlichen Untersuchung der Kranken mit Herrn Prof. Dr. Ahlfeld stellte derselbe die Diagnose auf tuberculöse Peritonitis, welcher Herr Dr. Weckerling nicht anstand sich anzuschliessen. Zuletzt wurde die Kranke in ein Hospital verbracht, wo

sie im Sommer desselben Jahres starb, leider ohne dass die Section gemacht werden konnte.

Natürlich fehlt hier noch viel, um diesen Fall mit dem Curschmann'schen auf eine Linie zu stellen; bemerkenswerth scheint mir dieses Zusammentreffen immerhin. Um nun das Interesse an dem von mir berichteten Falle, welcher schon wegen den 301 Punctionen als eine Seltenheit zu bezeichnen ist, voll zu machen, will ich schliesslich noch mittheilen, dass eine jüngere Schwester der Frau St. ebenfalls an einer Krankheit leidet, deren hervorragendstes Symptom Ascites bildet, ohne dass eine genaue Diagnose möglich gewesen wäre. Sie ist seit mehreren Jahren damit behaftet, noch arbeitsfähig und bereits einmal punctirt worden.

In Bezug auf die klinische und anatomische Diagnose will ich endlich noch bemerken, dass, wenn man von Zuckergussleber spricht, man derselben selbstverständlich einzig und allein nur das von Curschmann skizzirte, von mir bestätigte Krankheitsbild und den von uns erhobenen anatomischen Befund einer chronisch hyperplastischen Perihepatitis mit sonst normaler, jedenfalls nicht cirrhotischer Beschaffenheit der Lebersubstanz zu Grunde legen darf. Es ist daher völlig ungerechtfertigt, wenn jene schon erwähnte Beobachtung in dem Atlas von Rumpel auch als Zuckergussleber bezeichnet wird, denn hier handelt es sich um eine ausgesprochene Lebercirrhose mit verdickter Kapsel. Wollte man auch diese Fälle in das Bereich der Zuckergussleber zählen, dann ist dasselbe in der That sehr gross; denn dass neben einer Lebercirrhosse eine manchmal recht bedeutende sehnige Verdickung und Trübung der Leberkapsel beobachtet wird, ist ja bekannt genug. Die in dem genannten Atlas wiedergegebene makroskopische Abbildung der Leber entspricht auch dem wahren Verhalten einer Zuckergussleber nicht.

Fig. 1.

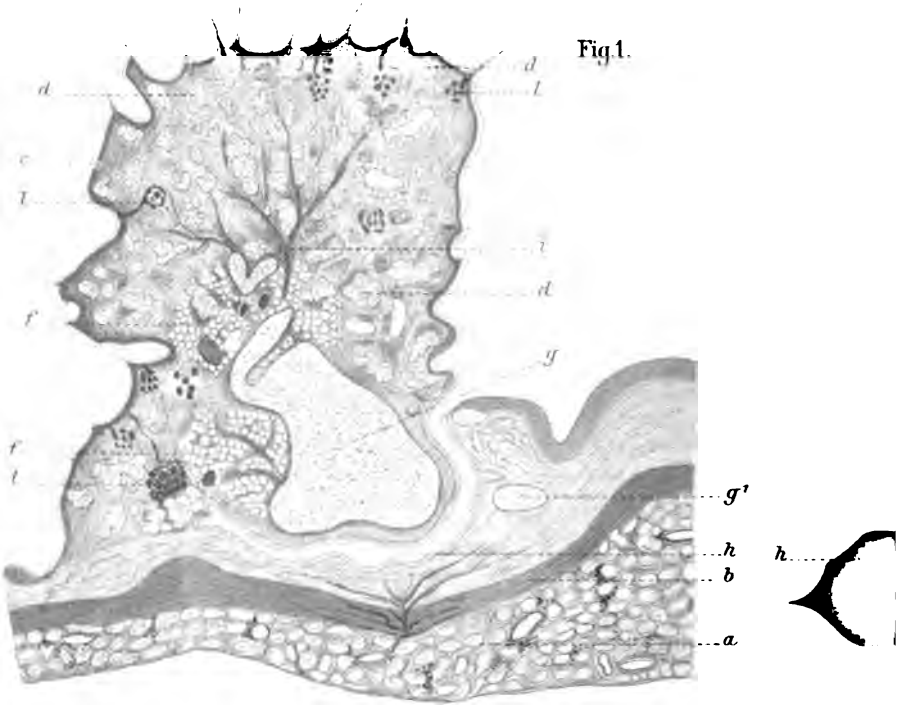

Fig. 2.

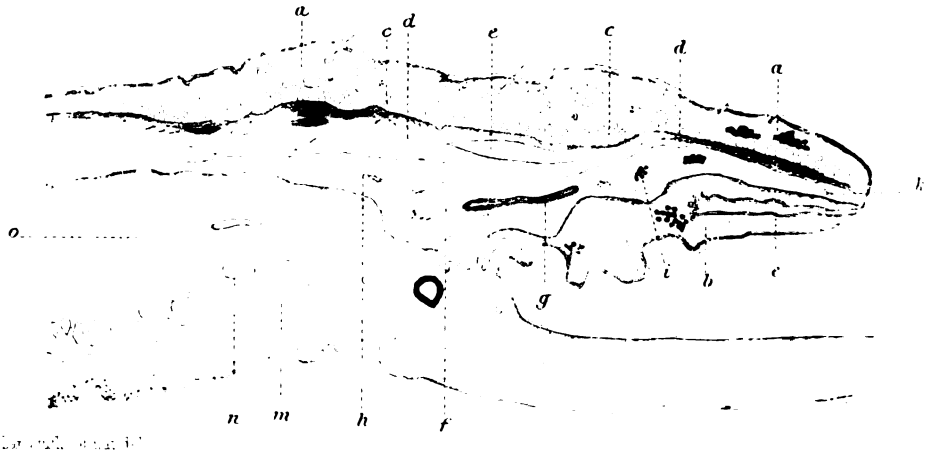

Fig.4.

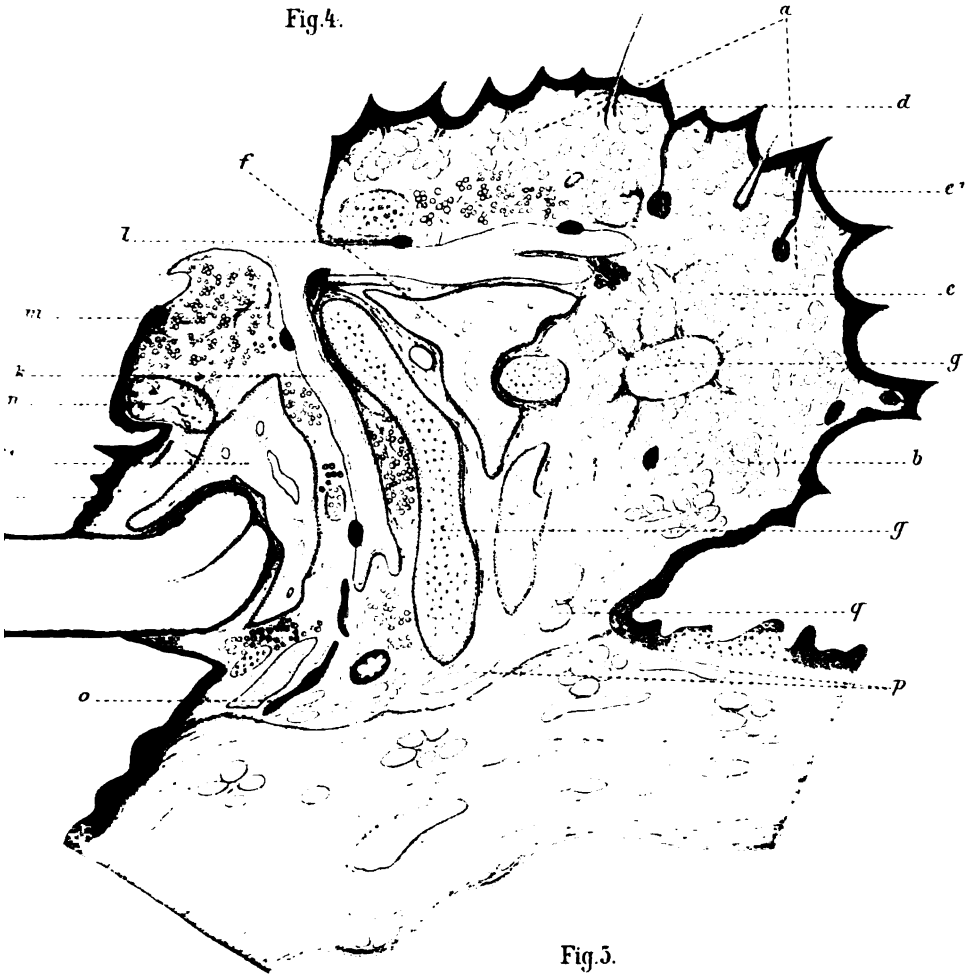

Fig.5.

Fig. 3.

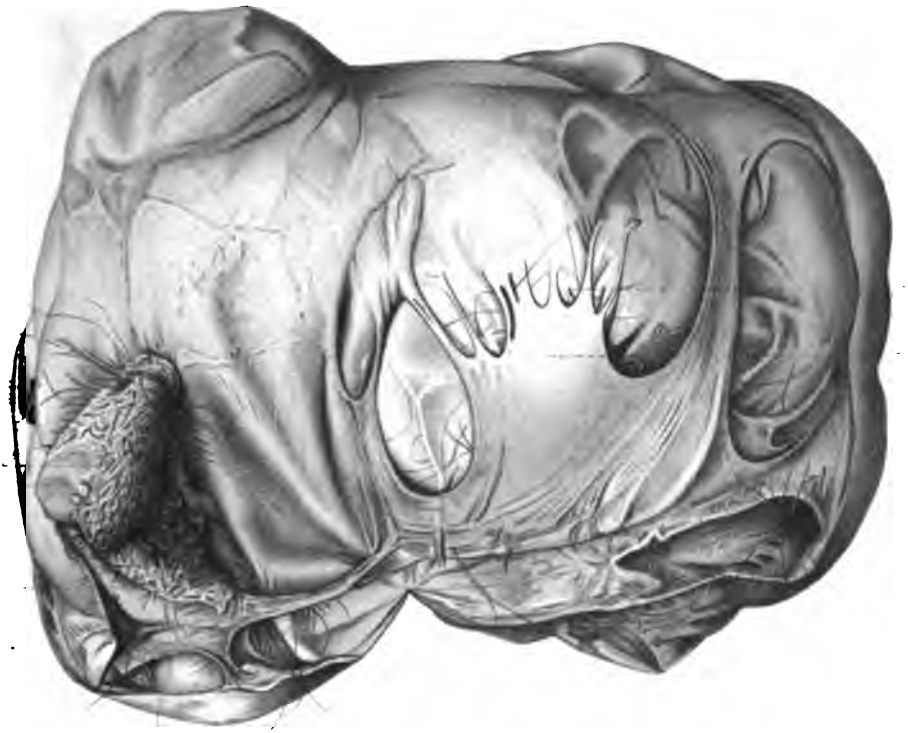

Fig. 6.

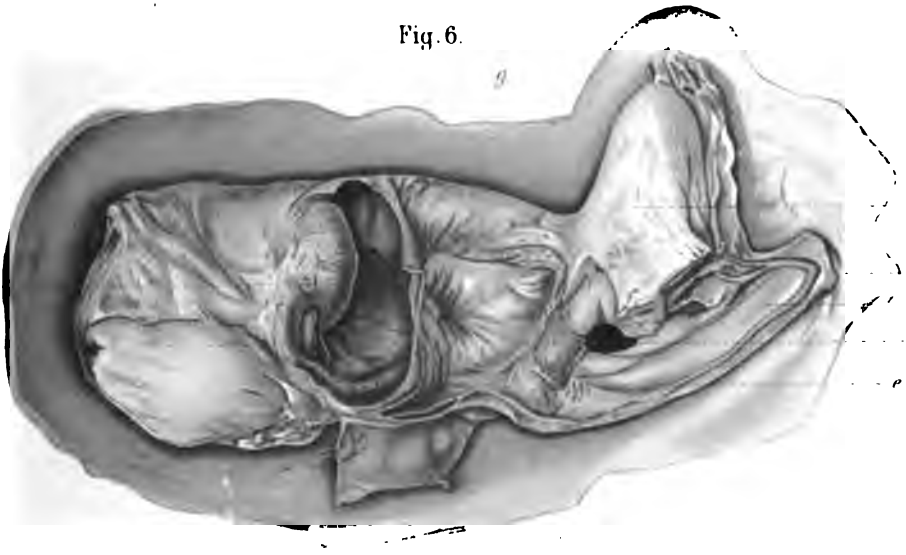

XVI.

Aus dem pathologischen Institute zu Giessen.

Ueber die Dermoidcysten und Teratome, mit besonderer Berücksichtigung der Dermoide der Ovarien.

Von

Dr. Max Wilms,

1. Assistenten am pathologischen Institute zu Giessen.

(Hierzu Tafel IX—XI.)

In der Absicht, ein zusammenfassendes Referat über die gegenwärtig herrschenden Anschauungen von der Entstehung der Ovarialdermoide zu geben, begann ich vor nunmehr zwei Jahren mit einer systematischen Untersuchung dieser interessanten, aber an sich so mannigfach gestalteten und nach allen Seiten hin fraglichen Gebilde. Im Laufe der Arbeit stellte sich bald die Unmöglichkeit heraus, die Dermoidcysten des Eierstockes allein einer eingehenderen Forschung zu unterziehen, vielmehr musste ihr Verhältniss zu allen anderweitig vorkommenden derartigen Bildungen scharf fixirt, ihre Zugehörigkeit oder ihre Trennung von ihnen auf Grund ihrer Entstehung und ihres Baues festgestellt werden. So verbreiterte sich die Basis meiner Aufgabe, wie schon aus der allgemeinen Haltung des Titels ersichtlich ist, mehr und mehr; zugleich musste die Literatur in ausgedehntester Weise durchforscht und gesichtet werden. Letzteres war um so nothwendiger, als gerade meinem, wie ich hoffe, durch diese Arbeit gelieferten Beweise der Selbständigkeit und der Eigenart der Ovarialdermoide eine Reihe Beobachtungen aus der Literatur direct entgegenzustehen scheinen. Nach einem kurzen historischen Rückblick auf die Entstehung und Entwicklung der Lehren über die Dermoide und Teratome wird es also meine Aufgabe sein, ihr locales Vorkommen unter der Haut, in der Kopfhöhle, Brust- und Bauchhöhle, sowie endlich in den Geschlechtsorganen der Reihe nach zu besprechen und das Für oder Wider der so reichlich aufgestellten

Thesen über ihre Entstehung im Einzelnen abzuwägen. Um nicht von vornherein zu grosse Hoffnungen zu erwecken, muss ich vorwegnehmen, dass meine eigenen Untersuchungen sich fast ausschliesslich auf die Ovarialdermoide beziehen; doch schien mir wenigstens eine genaue Zusammenstellung der an anderen Orten vorkommenden ähnlichen Gebilde aus den schon genannten Gründen nothwendig.

Bei der Häufigkeit der Teratome und Dermoidcysten ist es nicht wunderbar, dass solche Bildungen schon im Alterthum und Mittelalter beobachtet und vereinzelt auch beschrieben sind. Gestützt auf das Vorkommen von fötalen Knochenpartien im Innern dieser Gebilde erblickte man zunächst in den Gewächsen eine abnorme Schwangerschaft, die, in abergläubischer Weise gedeutet, als Strafe des Himmels für Sittlichkeitsvergehen sowohl bei Frauen, wie bei Männern vorkommen sollte und nach Astruc (cit. bei Krüger [1])*) jene Jungfrauen und Wittwen ereilte, „quae rationis et castitatis prae se ferunt speciem". Diese Anschauung, dass Dermoidcysten aus einer abnormen Gravidität hervorgegangen seien, war allgemein gültig bis gegen das Ende des vorigen Jahrhunderts. Erst im Jahre 1785 trat Blumenbach [4]) zum ersten Male diesem Satze entgegen und entwickelte in einer grösseren Arbeit den Gedanken, dass die Teratome nicht Schwangerschaftsproducte seien, sondern ihre Entstehung einem gewissen Nisus formativus verdankten. Eine scharfe begriffliche Definition dieses Nisus zu geben, erklärt er sich ausser Stande. 4 Jahre später fand Baillie [3]) bei einer 12jährigen Virgo intacta mit ganz unentwickeltem Genitalapparat eine aus Haut, Haaren und Knochen bestehende Cyste im Eierstock. Unter Berufung auf diesen Fall schloss Baillie sich der Blumenbach'schen Anschauung an und kam zu dem Schlusse: „Die weiblichen Eierstöcke besitzen in sich selbst ein Vermögen, auch ohne Beischlaf etwas zu machen oder hervorzubringen, das eine Nachahmung der Erzeugung ist." Bald darauf machte Tumiati [6]), wie ich aus den Angaben Meckel's [5]) ersehe, auf eine weitere Möglichkeit der Entstehung genannter Gebilde aufmerksam, indem er ausführte, dass die an fötale Anlagen erinnernden Geschwülste durch denselben Act zu Stande kämen, der den Organismus schuf, dass also, mit anderen Worten, ein Theil derselben aus Doppelbildungen hervorgegangen wäre. Meckel [5]) selbst schliesst sich dieser Anschauung für gewisse Formen der Teratome an und stellt zum ersten Male am Schlusse seiner interessanten Arbeit, die das abnorme Vorkommen von Haaren und Zähnen ausführlich behandelt, alle die Ursachen zusammen, die er für das Entstehen jener complicirten Geschwülste verantwortlich machen möchte. Die Teratome können nach ihm hervorgehen 1. aus schwangerschaftsähnlichen Zuständen, 2. aus Doppelbildungen, 3. aus normalen Gewebstheilen, die infolge abnormer Reizung zu andersartigen Geweben sich umwandeln.

Der gründlichen Arbeit von Meckel [5]) vom Jahre 1812 folgte erst 1852 eine zusammenfassende Abhandlung von Lebert [8]) über Dermoid-

*) Das Literaturverzeichniss siehe am Schlusse dieser Arbeit.

cysten, in der eine schärfere Trennung, als bisher üblich, nach dem örtlichen Vorkommen angestrebt und auch durchgeführt wird. Ausserdem zeigt sich von dieser Zeit an das Bestreben, von allen complicirten Geschwulstformen jene abzugrenzen, die Bestandtheile der Haut enthielten, und sie nach dem Vorgange von Leblanc[7]) unter dem Namen „Dermoidcysten" von den Teratomen scharf zu trennen. Lebert, der die Teratome ausser Acht lässt und sich nur mit den wahren Dermoidcysten beschäftigt, unterscheidet dieselben nach ihrem Vorkommen in Cysten 1. der Haut, 2. der Meningen, 3. der Hoden, 4. der Körperhöhlen und 5. des Eierstockes. Genetisch sind nach ihm die ersten vier Formen Produkte einer plastischen Heterotopie, durch die sich einfache und zusammengesetzte Gewebe und selbst complicirte Organe an Stellen des Körpers bilden können, an denen sie normaler Weise nicht vorkommen. Die fünfte Gruppe, die im Eierstock vorkommenden Cysten, fasst er als das Resultat abnormer Schwangerschaft auf und kehrt somit für diese Form zu der alten, theilweise verlassenen Anschauung zurück. Von den Hodendermoiden grenzt Lebert eine gewisse Gruppe ab, die er als Inclusionen, analog dem Foetus in foetu, zu deuten versucht. So stand also in der Mitte dieses Jahrhunderts in der Frage nach der Entstehung der Dermoidcysten und Teratome These gegen These. Eine Klarheit konnte nur geschaffen werden, wenn man die Geschwülste nach ihrem localen Vorkommen trennte und für jede einzelne Gruppe eine Erklärung suchte. Diesem Gedanken Rechnung tragend, trenne ich hier die bis dahin gemeinsam abgehandelte Literatur in verschiedene Unterabtheilungen und handele der Reihe nach die Dermoidcysten der Haut, die complicirten Geschwülste der Kopf-, Brust- und Bauchhöhle ab.

Dermoidcysten der Haut.

Im Jahre 1854 gelang es Remak[9]), für die Dermoidcysten der Haut eine auf entwicklungsgeschichtlicher Basis fussende Erklärung ihrer Entstehung zu geben. Zunächst stellte er fest, dass alle Hautdermoide angeborene Bildungen sind; sodann schloss er aus dem Vorkommen genannter Tumoren in jenen Gegenden, an denen im fötalen Leben Spalten bestehen, dass diese Geschwülste mit der Spaltbildung und deren nachträglicher Verwachsung im Zusammenhang stehen. Maassgebend waren für ihn dabei in erster Linie die Hautcysten der Orbita und des Ohres. Die Beweise für die Berechtigung der Remak'schen Annahme mehrten sich bald durch die Arbeiten von Virchow[13]) und Heschl[12]), in denen Fälle angeführt sind, die noch am Erwachsenen den Zusammenhang der tiefsitzenden Dermoide mit der äusseren Haut erkennen lassen. Die Remaksche Anschauung erlangte infolge dessen bald allgemeine Anerkennung und Gültigkeit. Wollte ich die Frage nach der Entstehung der Hautdermoide hier vollkommen erledigen, so wäre es nothwendig, auch auf die mit denselben vielleicht genetisch im Zusammenhang stehenden Atherome einzugehen, ja sogar kurz die als Cholesteatome bezeichneten Geschwülste zu berühren. Förster[14]), Virchow, Wernher[11]) und Andere stellten die ersteren den Dermoidcysten in ihrer Entstehung vollkommen gleich und bezeichneten sie nur als die erste Form der Dermoid-

cysten. Dagegen nimmt Heschl[12]) an, dass die Atherome mit der ersten Anlage der Haare im dritten Monate im Zusammenhang ständen, und dass sie aus einer pathologisch vermehrten und tiefer dringenden Wucherung der Epidermis mit nachträglicher Abschnürung hervorgingen. Auf die genaueren Details dieser Vorgänge kann ich mich aber ebensowenig wie auf die Entstehung der Cholesteatome, über die selbst die neueren Arbeiten (Bonorden[15])) keine definitive Klarheit bringen, näher einlassen. Die Entdeckung von Remak musste natürlich für die Frage nach der Entstehung der übrigen Dermoidcysten und Teratome von grossem Einfluss sein. Es ist daher erklärlich, dass für alle anderweitig vorkommenden teratoiden Geschwülste ein ähnlicher Vorgang als Erklärung gesucht wurde.

Dermoidcysten und Teratome der Kopfhöhle und des Nasenrachenraumes.

Wenn ich die Literatur dieses Abschnittes in kurzer Form abzuhandeln versuche, so muss ich fürchten, bei der Menge der Fragen etwas schwer verständlich zu werden. Fast jeder neue Fall stellt uns vor neue Aufgaben und Räthsel. Diejenigen Formen der Kopfhöhlendermoide, die von Heschl[12]) und Krönlein[16]) als Zwergsackdermoide beschrieben sind, bieten der Erklärung keine Schwierigkeiten. Der durch einen Schädeldefect hindurchziehende Strang, welcher den intracraniell gelegenen Theil mit der subcutanen Cyste verbindet, weist auf einen ähnlichen Vorgang der Abschnürung vom Ektoblast hin, wie bei den Einstülpungsdermoiden der Haut. Die Hauptschwierigkeiten machen vielmehr die im Nasenrachenraum, an der Schädelbasis und in der Gegend der Hypophyse nicht selten beobachteten, complicirten Geschwülste. Wir finden dort alle Uebergänge von den einfachsten Haarpolypen bis zu den ausgebildetsten, foetusähnlichen Tumoren. Es wird sich also darum handeln, festzustellen, ob diese Formen alle gleichen Ursprungs sind, oder ob sie verschiedenen Vorgängen ihre Entstehung verdanken.

Von behaarten Rachenpolypen stellt Arnold[17]) sieben Fälle zusammen, die nach Form, Sitz und Bau alle ziemlich übereinstimmend waren. Sie bestanden aus normaler Cutis mit Talgdrüsen, neben denen dreimal auch Schweissdrüsen vorhanden waren. In dem von Arnold selbst beobachteten Falle waren, neben Fettgewebe mit Gefässen und Nervenbündeln quergestreifte Muskelfasern und elastischer Knorpel nachweisbar. Arnold hält die behaarten Polypen nicht für Reste einer zweiten Anlage, sondern lässt ihre Entstehung abhängig sein von der Entwicklung der Rachenmundhöhle. Wenn auch der genauere Vorgang dieser Missbildung damit an und für sich nicht erschöpfend erklärt ist, so lässt die Einfachheit des Baues dieser Polypen wohl kaum einen anderen Entstehungsmodus möglich erscheinen.

Von complicirteren Tumoren jener Gegend stellt Beck[18]) acht

Fälle zusammen, welche alle möglichen Formen bis zu vollkommenen, epignathusähnlichen Missbildungen umfassen. Die einfachsten Formen hatten nur Reste von Organen aufzuweisen, die vollkommeneren ganze Skeletttheile und ausgebildete Organe. Ueber die Entstehung dieser verschiedenen Geschwülste wagt Beck im einzelnen Falle keine bestimmte Entscheidung zu treffen. Welche von den Tumoren auf Keimverirrung, welche auf Doppelbildungen mit nachträglicher Verwachsung zu beziehen, welche endlich aus einfacher Anlage mit partieller Doppelbildung entstanden sind, das zu entscheiden wäre nach Beck's Anschauung verfrüht.

Wir haben damit schon bei diesen in dem Nasenrachenraum sich findenden Geschwülsten verschiedene Möglichkeiten ihrer Entstehung berührt und müssten uns die Frage vorlegen: Welches differentialdiagnostische Moment ist maassgebend für die Entscheidung? In der Literatur finde ich nur ganz vereinzelt den Versuch, aus dem Vorkommen von bestimmten Organen die selbständige Stellung oder heterochthone Natur der Missbildung zu bestimmen. So hatte man versucht, speciell aus dem Vorkommen von Darmtheilen oder von Flimmerepithelschläuchen zu schliessen, die Geschwulst sei als selbständiger Rest einer Doppelbildung aufzufassen. Diese Versuche sind aber mehr oder minder missglückt, da Flimmerepithel wohl auch in jenen Geschwülsten der Kopfhöhle und des Nasenrachenraumes vorkommen kann, die rein auf Keimverirrung zu beziehen sind. Ein beweisenderes Moment, auf das ich später noch genauer zurückkommen werde, scheint mir das Vorkommen von centraler Nervensubstanz in diesen Missbildungen zu sein. Wenn ich auch zugebe, dass umgekehrt ein Nichtvorhandensein eines centralen Nervensystems, speciell bei dem Epignathus, nicht als entscheidend gelten darf, da gerade die Kopfpartien des Parasiten und des Stammfoetus gemeinsam sind, so wird es sich doch speciell bei den Dermoidcysten des Eierstockes, erweisen, welchen Werth das Auffinden eines Centralnervensystems für die selbständige Stellung einer Missbildung hat.

Kehren wir nach dieser kurzen Abschweifung zu den teratoiden Geschwülsten des Nasenrachenraumes und der Kopfhöhle zurück, so würden wir noch neben den behaarten Rachenpolypen und den Epignathi die nicht seltenen Fälle von Teratomen der Kopfhöhle zu erwähnen haben. Die Fälle von Weigert, Beck, Bonorden, Gauderer und die älteren von Bonorden citirten, mikroskopisch nicht genau untersuchten Fälle von derartigen Teratomen stimmen mit einander nur theilweise überein.

Weigert[19]) beschreibt eine fast apfelgrosse Cyste mit Haut und ihren Anhängen, Knorpel, Fett, glatter Musculatur und vielleicht auch Nerven. Beck[14]) fand einen wallnussgrossen Tumor an der Sella turcica

mit Knorpel und Knochen von spongiöser Natur, Myxomgewebe, Flimmerepithelcysten und 14 Zähnen. Ferner entdeckte er Räume in ihm, die analog der Glandula thyreoidea mit colloiden Massen ausgefüllt waren. Bei Bonorden[15]) lag die haselnussgrosse Cyste mit Atherombrei und Härchen gefüllt neben dem linken Olfactorius. Das Teratom von Gauderer[20]) hatte Haut mit Talgdrüsen, ferner Knochen, Knorpel, glatte Musculatur, Fettgewebe und Gewebspartien mit Cylinderepithel aufzuweisen. Die Zirbeldrüse selbst war dabei adenomatös gewuchert. Die älteren bekannt gegebenen Fälle von Rokitansky, Bruns, Virchow, Ziegler (Literatur siehe Bonorden[15]) erwähnen nur Haut, Atherombrei und Haare. (Vergl. den Zusatz am Schlusse der Arbeit.)

Jedenfalls zeigt uns der kurze Ueberblick über diese Literatur, dass neben den complicirten teratoiden Geschwülsten ganz einfache Hautcysten am Schädelgrunde vorkommen. Es wird daher wohl das Nächstliegende und Richtige sein, diese reinen Dermoidcysten auf Abschnürungsvorgänge, ähnlich den Hautdermoiden, zurückzuführen. Diese Anschauung, die auch von fast allen Autoren vertreten wird, bringt die Entstehung genannter Hautcysten mit der ektodermalen Entwicklung des unteren Theiles der Hypophyse in Zusammenhang. Bedenken wir, dass hierbei Zellen der Mundbucht oder der Haut mit abgeschnürt werden können, so können wir uns auch vorstellen, dass gleichzeitig schon anderweitig differenzirte Zellen mit in die Verlagerung einbezogen werden. Auf diese Weise können wir uns vielleicht sogar complicirte Formen entstanden denken, wie sie Beck ausführlicher beschreibt. Berücksichtigen wir aber andererseits, dass epignathusähnliche Bildungen frühzeitig in ihrem Wachsthum gestört und vom Hauptfoetus umwachsen werden, so können wir uns die Entstehung eines complicirten Teratoms der Hypophyse auch auf diese letztere Weise zu Stande gekommen denken. Halten wir uns einmal an die letztere Annahme, denken wir uns also, dass Dermoidcysten und Teratome an der Schädelbasis aus Doppelbildungen entstehen, so bieten sich uns wieder zwei Möglichkeiten. Es kann nämlich sowohl der Fall einer primär getrennten Doppelanlage mit nachträglicher theilweiser Verwachsung, als auch der einer einfachen Anlage mit partieller Doppelbildung in Frage kommen.

Damit berühre ich jedoch ein Thema, das noch zu sehr theoretischen Speculationen unterworfen ist, als dass ich versuchen dürfte, die verschiedenen Teratome oder Dermoide von diesen beiden Gesichtspunkten aus zu beleuchten. So schön und einfach die schematischen Eintheilungen der Doppelmissbildungen von Panum[21]) und Anderen auch sind, so sind sie für unsere praktischen Zwecke vorläufig noch wenig zu verwerthen. Lassen sich schon die verschiedenen

Theorien der Verwachsung und Spaltung, ferner die Bifurcations- oder Radiationstheorie kaum mit den ausgeprägtesten Doppelbildungen völlig in Einklang bringen und in ihren Wirkungen im Einzelfalle nur schwer abgrenzen, so ist es klar, dass ein Versuch, die Entstehung der stark rudimentären Doppelbildungen nach jenen Gesetzen abzuwägen, vorerst noch ein thörichtes Unterfangen wäre.

Ausser den citirten Fällen von Dermoiden und Teratomen am Schädelgrunde finden sich noch derartige Tumoren im Gehirn selbst, die in Bezug auf ihre Entstehung weder mit der Hypophysenentwicklung in Zusammenhang zu bringen sind, noch als Reste eines Epignathus aufgefasst werden können. Einige Autoren nehmen daher an, dass von der dorsalen Seite her frühzeitig in das noch offene Kopfende der Rückenfurche sich Zellmassen einstülpen können, die dann, von dem Gehirn des Hauptfoetus umwachsen, nur zu einer rudimentären Entwicklung gelangen.

Für diesen zweiten Modus der Entstehung von Teratomen in der Schädelhöhle soll ein bei Beck[18]) citirter Fall von Rathke sprechen, den ich leider in der Literatur nicht auffinden konnte. Für ein von Falkson[22]) beschriebenes Chondrocystosarkom, von dem es nach Ansicht des Autors zweifelhaft war, ob es der Glandula pinealis seinen Ursprung verdankte oder mit dem Plexus chorioideus im Zusammenhang stand, könnte vielleicht auch eine ähnliche Versprengung in die Schädelhöhle angenommen werden. Die von Irvin[46]) beschriebene, im Cerebellum gelegene und gegen das Rückenmark sich fortsetzende Cyste, welche mit Haaren und sebumartigen Massen gefüllt war, muss auf dem gleichen Wege eingetreten sein. Ebenso scheint mir für das von Strassmann und Strecker[23]) im rechten Seitenventrikel beobachtete Teratom der frühzeitige Eintritt von der dorsalen Seite aus wahrscheinlich. In der von Hohlräumen durchsetzten, wallnussgrossen Geschwulst fanden die Autoren Cysten mit ein- und mehrschichtigem Epithel, Gliagewebe mit Nervenfasern und multipolaren Ganglienzellen, glatte und quergestreifte Musculatur, hyalinen und faserigen Knorpel, Knochensubstanz, Fettgewebe, acinöse und tubulöse Drüsen, lymphatisches und embryonales Gewebe. In der Gehirnmasse waren Amyloidkörpern ähnliche, concentrische Kugeln in geringer Menge vorhanden.

Neben diesen Möglichkeiten der Entstehung der Kopfhöhlenteratome und -dermoide kehrt immer und immer ein anderer Gedanke wieder, nämlich der einer plastischen Heterotopie oder eines Nisus formativus. So soll z. B. die Hypophyse sich ihrer alten ektodermalen Abstammung auch im späteren Leben wieder zu erinnern im Stande sein und alle die genannten fremdartigen Bildungen aus sich selbst hervorbringen. Auf diese Idee der plastischen Heterotopie, die für unsere Geschwulstlehre stets von grosser Bedeutung gewesen ist, hier einzugehen, würde mich zu weit führen; ich komme darauf kurz noch

im Zusammenhange mit der Roux'schen Lehre von der Postgeneration und der Differenzirung der Zellen überhaupt zurück.

Damit hätten wir alle die Möglichkeiten und Momente erschöpft, die nach meiner Ansicht von Wichtigkeit für unsere Frage nach der Entstehung der complicirten Geschwülste der Kopfhöhle sind. Fassen wir dieselben nun noch einmal kurz zusammen, so würden sie sich etwa folgendermaassen gruppiren. Für die Entstehung der heteroplastischen Geschwülste der Dermoide und Teratome im Nasenrachenraum, am Schädelgrunde und in der Schädelhöhle kommt in Betracht: 1. Die reichlichen Spaltbildungen des Kopfes, die Einstülpungsvorgänge bei der Bildung der Mundhöhle und der Hypophyse geben zu Keimverirrungen reichlich Gelegenheit. 2. Einzelne Formen der teratoiden Geschwülste können entstehen aus totaler Doppelanlage mit nachträglicher Verwachsung oder 3. aus einer einfachen Anlage mit partieller Doppelbildung. 4. Eine Einstülpung nach Art einer Inclusio foetus in foetu ist für verschiedene Fälle der Literatur nicht von der Hand zu weisen. Endlich ist 5. eine plastische Heterotopie in genetisch verwandtem Gewebe als möglich anzunehmen. Denken wir uns endlich noch verschiedene dieser Vorgänge mit einander combinirt, so wird uns klar werden, wie schwer im Einzelfalle die Frage nach der Genese eines Teratoms jener Gegend zu beantworten ist. Und doch ist es durchaus geboten, alle diese Möglichkeiten in den Kreis der Betrachtung zu ziehen, da nur so eine erschöpfende Beantwortung aller Fragen gegeben werden kann.

Ich halte es fast für überflüssig, darauf hinzuweisen, dass zur Erledigung aller dieser Fragen nur die genaueste Untersuchung der einzelnen Geschwulstformen werthvoll sein kann. Und zwar verstehe ich dabei unter einer genauen Untersuchung nur eine solche, die den ganzen Tumor auf Serienschnitten durchmustert und nachher in den Stand setzt, sich den ganzen Bau der Geschwulst zu reconstruiren. Nur auf diese Weise gründlich bearbeitete Fälle können für die Literatur und für spätere Forscher brauchbare Angaben liefern. Dass die vorhandenen literarischen Angaben zur Beantwortung aller der gestellten Fragen vorläufig keineswegs ausreichen, ist wohl selbstverständlich. Wenn ich auch wohl weiss, mit dieser Ausführung nichts wesentlich Neues gebracht zu haben, so schien mir doch die hier gemachte kurze Zusammenstellung, wie ich sie in der Literatur nirgendwo vorgefunden, einem nothwendigen Bedürfnisse Rechnung zu tragen und zugleich die Schwierigkeit der Untersuchung complicirter Tumoren in das rechte Licht zu rücken.

Dermoidcysten und Teratome des Halses.

Aus der spärlichen Literatur interessiren uns lebhafter nur drei Fälle. 1852 beschreibt Gilles[24]) bei einem anderthalbjährigen Kinde ein links am Halse sitzendes, vom Processus mastoideus bis zum Kinn reichendes Teratom, welches bestand aus einer unterkieferähnlichen Masse mit Processus condyloideus und coronoideus und neun Zähnen, die alle von normaler Structur waren. Nebenbei fand er noch organische Muskelfasern. Suchen wir nach einer Erklärung für die Entstehung dieser Geschwulst, so wäre nach der Beschreibung wohl eine partielle Doppelbildung der linken Unterkieferhälfte das Einfachste und Natürlichste. Schwieriger erscheint die Deutung einer von Sloman[25]) im Nacken eines fünfjährigen Mädchens gefundenen Missbildung. In der Geschwulst, welche angeboren war, fanden sich Knochen, Zähne, gesichtsähnliche Bildungen, Haut und Schleimhaut vor. Die Zähne waren Milchzähne mit Ersatzzähnen. Sie entsprachen in Form und Grösse dem Alter des Kindes. Sloman fasst den Fall, und wohl mit Recht, als eine parasitäre Bildung auf, die, stark in ihrer Entwicklung beeinträchtigt, nur äusserst rudimentär sich ausgebildet hat. Auch hier könnte man wiederum alle die Fragen über Doppelbildungen aufwerfen, die im vorigen Abschnitt berührt sind, doch würde eine Beantwortung nur mit Wahrscheinlichkeiten zu rechnen haben und darum mehr oder weniger zwecklos sein. Einen dritten Fall von Gurlt[26]), den eines Dermoids mit Zähnen, am Halse, kann ich leider hier nicht genauer ausführen, da mir die Arbeit selbst nicht zur Verfügung steht, aus den Citaten aber der, diesen Fall erwähnenden Autoren nicht die nöthigen Einzelheiten ersichtlich sind. Weitere Bemerkungen sind diesen Fällen von Teratomen am Halse nicht anzufügen. Die reinen, tiefer gelegenen Hautcysten, die an der Vorderseite des Halses zuweilen beobachtet sind, kann ich mit den Dermoidcysten der Brusthöhle abhandeln, denen sie entwicklungsgeschichtlich nahe stehen.

Dermoidcysten und Teratome der Brusthöhle.

Die Literatur dieser Geschwülste ist gleichfalls eine verhältnissmässig spärliche. Wir finden in ihr jedoch Fälle von einfachsten Cysten bis zu complicirtesten Missbildungen erwähnt. Die zuweilen beobachteten Flimmercysten, die als einfache Abschnürungen von dem Respirationstractus nichts Auffallendes an sich haben, kann ich ausser Betracht lassen. Die Literatur über die einfachen Flimmercysten findet sich genauer in den Arbeiten von Stilling[27]) und Hess[28]). Hess beschreibt eine Flimmercyste am Oesophagus und eine solche im vorderen Mediastinum, während Stilling eine etwas complicirter gebaute, am Arcus aortae sitzende erwähnt, die noch eine knorpelige Platte in der Wand und neben glatter Musculatur Schleimdrüsen und lymphatisches Gewebe enthielt. Unter weiteren 16, von mir aus der Literatur gesammelten Fällen von teratoiden Tumoren der Brusthöhle oder, was in diesem Falle dasselbe ist, des vorderen Media-

stinum sind 2 als Teratome, 14 als Dermoidcysten aufzufassen. Ich bemerke, dass ich bei dieser Trennung das Vorkommen von hautähnlichen Bildungen als entscheidend für die eine oder andere Bezeichnung angenommen habe. Allerdings gehe ich bei dieser Bezeichnung mehrmals von der Anschauung der betreffenden Autoren ab, die zum Theil eine scharfe Trennung von Dermoidcyste und Teratom nicht gelten lassen. Dass es aber schon im Interesse der Literatur läge, wenn hier einmal Wandel geschaffen würde, und sich eine endgültige Einigung über die Benennung erzielen liesse, ist selbstverständlich. Mehrmals sind dahingehende Vorschläge, doch ohne ein durchgreifendes und entscheidendes Resultat, gemacht worden. Auf Grund ihres entwicklungsgeschichtlichen Ursprunges können wir leider bis jetzt die einzelnen Geschwulstformen nicht scharf von einander abgrenzen, doch würde nach meiner Ansicht schon ein Fortschritt zu verzeichnen sein, wenn wir, dem Vorschlage von Perls[75]) folgend, einfache und complicirte Dermoidcysten und drittens Teratome, d. h. complicirte Geschwülste ohne Haut, unterschieden.

Virchow[29]) beschrieb unter dem Namen Teratoma myomatodes mediastini eine Geschwulst, die, an Lunge und Herzbeutel und den grossen Gefässen adhärent, das vordere obere Mediastinum ausfüllte. Sie enthielt Gewebe, welche den Bau der Lunge wiederzugeben schienen, bronchialknorpelähnliche Massen, Flimmerepithelcysten, reichliche quergestreifte Muskelfasern und endlich sarkom- und carcinomähnliche Gewebspartien. Eine zweite teratoide Bildung, die einzige, soweit mir bekannt, innerhalb des Herzbeutels gelegene, fand Joël[30]) bei der Section eines 14jährigen Knaben. Es handelte sich um eine nussgrosse, über der oberen Wand des linken Ventrikels ziemlich frei bewegliche Geschwulst, welche aus zwei grossen und mehreren kleinen, mit mehrschichtigem Flimmerepithel ausgekleideten Cysten bestand. Nebenher erwähnt Verfasser noch acinöse Schleimdrüsen, hyalinen Knorpel, glatte Musculatur, endlich Bindegewebe mit elastischen Fasern. Diese beiden genannten Teratome sind die einzigen Brusthöhlentumoren, welche Abkömmlinge des Respirationstractus, aber keine Haut enthalten. Kann auch der Vorgang der Bildung dieser Geschwülste des Genaueren noch nicht klargestellt werden, so ist es doch unzweifelhaft, dass wir es hier mit verirrten Keimen der Athmungsorgane zu thun haben. Genaueres lässt sich aus dem Bau der Gebilde nicht erschliessen, nur könnte wohl aus der Lage der Geschwulst in dem Joël'schen Falle innerhalb des Herzbeutels eine Schlussfolgerung auf die Zeit dieser Keimverirrung gemacht werden. Wie auch Joël selbst annimmt, müsste vor Schluss des Herzbeutels die Verlagerung stattgefunden haben. An die Grenze zwischen den echten Teratomen und den Dermoidcysten muss ich einen von Lebert nicht ganz klar erläuterten Fall stellen, der einen sackartigen Tumor oberhalb des Herzens betrifft. Die Höhle war ausgefüllt mit Talg. An der Innenwand soll sie bekleidet gewesen sein theils mit Pflasterepithel, theils mit Cylinderepithel.

Haare waren nirgends nachweisbar. An mehreren Stellen traten polypöse Excrescenzen von knorpeliger Beschaffenheit in das Lumen vor. Lassen wir jedoch diesen Fall in seiner Erklärung fraglich und wenden uns nunmehr zu der gewöhnlichen Form der Dermoidcysten in der Brusthöhle, so fällt uns sofort auf, dass dieselben nach Lage, Form und Zusammensetzung auffallend übereinstimmen.

Der älteste Fall von Mohr[32]), den Lebert[33]) erwähnt, betraf eine Geschwulst im vorderen Mediastinum mit Haut, Haaren, Talg und Schweissdrüsen. Nach diesem wurden in den fünfziger Jahren von Cordes[34]), Büchner[35]) und Cloëtta[36]) weitere ähnliche Beobachtungen veröffentlicht. Cordes fand im vorderen Mediastinum auf der Aorta und Trachea aufliegend eine faustgrosse, mit Haaren und Talg gefüllte Cyste, in deren Wand Talgdrüsen und Knorpelmassen eingelagert waren. Innen ragte eine 6 Linien hohe Knorpelleiste ins Lumen vor. „Stellen von der Beschaffenheit der Verknöcherungen am Herzen" sind wohl nicht als Knochen, sondern als Verkalkungen zu deuten. Die Cyste von Büchner war kindskopfgross, durch ein knorpeliges und knöchernes Septum in zwei Abtheilungen getheilt und von normaler Haut mit Talgdrüsen und Haaren ausgekleidet. Cloëtta entdeckte seinen Tumor an der Innenfläche des linken unteren Lungenlappens. Derselbe bestand aus zwei mit einander communicirenden Höhlen, die, mit Haaren und Talg gefüllt, von normaler Haut bekleidet waren. In ihrer Wand lagerten Knorpel- und Knochenmassen. Ueber Dermoidcysten der Brusthöhle berichten ferner Salomonsen[37]) und Münz.[38]) Ersterer begegnete einer taubeneigrossen, mit grützartigen Massen und bräunlichen Härchen gefüllten Cyste an der Spitze der rechten Lunge. Aus der Wand sprangen zwei nussförmige, mit fester Haut bekleidete Hervorragungen in das Lumen der Cyste vor. In der Wand selbst fanden sich Talgdrüsen, Haare und Knochengewebe. Münz beschreibt die Perforation einer einfachen, im vorderen Mediastinum gelegenen Hautcyste in die Lunge.

Die Lage der Dermoidcyste, welche Collenberg[39]) abhandelt, war von der der übrigen insofern abweichend, als sie, stark nach unten verschoben, das Zwerchfell nach abwärts drängte. Ihr primärer Sitz aber war, nach Bindegewebssträngen, die sie noch mit der vorderen Brustwand verbanden, zu urtheilen, wohl auch in das vordere Mediastinum zu verlegen; nur Schwere, Grösse und Wachsthum in der Richtung des geringsten Widerstandes waren die Ursache der Verlagerung. In einer die klinische Bedeutung eines Mediastinaldermoides berücksichtigenden Arbeit erwähnt Pöhn[40]) eine grössere Hautcyste, welche die Gegend des Sternoclaviculargelenkes vordrängte. Bei der Punction entleerten sich Haare und Talg. Eine genauere anatomische Untersuchung fehlt.

Das erste Präparat von Pinders[41]) bestand aus einer 8 Cm. im Durchmesser haltenden Cyste, die an der vorderen Fläche des Herzens sass und der unten eine gänseeigrosse Dermoidcyste anhing. Der Tumor war in maligner Degeneration begriffen und wird als Lymphosarkom bezeichnet. In dem anderen Falle lag zwischen Herzbeutel und linkem Hauptbronchus eine gänseeigrosse Dermoidcyste, die durch Septen in einzelne kleine cystöse Räume getrennt war. Gewebspartien, die an

den Bau der Thymus erinnern, veranlassen den Verfasser, die Entwicklung dieser Cysten mit der Thymusdrüse in Zusammenhang zu bringen. In der normalen Haut der von Jores[42]) beschriebenen Dermoidcyste der Lunge fanden sich Talg- und Schweissdrüsen und eine Reihe theils mit cubischem, theils mit cylindrischem Epithel ausgekleideter Hohlräume, die durch Dilatation der Schweissdrüsen entstanden sein sollen.

Harres[43]) veröffentlicht einen Fall einer zwischen Herz und linker Lunge gelegenen Hautcyste, in deren Wand Knorpel und Knochen erkennbar waren. Gordon[44]) fand unter dem Sternalende der linken Clavicula eine mit Haaren und Talg gefüllte Cyste, die einen oberkieferähnlichen Knochen mit sieben mehr oder weniger fest in demselben sitzenden Zähnen einschloss. Von den Zähnen zeigten zwei die Form der Bicuspidati, zwei die Gestalt der Schneidezähne und drei die der Molarzähne. In dem Falle von Marchand[45]), der ein noch im hiesigen pathologischen Institut befindliches Präparat betrifft, hatte die im vorderen oberen Mediastinalraume gelegene Cyste eine theilweise verkalkte Wandung. Von dieser sprang nur ein unebener, ungefähr erbsengrosser, mit blonden Härchen besetzter Höcker ins Lumen vor. Die ganze übrige Wand der Cyste war frei von Haut. Ausgefüllt war der Hohlraum mit dicht verfilzten Haaren und Talg. Von der äusseren Fläche der Cyste zogen zwei zungenförmige Fortsätze die Trachea entlang bis an den unteren Rand der Schilddrüse. Aus der ganzen Lage und Gestalt ging schon hervor, dass die Fortsätze einen Thymusrest darstellten, eine Vermuthung, die durch die mikroskopische Untersuchung bestätigt wurde.

Was die Entstehung dieser Gebilde der Brusthöhle angeht, so hat schon Cordes aus dem Befunde von thymusähnlichen Geweben auf eine Abhängigkeit dieser Geschwülste von der Thymus geschlossen; es zeigte sich ferner, dass die Geschwulst von Collenberg mit einem Stiele an der rechten Schilddrüse haftete. In dem Marchand'schen Falle endlich fand sich, dass zwei aus Thymusgewebe bestehende Fortsätze den Tumor mit der Schilddrüse verbanden. Solche Befunde drängen uns dazu, wie Marchand schon ausgeführt, die Entwicklung der Dermoidcysten der Brusthöhle mit dem ektodermalen Ursprung der Thymusdrüse, eventuell auch der Schilddrüse, in Zusammenhang zu bringen.

Endlich möchte ich hier noch eine genauere mikroskopische Untersuchung des in dem Marchand'schen Falle in der Dermoidcyste gefundenen kleinen Hauthöckers anfügen. Wohl um das Präparat zu schonen, hatte Marchand sich auf die makroskopische Beschreibung der Cyste und des zapfenförmigen Vorsprunges beschränkt und nur die nach der Schilddrüse reichenden, zungenförmigen Fortsätze einer mikroskopischen Untersuchung unterworfen. Da aber jener Vorsprung in der Cyste seiner Form nach eine auffallende Aehnlichkeit mit den Zottenbildungen der Ovarialdermoide hatte, so

interessirte mich sein genauerer Bau. Ich zerlegte deshalb das Gebilde in Serienschnitte und gebe ein nach diesen combinirtes Bild in der Fig. 1 (Tafel IX u. X) wieder.

Wie schon von Marchand erwähnt, stecken in dem mit dicker Cutis bedeckten Vorsprung lange blonde Haare. Die Cutis ist sehr derb, lässt aber keine härteren Gewebsarten erkennen. Wenn der Vorsprung nur aus Haut bestanden hätte, so wäre es auffallend gewesen, dass die Haut sich nicht unter dem Druck des Cysteninhaltes gedehnt hätte, wie das sonst bei Dermoidcysten der Fall ist. Es musste deshalb wohl ein consistenteres Gerüst in der Zotte stecken, und zwar war von vornherein zu vermuthen, dass ein Knorpelskelett die Gestalt des Fortsatzes bedingte.

Das etwas schematisirte und, wie schon erwähnt, aus Serienschnitten combinirte Bild giebt die Gewebe, aus denen der Vorsprung aufgebaut ist, in klarer Weise wieder. Die den Fortsatz bedeckende Cutis hat alle Attribute der normalen Haut, ein deutliches Rete Malpighii, ein Stratum granulosum und corneum. Die Talgdrüsen (*d*) sind äusserst reichlich entwickelt, sehr gross und kräftig; die in ihnen sitzenden, langen, blonden Haare (*c*) ragen bis tief in das subcutane Zellgewebe hinein. Dort sitzen sie, ganz wie in der Norm, kräftigen Haarpapillen auf. Die Knäueldrüsen (*e*), welche in ziemlicher Menge bis hinab in das untere Zellgewebe sich senken, zeigen zum Theil ganz normale Formen, d. h. ihre cubischen Epithelien sitzen überall der Wand gleichmässig an; das Lumen der Drüsengänge ist nicht erweitert. Ein anderer Theil der Schweissdrüsen ist dilatirt, die Epithelien sind abgehoben und liegen gequollen und abgestorben im Lumen. Die Wandungen der stärker dilatirten Drüsen zeigen eine Veränderung, wie ich sie fast bei allen Dermoidcysten habe nachweisen können. Bei den Cysten des Ovarium komme ich noch näher darauf zurück und bemerke deshalb hier nur, dass es sich bei diesen Veränderungen in der Wand der dilatirten Drüsen um eine Arbeitshypertrophie und Hyperplasie der dort vorkommenden glatten Muskelfasern handelt (Fig. 7 demonstrirt die höchsten Stufen dieser Veränderung. Die Beschreibung erfolgt später bei dem dazu gehörigen Präparate). Das Stützgerüst der Hautzotte besteht aus einem grossen, vielfach mit Ausläufern versehenen, ganz unregelmässig geformten Knorpel (*g*). Die Grundsubstanz des Knorpels, welche im Verhältniss zu den grossen Knorpelzellen sehr spärlich entwickelt ist, zeigt eine hyaline, manchmal leicht faserige und gekörnte Structur. Straffes, faseriges Bindegewebe umzieht den Knorpel und verbindet die Spitzen der Ausläufer durch besonders feste Fasern mit einander. Neben diesem grossen Knorpel taucht ein kleinerer, hyaliner, mehr abgerundeter (g^1) seitlich von ersterem auf. Er wird durch den Ausführungsgang eines Flimmerepithelschlauches von ihm abgetrennt. Dieser Schlauch (*h*), der sich, lang ausgezogen, unter dem grossen Knorpel hinzieht und an der Ansatzstelle der Zotte ausmündet, ist ausgekleidet von hohem, einschichtigem Flimmerepithel, das aber nur an wenigen Stellen noch schön erhalten ist. An den meisten Stellen ist es abgestossen und liegt mit Leukocyten gemischt im Lumen des Kanales. Mitten in dem Conglomerat von Leukocyten und Epithelien liegt ein kräftig entwickeltes Haar, das

wohl in das Innere dieser Zotte hineingewachsen ist. Unter dem Flimmerepithelkanal, der von einem dicken Bindegewebsmantel eingehüllt ist, liegt ein Polster von kernarmem Bindegewebe, das von elastischen, dicken Septen in den verschiedensten Richtungen durchkreuzt wird. Die ganze Zotte sitzt einer derben, bindegewebigen Kapsel (*b*) auf, unter der die verdickte Pleura mit der leicht comprimirten Lunge (*a*) deutlich erkennbar ist. Demnach sind neben der Haut nur solche Gewebe vorhanden, die durch Versprengung vom Respirationstractus abgeschnürt sein können.

Ganz entsprechend einer Reihe von Dermoiden und Teratomen des Kopfes sind also auch bei diesen Geschwülsten der Brusthöhle zu ihrem Aufbau Gewebsarten verwendet, die sich in der Nachbarschaft normaler Weise vorfinden. Wenn wir auch den Vorgang der Entwicklung im Einzelnen nicht kennen, so sprechen doch die stets wiederkehrenden, gleichartigen Befunde und der erwähnte Zusammenhang mit Thymus und Schilddrüse für eine ganz bestimmte und regelmässig wiederkehrende Abnormität der Entwicklung. Unter all' den citirten Fällen ist es eigentlich nur der von Gordon beschriebene, äusserst complicirte Tumor, der uns besondere Schwierigkeiten in seiner Erklärung macht. Alle anderen, sowohl die einfachen Flimmercysten, wie die Teratome und die übrigen Dermoidcysten, lassen sich auf Abschnürungen und Keimversprengungen einer frühen Embryonalzeit zurückführen. Diese Teratome und Dermoidcysten kommen entweder sehr frühzeitig oder höchstens während der Pubertät zur Entwicklung, nie in einem späten Lebensalter, wie z. B. die Dermoide des Ovarium. Sie sind, wie sich aus der Anamnese meist schon ergiebt, gleich den Kopfhöhlengeschwülsten aus einer angeborenen Anlage entstanden.

Die Dermoidcysten und Teratome der Bauchhöhle, mit Ausnahme der der Geschlechtsorgane.

Weit complicirter als in den bisher angegebenen Höhlen gestalten sich die Verhältnisse bei den Dermoiden und Teratomen der Bauchhöhle. Die Literatur der teratoiden Tumoren des Abdomen ist recht spärlich und zum Theil sehr unvollständig. Da ich überdies genöthigt bin, mangels der Originale mehrere Fälle aus Referaten zu citiren, muss ich leider manche Frage über den Bau derselben offen lassen.

Die älteste Literatur, die bei einer Uebertreibung der Thatsachen kaum die wahren Verhältnisse erkennen lässt, findet sich kurz bei Meckel [5]) mitgetheilt. Von den dort gesammelten Fällen führt Meckel selbst schon die meisten der als Seltenheit beschriebenen Beobachtungen von Haaren im Magen auf einfaches Verschlucken der letzteren zurück. Weiter citirt er interessante Angaben von Haarentwicklung im Harnapparat und auf der Gallenblase. Doch kann ich mir wegen der sehr mangelhaften Be-

schreibung dieser Fälle über den wissenschaftlichen Werth derselben kein Urtheil erlauben. Sicher ist, dass manche derselben wohl auf Perforationen von Ovarialdermoiden in verschiedene Organe zurückgeführt werden müssen. Dann erwähnt Meckel einen Tumor, der am Zwerchfell sass, 21 Knochenstücke, 4 Zähne und Haare enthielt. Ruysch[48]) fand im Netz eine mit Haaren und Brei gefüllte, faustgrosse Cyste. Im Mesenterium entdeckte Andral[47]) bei einer Negerin eine Haarcyste. Fränkel[58]) veröffentlicht einen Fall von Dermoid des Bauchfells und des Mesenterium. Bonfigli[49]) beschreibt eine birnenförmige Geschwulst in einem an Leber und Magen adhärirenden Strange. Dieser Tumor war 13 Cm. lang, 4 Cm. breit und 470 Grm. schwer; er enthielt einen wahren Knochen, in dem 2 Zähne noch fest sassen, während 19 weitere, darunter 18 Backzähne, frei in der Höhle lagen. Die Innenfläche war in einer Ausdehnung von 5 Qcm. mit normaler, behaarter Cutis bedeckt. Ueber mehrere, in demselben Tumor vorgefundene, mit Schleim gefüllte Cysten fehlen genauere Angaben. Mantel[50]) erwähnt kurz, nach persönlicher Angabe von Fergier, eine Dermoidcyste des grossen Netzes. Von einer teratoiden Geschwulst, 14 Zähne enthaltend, die zum Theil freilagen, zum Theil in einen kieferähnlichen Knochen eingekeilt sich vorfanden, berichtet Schützer.[51]) Neben dem kieferähnlichen Knochen wiesen noch mehrere kleinere Knochenstücke eine entfernte Aehnlichkeit mit normalen menschlichen Knochen auf. Madelung[52]) beschrieb eine Dermoidcyste der Niere mit verkalktem Inhalt. Ein Teratom mit Schädelhöhle, Darm, männlichen Geschlechtsorganen, Flimmerepithelcysten, Prostata u. s. w. fand Marchand[77]) an der Aorta und linken Niere.

Wenn ich an der Hand der spärlichen und kurzen Angaben auf die Möglichkeit des Hineingerathens solcher teratoider Bildungen in die Bauchhöhle hinzuweisen mir erlaube, so muss hierfür nach meiner Ansicht Folgendes in Betracht gezogen werden. Meckel[5]) und Bonfigli[49]) fanden ganze Skeletttheile und eine Reihe von Zähnen: dieser Befund legt gewiss den Gedanken an eine vollkommenere fötale Bildung nahe. Das Hineingerathen derartiger Föten in die Bauchhöhle können wir uns zu Stande gekommen denken, wenn wir jener Missbildungen uns entsinnen, die als Epigastrii mehrfach beschrieben worden sind. Für diese wird als gewöhnliche Verwachsungsstelle die Gegend vom Sternalfortsatz bis zum Nabel angegeben. Genau entsprechend dieser Region fanden sich auch die beiden complicirt gebildeten Teratome hoch im Abdomen, an der Leber und am Magen sitzend. Es scheint mir also, dass wir mit einem gewissen Recht die Teratome der Bauchhöhle selbst als analoge Bildungen ansprechen dürfen und sie mithin wohl am besten geradezu mit dem Namen Engastrii zu bezeichnen haben. Der ganze Vorgang bei dieser Missbildung wäre somit als eine wahre Inclusio foetus in foetu aufzufassen. Marchand nimmt auch für sein Teratom in der Bauchhöhle eine fötale Inclusion an, trotzdem die Lage an der Wirbelsäule,

wenn wir die Tumoren den Engastrii zuzählen, in diesem Falle nicht leicht zu erklären sein dürfte. Neben diesen complicirten Teratomen sind nach den meisten sonstigen Angaben der Literatur nur einfache Hautcysten im Peritonealraume vorgefunden. Es sind das die Fälle von Ruysch, Andral, Mantel.

Den Vorgang anzugeben, wie diese reinen Hautcysten in die Bauchhöhle kommen, scheint mir schwierig. Ob sie den Einstülpungs- und Abschnürungsdermoiden an Spalten gleichzustellen und auf den Verschluss der Bauchöffnung zurückzuführen sind, wage ich nicht mit Bestimmtheit anzunehmen, doch ist es die einzige Erklärung, die mir möglich zu sein scheint. Die grösste Zahl der freien Hautcysten der Bauchhöhle, mit Ausnahme der genannten, müssen mit pathologischen Processen an Ovarialdermoiden in Beziehung gebracht werden.

Hier will ich nur kurz die Möglichkeiten, wie freie Cysten aus den bekannten Tumoren des Eierstockes entstehen können, anfügen, um erst später die genaueren Facta und eigenen derartigen Beobachtungen abzuhandeln. Zunächst können sich Ovarialdermoide von den Adnexen des Uterus abschnüren und als freie Cysten des Abdomen imponiren. Derartige Gebilde lassen sich aber niemals mit reinen Hautcysten verwechseln, da ihr Bau, wie ich beweisen werde, eine ganz specifische und charakteristische Eigenthümlichkeit hat. Zweitens können Dermoide des Eierstockes platzen, der austretende Talg und die Haare eingekapselt werden. Bei unaufmerksamer Untersuchung imponiren solche Bildungen leicht als wahre Hautcysten, doch giebt das Vorhandensein oder Fehlen von Haut jedesmal einen sicheren Aufschluss. Endlich können drittens Gewebsarten von geplatzten Ovarialdermoiden transplantirt werden, wie dies mehrere Fälle aus der Literatur beweisen.

Kollaczek[61]) meldet einen Fall von Dissemination reichlicher Hautknötchen auf dem ganzen Peritoneum, die wahrscheinlich von einer Eierstockscyste ausgegangen war. Im Centrum eines jeden derartigen Knötchens sass ein kleines Härchen. Eine ähnliche Beobachtung theilt Fränkel[58]) mit. Neben diesen einfachen Transplantationen ist natürlich auch eine ausgedehntere Gewebsverlagerung von Eierstockscysten denkbar und möglich. In der Literatur finde ich einen vielleicht hierher gehörigen Fall von Emanuel[90]) verzeichnet. Nach der Exstirpation eines Teratoma ovarii fand dieser Autor nämlich eine Cyste im Musculus rectus, die mit Cylinder- und Plattenepithel ausgekleidet war.

Nach alledem erkennen wir, wie sich die Möglichkeiten des Zustandekommens von teratoiden Geschwülsten im freien Peritonealraume häufen. Ob also die verschiedenen Dermoide und Teratome, welche intraperitoneal gelegen sind, durch Inclusionen oder Ab-

schnürungen vom Ektoblast zu Stande gekommen sind oder schliesslich nur einer Gewebstransplantation ihre Entstehung verdanken, alles das lässt sich im Einzelfalle nicht immer leicht entscheiden. Auch hier können für einzelne Fragen erst genauere Untersuchungen späterer Fälle den erwünschten Aufschluss verschaffen.

Ich habe absichtlich aus dem vorigen Passus alle die retroperitoneal gelegenen und die am Uterus im Ligamentum latum und im Beckenbindegewebe vorgefundenen Cysten und Geschwülste bei Seite gelassen, um die Ausführung nicht zu compliciren. Wenn ich die Literatur derselben hier folgen lasse, so kann diese natürlich bei der Reichhaltigkeit keine erschöpfende sein. Ich verweise diesbezüglich auf mehrere neuere, damit sich beschäftigende Arbeiten. Genetisch scheinen mir die jetzt zu beschreibenden Geschwülste mit den in der freien Bauchhöhle gefundenen wenig oder gar nichts zu schaffen zu haben. Was zunächst die in der Gegend des Uterus sitzenden, complicirten Tumoren angeht, so ist hier vor Allem die Arbeit von Sänger[54]) anzuführen.

Sänger stellt die speciell im Beckenbindegewebe vorkommenden Dermoidcysten, soweit ich es übersehen kann, fast vollständig zusammen und schliesst den 10 aus der Literatur citirten Fällen eine eigene entsprechende Beobachtung an. Ueber den Sitz der Tumoren macht er folgende Angaben: Dreimal lag die Cyste in dem Bindegewebe zwischen Mastdarm und Steissbein, einmal zwischen Mastdarm und Kreuzbein, dreimal im Cavum subperitoneale sinistrum, zweimal hinter dem Mastdarm und theilweise im Cavum subperitoneale pelvis sinistrum, einmal nur im Cavum subperitoneale pelvis dextrum; endlich einmal unterhalb des Bauchfelles im Douglas, aber oberhalb des Septum rectovaginale.

Diese genauen Angaben habe ich deshalb wiederholt, um den sich bei solchen Geschwülsten Anfangs stets aufdrängenden Verdacht, dass sie mit den Ovarialdermoiden im Zusammenhang ständen, von vornherein zu unterdrücken. Biernacki[55]), welcher der Ansicht zu sein scheint, dass alle derartigen Beobachtungen auf einem Irrthum beruhen, muss diese genauen Angaben über die Lage jener Geschwülste wohl übersehen haben. Alle diese Cysten können, schon nach ihrem subperitonealen Sitz zu urtheilen, nicht von den Cysten des Eierstockes abstammen. Ihrem Bau nach haben sie als reine Hautcysten ebenfalls nichts mit ihnen zu schaffen, sondern stehen den gewöhnlichen Einstülpungsdermoiden der Haut am nächsten. Mit Recht wäre daher zu erforschen, ob nicht gewisse Einstülpungen in der Gegend des Dammes zu solchen Bildungen Anlass geben können. Leider sind wir aber über derartige Vorgänge nicht genauer

orientirt, und auch die Angaben der Literatur enthalten keine Anhaltspunkte dafür.

Inwieweit eine von Martini[50]) beschriebene Missbildung, bei welcher sich ein offenes Dermoid der Blase an einem mit Atresia ani et urethrae geborenen Knaben vorfand, für die Annahme der Abhängigkeit solcher Dermoide von den Missbildungen der Dammgegend spricht, wage ich nicht zu entscheiden.

Ausser den in der freien Bauchhöhle gelegenen und den im Beckenbindegewebe vorkommenden teratoiden Geschwülsten sind noch vereinzelte Fälle von Dermoidcysten angeführt, welche, retroperitoneal gelegen, in der Lendengegend zur Entwicklung kamen.

Bardenheuer[56]) beschreibt bei einem 17jährigen Mädchen eine cystische Geschwulst, welche von der Leber bis zum kleinen Becken reichte und die ganze Lendenpartie einnahm. Der Autor lässt sich auf ihre Entstehung nicht weiter ein. Ferner operirte Zweifel[57]) einen grossen, mit behaarter Haut ausgekleideten Tumor bei einem 18jährigen Mädchen, der vom Zwerchfell bis in das Becken reichte und vor sich her die Niere abwärts geschoben hatte.

Diese beiden Geschwülste, in ihrer Lage und ihrem Bau fast vollkommen einander entsprechend, dürfen nach meiner Anschauung nicht mit den retroperitonealen, im Becken gelegenen Cysten zusammengeworfen werden. Schon der Umstand, dass in Zweifel's Fall die Niere abwärts getrieben war, spricht dafür, dass sich jener Tumor oberhalb derselben angelegt und entwickelt haben muss. Obgleich nun weder Bardenheuer noch Zweifel eine Erklärung für das Zustandekommen der Cysten zu geben versuchen, scheint es mir nicht schwierig, gerade diese Fälle mit einem entwicklungsgeschichtlichen Vorgang in Zusammenhang zu bringen. Eine Thatsache, die nach unseren heutigen embryologischen Kenntnissen für die Entstehung verwerthet werden kann, ist die ektoblastische Entwicklung des Wolff'schen Ganges. Auf diesen Gedanken finde ich schon in einem Vortrage von Bonnet[59]) hingewiesen, in welchem allerdings alle die in und an den Keimdrüsen vorkommenden Dermoidcysten mit dem Wolff'schen Gang in Zusammenhang gebracht werden. Dass dies für die Dermoidcysten des Eierstockes keine Gültigkeit haben kann, werde ich später beweisen. Die genannten, spärlichen Fälle von retroperitonealen Dermoidcysten in der Lendengegend scheinen mir dagegen in der That hiervon abhängig zu sein. Vielleicht ist gleichfalls der Fall von Madelung, der eine Dermoidcyste der Niere beschreibt, und eventuell die kleinen Dermoidknötchen, welche Marchand[45]) im Bindegewebe des breiten Mutterbandes er-

wähnt, als hierher gehörig anzusehen. Dass ich auch die letzteren, nur aus einfacher Epidermis bestehenden Knötchen dazu zu rechnen geneigt bin, resultirt aus einer Bemerkung Marchand's, welcher ausführt, dass die im Ligamentum latum vorgefundenen Dermoidknötchen vielleicht auf demselben Wege dorthin gelangen, wie die ebendort vorgefundenen Nebennierenkeime, also auch wohl aus der Gegend der Niere stammen.

Damit hätten wir, wie ich glaube, alle die Möglichkeiten erschöpft, die für die Erklärung der teratoiden Geschwülste der Bauchhöhle mit Ausnahme der der Geschlechtsorgane in Betracht gezogen werden müssen. Wir haben kennen gelernt, dass Inclusiones foetus in foetu, Einstülpungen vielleicht von der Bauchseite oder vom Damme her und endlich die ektodermale Entwicklung des Wolff'schen Ganges je nach Lage und Bau verantwortlich zu machen sind.

Von all diesen angeführten complicirten Geschwülsten der Kopf-, Brust- und Bauchhöhle sind die der weiblichen Geschlechtsorgane scharf zu trennen. Sie unterscheiden sich von ihnen allen durch einen ganz typischen, bis jetzt unbekannten Bau, den zu schildern Zweck der folgenden Zeilen sein soll.

Dermoidcysten und Teratome des Ovarium.

Wenn ich gegen meinen Wunsch bei dieser Beschreibung das Wort Teratom des Ovarium vorläufig synonym mit Dermoidcyste gebrauche, so geschieht es aus dem Grunde, weil eine scharfe Trennung dieser Tumoren in der Literatur bis jetzt nicht durchgeführt ist und darum bei den Citaten aus ihr auch nicht von mir durchgeführt werden kann. Auf eine nothwendige Trennung aber gerade für diese Fälle werde ich später zurückkommen.

Greifen wir zurück zu den schon besprochenen Anschauungen von Baillie[3]), Meckel[5]), Lebert[8]), nach welchen die Dermoidcysten der Ovarien entstehen sollten, entweder durch eine abnorme Schwangerschaft oder durch einen als Nisus formativus bezeichneten Reizvorgang (Heteroplasie) oder endlich durch eine Inclusio foetus in foetu, und betrachten die einzelnen Anschauungen genauer, so müssen wir zugeben, dass die erste Ansicht, die eine ektopische Schwangerschaft annimmt, für einige ältere Fälle vielleicht Berechtigung hat. Wir wissen, dass Ovarialschwangerschaften vorkommen; dass dabei Missbildungen entstehen können, ist gewiss nicht von der Hand zu weisen. Aber selbst abgesehen von der Thatsache, dass Ovarialdermoide bei Kindern vorkommen, bleiben noch mehrere Momente, die eine Unterscheidung,

ob Ovarialschwangerschaft oder Dermoid vorliegt, ermöglichen. Bei der Schwangerschaft nämlich entwickelt sich stets eine Placenta, niemals dagegen beim Dermoid. Bei der Ovarialschwangerschaft bildet sich im Uterus ein deciduales Gewebe, während beim Dermoid der Uterus völlig unverändert bleibt. Also eine derartige Verwechslung ist heutzutage ausgeschlossen.

Was den zweiten Gedanken, den einer Heteroplasie oder eines Nisus formativus, angeht, so finden wir diese Idee in den verschiedensten Formen durchdacht und ausgearbeitet. Die Einen wollten in dem Pflüger'schen Schlauche diesen Reiz zur Entwicklung kommen lassen, die Anderen glaubten, dass erst im fertigen Graaf'schen Follikel jener Nisus wirken könne. Da man aber in dieser Sache stets nur mit hochklingenden Worten kämpfte, und Niemand eine greifbare Thatsache für seine Anschauungen zu finden vermochte, so erklärten die meisten der älteren Autoren die diesbezügliche Frage noch nicht für spruchreif. Heschl[64]) sagt wohl mit Recht: „Aus welchen Elementen sich die Dermoidcysten hervorbilden, ist ganz unbekannt, und jede Meinungsäusserung ist vorläufig zurückzuhalten, da keine Erklärung allseitig zutreffend ist." Im Gegensatz hierzu spricht Rokitansky[63]) mit Bestimmtheit den Graaf'schen Follikel als die Ursprungsstätte der Missbildung an. Auf die im Bindegewebe des Ovarium vorhandenen, embryonalen Elemente recurrirt Pelikan.[65]) Doch brachte, wie gesagt, Keiner einen unanfechtbaren Beweis, und die Sache blieb infolgedessen zweifelhaft, wie zuvor.

Im Jahre 1871 endlich schien die Frage durch Waldeyer[66]) ihrer Erledigung nahezu kommen. Im Zusammenhange mit der Entstehung der epithelialen Eierstocksgeschwülste suchte Waldeyer die Dermoidcysten nach Analogie der gewöhnlichen Myxoidcystome zu erklären.

Waldeyer führte aus, dass das Cylinderepithel des Ovarium und die von ihm abstammenden Pflüger'schen Schläuche morphologisch und genetisch einem Schleimhautepithel gleichzusetzen sind. Von diesem Epithel stammt die Auskleidung des Graaf'schen Follikels, d. h. die Membrana granulosa, ab. Jede Epithelzelle kann nun zur Eizelle werden, und diese kann durch Theilung, wie bekannt, alle möglichen Zellarten produciren. In Anbetracht alles dessen, sagt Waldeyer, „dürfte die Entwicklung der Dermoide unserem Verständniss einigermaassen näher gerückt sein. Es ist nämlich sehr wohl annehmbar, dass die Epithelzellen des Ovarium, ihrer Bedeutung als unentwickelte Eizellen gemäss, bei ihrer Theilung oder Sprossung andere, und zwar in der Richtung einer unvollständigen embryonalen Entwicklung weitergehende Producte liefern, als sie selbst sind. Man hat durchaus nicht nöthig, für eine solche Weiterentwicklung weiblicher Keimzellen erst die Intercurrenz männlicher Zeugungsstoffe anzunehmen. Die zahlreichen Beispiele partheno-

genetischer Entwicklung, die sich von Tag zu Tag mehren, überheben uns in dieser Beziehung einer zu grossen Aengstlichkeit."

Diese Ausführung scheint auf den ersten Blick eine gewisse Erklärung zu geben. Geht man aber auf die einzelnen Fragen genauer ein, so findet man, dass der strittige Punkt nur verschoben, aber nicht erklärt ist. Die Ausführung drängt nothwendig zu der Frage: Wie kommt es, dass nur zuweilen die Granulosazellen solche Producte liefern, gewöhnlich aber in Ruhe bleiben? Ein Nisus formativus, den wir nicht kennen, wäre auch hier nothwendig anzunehmen. Bei genauerer Betrachtung kommen wir also mit der Waldeyer'schen Erklärung dem Kern der Sache nicht näher. Ob die Zellen der Pflüger'schen Schläuche, ob die Granulosazellen oder endlich das fertige Ei in letzter Instanz den Anstoss zu abnormer Entwicklung erleidet, das ist erst in zweiter Linie zu beantworten; zuerst müssen wir wissen, was die Dermoidcysten des Eierstockes eigentlich sind.

Hierauf versuchte Flaischlen[67]) den Beweis der Umwandlungen von Zellen der Pflüger'schen Schläuche in Plattenepithel und weiter in Dermoidcysten direct an mikroskopischen Bildern nachzuweisen.

Auf diesen Fall von Flaischlen sehe ich mich genöthigt näher einzugehen, da er in neuester Zeit mehrfach als überzeugender Beweis für die Richtigkeit der Waldeyer'schen Theorie aufgeführt ist. Aus einem mit proliferirendem Cystom combinirten Ovarialdermoid giebt Flaischlen auf seiner Taf. XI in Fig. 1 eine Zeichnung, an der wir embryonale, den Pflüger'schen Schläuchen entsprechende Zellräume in dem Ovarium einer 26jährigen Person erkennen sollen. Die Berechtigung, genannte Zellcomplexe als Pflüger'sche Schläuche aufzufassen, leitet der Autor nur aus der morphologischen Aehnlichkeit dieser Zellgruppen mit genannten Schläuchen ab. Ei- oder eiähnliche Gebilde waren, wie der Verfasser ausdrücklich erwähnt, „auffallender Weise nirgendwo in den theilweise cystisch veränderten Zelllagern nachweisbar". Lassen wir jedoch zunächst die Frage, ob wir hier wirklich Pflüger'sche Schläuche vor uns haben, dahingestellt und wenden uns zu jenem Bild auf Taf. IV, Fig. 4, welches den Uebergang von drüsigem Gewebe in Plattenepithel beweisen soll. Mit Bezug hierauf sagt Flaischlen: „An mehreren Stellen können wir einen unmittelbaren Uebergang dieses drüsigen Gewebes in das zur Auskleidung der Dermoidcysten dienende Plattenepithellager bemerken. Zuweilen geschieht dieser Uebergang durch breite, vom Plattenepithel aus in das drüsige Gewebe sich erstreckende Zapfen, in welchen sich der allmähliche Uebergang der Drüsenzellen in das Plattenepithel verfolgen lässt." Schauen wir das letztere Bild genauer auf einen solchen Uebergang hin an, so werden wir vergebens danach suchen, dass wirkliche Haut mit den gezeichneten Zellnestern in genetischem Zusammenhang steht. Vielmehr erkennen wir nur, dass polymorphe Zellen, die den Plattenepithelzellen gleichen, mit genannten Zellcomplexen in Verbindung getreten sind.

Mir scheint also, dass der directe Beweis des Ueberganges von Pflüger'schen Schläuchen in Haut und eventuell in alle jene mannigfaltigen Organbildungen der Dermoidcysten durch Flaischlen nicht erbracht ist. Ein Beweis für die Waldeyer'sche Hypothese ist folglich nicht damit geliefert, und der alte, unbekannte Nisus formativus wird uns dadurch weder klarer noch verständlicher.

Die den anderen, oft genug schon widerlegten, aber immer wiederkehrenden Theorien entgegenstehenden Thatsachen möchte ich hier in wenigen Worten zusammenstellen. Hinsichtlich der Möglichkeit einer Inclusio macht schon Heschl mit Recht darauf aufmerksam, dass es bei einer solchen Annahme auffallend wäre, wenn gerade die ganz rudimentären Doppelbildungen die häufigsten, die vollkommneren dagegen die seltenen wären. Ein solches Verhältniss, wie es bei Dermoidcysten ja unzweifelhaft beobachtet ist, würde allen Thatsachen über Doppelbildungen widersprechen. Weshalb ferner die Inclusio, so überaus regelmässig darf ich wohl sagen, in den Eierstock hineingeräth, dafür würde jede Erklärung fehlen.

Betreffend die Keimverirrung, hat man versucht, auf Grund der His'schen Lehre, nach der die Geschlechtsorgane aus der Chorda dorsalis sich bilden, diesen Vorgang mit der Entstehung der Ovarialgeschwülste in Zusammenhang zu bringen. Bei der Durchwachsung der Keimblätter hielt man eine Einstülpung ektodermaler Gebilde in jener Gegend für möglich. Bei dem Hineindringen des Keimepithels in das Stroma der Keimdrüse dachte man sich dann die versprengten Inseln mit hineingezogen. Irgend welche thatsächliche Anhaltspunkte für diese Annahme wurden allerdings niemals vorgebracht. Die Anschauung wurde daher auch als rein hypothetisch in neuerer Zeit mehr und mehr verlassen. Die fernere, schon citirte Möglichkeit der Verirrung epidermoidaler Gewebe bei der Bildung des Wolff'schen Ganges habe ich schon früher als unzutreffend für die Dermoidcysten des Ovarium bezeichnet. Hier möchte ich noch einmal kurz anführen, dass wir selbst mit der Annahme eines solchen Vorganges die meisten Cysten des Ovarium nicht zu erklären im Stande wären. Es ist klar, dass mit der Entwicklung des Wolff'schen Ganges nur von der dorsalen Seite des Embryo sich Zellen abschnüren könnten, dass also nur reine Hautcysten entstehen müssten. Woher demnach Zähne, Augen und die verschiedensten anderen Gebilde in die Cysten hineinkommen sollten, würde uns ebenso unverständlich bleiben wie vorher. Auch eine Abschnürung von jenen Körperregionen, in welchen die vorherrschenden Gewebe der Dermoidcysten normaler Weise vorkommen, also von der Kopf- und Halspartie,

hat man, allerdings mit der nöthigen Vorsicht, in Betracht zu ziehen versucht. So finde ich in der Arbeit von Marchand[45]) die Frage aufgeworfen: „Sollte nicht doch das so häufige Vorkommen von kieferähnlichen Knochen und wohlausgebildeten Zähnen auf jenen Mutterboden hinweisen?" „Ich wage allerdings kaum", so fährt er fort, „eine solche Vermuthung zu äussern, da ich dieselbe embryologisch in keiner Weise zu begründen vermag." Ich selbst muss hier bekennen, dass ich mich im Anfange meiner Untersuchungen, da mir gerade die genannten, hervorstechenden Gewebe in den Dermoidcysten am meisten aufgefallen waren, mit dem Gedanken trug, es könnten vielleicht jene beschriebenen teratoiden Bildungen der Brust- und Bauchhöhle die Wegweiser für eine Keimversprengung bis ins Ovarium sein. Doch liess sich diese Annahme auf keine thatsächliche Grundlage stellen, da sich im Gegentheil die Zwischenglieder selbst, wie ich schon ausgeführt, als vollkommen andersgestaltete Missbildungen erwiesen. Damit sind alle jene Versuche, die Ovarialdermoide als Keimversprengung zu deuten, als ungenügend gestützt zu bezeichnen.

Endlich erwähne ich noch, dass die von Roux[68]) unter dem Namen der Regeneration und Postgeneration zusammengefassten Vorgänge als Erklärung für die Entstehung der Ovarialdermoide benutzt worden sind. Auf die Einzelheiten dieser Vorgänge kann ich mich weiter nicht einlassen, sondern bemerke nur, dass keiner der Autoren, die auf diese Vorgänge verweisen, auch nur einen Versuch macht, uns aufzuklären, wie man sich das Entstehen der teratoiden Geschwülste aus noch nicht differenzirten, versprengten Zellen ganz früher Entwicklungsstadien zu denken habe.

Keine der genannten Hypothesen hat sich also volle Anerkennung verschaffen können, weil man keine thatsächlichen Beweise beibringen konnte. Ich habe versucht, mich von all diesen Anschauungen loszulösen, und habe rein objectiv den Bau, den Sitz und die Form der complicirten Eierstocksgeschwülste studirt. Bevor ich das Resultat dieser Arbeit nebst meinen eigenen Beobachtungen ausführe, muss ich die allgemeinen Angaben über das Vorkommen genannter complicirter Tumoren und die hierher gehörige Literatur vorausschicken.

Nach den Angaben der Lehrbücher (Olshausen[70])) stellen die Dermoidgeschwülste nur ein mässiges Contingent zu den Tumoren des Ovarium. Unter 2275 Fällen beobachtete Olshausen 80 Dermoide; er rechnet demnach etwa 4 % der Geschwülste auf solche Cysten.

Mantel[50]), der aus den Angaben von Pauli[71]) und Lebert[8]) eine grössere Statistik der Ovarialdermoide zusammenstellt, fand unter 191 Fällen 97 rechtsseitige, 67 linksseitige und 26 doppelseitige Dermoidcysten. Womit diese Doppelseitigkeit zusammenhängt, darüber hat man kaum Vermuthungen zu äussern gewagt. Wohl mit Recht ist das doppelseitige Vorkommen verwerthet worden gegen die Theorie der Inclusio foetus in foetu, da man in der That nicht verstehen kann, wie ein Einschluss derartig symmetrisch stattfinden sollte. Auch der Abschnürungstheorie steht diese Thatsache als eine unerklärliche Erscheinung störend im Wege. Nur die Hypothesen, welche das Ovarium selbst für die Entstehung von Dermoidcysten verantwortlich machen, können in Einklang mit dem häufigen doppelseitigen Vorkommen gebracht werden.

Betreffend das Alter der Patientinnen, welche mit Ovarialdermoiden behaftet waren, sind die Angaben von grossem Interesse. Pauli vertheilt von 198 Dermoiden 8 auf das I., 35 II., 45 III., 47 IV., 35 V., 17 VI., 4 auf das VII. Decennium.

Wir sehen also, dass kein Lebensalter verschont ist, dass aber die 20 er und 30 er Jahre bedeutend bevorzugt sind. Bemerkenswerth ist ferner die Angabe von Pigné, die ich nach Pöhn citire; dieser beobachtete 4 Dermoidcysten bei ausgetragenen Neugeborenen; 3 will er bei achtmonatlichen Föten gefunden haben.

Ich komme damit auf die Frage nach dem Angeborensein der Dermoidcysten des Ovarium zu sprechen. Bei allen teratoiden Geschwülsten der Kopf-, Brust- und Bauchhöhle, die wir früher erwähnt haben, habe ich beigefügt, dass diese Gebilde nach Ansicht aller Autoren angeboren sind. Seit der Zeit, als man bei Kindern auch Dermoidcysten des Ovarium fand und damit die Theorie der ektopischen Schwangerschaft über Bord werfen musste, brach sich schnell die Anschauung Bahn, dass auch alle complicirten Geschwülste des Eierstockes angeboren sein müssten. Diese Ansicht, die heutzutage allgemein anerkannt ist, scheint mir nicht nur nicht durch jene Befunde bewiesen, sondern nach meiner Anschauung sogar unrichtig zu sein. Wir wissen, dass die Dermoidcysten des Eierstockes nur sehr selten in ihren Anfängen gefunden werden; ferner können wir beobachten, dass das Wachsthum der Cysten, wenn einmal der Anstoss dazu gegeben, ein sehr rapides ist, so dass meist innerhalb eines Jahres nach dem Einsetzen der ersten Symptome die Operation nothwendig wird. Wir müssen also auch annehmen, dass bei jenen 70jährigen Patientinnen erst 1 oder 2 Jahre, sicher doch nur wenige Jahre vorher die Entwicklung der Missbildung begonnen hat. Wo nun aber

der Keim dazu bis dahin geruht, darüber können wir weder eine Angabe, noch uns überhaupt eine Vorstellung machen. Nehmen wir, wie dies allgemein geschieht, einen lange Zeit schlummernden Keim an, der, durch einen unbekannten Reiz angefacht, zum Wachsthum gelangt, so hiesse das die Verhältnisse, statt zu klären, nur noch mehr compliciren und unverständlicher machen. Warum dann in dem einen Fall schon beim Kinde, im anderen erst bei der Greisin ein solcher Reiz in seiner Wirkung sich entfalten kann, das bleibt uns dunkel wie zuvor. Es würde deshalb zu erforschen sein, ob wir nicht ohne diese angeborene Keimanlage auskommen können, ob nicht gewisse physiologische Vorgänge innerhalb des Ovarium, welche während des ganzen Lebens ablaufen, für die Entstehung der Eierstocksgeschwülste verwerthet werden können. Was ich unter diesen physiologischen Vorgängen verstehe, darauf komme ich später zu sprechen. Hier war es nur meine Absicht, im Anschluss an die Altersstatistik die Frage nach dem Angeborensein unserer fraglichen Bildung zu discutiren und darauf hinzuweisen, dass mit der Annahme des Angeborenseins dieser Missbildungen die Verhältnisse und die Erklärungen nicht einfacher, wie man irrthümlicher Weise glaubte, sondern nur noch schwieriger werden.

Von geringerer Wichtigkeit als das Alter der Patientinnen und die Häufigkeit der Dermoide ist für unsere Frage die klinische Seite der Geschwulstentwicklung. Keine speciell complicirenden Krankheiten, noch ein häufigeres Auftreten von sonstigen Missbildungen weisen uns auf den Weg zur Kenntniss des Ursprungs der Gebilde. Im Allgemeinen werden die Patientinnen als kräftig und gesund bezeichnet. Beziehungen zu der Menstruation, Schwangerschaft oder Jungfräulichkeit habe ich bei meinen darauf gerichteten statistischen Forschungen nicht nachweisen können. Das Auftreten bei Kindern, überhaupt in allen Lebensaltern, lässt eine bestimmte Abhängigkeit von einem der genannten Zustände von vornherein verneinen. Ich berücksichtige daher bei den Citaten aus der Literatur die klinischen Angaben nicht näher und gehe auch auf die anatomischen Verhältnisse der Lage und der makroskopischen Form, als nicht von Bedeutung, nur kurz ein.

Was zunächst die Lage betrifft, so findet man die Dermoidcysten, welche fast regelmässig mit den Adnexen des Uterus durch breite Adhäsionen verwachsen sind, normaler Weise an Stelle der Ovarien. Dabei können sie das Ovarium vollkommen substituiren und dessen Substanz zur Verödung bringen, oder sie können neben dem Eierstock, fast unabhängig von ihm, nur durch einen dünnen Stiel mit

demselben verbunden, sich vorfinden. Diese Verschiedenheit der Entwicklung kommt wohl dadurch zu Stande, dass einmal im Centrum des Eierstockes, das andere Mal in der peripheren Zone die erste Anlage statthatte. Gewöhnlich liegen die Haarcysten, wie die meisten Ovarialtumoren, extraligamentär. Doch ist bei einer in der Nähe des Hilus gelegenen Cyste ein Vordringen zwischen die Bauchfellduplicatur des Mesovarium wohl möglich, womit dann eine intraligamentäre Entwicklung gegeben wäre.

Die Grösse und Form der Dermoidcysten erscheint auf den ersten Blick zu mannigfaltig, als dass man sie einfachen Gesetzen unterordnen und auf gleichartige Vorgänge zurückführen könnte. Auf die diesbezüglichen Einzelheiten kann ich erst nach der genauen Schilderung meiner eigenen Beobachtungen eingehen; ich möchte nur vorwegnehmen, dass wir zwei Haupttypen zu unterscheiden haben. Die gewöhnlichste Form ist die von mir Taf. XI, Fig. 3 abgebildete, die eine glattwandige Cyste darstellt, von deren Wand ein zottenartiges Gebilde, mit dicker Haut bekleidet, in das Lumen vorspringt. Hier ist die ganze Missbildung beschränkt auf den Vorsprung und seine nächste Umgebung. Denken wir uns nun die Zotte nicht frei im Lumen endigend, sondern mit der gegenüberliegenden Wand verwachsen, so erhalten wir ein dickes, zwei Wände der Dermoidcyste verbindendes Septum, um welches Talg und Haare wie ein Ring herumliegen. In dem Septum stecken hier die den Dermoidcysten eigenen, verschiedenen Gewebsmassen. Diese Form stellt den zweiten Haupttypus von Dermoidcysten dar. Auf genannte zwei Arten lassen sich bei genauerer Untersuchung fast alle anderen zurückführen. Wenn auch die Combination mit Ovarialcystom und die secundäre Cystenbildung in dem Dermoid selbst, noch so complicirend und verwirrend wirken kann, die angeführten Grundideen kehren fast regelmässig wieder.

Die Darstellung der in der Literatur bekannt gegebenen Fälle vereinfacht sich nach meiner Ansicht bedeutend, wenn ich nur die vielen, den Tumor constituirenden Gewebe aufzähle und auf den meist nicht berücksichtigten Zusammenhang unter einander nur so weit, als es von Bedeutung ist, eingehe.

Meine Literaturübersicht beginnt erst mit dem 1858 von Friedreich[72]) sehr kurz, aber äusserst prägnant beschriebenen Fall einer zusammengesetzten, theilweise dermoiden Eierstockscyste mit Flimmerepithel und neugebildetem Nervengewebe. Die apfelgrosse Geschwulst des linken Ovarium bestand aus zwei Cysten, von denen die eine mit Flimmerepithel ausgekleidet war, die andere einen mit Cutis bedeckten, kolbenförmigen Fortsatz aufwies, welcher ganz den Bau des Panniculus adiposus mit Haut und Talgdrüsen hatte. In den Vorsprung liefen Gefässe und doppelt-

contourirte Nervenfasern hinein. Eine grosse Menge dünner, varicöser Nervenelemente, untermischt mit spärlichen, ebenfalls doppeltcontourirten Fasern, standen innerhalb des Septum der beiden Cysten mit uni- und bipolaren Ganglienzellen im Zusammenhang. Die ganze Nervenmarkmasse war von einer freien Neuroglia umgeben. Aus dieser Markpartie traten an zwei Stellen bis erbsengrosse Höcker von weicher, fast gallertiger Consistenz hervor, die aus höchst zarten, mit rundlichen Kernen versehenen Zellen (graue Substanz) zusammengesetzt waren. Neben diesen Befunden wird Faserknorpel und ein schneidezahnähnliches Gebilde erwähnt. Der vorliegende Fall ist schon deshalb besonders bemerkenswerth, weil er die erste genaue Angabe über das Vorkommen centraler Nervensubstanz in Ovarialdermoiden enthält. Nur in einer Nachschrift von Virchow[73]) finde ich einen gleichartigen Befund früher erwähnt, der aber nicht weiter veröffentlicht worden ist.

Axel-Key[74]) berichtete über eine auffallend ausgebildete, fötale Missbildung von Mannskopfgrösse, die bei einer 68jährigen Frau gefunden wurde. Ein Stiel der Geschwulst zog gegen den rechten Eierstock hin und bewies damit die Abkunft des Tumor von dem Ovarium. Die mit braunen, langen Haaren und Talg gefüllte Cyste hatte eine theilweise verkalkte Wand. Aus dieser sprang eine 4 Zoll lange, weiche Masse vor, die einem missbildeten, mit dem Kopf an der Wand festsitzenden Foetus glich. Von den abgerundeten, freien Enden der dem Rücken entsprechenden convexen Fläche gingen zwei kurze, weiche Zapfen ab, die den unteren Extremitäten entsprachen. Sie waren mit zehenähnlichen Erhabenheiten besetzt, ja liessen sogar Spuren von Nägeln erkennen. An dem der Wand angewachsenen Ende des vorspringenden Gebildes fanden sich ebenfalls zwei Zacken, von denen der längere einen feinen Knochen in sich barg und mit einem in einer Alveole des Knochens sitzenden, wohlgebildeten Zahn schloss. Die in der vollkommen normalen Haut sitzenden Haare gruppirten sich hauptsächlich um die Gegend des Kopfes und traten caudalwärts an der etwa dem Mons Veneris entsprechenden Stelle wieder mächtiger auf. In der grösstentheils aus Fett zusammengesetzten Hauptmasse der Geschwulst fanden sich nur kleinere Knochen. Dagegen war am Kopfende eine zusammenhängende Knochenbildung nachweisbar, welche als hohle Kugel eine graurothe, hirnähnliche Masse mit Nervenzellen und Nervenfasern umschloss. Der Autor fasste das Ganze als ein Spiel der Bildungskraft der Natur auf, nachdem er den Gedanken an eine ektopische Schwangerschaft, der sich ihm zunächst aufdrängte, als unmöglich von sich gewiesen hatte.

Eine auffallende Beschreibung einer Dermoidcyste mit postfötaler Inclusion von Darmtheilen liefert Perls.[75]) Das Präparat ist noch in der hiesigen Sammlung vorhanden. Ich habe deshalb, da Perls nicht über Alles Auskunft zu geben vermochte, den Fall selbst noch einmal eingehender studirt. Bei der Beschreibung muss ich auf die Arbeit von Perls und die dort abgebildete Zeichnung der Geschwulst verweisen. Das die Dermoidcyste querende Septum mit den gewöhnlichen Gebilden, Haut, Haaren, Knochen und Zähnen, hat nichts Absonderliches an sich. Dagegen ist die Frage nach der Darmbildung von Perls nicht richtig beantwortet. In Anbetracht der unaufmerksamen Herausnahme des Prä-

parates bei der Section, die der Diener ausgeführt, mussten schon von Perls einige Fragen über den Zusammenhang des Darmes und der Perforation ins Rectum unbeantwortet bleiben; speciell war die seiner Meinung nach erfolgte Abklemmung einer Darmpartie nach Art einer Littréschen Hernie nicht mehr deutlich nachweisbar. Die erneute Untersuchung des Präparates meinerseits hat für eine derartige Hernienbildung gar keine Anhaltspunkte geliefert. Die blind endigenden Darmschläuche, die auf der Figur mit C und D bezeichnet sind, gehören zur Dermoidcyste selbst und sind nicht Ausbuchtungen vom Rectum. Sie haben wohl intra vitam nicht mit den gezeichneten, zerrissenen Rändern frei in das Lumen der Cyste geschaut, sondern bildeten eine geschlossene Höhle, die vielleicht, wie gewöhnlich die entodermalen Bildungen, durch einen Kanal in die Dermoidcyste mündete. Perls zieht diese Möglichkeit gar nicht in Betracht, lässt sich sogar trotz genauerer Untersuchungen der Darmschläuche, in denen er ausdrücklich Zotten erwähnt, zu der Schlussfolgerung verleiten, dass wir es innerhalb der Cyste mit dickdarmähnlichem Gewebe zu thun hätten. Gegen diese letztere Auffassung spricht zunächst schon die dünne Wand der Darmschläuche; sodann sind, wie schon erwähnt, deutlich Zotten an der Darmpartie der Dermoidcyste nachweisbar. Vor Allem aber lehrt uns die mikroskopische Untersuchung, dass wir in der That Dünndarm mit Zotten und ausgebildeten Krypten hier vor uns haben und nicht Dickdarm. Der makroskopische Befund an der Perforationsstelle in das Rectum selbst lässt übrigens ebensowenig die Annahme einer hernienartigen Ausstülpung zu. Wir haben hier eine kleine, scharf begrenzte Perforationsöffnung vor uns, an der weder eine Verzerrung, noch eine Ausstülpung der Schleimhaut erkennbar ist. Es handelt sich also im vorliegenden Falle um Dünndarm in einer Dermoidcyste und gleichzeitig um eine damit nicht im Zusammenhang stehende Perforation einer Haarcyste ins Rectum. So lässt sich der einzig dastehende Fall einer sogenannten postfötalen Inclusion von Darmtheilen heutzutage, wo wir wissen, dass Darmschleimhaut in Dermoidcysten vorkommen kann, in höchst einfacher Weise anders deuten, als Perls dies versuchte.

Bei einer 38jährigen Patientin fand Friedländer[76]) innerhalb einer Dermoidcyste neben Hohlräumen, die mit Haut ausgekleidet und mit Haaren und Talg gefüllt waren, Knochen, 8 Schneidezähne, Knorpel und eine Reihe von Retentionscysten. Letztere entstanden seiner Ansicht nach theils analog den Atheromen durch Verschluss von Haarbälgen und Talgdrüsen, theils durch Verstopfung der Schweissdrüsen. Selbst die mit Flimmerepithel ausgekleideten Hohlräume denkt er sich aus den Knäueldrüsen entstanden.

„Ein doppelseitiges, multiloculäres Dermoidcystom mit Neubildung centraler Nervensubstanz" beschreibt Neumann[78]) von einem 18jährigen Mädchen. An dem linken, stark veränderten Ovarium fand er eine faustgrosse Hautcyste, die an einzelnen Stellen dicke, behaarte Cutis mit Panniculus adiposus erkennen liess. Von den Knochenstückchen, die sich darunter vorfanden, erinnerte eins deutlich an eine Fingerphalanx. Zwei unregelmässige, zackige Knochen trugen Zähne. Die meisten kleineren Cysten der Wand waren reine Hautcysten, in welche je ein hautwarzenähnliches, behaartes Gebilde vorsprang. Mikroskopisch liessen sich neben

Talgdrüsen und Schweissdrüsen glatte Muskelfasern und markhaltige Nervenfasern erkennen. Complicirter gebaut war ein kleiner Hohlraum, der sich zwischen den kleinen Dermoiden eingeschaltet fand. Dieser stellte einen darmähnlichen Schlauch vor, dessen Wand aus Mucosa, Submucosa und einer glatten Muskelschicht bestand. Er war ausgekleidet mit einer Schleimhaut, die zahlreiche, schön ausgebildete Drüsenschläuche aufzuweisen hatte. Das rechte Ovarium war ebenfalls verändert und in einen multiloculären, cystischen Tumor verwandelt, in welchem zwei grössere cystische Räume erkennbar waren. Die eine Cyste hatte eine Combination von Platten- und Flimmerepithel als Auskleidungsmembran, während die andere Cyste an ihrer Innenfläche vollkommen glattwandig, zum Theil innen von behaarter Haut überzogen war. Anliegend an diese letztere Cyste liess sich eine röthliche, weiche, hirnmarkähnliche Masse wahrnehmen, welche Glia- und varicöse Nervenfasern mit Ganglienzellen barg. Durch ein piaähnliches Gewebe war diese Masse von dem Lumen der Cyste abgetrennt. Hinweisend auf eine rudimentäre Embryonalanlage warnt Neumann mit Recht vor der Auffassung dieser Geschwulst als einer Inclusio foetus oder ektopischen Schwangerschaft, schon aus dem Grunde, weil die Missbildung doppelseitig war.

Michael[114]) erwähnt ein Dermoidcystom des Ovarium, in welchem neben Haaren, Epidermis, Knochen und Zähnen ein mit einem Mesenterium versehenes Darmstück sich vorfand. Das letztere zeigte auf mikroskopischem Querschnitt alle Formelemente des normalen Darmes. Dieser Fall würde also dem Perls'schen nahe stehen.

Küster[115]) fand eine Dermoidcyste mit Haaren und zwei Knochen, von denen er den einen als eine Rippe, den anderen als einen Beckenknochen ansprechen zu müssen glaubt.

Höchst auffallende Befunde in einer Ovarialgeschwulst theilt Velitz[82]) mit. Einer kindskopfgrossen Cyste, die mit vernix-caseosa-ähnlichen Massen und blonden Haaren gefüllt war, fand er an der Innenwand ein Gebilde aufsitzend, welches einer in Entwicklung begriffenen, jungfräulichen Brustdrüse vollständig entsprach. Fetttröpfchen und Colostrumkörperchen flossen aus dem Organ bei Druck aus. Die pigmentirte Warze war durch einen Haarkranz kreisförmig eingefasst. Auf dem Durchschnitt fand sich in dichtem, festem Bindegewebe eingeschlossen ein an der Oberfläche der Warze mündender, kurzer Sinus. Er schien der Ausführungsgang des tiefer im Bindegewebe gelegenen Drüsenknotens zu sein. Mikroskopisch erwies sich die Haut als vollkommen normal gebildet. Die Drüsengänge der sehr fettreichen Mamma waren mit cubischem Epithel bedeckt. Um den Sinus zogen, sphincterartig angeordnet, quergestreifte Muskelfasern. Zwischen den Drüsen fanden sich noch Nervenfasern und grössere Haufen von Ganglienzellen. Die ganze Brustdrüse sass einer Knochenleiste von normaler Knochenstructur auf. Wenn ich nach der Beschreibung von Velitz auch als richtig anerkenne, dass es sich hier um eine vollkommene Mamma handelt, so kann ich dagegen seinen Ausführungen, betreffend die Entstehung der Missbildung, nicht folgen. Wie durch Versprengung einer überzählig angelegten Milchdrüse dieses Gebilde in den Eierstock kommen soll, ist unverständlich. Die Bezeichnung der Geschwulst als Teratom ist vom Standpunkte des Verfassers wohl gerecht-

fertigt. Da ich selbst aber die Grenzen für die Teratome des Ovarium enger ziehe und diesen Namen auf jene Geschwulstformen beschränke, in welchen keine Haut vorkommt, so habe ich den beschriebenen Fall zu den Dermoidcysten zu rechnen.

Baumgarten[83]) beschreibt eine „Dermoidcyste des Ovarium mit augenähnlichen Bildungen". Die über mannskopfgrosse Cyste stammte von einer 21jährigen Blondine. Sie setzte sich zusammen aus mehreren kleineren und grösseren Hohlräumen, von denen einer vollkommen eingeschlossen war durch ein knöchernes Gerüst, das einem kindlichen Schädel glich. Ein in der Nähe gelegenes, augenähnliches Gebilde erweist sich bei genauerer Untersuchung als bestehend aus einem der Hornhaut entsprechenden, transparenten Gewebe und einem schwarz pigmentirten Häutchen — der Chorioidea. Ein senkrechter Durchschnitt durch das Auge eröffnet einen kirschkerngrossen, cystischen, mit klarer, seröser Flüssigkeit gefüllten Raum, der mit einer Membran vom Aussehen der Tunica uvea ausgekleidet ist. Eine zweite Cyste ist innen ganz von Haut überzogen und mit Haaren und Talg gefüllt. An diesem Hohlraum anliegend erkennt man graue, von feinen Gefässen durchsetzte Gewebsmassen, die mit embryonalem Gehirnmark grosse Aehnlichkeit haben. Das Ganze ist von einer Pia umgeben. Der genannten Augenanlage entsprechend fand sich auf der entgegengesetzten Seite der Cyste noch ein stärker rudimentäres Auge. Zähne und Knorpel waren in den verschiedensten Ausbildungen innerhalb der Cyste nachweisbar. Im weiteren Verlauf der Arbeit werden die schon mit blossem Auge deutlichen Organtheile auch mikroskopisch noch näher beschrieben. Sie gleichen danach ganz den normalen Geweben. So hat z. B. das Pigmentepithel ganz den Charakter des Epithels der Retina, während die stern- und spindelförmigen Pigmentzellen denen der Chorioidea ähneln. Auch am Gehirn fanden sich die normalen Verhältnisse getreu nachgebildet. Aus Pia mater bestehende Septen senkten sich in die Hirnsulci hinein und liessen dadurch vollkommene Gyri zu Stande kommen. Einschichtiges, hohes Cylinderepithel, ferner grosse, acinöse Drüsen, welche den Schleimdrüsen der Mundhöhle glichen, wiederholten die Bilder des Verdauungstractus, des embryonalen Magens und Darmes. Endlich beschreibt Baumgarten noch ausführlicher eine Gegend der Geschwulst, die der kindlichen Trachea in allen Einzelheiten entsprach. Um einen mit geschichtetem Cylinderepithel ausgekleideten Kanal gruppirten sich dort hyaline Knorpelinseln und kleinere Schleimdrüsen, die alle von einer glatten Musculatur und derbem, fibrösem Bindegewebe umzogen wurden. Lymphfollikel waren in reichlicher Menge vorhanden. Ganz in der Nähe dieses Kanals tauchten kleinere Räume mit Flimmerepithel auf. Wir haben somit hier eine äusserst complicirt gebaute Dermoidcyste des Eierstockes vor uns, combinirt mit einem Ovarialcystom. Nach Ansicht des Autors ist der vorliegende Fall der achte, in welchem centrale Nervensubstanz beschrieben wurde, dagegen der erste, bei dem magen- und darmähnliche Bildungen angetroffen wurden. In solcher Vollständigkeit unbekannt waren bis dahin auch trachea- und augenähnliche Bildungen. Die Genese der Cyste betreffend, scheint dem Verfasser die zur Zeit am meisten acceptirte Aberrationstheorie von Bedeutung zu sein.

Böttlin[84]) theilt eine Dermoidcyste mit, in der er eine schilddrüsenartige Bildung fand. Es handelte sich in diesem Falle um einen Tumor des rechten Ovarium einer 28jährigen, ledigen Dienstmagd. Die Geschwulst bestand aus mehreren, durch Septen getrennten Cysten. Zum Theil waren die Hohlräume mit normaler Cutis ausgekleidet. In ihr Lumen sprangen pyramidenförmige, von behaarter Cutis überzogene Höcker vor. Ein Knochen mit einem Backenzahn und mit einem Schneidezahn musste für einen Oberkiefer angesprochen werden. Der in ihm vorhandene, cystische Hohlraum glich der Highmorshöhle. Auffallend war nach Ansicht des Verfassers das Vorkommen von Flimmerepithel in der Nähe der äusseren Haut. Aus diesem Befunde leitet er die Folgerung ab, dass es sich hier um eine Nachbildung der Nase handeln müsse. Ebendort vorhandenes, adenoides Gewebe mit Solitärfollikeln, Schleim- und Eiweissdrüsen bestärken ihn noch in seinem Vergleich mit der Regio respiratoria der Nase. Dicht neben den genannten Drüsenbildungen trat ein Organ auf, welches in seiner Structur mit der Schilddrüse eine fast vollkommene Uebereinstimmung zeigte. Die einzelnen Acini waren mit einer einfachen Lage cubischer Zellen ausgekleidet; die Zellen besassen einen gleichmässigen, rundlichen Kern. Wie in der normalen Schilddrüse, war auch hier eine deutliche Colloidbildung bemerkbar. Neben dieser Beobachtung bezieht sich der Haupttheil der Arbeit von Böttlin auf die Zahnentwicklung in Dermoidcysten. Da diese für uns eines gewissen Interesses nicht ermangelt, so möchte ich die Resultate hier kurz anführen. Die Zähne in Dermoidcysten entwickeln sich ganz analog der normalen Zahnbildung. In ihrer nächsten Nähe ist stets Schleimhaut nachzuweisen, so dass ihre Entstehung an diese Schleimhaut, wie beim Foetus, gebunden ist. Ob ein Zahnwechsel vor sich geht, lässt sich nach Ansicht des Verfassers nicht bestimmt entscheiden. Nur ein Präparat der Rokitantsky'schen Sammlung scheint ihm dafür zu sprechen. In diesem Falle ist ein Zahn durch einen anderen, unter demselben gelegenen, nachrückenden fast bis zur Krone zur Resorption gebracht. Im Allgemeinen gehört ein Zahnwechsel sicher nicht zu den regelmässigen Erscheinungen. Weiter ist die Anschauung Meckel's[5]) dass die Zähne immer in der normalen Reihenfolge zu stehen pflegen, nach Ansicht des Verfassers nicht mit Sicherheit bewiesen.

Auffallend mannigfaltige Formen und Gewebe beschreibt Klaussner[86]) in einer Dermoidcyste einer 30jährigen Frau. Nach Entfernung der Haar- und Talgmassen zeigte sich in der Haupthöhle des Tumors ein pfotenähnlicher Auswuchs, an dem auf den ersten Blick hin eine deutliche Gabelung in 5 Endglieder erkennbar war. Der ganze Stummel liess sich an seinem Stiel wie in einem Gelenk hin- und herdrehen. In gleicher Weise bestand innerhalb der Endglieder eine zweite Articulation. Phalangen waren nicht deutlich zu erkennen, dagegen war an der Spitze jedes Endgliedes ein hornartiger Vorsprung vorhanden, der, in einem Falz steckend, als Nagel angesprochen werden musste. Die ganze Extremität war mit einem Epidermisüberzug versehen, der nur an der dorsalen Seite kurze Haare trug. Unterhalb und neben diesem Gebilde lagerten noch ein zapfenartiger Hautvorsprung und ein zweiter knolliger Auswuchs mit drei den Milchzähnen entsprechenden Gebilden. Beide

Vorsprünge hatten eine knöcherne Grundlage. Die beigegebenen, exacten Zeichnungen lassen noch kieferähnliche Knochenstücke, sowie kleinere, rudimentäre Extremitätenanlagen an verschiedenen Stellen erkennen. Die mikroskopische Untersuchung des gut präparirten Tumors erstreckte sich auf die wichtigsten Bestandtheile der Cyste. Ein Endglied der genannten Extremität hatte auch im mikroskopischen Bilde nur geringe Abweichungen von dem Bau der Fingerspitze. Die Nagelsubstanz bestand aus Schuppen, die dachziegelförmig über einander lagen; das Nagelbett zeigte wie gewöhnlich die bekannten Basal- und Stachelzellen. Betreffs genauerer Einzelheiten muss ich auf das Original verweisen. Zum Schlusse erwähnt Klaussner noch Cysten mit Flimmerepithel, doch fehlen genaue Angaben über Lage und Zusammenhang dieser Bildungen. Auf ein Vorkommen ferner von Haarwechsel geht Klaussner in längerer Ausführung ein, ohne etwas Besonderes zu liefern. Was endlich die Entstehung der Bildung angeht, so hält er die Arbeiten von Roux und die daraus sich ergebenden Theorien hinsichtlich der Entwicklung der Teratome und der Dermoide überhaupt für werthvoll. Einen Versuch aber, diese Roux'schen Theorien für unsere Zwecke zu deuten, vermisse ich ganz.

Da ich den nächsten Fall von Thornton[85]) nicht im Originale besitze, bin ich genöthigt, ihn aus der Arbeit von Klaussner zu citiren, und füge ihn deshalb dem vorigen gleich an. Mit dem letzterwähnten Präparat scheint die von Thornton exstirpirte Cyste insofern Aehnlichkeit zu haben, als auch hier eine kleine Prominenz hervorragte, welche einer abnormen Extremität glich und lange Nägel aufzuweisen hatte. Die feste Hauptmasse der Cyste ähnelte dem Kopfe eines Kindes. Aus diesem Schädelgebilde traten Knochen mit verschiedenen Zähnen vor.

Kramer[79]) bringt unter dem Namen Teratom die Beschreibung einer Ovarialgeschwulst eines 20jährigen Mädchens, die Knochen, Knorpel, Fettgewebe, glatte Muskelfasern, Schweiss- und Talgdrüsen, endlich auch Haare enthielt. Nerven- und quergestreifte Musculatur wurden nicht gefunden.

Bei Kramer findet sich kurz ein Fall von Coats[86]) erwähnt, der Knorpel, Knochen, sowie Muskeln, Drüsen und Fettgewebe innerhalb eines Teratoms im Ovarium beschrieb. Da ich diesen Fall nicht nachlesen konnte, muss ich leider auf die Frage, ob hautähnliche Gebilde vorhanden waren, mithin das Teratom etwa doch zu den Dermoidcysten gehörte, verzichten.

Omor und Ikeda[87]) berichten über eine Cyste im Ovarium, die einen rudimentären Finger von 5 Cm. Länge mit 3 Gelenken und ausgebildeten Nägeln enthielt.

Seiffert[88]) theilt Beobachtungen über multiple Dermoide in einem Ovarialtumor mit. Da besondere Gewebe und Organe nicht weiter erwähnt werden, will ich bei dieser Gelegenheit nur kurz die Frage nach dem Auftreten multipler Dermoide berühren. Bei Gelegenheit eigener, später zu beschreibender Präparate werde ich auf solche Fälle noch zurückkommen; hier bemerke ich nur, dass es sich bei solchen Präparaten um locale Wachsthumsstörungen handelt, welche eine scheinbare Trennung der Hautpartien verursachen. Von einem central gelegenen

und fast immer noch nachzuweisenden Herd wachsen nämlich die Hautmassen in platzende Ovarialcysten hinein und erscheinen so, durch Septen getrennt, als selbständige Bildungen. Der Zusammenhang mit ihrer Ursprungsstelle klärt fast immer die Verhältnisse auf und zeigt, dass diese multiplen Dermoide nur scheinbar als solche existiren, stets vielmehr einfache sind.

Nicht ganz einwandsfrei in seiner Erklärung scheint mir der Fall von Pommer[89]) zu sein, den ich, im Gegensatz zu seinem Autor, als eine Dermoidcyste und nicht als Teratom anspreche. Als fötale Inclusion im Netz beschreibt Pommer eine Geschwulst von Kindskopfgrösse, die über der Symphyse lag und, mit der vorderen Bauchwand verwachsen, nur durch einen Strang am Uterus fixirt war. Wenn auch in dem Referat im Centralblatt für allgemeine Pathologie, nach welchem ich den Fall wiedergebe, keine weiteren Aussagen über die Ovarien gemacht werden, so wage ich doch, den Tumor als eine ovarielle Dermoidcyste aufzufassen. Der Bau dieses Tumors, der mit anderen Dermoiden auffallend übereinstimmt, berechtigt mich, wie ich glaube, dazu. Soweit die schon vorgeschrittene Nekrose und die starke Verkalkung der Wand nicht störend die Untersuchung hemmten, liessen sich als constituirende Gewebe der Kapsel Bindegewebe neben glatter und quergestreifter Musculatur nachweisen. Innen war normale, behaarte Cutis als auskleidende Membran vorhanden. Der Tumor war ausgefüllt durch eine Anzahl gliedstumpfähnlicher, mit Haut überzogener Gebilde, welche, an die Kapseln mit breiten Berührungsflächen angewachsen, unter sich durch faltige Membranen vielfach verbunden waren. Diese Gliedstümpfe bestanden vorzugsweise aus Binde- und Fettgewebe mit Einlagerung von Knorpel- und Knochenstückchen und willkürlicher Musculatur. Eine Gewebspartie erinnerte an den Meckel'schen Knorpel mit knöcherner Unterkieferanlage. Von weiterem Interesse war eine Stelle mit reichlicher Anhäufung intensiv braunschwarzer Pigmentkörnchen in einem Gewebe, dessen Zellen nur mehr undeutlich erkennbar waren. Möglicher Weise handelt es sich hier nach Ansicht des Verfassers um Reste einer Augenanlage. Ausgebildete, mehrhöckerige Zähne ragten hier und da, in Zahnsäckchen eingeschlossen, aus den Spalträumen zwischen den Gliedstümpfen vor. Ein sackartiges Hohlgebilde mit einem kanalisirten Fortsatz spricht Verfasser als Blinddarm mit Processus vermiformis an. Wie schon erwähnt, glaubt er in diesem Tumor eine, in das Schwesterindividuum parasitisch eingepfropfte Keimanlage zu sehen. Jedoch spricht in deutlichster Weise der ganze Bau der Cyste sowohl, wie der an den Uterus herangehende Stiel dafür, dass wir es wohl mit einem Ovarialdermoid zu thun haben.

Harres[43]) behandelt in ausführlichster Weise die Entwicklung der Zähne in Dermoidcysten. Ohne mich auf die interessanten Einzelheiten dieser Frage einlassen zu können, die unbedingt bei jeder hierauf gerichteten Untersuchung im Originale selbst nachgelesen werden müssen, will ich nur kurz die Resultate der Arbeit anführen. Die Zahnentwicklung in Dermoidcysten geht von einer Epithelleiste, welche aus Plattenepithelschleimhaut besteht, aus und verläuft ganz wie in der Norm. Natürlich bilden sich bei Wachsthumsstörungen Hemmungsformen und reichliche Missbildungen der Zähne aus. Um von der Mannigfaltigkeit

dieser Formen einen Begriff zu geben, nenne ich nur die von Harres aufgestellte Eintheilung der Zähne in typische Zähne, Zapfenzähne, Höckerzähne, Zähne ohne bestimmte Form, verwachsene oder Zwillingszähne und Zahnrudimente. Bei all' diesen Formen können ferner Defecte des Schmelzes und Cementes vorkommen; in der Pulpa können nervöse Fasern vorhanden sein oder fehlen; wie überhaupt Abnormitäten sehr häufig sind. Betreffend die Frage nach dem Zahnwechsel betont Harres, dass abnorme Stellungen bei der Entwicklung der Zähne sehr leicht einen Zahnwechsel vortäuschen können. Doch hält er auch auf Grund zweier Präparate einen solchen für durchaus möglich. Ein Vorwiegen bestimmter Zahnformen ist fast in allen Cysten erkennbar und zwar derart, dass die Backenzähne an Häufigkeit über den Schneidezähnen und diese wieder über den Eckzähnen stehen. Die vereinzelten Angaben von enormen Zahnmengen in Dermoidcysten, welche in dem Falle von Schnabel[90]) die Zahl von 100, in einem von Plouquet[91]) sogar die Zahl von 300 erreichten, glaubt Harres, theilweise wenigstens, mit einem Zahnwechsel in Verbindung bringen zu müssen. Für die Thatsache einer solchen Ueberproduction eine Erklärung zu suchen, halte ich jedoch, solange uns der ganze Vorgang der Dermoidcystenentwicklung ein dunkles Gebiet ist, entschieden für verfrüht. Ausser Zähnen erwähnt Harres kaum andere wichtige Organe in seinen Cysten. Nur fand er einmal ein ziemlich gut ausgebildetes Felsenbein. Hinsichtlich der Aetiologie der Dermoide schliesst sich Verfasser seinem Lehrer Klebs und der von diesem vertretenen Anschauung der Inclusio foetus in foetu an.

Répin[92]) beschreibt eine Dermoidcyste, in der sich die Anlage eines Embryo deutlich nachweisen liess. Es fand sich ein vollständiges Skelett, an dessen rechter Seite die Entwicklung der Extremitäten bis zu den Phalangen herab zu verfolgen war. Ferner war eine Knochenspange deutlich erkennbar, welche ausgebildete Zähne trug. In der Gegend dieses Knochens lag eine Speicheldrüse, reichliche Nerven und ein eigenartig geformtes Gebilde, das sich bei der mikroskopischen Untersuchung als eine Dünndarmschlinge erwies. Die Annahme einer fötalen Inclusion scheint ihm zur Erklärung dieser Missbildung nicht befriedigend; dagegen nimmt er an, dass die Dermoide eine parthenogenetische Neubildung darstellen, ohne sich auf das Wie weiter einzulassen.

Mantel[50]) veröffentlicht 10 Fälle von Ovarialdermoiden, deren Bau er jedoch nicht näher berücksichtigt. Ich will nur hinweisen auf einen Absatz am Schlusse der Arbeit, in dem Verfasser die Entstehung der Dermoide behandelt. Für das Wahrscheinlichste hält er, dass diese Cysten zu Stande kommen durch die Inclusio bei einer Doppelanlage. Weiter aber führt er folgenden Gedanken aus: Die Dermoidcysten können auch durch Befruchtung des in einer hermaphroditischen Keimdrüse entwickelten Eies durch die in derselben Keimdrüse gebildeten Samenfäden entstehen. Die Keimdrüse sollte also nach ihm sowohl Graaf'sche Follikel als auch Samenfädenbildner enthalten können, deren Producte „durch Dehiscenz der beiderlei Drüsen" sich mit einander mischten. Allerdings meint er selbst, dass gegen diese Annahme das Vorkommen von Dermoiden in den verschiedensten Organen, ganz abgesehen von den Ovarien und Testikeln, spräche.

Ein von Marchand[77]) mitgetheilter Fall betraf einen 5400 Grm. schweren Tumor, welcher die enorme Grösse von 28 : 21 : 16 Cm. in den verschiedenen Durchmessern aufzuweisen hatte. Auf dem Durchschnitte liess die Geschwulst keine grösseren Hohlräume erkennen. Sie theilte sich vielmehr ab in eine Anzahl sectorenförmiger Lappenbildungen mit bienenwabenähnlichem Bau. Zwischen den kleinen Cystchen, welche theils colloide, theils dünne, farblose Flüssigkeit enthielten, fanden sich kleine, gelbliche Einsprengungen, in denen feine Härchen festsassen. An den Stellen, wo keine Cysten lagen, war die Geschwulst von markigem, grauröthlichem, sarkomähnlichem Aussehen. Mikroskopisch liessen sich ausser den Hautgebilden Knochen, Knorpel, Zähne, Cylinder- und Flimmerepithel, Myxom- und Sarkomgewebe, glatte und quergestreifte Muskelfasern, doppeltcontourirte Nerven und Ganglienzellen, endlich Cystchen mit Becherzellen nachweisen, die in ihrem Bau an die Drüsen des Darmes erinnerten. Eine Pigmentcyste war mit Zellen ausgekleidet, die den Pigmentzellen der Chorioidea vollkommen glichen. Diese Geschwulst von Marchand unterscheidet sich von den übrigen Dermoidcysten, besonders den grösseren Haarcysten, durch die geringe Entwicklung der Haut. Der Verfasser ist daher geneigt, sie als eine besondere Form dieser Tumoren, als ein solides Teratom aufzufassen. Bevor ich auf die Frage, ob ein Unterschied innerhalb der complicirten Geschwülste des Ovarium existirt, ob die soliden Ovarialteratome eine besondere Gruppe der Ovarialgeschwülste zu bilden berechtigt sind, näher eingehe, muss ich die dem Marchand'schen Falle am nächsten stehenden Beobachtungen von Lazarus[81]), Emanuel[94]) und Schreiber[104]) anführen.

Die mit dem Namen „Teratoma sarcomatodes" von Emanuel[94]) beschriebene Cyste hatte Mannskopfgrösse und war durchsetzt von einer Reihe kleinerer, zum Theil mit blonden Haaren erfüllter Cysten. Das Bindegewebe zwischen diesen Hohlräumen bestand aus fibrillärem und reticulärem Bindegewebe und aus reichlichem Myxomgewebe. Es enthielt eine grosse Menge hyaliner Knorpelinseln. Die Innenwände der Hautcysten zeigten ausgeprägte Hautbildung mit Haaren und grossen Talgdrüsen. Die übrigen Cysten, hatten theils geschichtetes Pflasterepithel ohne Hautattribute, theils geschichtetes Cylinderepithel und cubische Zellformen. Bildungen, die an den Bau einer menschlichen Trachea erinnerten, traten an einem spaltförmigen, mit schönem geschichtetem Flimmerepithel besetzten Hohlraume auf. Hyaline Knorpelinseln lagerten um den Spalt und waren in eine Menge acinöser Drüsen eingebettet. Reichliche Lager glatter Muskelfasern grenzten diese Partien gegen eine festere Bindegewebskapsel ab. Die Hauptmasse des Tumor bildete ein sarkomähnliches Gewebe, welches aus kleinen Rundzellen bestand. Papilläre Bildungen mit ausserordentlich hohen Cylinderzellen, die an das mikroskopische Aussehen der Ovula Nabothi erinnerten, sind von Emanuel nicht weiter bestimmt worden. Die eigentlichen Hautcysten treten auch hier, wie in dem vorigen Falle, stark in den Hintergrund, so dass der Tumor mehr den Eindruck einer soliden Geschwulst macht.

Sehr weit differenzirt und ausgebildet waren die Organe in dem soliden Ovarialteratom, welches Schreiber[104]) publicirt. Im linken Ovarium einer 31jährigen Frau fanden sich durcheinandergewürfelt

Hautcysten, Flimmerepithelcysten und darmähnliche Hohlräume mit Zotten. Das Stützgerüst der Geschwulst wurde gebildet von Knochen mit Knochenkörperchen und Markgewebe und von hyalinem Knorpel. Glatte Musculatur und Partien von sarkom- und myxomähnlichem Gewebe complicirten das Bild derart, dass es nach Ansicht des Autors nur mit dem von Marchand [77]) beschriebenen Tumor gleichzustellen ist.

Vollkommen fehlt endlich die Entwicklung von Haaren und Talgdrüsen in dem von Lazarus [81]) beschriebenen Teratom des Ovarium. Als Bestandtheile der Geschwulst sind angeführt: Knorpelgewebe, Bindegewebe, Fettgewebe, Myxomgewebe, Plattenepithelien, Cysten mit Plattenepithel und Cholesteatomperlen, Cysten mit Haut, Papillen, Unterhautfettgewebe mit Schweissdrüsen, glatte und quergestreifte Musculatur, Drüsenbildungen, den Speicheldrüsen gleichend, Flimmerepithelcysten, Darmschleimhaut, Neurogliagewebe, varicöse markhaltige Nervenfasern, Ganglienzellen, augenähnliche Bildungen. Trotzdem also Haut vorhanden war, fehlten hier Haare und Talgdrüsen. Selbstverständlich war damit eine grössere Cystenbildung von vornherein ausgeschlossen. Wodurch dieser Mangel der Hautausbildung in diesem Falle bedingt ist, vermag ich nicht zu erklären.

Diese letzteren Tumoren haben, wie schon die Verfasser selbst betonen, eine gemeinsame Eigenart ihres Wachsthums an sich, die sie von den Dermoidcysten des Ovarium zu trennen scheint; sie zeigen nämlich ein auffallendes Durchwachsen der einzelnen Gewebsarten und machen dadurch in der That, im Gegensatz zu den Dermoidcysten, mehr den Eindruck einer soliden Geschwulst. Wenn ich auch die Ursache, warum in diesen Fällen das Wachsthum sich mehr wie in den Teratomen des Hodens gestaltet hat, nicht zu deuten vermag, so glaube ich doch, dass die genannten Geschwülste genetisch mit den übrigen Dermoidcysten gleichzustellen sind. Dass sie alle auffallend einer ausgebildeten Embryonalanlage entsprechen, darüber kann nach der Schilderung ihres Baues kein Zweifel herrschen. Da ich leider selbst noch nicht Gelegenheit hatte, mich mit dieser modificirten Form der Ovarialdermoide zu beschäftigen, sondern nur das aus dem hiesigen Institute stammende Präparat von Lazarus zu untersuchen im Stande war, so kann ich über den Vorgang und die Ursache dieser abweichenden Bildung keinen genügenden Aufschluss geben. Es giebt somit unzweifelhaft neben den Dermoidcysten eine in ihrer Entwicklung von dem gewöhnlichen Verlauf abweichende Form, die ich deshalb von denselben nicht zu trennen wage, weil auch sie unzweifelhaft dreiblättrige Keimanlagen sind, die in ihrer Entwicklung der normalen Ausbildung der Embryonalanlage nahe kommen. Sie entsprechen hierin ganz den später auszuführenden gewöhnlichen Dermoidcysten des Ovarium.

Zwei weitere Fälle von wirklichen Dermoidcysten aus dem Jahre 1893 veröffentlichen Sieveking [105]) und Doranth [106]). Bei einer 14jährigen Patientin fand sich bei der von v. Recklinghausen vorgenommenen Untersuchung im ersteren Falle ein im ganzen Aufbau an fötale Genitaldrüsen, namentlich an das Wolff'sche Organ erinnernder Tumor. Das Vorkommen von Haaren, Haut und spitzen Knochenstücken, sowie die allgemeinen Verhältnisse der Geschwulst zwingen uns, selbst

wenn wir jenen auffallenden Befund als in jeder Beziehung richtig annehmen, doch das Ganze als eine gewöhnliche Dermoidmissbildung aufzufassen. Die Patientin von Doranth war erst 44 Monate alt. Drei Monate vorher hatte man die erste Anschwellung des Leibes, die auf eine linksseitige Eierstocksgeschwulst zurückgeführt wurde, bemerkt. In dem Tumor, der aus zwei Theilen, einem cystischen und einem compacten Theile, bestand, waren Haare, Zähne, Fettgewebe, Knorpel, Muskelfasern u. s. w. nachweisbar.

Eine Combination von Dermoidcyste mit Hermaphroditismus, die in diesem Zusammenhange wohl eines erhöhten Interesses werth ist, beobachtete Audain.[107]) Der Fall betrifft eine 29jährige Frau, die starken Bartwuchs und eine fingerlange, 3 Cm. dicke Clitoris besass. Die Doppelseitigkeit der Dermoidgeschwülste, wie sie in diesem Falle vorhanden war, beschäftigt den Autor nicht weiter. Dagegen stellt er die schwer zu beantwortende Frage, ob nicht der Hermaphroditismus hier bedingt sei durch die pathologische Veränderung des Eierstocks schon während des embryonalen Lebens. Auf diese Frage vermag natürlich der Verfasser selbst auch keine Antwort zu geben.

Wenn ich hiermit die Literaturübersicht abschliesse, so muss ich bemerken, dass ich mich begnügt habe mit der Aufzählung der interessantesten Fälle von Dermoidcysten und Teratomen des Eierstocks. Es geschah dies in der Absicht, vor Allem auf die Beobachtungen ausgebildeter, menschlicher Organe hinzuweisen. Alle jene als reine Hautcysten beschriebenen Tumoren des Eierstocks habe ich infolgedessen nicht erwähnt, auch schon deshalb, weil sich ihre Schilderungen sämmtlich auf eine Untersuchung der Haut allein beschränken, die immer wieder zu dem Resultate führt, dass die Haut in Dermoidcysten der normalen fast vollkommen entspricht.

Es lassen sich, wie mir scheint, aus dieser Literaturangabe mit Leichtigkeit zwei Thesen ableiten, die für unsere weitere Untersuchung von Wichtigkeit sind.

1. Die einzelnen Gewebsarten in den Eierstocksdermoiden entwickeln sich genau so wie beim Embryo. 2. Bei der Bildung von vollkommeneren Organen geht die Entwicklung ähnlich wie in der Norm beim Embryo vor sich. Ad 1) erinnern wir uns, dass Knorpel sowohl, wie Knochen und Bindegewebe in allen ihren Unterabtheilungen innerhalb der Dermoidcysten in gleicher Structur wiederzufinden waren, wie beim Embryo, dass ferner Zellen der Chorioidea, Darm- und Trachealepithelien ebenso, wie die Gewebsarten der Haut und der Zähne, bis ins Einzelne den normalen Verhältnissen entsprechen. Auf geringe Abweichungen, deren Ursache durch die localen Verhältnisse leicht zu erklären ist, gehe ich später bei meinen eigenen Untersuchungen genauer ein. Ad 2) brauche ich nur zusammenzufassen, dass Trachea von Baumgarten, Nase von Böttlin, Darm von Perls, Marchand, Neumann, Baumgar-

ten, Pommer, Répin und Michael, augenähnliche Bildungen von Marchand, Baumgarten und Lazarus, Mamma von Velitz, Schilddrüse von Böttlin, Extremitäten von Axel-Key, Klaussner, Thornton, Omor und Ikeda, Pommer, Répin, endlich Centralnervensystem von Virchow, Friedreich, Axel-Key, Marchand, Neumann, Velitz, Baumgarten und Lazarus mehr oder minder vollkommen beobachtet und beschrieben worden sind.

Mit der Kenntniss des ausserordentlich verschiedenen Baues der Dermoidcysten und Teratome drängt sich uns zunächst die Ueberlegung auf, ob alle diese Ovarialgeschwülste gleichwerthig sind, d. h. ob genetisch ein Unterschied besteht zwischen den vermeintlichen einfachen Hautcysten und den fast ausgebildeten, Embryonen gleichenden Tumoren. Diese Frage, welche doch gewiss bei jeder eingehenderen Untersuchung über Ovarialdermoide sehr nahe lag, finde ich eigenthümlicher Weise nirgendwo in der Literatur beantwortet, ja nicht einmal in scharfer Form fixirt. Zwar ist es in den Theorien von Meckel und Waldeyer implicite eingeschlossen, dass alle derartigen Ovarialgeschwülste nach einem bestimmten Modus entstehen und sich weiter entwickeln, doch wird überall als selbstverständlich angenommen, dass es reine Hautcysten im Ovarium gebe. Bevor ich diese Anschauung im weiteren Verlauf meiner Arbeit als unrichtig hinstelle, will ich kurz anführen, wie man zu dieser Anschauung gelangte, und wie die mangelhafte Untersuchung der complicirten Geschwülste schuld sein musste, dass unsere Kenntniss der Dermoidcysten des Ovarium so unvollständig war. Die meisten Autoren begnügten sich bei der mikroskopischen Untersuchung damit, einzelne Stücke aus der Cystenwand herauszuschneiden und die in ihnen vorgefundenen Gewebe im Einzelnen auf das Genaueste zu beschreiben. Im Anfange meiner Arbeit versuchte ich ebenfalls, auf diese Weise mir Klarheit über das Wesen der fraglichen Bildungen zu verschaffen. Doch anstatt einem Verständnisse näher zu kommen, verwirrten sich die Bilder nur von Tag zu Tag mehr. Ich sah mich daher genöthigt, meine Methode dahin abzuändern, dass ich die ganze Missbildung solcher Eierstocksdermoide entkalkte, einbettete und dann in Serienschnitten untersuchte. So hoffte ich, nach zwar mühevoller Arbeit, ein Bild des ganzen Tumor aufbauen zu können. Wie mir dies gelungen, zeigen mehrere der beigefügten Figuren. Für meine Zwecke standen mir über 20 Dermoidcysten zur Verfügung, von denen ich einen Theil der Liebenswürdigkeit des Directors der gynäkologischen Klinik, Herrn Prof. Dr. Löhlein, verdanke, während ein anderer

mit der gütigen Erlaubniss meines verehrten Chefs, Herrn Prof. Dr. Bostroem, der pathologischen Sammlung entnommen wurde. Etwa die Hälfte dieser Cysten untersuchte ich in der eben angegebenen Weise mikroskopisch. Hat schon, wie ich glaube, dieses umfangreiche Untersuchungsmaterial einen nicht zu unterschätzenden Werth, so steigt derselbe noch, wie ich hoffe, durch die Einfachheit und Klarheit des Resultates.

Bei der Schilderung meiner eigenen Beobachtungen habe ich, was die Reihenfolge angeht, aus Zweckmässigkeitsrücksichten mit den einfachsten Bildungen begonnen, um bis zu den complicirtesten alle Stadien der Reihe nach durchzugehen.

1. Beobachtung.

Cyste mit einfacher Zotte, welche Kopfhaut, Kopfknochen, Gehirn und Darmschlauch enthält. Hierzu Taf. IX u. X, Fig. 2.

Apfelgrosser, aussen glatter Tumor, über den ein 5 Cm. langes Stück der Tube hinwegläuft. Das Sammlungspräparat, ohne nähere Angaben, ist in Müller'scher Flüssigkeit gehärtet und liegt jetzt in Alkohol. Schon von aussen lässt sich an der Geschwulst ein compacter, mit leichten Narben besetzter Theil von einem cystischen abgrenzen. Der compacte Theil liegt dem Mesovarium an und entspricht dem in Grösse und Bau fast normalen Eierstock. In ihm zeigt sich auf der Schnittfläche ein grosses Corpus luteum, mehrere Corpora fibrosa und eine Menge kleinerer, bis erbsengrosser, glattwandiger Cystchen. Der Theil des Ovarium, welcher dem grossen, cystischen Tumor anliegt, ist von kleinen miliaren Hohlräumen dicht durchsetzt. Entsprechend der Grösse und Entwicklung des Eierstockes finden sich in seinem kernreichen Stroma noch eine Reihe Primitiveier und wohlausgebildete Graaf'sche Follikel. Missbildungen oder abnorme Gestaltungen dieser Gebilde sind nicht nachzuweisen. Der grössere, cystische Theil der Geschwulst besteht aus zwei gleichgrossen Hohlräumen, von denen der eine eine einfache Ovarialcyste darstellt, während der andere, mit Haaren und Talg gefüllt, sich als die eigentliche Dermoidcyste erweist.

Bei der genaueren Beschreibung dieser Cyste sowohl, wie der folgenden, werde ich der Kürze und Uebersicht halber den makroskopischen und mikroskopischen Befund im Allgemeinen nicht von einander trennen, sondern zusammen abhandeln. Ich hoffe, dadurch verständlicher und klarer die einzelnen Bilder wiedergeben zu können.

Wenden wir uns zu dem feineren Bau besagter Dermoidcyste selbst, so erkennen wir, dass die dünne, fast durchscheinende Wand mit einem feinen Epidermisbelag überdeckt ist, der nur aus den Zellen des Rete Malpighii und einem zarten Stratum corneum besteht. In der Nähe des Ovarium wölbt sich in das Lumen der Cyste ein dicker, behaarter, mit

Cutis bedeckter Zapfen vor, der, etwas abgeplattet, leicht an die Wand der Cyste angedrückt ist. In dieser Lage kann man also eine obere, der Höhle der Cyste zugekehrte Fläche von einer unteren, der Wand anliegenden unterscheiden. Die seitlichen Ränder und die Spitze, an welcher Ober- und Unterfläche zusammenstossen, sind leicht abgerundet. Während die ganze obere Fläche des Vorsprunges mit langen, kräftigen, blonden Haaren besetzt ist, findet sich an der unteren Fläche nur äusserst spärlicher Haarwuchs. Trotz Lupenuntersuchung ist auf der ganzen Aussenseite des Fortsatzes kein näher zu bestimmendes Gebilde nachzuweisen.

Der innere Bau der Zotte, der sich in einfacher Weise aus Serienschnitten combiniren lässt, wird durch Fig. 2 (Taf. IX u. X) leicht verständlich. Die Zeichnung, welche die natürlichen Verhältnisse in etwa vierfacher Vergrösserung wiedergiebt, lässt erkennen, wie von der bindegewebigen Kapsel ein nach vorn sich verschmälernder Zapfen abgeht, der aus den verschiedenartigsten Geweben aufgebaut ist. Allseitig umgeben von Haut, lässt er nur an der Spitze eine kleine Oeffnung erkennen, als Ausführungsgang eines später zu beschreibenden Schlauches. Die Haut (*a*) an der oberen Fläche ist mächtig entwickelt, durchsetzt von reichlichen, grossen Talgdrüsen und langausgezogenen Knäueldrüsen. An den mächtigen Talgdrüsen sitzen spärliche, zum Theil markhaltige Haare, die bis in das subcutane Fettgewebe (*c*) hineinreichen. Das Bindegewebe der Haut ist sehr derb; glatte Muskelfasern sind nur spärlich dazwischen eingestreut. Die eigentliche Epidermis lässt alle ihr zukommenden Schichten deutlich erkennen. Die Haut an der unteren Seite der Zotte (*b*), nicht so mächtig entwickelt, weist nur spärliche Drüsen und Haare auf. Das subcutane Fettgewebe, das an der oberen Fläche kräftig ausgebildet ist, fehlt hier vollkommen. Die ganze Haut schliesst einen plattgedrückten Schlauch von elastischem Bindegewebe (*d*) ein, der ebenfalls an der oberen Fläche seine höchste Entwicklung erreicht hat. Nach der Spitze der Zotte zu ist der Schlauch nicht geschlossen, es schiebt sich vielmehr sein Inhalt frei bis fast unter die Haut vor. Nach der der Spitze entgegengesetzten Seite geht das elastische Gewebe des Vorsprunges allmählich in das Bindegewebe der Cystenwand über, so dass auch hier keine scharfe Grenze markirt ist. Mitten in der oberen elastischen Decke, die, wie gesagt, die derbe Cutis unterschichtet, liegt ein 4 Mm. langer, flacher, markloser Knochen (*e*), der, von spärlichen Haversi'schen Kanälchen durchzogen, eine deutliche, lamelläre Schichtung erkennen lässt. Das Bindegewebe an dem Knochen ist etwas kernreicher, doch ist eine deutliche Osteoblastenschicht, die auf ein Wachsthum schliessen liesse, nicht vorhanden.

Um die ganze Beschreibung der Haut und des elastischen Schlauches dem Verständniss näher zu bringen, will ich schon jetzt darauf hinweisen, dass wir die Haut als Kopfhaut, das elastische Gewebe als Cranium mit einem rudimentären Kopfknochen aufzufassen haben. Als unzweifelhaft erwiesen stellt sich diese Annahme dar, wenn wir den Inhalt des elastischen Schlauches einer genaueren Untersuchung unterziehen. Derselbe wird nämlich ganz ausgefüllt von einer sich flach hinziehenden Gehirnmasse (*f*), die, im Ganzen 1,5 Cm. lang und bis zu 2 Mm. dick, den Hauptbestandtheil der Zotte bildet. Eine Abgrenzung von weisser und

grauer Substanz ist selbst unter Zuhülfenahme der Weigert'schen Färbung nicht möglich. Trotz sorgfältiger Härtung färben sich nach Weigert nur hin und wieder einzelne, in ihrem Verlaufe nicht näher zu bestimmende Bahnen. Auf die verschiedenen Formen der Ganglienzellen in diesem Gehirn gehe ich, da mich dies zu sehr ins Einzelne führen würde, nicht näher ein. Das Gliagewebe ist im Verhältniss zu dem specifisch nervösen Gewebe sehr reichlich entwickelt und scheint eben durch eine stärkere Wachsthumsenergie bei den engen Raumverhältnissen eine Entwicklung von Nervenzellen und Fasern hintangehalten zu haben. Ungefähr in der Mitte der Gehirnmasse, der Längsaxe der Zotte parallel, läuft ein mit Cylinderepithel ausgekleideter Kanal (*g*), der vollkommen dem Centralkanal resp. den Gehirnventrikeln entspricht. Die Gefässe im Gehirn sind kräftig entwickelt und laufen in ihren Hauptstämmen (*h*) ebenfalls der Längsaxe der Zotte parallel. Die der Gehirnmasse direct anliegenden Partien der elastischen Kapsel zeigen einen stark welligen Bau und scheinen der Dura mater zu entsprechen. Eine auffallende Erscheinung im Gehirn selbst sind die in Gruppen zusammengelagerten Corpora amyloidea (*i*). Die meisten derselben haben eine mehr oder minder deutliche concentrische Schichtung und gleichen in Allem den in älteren Gehirnen vorkommenden, gleichartigen Körpern. Da diese Gebilde später in anderen Cysten so oft wiederkehren, möchte ich schon hier das Nothwendigste über sie einschalten.

In der Literatur finde ich nur vereinzelte Angaben über das Vorkommen solcher amyloidähnlicher Gebilde. Es ist das im Gegensatz zu meinen Befunden sehr wunderbar, denn ich habe in allen meinen Fällen von Dermoidcysten des Eierstockes solche Körper nachweisen können. Ich bemerke sogar, dass sie für mich im Anfange meiner Untersuchungen von grossem Werthe insofern waren, als sie mich durch ihre auffallende Form und ihre leichte Erkennbarkeit stets auf den Sitz des nervösen Centralapparates aufmerksam machten. Wie aus der eben gelieferten Beschreibung eines solchen Gehirnes schon hervorgeht, sind seine mikroskopischen Bilder durch die starke Ausbildung der Gliafasern recht verschieden von denen des normalen Centralnervensystems. Ist ferner die Cyste nicht gut gehärtet und durch die Behandlung stärker lädirt, so findet sich nicht selten an Stelle des feinen, nervösen Gewebes im Centralapparat eine körnige, wie Detritus aussehende Masse. Unter solchen Umständen kann uns das Auffinden der geschichteten Amyloidkugeln in manchen Fällen noch Aufschluss geben, in denen von Ganglienzellen und Nervenfasern fast nichts mehr deutlich erkennbar ist. Es erleichtert also gerade dem ungeübten Forscher das nach meiner Beobachtung regelmässige Vorkommen genannter Körper in den Dermoidcysten des Ovarium sehr die Untersuchung und Orientirung. Ohne mich auf ihre noch nicht genügend aufgeklärte Entstehung weiter einzulassen, will ich nur kurz darauf hinweisen, dass das regelmässige Auftreten bei Dermoidcysten unter diesen Wachsthumsstörungen und mechanischen Läsionen wohl für die von den meisten Forschern vertretene Anschauung ihrer Abkunft von ausgetretenem Myelin spricht. Manchmal erscheinen in der That auch die Gebilde wie im Guss plötzlich erstarrt.

Kehren wir nach dieser Abschweifung zur Beschreibung des Falles

selbst zurück, so erinnern wir uns, dass die Nervenmasse des Gehirnes, wie auf der Figur ersichtlich, nach der Spitze des Vorsprunges zu dünner und schmäler werdend verlief. Der letzte Ausläufer ist nur an der oberen Fläche von der elastischen Haut der Dura überdeckt, während an seiner unteren Fläche die elastische Membran schon eine Strecke weit vor der Spitze aufhört. Ob hier ein Vergleich mit dem Durchtritt des Nervus opticus angängig ist, lasse ich dahingestellt; höchstens könnte in dieser Beziehung die Erscheinung, dass die vordere Nervenmasse sich von der mittleren, dickeren Schicht scharf absetzt, Beachtung verdienen. An dem vorderen Pol verbreitert sich die Gehirnmasse noch einmal und umschliesst eine mit cubischem Epithel ausgekleidete Höhle (*k*). In diesen Hohlraum ragt ein Zottengewirr hinein, das genau den Zotten der Plexus chorioidei entspricht. Diese Gebilde bestehen aus Gefässen, die aussen von einer aus cubischen Zellen gebildeten Schicht überzogen sind. Das Lumen dieses vorderen, wenn wir so wollen, den Seitenventrikeln vielleicht gleichzustellenden Hohlraumes steht nicht mit dem Lumen des oben schon erwähnten Centralkanales in Verbindung, doch lässt sich an einem zellreichen Strang, der die Fortsetzung des comprimirten Centralkanales zu sein scheint, ein Zusammenhang genannter Bildungen nachweisen.

Unter den vorderen Theil der nervösen Platte schiebt sich von der Spitze des Vorsprunges her ein Kanal (*e*) in einer Länge von 1 Cm., der einen schönen Belag von hohen Flimmerepithelien trägt. Letztere haben auffallend hohe Flimmern und gleichen vollkommen den im Respirationstractus normaliter vorkommenden Epithelzellen. Das Lumen des Kanales ist leicht erweitert, die Wand wenig gefaltet und buchtig. Mit einer feinen Oeffnung mündet der Schlauch auf der Spitze der Zotte, wo sich sein Flimmerepithel scharf gegen das Plattenepithel der bedeckenden Haut absetzt. Die nächste Umgebung dieses als Darmschlauch anzusprechenden Kanales wird von glatter Musculatur und elastischem Bindegewebe gebildet.

Hiermit wäre die Schilderung der Zotte erledigt, und wir wollen versuchen, kurz die Aehnlichkeit mit einer rudimentären Fötalanlage uns klar zu machen.

Vergegenwärtigen wir uns einmal die erste Anlage und weitere Differenzirung der drei Keimblätter, so springt die Aehnlichkeit der beschriebenen Zotte mit den Bildungen jener in gewissen Stadien deutlich in die Augen. Wir kommen zu der Erkenntniss, dass bei der Entwicklung die Medullarfurche sich zum Medullarrohr geschlossen haben muss. Innerhalb desselben ist die centrale Nervensubstanz als ektodermaler Abkömmling zu sehr starker Entwicklung gekommen. Ueber dem Gehirn, das von dem Duralsack eingeschlossen wird, hat sich das Pericranium und ein Kopfknochen ausgebildet. Die Haut darüber endlich, die in Allem der Kopfhaut gleicht, hat sich an der oberen Fläche stark behaart und auch so die normalen Formen nachgeahmt.

Das Mesoderm ist im Gegensatz zum Ektoderm schwächer entwickelt. Als entodermale Bildung ist einzig und allein der feine Kanal, der mit Flimmerepithel ausgekleidet ist, nachweisbar. Er stellt die gemeinsame Anlage des Respirations- und Digestionstractus in rudimentärster Form dar. Inwieweit im Einzelnen die Norm nachgeahmt ist, kann ich nicht weiter verfolgen. Meine Aufgabe beschränkt sich vielmehr darauf, die, wenn ich so sagen darf, makroskopische Aehnlichkeit der Dermoidzotten mit embryonalen Anlagen darzuthun. — Ich habe den eben beschriebenen Fall absichtlich an die Spitze gestellt, weil er ein wahres Musterexemplar für meine Anschauungen über das Wesen der Ovarialdermoide ist. So äusserst einfach und klar demonstriren sich die Verhältnisse wohl selten.

2. Beobachtung.

Cyste mit einfacher Zotte, welche Kopfhaut, Kopfknochen, Gehirn, Ganglien, Darmschlauch und Knorpel enthält.

Das Präparat wurde bei der Section einer 33jährigen Frau gefunden. Uterus, sowie Tuben und Fimbrien zeigten keine Abnormitäten. Das rechte Ovarium, an der Oberfläche leicht narbig, liess auf dem Durchschnitt mehrere mässig entwickelte Corpora lutea und kräftige Corpora fibrosa erkennen. An Stelle des linken Ovarium fand sich ein teigiger, cystischer Tumor, dem noch ein derberer, kleinerer Knoten, der Rest des Ovarium, ansitzt. Ein kleines Corpus luteum steckt in diesem Eierstock. Die Cyste hat sich von der den Fimbrien zugewandten Seite des Ovarium aus entwickelt. Ihr Inhalt besteht aus Talg und sehr langen, kräftigen, dunkelblonden Haaren. Von der Innenfläche der dünnen, glatten Wand heben sich hin und wieder schmale, septenartige Vorsprünge ab; in der Wand selbst sitzen hier und dort vereinzelte Haarbüschel fest. Die Wand ist sonst im Allgemeinen glatt, nur springt, scharf von ihr sich absetzend, ein Cutiszapfen vor, der etwa zu $^3/_4$ behaart ist. Dieser Fortsatz hat einen Durchmesser von etwa 1 Cm. in Höhe, Breite und Dicke. Der behaarte Theil der Cutis sitzt der oberen, wenn ich so sagen darf, dorsalen Fläche der Zottenbildung kappenartig auf. An der ventralen Seite ist das Gebilde entsprechend einer kleinen, ziemlich scharf umschriebenen Stelle haarlos. Diese Fläche erinnert makroskopisch an Schleimhaut.

Mikroskopisch gleicht die behaarte Cutis in Allem einer Kopfhaut, die neben reichlichen Talg- und Knäueldrüsen kräftige Haare und ein an elastischen Fasern sehr reiches Bindegewebe aufweist. Das subcutane Fettgewebe ist sehr stark entwickelt. Die erwähnte schleimhautähnliche Fläche wird nur von kräftigem Plattenepithel überzogen und dürfte wohl der Mundbucht entsprechen. Für die Richtigkeit dieser Annahme liefert den besten Beweis der von dieser Mundbucht abgehende feine Kanal. Dieser erstreckt sich in einer Länge von $^3/_4$ Mm., in leichtem Bogen

verlaufend, nach dem Ansatze der Zotte zu. Der Kanal ist ausgekleidet mit hohem, schönem Flimmerepithel; seine leicht gefaltete Wand ist umhüllt von derbem, straffem Bindegewebe. Etwas entfernt von diesem Schlauch liegt eine grössere, hyaline Knorpelplatte, welche durch straffes Bindegewebe mit der Hülle des Schlauches in Verbindung steht. Ganz ausser Beziehung zu den bis jetzt genannten Bildungen finden sich, wie versprengt im subcutanen Fettgewebe gelegen, noch zwei gleichartige Knorpelinseln. Diese letzteren stellen vollkommen fertigen Knorpel vor mit centralen grossen und peripheren kleinen Knorpelzellen, während das zuerst erwähnte Knorpelstück noch in Bildung begriffen ist. Innerhalb des deutlich ausgeprägten Perichondrium liegen nämlich noch Inseln von lockerem, myxomartigem Bindegewebe zwischen fertigem, hyalinem Knorpel, und alle Uebergänge von jenem zu diesem deuten auf ein Entwicklungsstadium des Knorpels hin.

Orientiren wir uns jetzt von der Bauchseite her über die den Fortsatz constituirenden Gewebe, und erinnern wir uns dabei, dass in der 1. Beobachtung über dem Entodermkanal das Gehirn begann und weit nach hinten innerhalb der Dura sich erstreckte, so sehen wir fast dasselbe Bild hier, nur in der Ausdehnung etwas verändert, wiederkehren. Mit dem Bindegewebe, das den Flimmerkanal umhüllt, steht in directem Zusammenhange die untere, elastische Grundlage einer mächtigen Gehirnmasse. Das Gehirn ruht also ventralwärts auf der als Mundbucht aufgefassten Plattenepithelschleimhaut. 5 Mm. breit und $^3/_4$ Cm. lang, nimmt es den grössten Theil der Zotte ein. Wie bei der 1. Beobachtung ist eine Differenzirung in graue und weisse Substanz wieder nicht vorhanden. Fast nur Gliazellen sind zur Entwicklung gekommen, während die Ganglienzellen klein und spärlich geblieben sind. Mitten durch das Gehirn ist ein dickes, durch straffes Bindegewebe eingehülltes Haar hindurchgewachsen. Ein dünner Centralkanal lässt im Verlaufe und in der Auskleidung keine Besonderheiten erkennen. Die einhüllende, elastische Kapsel des Gehirnes springt unregelmässig mit Septen in die Hirnmasse vor. Die allgemeine Form des Gehirnes ist nicht in so einfacher Weise, wie in der 1. Beobachtung, darzulegen, weil sich von der Hauptmasse, die ventralwärts liegt und von einem platten Knochen überdeckt ist, nach hinten und oben eine zweite, ebenfalls von einem kleineren Knochen überdeckte Nervenpartie abzweigt. Die Brücke, mittelst der diese beiden Complexe zusammenhängen, ist sehr schmal und durch den erstgenannten lamellären Kopfknochen plattgepresst. Wie diese beschriebene Abzweigung des Centralnervensystemes aufzufassen ist, ob sie vielleicht die zweite Hemisphäre darstellt, darüber wage ich mich nicht bestimmt zu äussern. Wenn ich aus einer Analogie mit der 1. Beobachtung einen Schluss ziehen darf, so muss es sich bei diesem kleineren, dünneren Nervenstrange um den vorderen Theil des Gehirnes handeln, denn hier findet sich, wie dort, am vorderen Pol, ein ventrikelartiger, mit Ependym bekleideter Hohlraum, in den die Plexus chorioidei in schöner Ausbildung und reichlicher Menge hineinragen. Woher gerade diese auffallend vollkommene Ausbildung der Gefässzotten kommt, weiss ich nicht anzugeben. Mehrmals finde ich schon in der Literatur Citate darüber, und ich selbst habe sie fast bei allen meinen Fällen in schöner Entwicklung angetroffen. Dass die

beiden erwähnten platten Knochenmassen mit Haversi'schen Kanälchen und ausgeprägter Schichtung Kopfknochen sind, ist nach der Lage und nach ihrer Form zweifellos.

Verfolgen wir die Zotte bis zu ihrem Ansatz zurück, so stellt sich das Gehirn dort als eine äusserst breite, fast 3/4 Cm. im Durchmesser haltende Masse dar, in die von allen Seiten das einschliessende Bindegewebe in Form von Septen hineinspringt. Nach hinten, d. h. nach dem Ansatz der Zotte zu, gehen reichliche Nervenmassen ab, die in Verbindung zu treten scheinen mit zwei grösseren, scharf abgeschlossenen Ganglien. Diese letzteren, aus grossen Ganglienzellen ganz nach Art der Intervertebralganglien aufgebauten Bildungen liegen dicht bei einander und entsenden dünne Nervenbündel aus ihren beiden Polen. Ebendort gelegene kleine Cysten sind in ihrer Bedeutung und Herkunft nicht zu bestimmen. Die eine Cyste gleicht am meisten einer schleimig degenerirten Ovarialcyste, während die andere, mit einem mehrschichtigen Plattenepithel ausgekleidet, der Plattenepithelschleimhaut der Mundhöhle und des Oesophagus ähnelt. Tubulöse Drüsen münden in den letzteren Hohlraum hinein.

Wie aus dieser Ausführung ersichtlich, ist diese zweite Zotte ebenfalls äusserst einfach gebaut. Ueberdacht von der dicken Kopfhaut, liegt die centrale Nervenmasse als das Hauptconstituens in ihrer Axe. Umgeben von derber, duraähnlicher Kapsel, welche zwei Kopfknochen einschliesst, sendet das Gehirn am hinteren Pole seine Nerven zu Intervertebralganglien. Die Ausbildung ist hierin also schon vollkommener, als bei der I. Beobachtung. Die Mundbucht und der von ihr abgehende, kurze Entodermschlauch liegt an der ventralen Seite. Zu dem Entoderm — Respirationstractus — gehörig haben sich hyaline Knorpelinseln in der Umgebung des Schlauches gebildet. Um auf die Gefässvertheilung bei diesen Fällen als zu complicirt nicht näher einzugehen, bemerke ich nur, dass, wie in der Norm, so auch hier die grösseren Nerven und Gefässe stets zusammenliegen, und dass die Hauptgefässe immer an der ventralen Fläche in der Nähe des Entodermkanales verlaufen.

Ohne die Ursache der verschiedenen Ausbildung der einzelnen Keimblätter schon hier erklären zu wollen, muss ich doch eine kurze Bemerkung über die äusserst geringe Entwicklung des Entoderms bei diesem und speciell bei dem nächsten Falle vorwegnehmen. Sowohl in dieser als auch in der vorigen Beobachtung ist leicht zu erkennen, dass bei oberflächlicher Untersuchung das Entoderm hätte übersehen werden können. Es ist klar, dass unter der Raumbeengung und dem mechanischen Druck die frühzeitiger differenzirten Zellen die anderen zu hemmen und zu ersticken vermögen. Dieses allgemein gültige Gesetz, das ich in seinen Einzelheiten später ge-

nauer noch ausführen werde, muss ich schon hier wenigstens anführen, weil es uns ein eventuelles Fehlen des Entodermschlauches zu erklären vermag. Wenn wir uns erinnern, dass in der vorliegenden Beobachtung die ganze Anlage des Darmschlauches nur $^3/_4$ Mm. betrug, so dürften wir uns leicht vorstellen, dass unter Umständen die Zellen des inneren Keimblattes auch vollständig erstickt werden können, wie bei der folgenden Beobachtung.

3. Beobachtung.

Cyste mit einfacher Zotte, welche Kopfhaut, Kopfknochen, Gehirnsubstanz, Ganglienzellen, Knorpel enthält, in welcher der Darmschlauch als solcher untergegangen, die Drüsen desselben jedoch noch nachweisbar vorhanden sind. Hierzu Taf. XI, Fig. 3.

Die über kindskopfgrosse Cyste stammt von einer 32jährigen Frau, die 4 normale Geburten durchgemacht hatte. $^3/_4$ Jahr vor der Operation wurden die ersten Schmerzen und Beschwerden im Unterleib geklagt. Der Tumor, der dem rechten Ovarium angehörte und dessen Stiel unter einmaliger Drehung an die rechte Uteruskante heranlief, konnte ohne Mühe entfernt werden. Das linke Ovarium, sowie die übrigen Adnexe des Uterus waren intact. Beim Anschneiden der Cyste entleerte sich eine grosse Menge Talg mit einem gewaltigen Convolut sehr langer, feiner, rothblonder Haare.

Die in Müller'scher Flüssigkeit und später in Alkohol gehärtete Geschwulst ist aussen vollkommen glatt. Sie besteht aus einer einzigen grossen Höhle, in welche eine Hautzotte vorspringt. Die Figur 3 (Taf. XI) giebt die Cyste vollkommen umgestülpt wieder. Sehen wir vorläufig von der links unten sitzenden, eigentlichen Missbildung ab und beschäftigen uns mit den reichlichen Septen (*d*), die von der Wand der Cyste vorspringen. Ich erwähnte, dass die Cyste jetzt nur aus einem einzigen grösseren Hohlraum besteht. Betrachten wir aber die fingerförmigen Septen und die dahinter gelegenen Haarbüschel (*e*) genauer, so wird uns klar werden, dass letztere nur auf einem bestimmten Wege hinter die fächerförmigen Vorsprünge gekommen sein können. Da multiple Dermoidcysten ausgeschlossen werden müssen, so bleibt nur übrig, anzunehmen, dass früher die Geschwulst aus einer Menge kleinerer Ovarialcysten neben der Dermoidcyste bestanden hat. Platzten nun solche Ovarialcysten und öffneten sich in die Dermoidcyste, so drängten sich die Haare und der Talg in die Hohlräume der ersteren hinein. Dieser Vorgang wiederholte sich bei allen Ovarialcysten. Da alsdann der Inhalt der eigentlichen Dermoidcyste immer noch zunahm, mussten infolge der stärkeren Füllung die noch restirenden Septen der Ovarialcysten an die Wand gedrängt werden. Nach dieser Erklärung wird uns die Zeichnung mit der reichlichen Septenbildung und mit den dahinter hervorschauenden Haaren leicht verständlich.

In der Wand der Cyste verborgen findet sich in der Nähe der äusserst langgestreckten Tube das in seiner Structur fast normale Ova-

rium. Primitiveier sind sehr spärlich vorhanden, Corpora lutea und fibrosa, sowie kleine Cysten finden sich vereinzelt darin vor.

Die an der linken unteren Ecke der Zeichnung hervortretende kräftige Zotte (*b*) ist zum Theil mit einer dicken behaarten Cutis überdeckt. Sie erhebt sich aus einer ebenfalls stark behaarten kräftigen Hautpartie (*a*) heraus und misst bis zur Spitze 2 Cm. Eine kleine Fläche (*c*) des Fortsatzes ist haarlos. Der innere Bau der Zotte ist wegen der ausgedehnten Verzerrung der einzelnen Organtheile schwerer zu erklären, als in den vorigen Fällen. Zunächst müssen wir berücksichtigen, dass nicht nur in der eigentlichen Zotte selbst, sondern auch unter der flach der Wand anliegenden Cutis die embryonale Anlage zur Entwicklung gekommen ist. Wir haben uns also vorzustellen, dass die Missbildung in ihrer Längsrichtung geknickt ist und sich gabelnd nach zwei Richtungen entwickelt hat, einmal in die Zotte hinein, sodann aber auch flach an der Wand der Cyste. Denken wir uns die auf der Zeichnung sichtbare Fläche als die dorsale Seite des Foetus, die nicht sichtbare als die ventrale, so können wir uns von der Ansatzstelle der Zottenbildung aus am leichtesten zurechtfinden. Das ganze Cutisgebiet, das wir auf dem Bilde übersehen, ist nur Kopfhaut mit äusserst massigen und grossen Talgdrüsen, reichlichen Knäueldrüsen und sehr starken, tief in der Subcutis steckenden Haaren. Das subcutane Fettgewebe ist kräftig entwickelt und überdeckt die in der Axe der ganzen Missbildung verlaufende centrale Nervenmasse. Von der Ansatzstelle der Zotte aus betrachtet strahlt also die Gehirnmasse einerseits in die freie Zotte hinein, andererseits schiebt sie sich in den der Cystenwand anliegenden Theil der Missbildung 3 Cm. weit vor. Diese beiden, ungefähr senkrecht zu einander stehenden Partien sind durch eine schmale Brücke an der Knickungsstelle der Missbildung mit einander verbunden. Ob ihre nach verschiedenen Richtungen gehende Entwicklung etwa der Ausbildung beider Hemisphären entspricht, kann ich weder beweisen, noch widerlegen. Wahrscheinlich ist, wie bei der 2. Beobachtung, nur der hintere Pol der einfachen Gehirnanlage zur stärkeren Entwicklung gekommen. Der Embryo würde also seine vordere Kopfpartie in der der Wand anliegenden Missbildung bei *a* haben, während die hintere Kopfhälfte von der Zotte gebildet wird. So schwer verständlich auch dieser Vorgang, ja sogar eine einfache Beschreibung dieser complicirten Verhältnisse ist, es liegen doch eine Reihe Thatsachen vor, die uns zwingen, die Lage der Missbildung so zu deuten. Wir erwähnten nämlich, dass sich unter dem subcutanen Fettgewebe der Kopfhaut das Gehirn als langausgezogener Strang entwickelt hat. Umgeben von dura-materähnlichem Gewebe und dem festen Pericranium ist gerade die vordere Partie des Gehirnes, wie bei der 1. und 2. Beobachtung, von einem Kopfknochen überdeckt. Ebendort treten, gleichfalls den vorigen Fällen entsprechend, jene Gefässzotten auf, die als Plexus chorioidei in ventrikelartige Hohlräume hineinsprossen. Diese Lage der Zotten sowohl, wie der Befund des Knochens scheint mir genügend zu beweisen, dass wir bei a in der That das vordere Ende der Missbildung zu suchen haben.

Bei der mikroskopischen Untersuchung des Gehirnes, welches im Verhältniss zu den anderen Geweben sehr mächtig entwickelt ist, lassen

sich nur vereinzelt Ganglienzellen auffinden. Eine bestimmte strangförmige Gruppirung von Nervenfasern ist bei dem verzerrten Gewirr der einzelnen Nervenlager nicht festzustellen. Die Weigert'sche Markscheidenfärbung lässt im Allgemeinen nur erkennen, dass in der peripheren Zone des Gehirnes reichliche markhaltige Nervenfasern vorhanden sind, während im Centrum solche fehlen. Der Centralkanal des Gehirnes ist fast in der ganzen Länge der Missbildung mit deutlichem Lumen sichtbar. Nach dem Kopfende zu verbreitert er sich zu den sehr flachen Ventrikelräumen, in welche die schon erwähnten Gefässzotten hineinspringen. An der Knickungsstelle der Missbildung ist der Centralkanal nicht deutlich zu erkennen. Sein Lumen ist dort comprimirt; er taucht erst wieder in der Gehirnmasse der freien Zotte auf, um sich dort zu einem grossen Hohlraume zu erweitern, der cylindrische Ependymzellen trägt, aber nirgendwo Gefässzotten erkennen lässt. Einige dieser Ependymzellen besitzen noch kurze Flimmern. Von pathologischen Gebilden treten in dem centralen Nervengewebe an den verschiedensten Stellen Corpora amyloidea auf, welche in schöner Schichtung alle möglichen Formen und Grössen zeigen.

Das Gehirn ruht, der Norm entsprechend, auf einem dicken Polster von Bindegewebe, in dem sich noch ein kleiner, also der Basis cranii angehörender Knochen findet. Ventralwärts von diesen dem Schädelgrunde angehörenden Bindegewebsmassen waren in der 1. und 2. Beobachtung die deutlichen, mit Flimmerepithel ausgekleideten Reste des inneren Keimblattes vorhanden. Von jener, wenn ich so sagen darf, gewöhnlichen Form der Missbildung weicht unsere 3. Beobachtung insofern ab, als der eigentliche Entodermkanal hier nicht mehr als selbständiger Schlauch nachweisbar ist. Wir könnten also annehmen, dass er entweder nicht angelegt wurde oder nach seiner Anlage durch Wachsthumsstörung zu Grunde gegangen ist. Dass nur der letztere Vorgang hier in Frage kommt, beweisen zusammengesetzt tubulöse Schleimdrüsen, welche ganz den Trachealschleimdrüsen entsprechen. Diese Drüsen können von nichts Anderem hergeleitet werden, als von einer ehemaligen Entodermanlage, wofür auch ihre Lage an hyalinen Knorpelinseln spricht. Wenngleich somit an dem Präparat ein wahres inneres Keimblatt jetzt nicht mehr besteht, so glaube ich doch nach meinen Ausführungen mit Recht annehmen zu dürfen, dass die Anlage bestanden hat. Und zwar muss diese an der ventralen Seite der Gehirnanlage vorhanden gewesen sein, ganz wie in der Norm, denn dort liegen die noch jetzt deutlichen Abkömmlinge des inneren Keimblattes, die Schleimdrüsen der Trachea.

Unter der haarlosen Stelle der Zotte findet sich eine Cyste, deren Ursprung ich nicht anzugeben vermag. Obschon sie in grosser Ausdehnung an die Gehirnmasse angrenzt, kann sie doch nicht damit in Zusammenhang gebracht werden, da die starke, bindegewebige Gehirnkapsel überall trennend dazwischen liegt. Die leicht dilatirten Knäueldrüsen der Haut können nur vermuthungsweise als Ausgangspunkt der Cyste angesprochen werden.

Fassen wir kurz das Gesagte zusammen, so erkennen wir, dass die Kopfhaut, das Cranium mit Knochenanlage, das Gehirn und end-

lich Reste des Entoderm neben Knorpel, ähnlich wie in normalen Verhältnissen, selbst was die Lage anbetrifft, zur Ausbildung gekommen sind. Wir sehen ferner, dass durch Wachsthumsstörung und vielleicht auch ungleiche Wachsthumsenergie die Abkömmlinge der drei Keimblätter in äusserst verschiedener Vollständigkeit sich entwickelt haben. Es lässt sich also auch das etwas complicirte und verzerrte Bild dieser geknickten Missbildung in ganz einfacher Weise mit der Anlage eines Embryo in Vergleich bringen. Weiter haben wir erkannt, dass das verwirrende Bild der ganzen Cyste mit ihren Septen sich leicht auf Vorgänge zurückführen lässt, die bei der Combination von Dermoiden mit Ovarialcystomen regelmässig vorkommen. Was endlich den Befund eines Haares innerhalb des Gehirnes angeht, den wir auch hier in der 3. Beobachtung, wie im vorigen zu constatiren Gelegenheit haben, so muss ich mit Hildebrand[95]) darauf hinweisen, dass es sich dabei wohl um ein einfaches Durchwachsen von Haaren durch die Organe der Missbildung handelt. Dass eine Entwicklung dieser Haare im Gehirne selbst stattgefunden, davon kann keine Rede sein.

4. Beobachtung.

Cyste mit einer Zotte, welche Kopfhaut, Gehirn, Ganglien, Kieferknochen, einen Zahn, Darmschlauch (Respirationstractus) und Knorpel enthält. Hierzu Taf. IX u. X, Fig. 4.

Die in gehärtetem Zustande gut kindskopfgrosse, gleichmässig runde Cyste, welche von einer 32jährigen Frau stammte und dem linken Ovarium angehörte, ist aussen vollkommen glatt, nur treten reichliche bindegewebige Stränge an sie heran. Eine 7 Cm. lange, normale Tube läuft über den Tumor hinweg. Die schon bei äusserem Betasten eine teigige Consistenz aufweisende Cyste entleert auch nach ihrer Eröffnung feste Talgmassen von gelblich-weisser Farbe, die nur mit wenigen kurzen, blonden Haaren untermischt sind. Die Wand der Geschwulst hat eine Dicke von 2—3 Mm.; sie ist innen ausgekleidet mit einer dicken, graurothen, leicht abzustreifenden Schicht von grösstentheils nekrotischen Zellmassen. Bei genauerer Untersuchung besteht diese Membran aus einem wirren Durcheinander von Haaren, Granulationsgewebe, Riesenzellen, Gefässen und zahlreichen Blutungen. Sie stellt also eine entzündliche Reactionsschicht dar, die sich um die ins Bindegewebe hineinwachsenden Haare gebildet hat. Von Resten des Ovarium ist in der Kapsel nichts mehr nachzuweisen. Auch lassen nirgendwo cystische Bildungen auf den früheren Sitz des Eierstockes schliessen.

Die eigentliche Missbildung besteht in einer in das Lumen der Cyste vorspringenden Zotte, welche nur mit einer schmalen Basis an der Wand festsitzt. Die Oberfläche des Fortsatzes ist durch eine enge Spalte

in zwei ungleich grosse Hälften getheilt, von denen die eine mit Talgmassen bedeckt und ganz von kräftiger behaarter Haut überzogen ist, während die andere, kleinere Partie ein glattes Aussehen zeigt und einer Schleimhaut ähnelt. Aus dieser Schleimhautfläche ragt ein wohlausgebildeter Zahn hervor.

Zum besseren Verständnisse der mannigfachen, in der Zotte vorgefundenen Gewebe und Organe habe ich versucht, in der Fig. 4 ein Bild wiederzugeben, das aus Serienschnitten zusammengestellt ist und, etwas schematisirt dem grössten Durchschnitt der Zotte entspricht. Dabei liess ich in dieser Zeichnung den Zweck ganz ausser Betracht, den ich bei den vorigen Missbildungen verfolgte, nämlich aus der Lage der drei Keimblätter und ihrer Abkömmlinge die Aehnlichkeit mit einem normalen Foetus nachzuweisen. Vielmehr kam es mir nur darauf an, eines der gewöhnlichsten Bilder wiederzugeben, welches eine der häufigsten Dermoidmissbildungen liefert. Ich könnte auch hier bei einer anderen Schnittrichtung eine dorsale Kopffläche von einer ventralen, als Mundbucht aufzufassenden, unterscheiden, könnte ferner zeigen, wie der Zahn im Bereich der Mundbucht sitzt, und wie im directen Zusammenhange damit der entodermale Flimmerschlauch steht. Doch waren durch eine enorme Verschiebung und Verzerrung der Organe die Verhältnisse hier derart komplicirt, dass sie sich, ohne gar zu stark zu schematisiren, nicht auf ein Durchschnittsbild bringen liessen. Beschränken wir uns also auf die einfache Zusammenstellung der mannigfaltigen Gewebsarten und Organe und berücksichtigen die gegenseitigen Lagerungsverhältnisse nur kurz am Schluss.

Wir erkennen auf der Figur rechts die normale, kräftige Kopfhaut (*a*), welche über die Hälfte des ganzen Tumor hinzieht, und das mächtig entwickelte Unterhautfettgewebe (*e*). Die reichlichen Talgdrüsen (*b*) und Knäueldrüsen (*c*) zeigen keine Abnormitäten. Die Haare (*d*), von denen einige mit ihren kräftigen Wurzeln bis in die Subcutis hineinreichen, sind sehr spärlich entwickelt. Am Eingange in die schon erwähnte Spalte setzt sich das Plattenepithel der Haut scharf gegen ein hohes Flimmerepithel ab, welch letzteres sich in den Spaltraum hineinsenkt und den ganzen Schlauch auskleidet. Dieser Kanal (*k*) stellt den entodermalen Darmschlauch dar, der sich auffallender Weise hier gabelförmig gespalten hat. Nach aussen mündet er, wie gesagt, mit einer breiten, spaltförmigen Oeffnung. Wir müssen also annehmen, dass sich die Darmanlage nicht geschlossen hat. In der Schleimhaut des Entoderm sind sehr reichlich entwickelte Solitärfollikel (*l*) nachzuweisen, während unter der Schleimhaut grosse Schleimdrüsen (*m*) auftreten, deren, mit cubischem Epithel bekleidete Ausführungsgänge in das Lumen des Kanales münden. Die Schleimdrüsen entsprechen in Form und Bau, mit ihren schön ausgebildeten Halbmonden so genau den Drüsen der Trachea, dass ich auf eine nähere Beschreibung derselben glaube verzichten zu können. Ganz den normalen Verhältnissen am Respirationstractus entsprechend lagern zwischen den Drüsen Inseln von hyaliner Knorpelsubstanz (*g*) in den verschiedensten Formen und Grössen. Die auf der Mitte der Zeichnung wiedergegebene Knorpelplatte beweist, bis zu welchen Grössen diese Gebilde auswachsen können. Der ganze Flimmerepithelkanal, der unzweifel-

haft als gemeinsamer Respirations- und Digestionstractus aufzufassen ist, wird mit seinen Drüsen und Knorpelinseln von einer dicken Schicht glatter Musculatur umsponnen.

Zu beiden Seiten der Knorpel erscheinen grosse Knochenmassen (*f*) mit zackigen, unregelmässigen Rändern. Die rechts gelegenen Knochen gehören wahrscheinlich der Basis cranii an, während der mit dem Zahn (*h*) besetzte dem Unter- oder Oberkiefer entsprechen dürfte. Ueber den Bau der Knochen ist nicht viel zu sagen. Haversi'sche Kanälchen und deutliche concentrische Schichtung sind schon auf der Zeichnung wiedergegeben. Ein Knochenmark fehlt. Die kräftige, aussen aufsitzende Osteoblastenschicht deutet auf ein starkes Wachsthum des Knochens hin. Der gut ausgebildete, einem Schneidezahn am meisten ähnliche Zahn steckt mit seiner gebogenen Wurzel fest in dem Kieferknochen. Zwischen Knochen und Zahn lässt sich noch eine dünne Bindegewebslage nachweisen, aus der der kräftige Cement an der Wurzel sich entwickelt hat. Die Pulpa des Zahnes ist mit Gefässen und Nerven ausgestattet. Das Zahnbein selbst erscheint schön streifig und von einer kräftigen Schmelzschicht überdeckt.

Zunächst fällt auf der Zeichnung ein Mangel grösserer Nervenmassen auf. Nur links zwischen dem Kieferknochen und der freiliegenden Mundschleimhaut ist eine kleine Hirnpartie (*n*) sichtbar. Die Hauptmasse des nervösen Centralorganes liegt, wenn ich mich so ausdrücken darf, hinter dem Bilde und zieht sich im Bogen unter die rechts gelegene Kopfhaut, wo sie aber auf dem hier wiedergegebenen Schnitt nicht vorhanden war. Auf der Zeichnung habe ich die kleine Gehirnmasse links mit einer deutlichen Kapsel umzogen; in Wirklichkeit ist die letztere jedoch nicht so scharf ausgeprägt, vielmehr strahlen an jener Stelle schon die caudalwärts auslaufenden Nerven des Gehirnes frei in das umgebende Bindegewebe hinein. Dass es sich hier in der That um das Centralnervensystem handelt, ist nach dem Bau des Gewebes nicht zu bezweifeln. Die Ganglienzellen sind allerdings sehr klein und spärlich, dagegen ist das Gliagewebe wiederum sehr mächtig ausgebildet und durchsetzt von reichlichen, geschichteten Amyloidkörpern. Grössere Anhäufungen von Ganglienzellen zu peripheren Ganglien, wie wir sie in Fall II schon kennen gelernt haben, treten ohne deutlich nachweisbaren Zusammenhang mit dem Gehirn in der Nähe der Darmspalte auf. Parallel mit letzterer verlaufend lagern dort zwei scharf abgekapselte, auf der Zeichnung sehr dunkel markirte Ganglienhaufen (*o*), welche in Grösse und Gestalt den Intervertebral- und Kopfganglien genau entsprechen. Die Ganglienzellen selbst haben einen grossen, bläschenförmigen Kern mit kräftigen Kernkörperchen und sind alle von einer deutlichen, kernhaltigen Hülle umgeben.

Kehren wir nun zu der äusseren Bedeckung der ganzen Zotte zurück, so erinnern wir uns, dass bis an die rechte Seite der Spalte die Kopfcutis reichte und sich dort scharf gegen das Flimmerepithel absetzte. Auf der anderen Seite der Spaltbildung zieht das Flimmerepithel noch eine Strecke weit über den Rand weg und hört dann ebenfalls scharf begrenzt gegen die Plattenepithelschleimhaut (*i*) auf. Letztere umgiebt den dort sitzenden Zahn in seinem ganzen Umfange. Wir haben hier unzweifelhaft, wie schon mehrfach erwähnt, die embryonale Mundbucht vor uns.

Die ganze Oberfläche der Zotte ist also von drei verschiedenen Epithelformationen bekleidet: Plattenepithelschleimhaut, Flimmerzellen und Epidermis. Ich füge diesen Satz deshalb an, weil ich eine Betrachtung anschliessen möchte über derartige, in der Literatur verzeichnete Befunde. Wenn das eine oder andere Mal in der Literatur an der Innenfläche von Dermoidcysten und an den in ihnen vorhandenen Missbildungen Flimmerepithel neben anderem gefunden wurde, so glaubten sich die Verfasser berechtigt, eine genetische Beziehung dieser Epithelformen unter einander annehmen zu dürfen. So führten mehrere aus, dass aus den Granulosazellen des Graaf'schen Follikels Schleimzellen, Flimmerzellen, Plattenepithel und im weiteren Verlaufe auch Haut und die übrigen Organe nach einander entstehen könnten. Man schloss also, wie gewöhnlich, aus dem Nebeneinander auf eine Abhängigkeit dieser Gebilde von einander. Dass wir zu solchen Schlüssen unsere Zuflucht nicht zu nehmen brauchen, sondern derartige Bilder in ganz einfacher Weise erklären können, glaube ich durch diesen Fall dargethan zu haben. Man braucht nur die äusserst scharfe Grenze der verschiedenen Epithelarten anzusehen, so wird man von vornherein auf die Möglichkeit der Annahme eines Ueberganges der einen Zellformation in die andere verzichten.

Um uns, wie bei den ersten Fällen, die Aehnlichkeit einer Dermoidzotte mit einer rudimentären Fötalanlage wiederum klar zu machen, genügt, glaube ich, der schon erbrachte Nachweis, dass auch hier wieder alle drei Keimblätter mit ihren Producten in mehr oder minder vollkommener Weise entwickelt sind. Auch hier ist wieder die Kopfpartie mit Haut, Gehirn, Mundbucht, Kiefer und Zahn am mächtigsten ausgebildet. Von dem verhältnissmässig mächtigen Entoderm ist das Bild des Respirationstractus mit auffallender Vollkommenheit nachgeahmt. Es sind überhaupt alle einzelnen Gewebe und Organe in ihrer Structur den normalen Verhältnissen äusserst ähnlich. So fehlt z. B. dem Zahn kein einziges Attribut. Dass noch ein reges Leben in der ganzen, im kräftigen Wachsthum begriffenen Missbildung geherrscht, darauf deuten die aus der Kapsel der Dermoidcysten ein- und austretenden grossen Gefässe (*p*), sowie die stark erweiterten Lymphräume (*q*) hin.

Die beiden folgenden Cysten sind in ihrem Aufbau so einfach, dass ich auf eine mikroskopische Untersuchung verzichten konnte. Schon aus der makroskopischen Form allein liessen sich die einzelnen Organe der Missbildung, sowie der Grad ihrer Entwicklung erkennen.

5. Beobachtung.

Die Cyste entstammte einer 68jährigen Frau. Der Uterus ist klein, atrophisch; das rechte Ovarium sehr stark abgeplattet, zeigt aussen Narben und ist von kleinen Cysten und Corpora fibrosa durchsetzt. Von dem linken Ovarium, an dessen Stelle ein kindskopfgrosser, cystischer Tumor sitzt, ist nichts mehr vorhanden. Die Cyste ist einkammerig, mit hellblonden Haaren gefüllt. Ihre Innenfläche ist glatt, nur tritt eine fingerhutgrosse Geschwulst aus der Wand heraus. Auf der einen Seite dieses Vorsprungs ist die Cystenwand mit kräftiger Cutis ausgekleidet, während die andere Seite, vollkommen glatt, in ihrer Beschaffenheit der Wand einer Ovarialcyste entspricht. Die Missbildung muss sich also an dem Septum zwischen einer Ovarial- und einer Dermoidcyste entwickelt haben. In der Kapsel der Cyste liegt ein platter, zackiger Kopfknochen, unter dem die centrale Nervenmasse in geringer Ausdehnung gelagert ist. Nach der Lage des Gehirnes und dieses Knochens müssen wir annehmen, dass die dorsale Seite der Missbildung in der Kapsel selbst liegt, während dem Lumen der Cyste hauptsächlich die Bauchseite zugekehrt ist. Dass dabei die in der Cystenwand selbst gelegene Haut als Kopfhaut zu deuten ist, ist ohne Zeichnung schwer verständlich zu machen.

Am vollkommensten ausgebildet ist ein als Unterkiefer anzusprechender Knochen, in dessen Alveole ein vollkommener Bicuspis sitzt. An dem hinteren Ende trägt der Knochen einen schön ausgeprägten, senkrecht abgehenden Processus, während ihm vorn ein aus Haut gebildeter, lippenartiger Vorsprung ansitzt. Der Zahn, welcher an seiner Aussenseite durch das oben schon genannte Septum zwischen Ovarial- und Dermoidcyste bis an die Krone bedeckt ist, wendet seine Innenseite einem mit glatter Schleimhaut ausgekleideten Abhang zu, der wohl der Mundbucht entsprechen muss. Dieser Abhang wird von zwei länglichen Bildungen in seiner Mitte schwach vorgewölbt. Auf den ersten Blick entsprechen diese Gebilde Drüsen, deren Ausführungsgänge sich nach dem hinteren Ende des Unterkiefers hinziehen. Dort münden sie in einen Kanal, der sich an dem hinteren Ende der Mundbucht frei nach aussen öffnet und den Entodermschlauch darstellt.

Wir haben also hier wiederum alle Keimblätter vertreten: Haut und Gehirn vom äusseren Keimblatt, Knochen, Bindegewebe u. s. w. vom mittleren und endlich der feine, von der Mundbucht abgehende Kanal mit seinen Drüsen vom inneren Keimblatt abstammend. Wenngleich ich, wie anfangs gesagt, über alle im Innern vorkommenden Gewebe nicht durch mikroskopische Untersuchungen orientirt bin, so glaube ich doch schon durch die Beschreibung der makroskopischen Form hinreichend bewiesen zu haben, dass es sich auch in diesem Falle um eine dreiblättrige Keimanlage handelt, die in ähnlicher Weise entwickelt und missbildet worden ist, wie in den schon besprochenen Fällen.

6. Beobachtung.

Mit dem vorigen Präparate stimmt dieses in einer so auffallenden Weise überein, dass man auf den ersten Blick glauben könnte, jenes wirklich vor sich zu haben. Nähere Angaben über die Herkunft fehlen.

Die Geschlechtsorgane der Patientin erweisen sich ohne Veränderungen bis auf das rechte Ovarium, welches mehrere Cysten und fibröse Körper enthält. Mit ihm breit zusammenhängend findet sich ein aus 3 Cysten bestehender, fast kindskopfgrosser Tumor, über den die rechte Tube, lang ausgezogen, hinwegläuft. Zwei von den Cysten der Geschwulst sind unzweifelhaft reine Ovarialcysten. Die eigentliche Dermoidcyste wird durch ein schwach vorspringendes Septum getheilt. Diesem, das früher wohl die Dermoidcyste von einer daneben gelegenen Ovarialcyste getrennt hat, ist auf der einen Seite die ganze Missbildung angelagert. Da mit dem Wachsthum der Cyste das Septum mehr und mehr gedehnt worden ist, so musste natürlich die Missbildung dieser Dehnung folgen. Sie wurde dadurch in ihrer Form stark beeinträchtigt.

Als Hauptvorsprung in das Lumen der Cyste präsentirt sich eine kieferähnliche Masse mit zwei grossen bleibenden Zähnen. An dem Kiefer haftet vorn, wie bei der 5. Beobachtung, ein dicker Hautwulst als Lippe. Der vordere Zahn gleicht in seiner Form einem oberen Eckzahn; mit dem eigentlichen Kieferknochen ist er nur bindegewebig verbunden. Der hintere, etwas von dem ersteren entfernt stehende Zahn entspricht seiner Krone nach einem bleibenden Prämolaren. Er sitzt in einer Alveole des Kiefers fest. Da ich nach der Krone der Zähne allein keine Angaben machen kann, ob es sich um Ober- oder Unterkieferzähne handelt, so muss ich auch, was den Kieferknochen selbst angeht, die diesbezügliche Frage unbeantwortet lassen.

Die äussere Fläche der Zähne schaut nach einer Region, die mit behaarter Haut in einer grösseren Ausdehnung überzogen ist. Die linguale, innere Fläche ist einer Bucht zugewandt, die wiederum glatt mit einer Plattenepithelschleimhaut überzogen zu sein scheint. Ganz in der Tiefe dieser Bucht geht ein feiner Kanal ab, der sich unter die erwähnte Hautpartie hinzieht. Das Sondiren ist nur eine kurze Strecke weit möglich. Schneidet man auf diesen Kanal ein und durchtrennt die darüber gelegene Gewebsmasse der Missbildung, so kommt man unter der Kapsel der Dermoidcyste auf ein lockeres, faseriges Gewebe, welches die centrale, flachgepresste Gehirnmasse darstellt. Ueber diesem Centralnervensystem liegt nach dem Lumen der Cyste zu ein flacher Kopfknochen, der wiederum von der schon beschriebenen, dicken Cutis überdacht wird.

Wir haben also, wie unter normalen Verhältnissen, Kopfhaut, Knochen und Gehirn in regelrechter Lagerung vor uns. Die rudimentäre embryonale Entwicklung ist auch an diesem Falle selbst ohne mikroskopische Untersuchung in höchst einfacher Weise erkenntlich. Gerade wegen ihres einfachen Baues habe ich die 5. und 6. Be-

obachtung trotz Mangels der mikroskopischen Untersuchung hier eingefügt. Ich wollte klarstellen, dass es dem geübten Auge möglich ist, an all' den bekannten, gewöhnlichen Zottenformen der Dermoidgeschwülste die dreiblätterige Anlage und die Aehnlichkeit mit Embryonen auch ohne Mikroskop nachzuweisen.

7. Beobachtung.

Kleine Dermoidcyste, welche Haut, Gehirn, Ganglien, Darmschlauch und Knorpel enthält.

Diese durch ihre Kleinheit äusserst interessante Ovarialcyste stammt von einer 32jährigen Frau. Ich habe früher schon erwähnt, wie auffallend selten kleine Dermoidcysten im Eierstock vorgefunden werden. Daraus folgerte ich, dass die Missbildung rapide wächst, wenn der Anstoss zu ihrer Wucherung einmal gegeben ist. Die auffallend geringe Grösse der nun folgenden Cyste lässt also vermuthen, dass sie noch in dem jüngsten Stadium ihrer Entwicklung begriffen ist; sie scheint deshalb für meine Anschauung von der embryonalen Anlage und Entwicklung der Dermoidcysten am besten werthvolle Aufschlüsse geben zu können.

Das Ovarium ist etwas kleiner als gewöhnlich. In seinem kernreichen Stroma enthält es nur noch wenige Primitiveier, ziemlich reichliche Graaf'sche Follikel und einzelne, kleinere Ovarialcysten. Vereinzelte Corpora fibrosa sind stark sklerosirt und von mässiger Ausdehnung. Aussen ist das Ovarium vollkommen glatt. Die in der Nähe des äusseren Poles gelegene Dermoidcyste wölbt die Oberfläche kaum merklich vor. Auf der Schnittfläche quellen aus der Cyste Talg und Haare hervor. Die Haare sind kräftig, bis 1/4 Cm. lang. Ausgekleidet ist die Cyste zum Theil mit Haut, in der die blonden Haare festsitzen, zum Theil mit einer schleimhautähnlichen Bedeckung. Doch lassen sich mit blossem Auge die Einzelheiten nicht genügend klarstellen.

Durch Combination aus Serienschnitten wird das complicirte Bild trotz aller Verschiebung der Gewebe und Organe vollkommen deutlich. Selbst dieses Anfangsstadium beweist uns alsdann mit unzweifelhafter Sicherheit, dass die Entwicklung der Dermoidcyste aus einer dreiblätterigen Keimanlage statt hatte. Damit soll nicht gesagt sein, dass hier die ersten Stadien der menschlichen Keimentwicklung zur Betrachtung kommen; vielmehr finden wir bereits so hochgradig differenzirte und ausgebildete Gewebsarten, dass wir bei der Kleinheit der Cyste geradezu in Erstaunen versetzt werden. Ich bemerke nebenbei, dass die Cyste schon älteren Datums ist; die

Färbung konnte deshalb keine ganz zufriedenstellende mehr sein. Ausserdem ist das leicht lädirbare Centralnervensystem in sehr mangelhaftem Zustande.

Der ganze innere Raum der Dermoidcyste ist etwa kirschkerngross; die stärkste Dicke der Wand beträgt 2 Mm. Gegen das Ovarialgewebe bildet sich an manchen Stellen schon eine deutliche Kapsel aus, an anderen begrenzt das kernreiche Ovarialstroma unmittelbar die Gebilde der Cyste selbst und sendet Gefässe zwischen diese hinein. Man kann also hier den directen Beweis demonstriren, dass die Ernährung der Dermoidmissbildung durch die Ovarialgefässe von dem mütterlichen Organismus aus besorgt wird. Versuchen wir, uns ein Bild der Cyste zu entwerfen, so müssen wir uns erinnern, dass über drei Viertel der Innenfläche mit Haut bedeckt ist. Die Haut ist in allen Schichten vollkommen ausgebildet; die Papillen sind etwas flacher als gewöhnlich. Die Talgdrüsen, schon gross und kräftig entwickelt, haben noch sehr weite Ausführungsgänge; sie liegen noch so oberflächlich, dass sie das Lumen der Cyste mit begrenzen helfen. Das Haar steht nicht, wie ein Anhängsel, neben der Drüse, sondern steckt mitten in der Talgdrüse drin, wie etwa eine Pflanze in einem buchtig geschweiften Blumentopf. Die Knäueldrüsen sind im Verhältniss ebenso reichlich ausgebildet, wie die Talgdrüsen. Ihr Lumen ist zum Theil mit körnigen Massen erfüllt und leicht dilatirt. Die cubischen Epithelzellen der Schweissdrüsen sind gut erhalten. Der Ausführungsgang, mitunter stark schräg verlaufend, scheint schon der Gefahr einer Compression und eines Verschlusses ausgesetzt zu sein. Glatte Muskelfasern sind in der Haut noch nicht nachweisbar; ebenso ist ein Unterhautfettgewebe noch nicht entwickelt. Der kleine Theil der Innenfläche, den die Haut freilässt, ist überzogen von schönem, hohem Flimmerepithel. Die Wand in dieser Gegend springt leicht in das Lumen der Cyste vor, eine Beobachtung, die uns den Anfang der bekannten Zottenbildung deutlich zeigt. Der seichte Vorsprung, welcher mit Flimmerepithel bekleidet ist, hat an seiner Spitze die Mündung eines gleichartig ausgekleideten Kanales, der 2½ Mm. weit in die Wand der Cyste sich bogenförmig hinein erstreckt. Sein Lumen, das mit geringen Schleimmassen und Zellresten ausgefüllt ist, zeigt ganz unregelmässig buchtige Formen. In die Höhle des Kanals münden schön ausgebildete Schleimdrüsen, die in bekannter Weise um hyaline Knorpelmassen sich herumschieben. Dass wir hier eine versuchte Wiedergabe des Respirationstractus in rudimentärer Form vor uns haben, darauf brauche ich wohl nicht mehr hinzuweisen.

Ganz ausser Zusammenhang mit diesem Flimmerepithelkanal und ohne jeden nachweisbaren Ausführungsgang findet sich in der, der trachealähnlichen Bildung entgegengesetzten Wand eine kleine Cyste, die mit hohem Cylinderepithel ausgekleidet ist. Weder Flimmern noch Andeutungen eines Basalsaumes sind an diesen Cylinderzellen erkennbar. Hin und wieder treten Schleimzellen zwischen dem Epithel auf, doch haben auch diese nichts Spezifisches an sich. Die Bedeutung dieser kleinen Cyste bleibt also zweifelhaft.

Fast die Hälfte der Cyste wird umzogen durch eine flache, schein-

bar cystische Bildung, die von einer wellig verlaufenden, dicken, bindegewebigen Kapsel eingeschlossen wird. Leider sind von der, diese Kapsel erfüllenden Gewebsmasse nur noch wenige Reste vorhanden, die sich an ihrem feinen Faserwerk als Gliagewebe charakterisiren. Doch genügt, abgesehen von der dura-materähnlichen Hülle, schon der Nachweis von Plexus chorioidei, um klarzustellen, dass wir hier die Kopfhöhle vor uns haben. In Anbetracht der zarten Constitution dieses Gewebes ist es leicht erklärlich, dass beim Anschneiden des Ovarium und der Cyste schon infolge leichten Druckes die Gehirnmasse grösstentheils herausgepresst wurde, und nur die an der Wand festsitzenden Gefässzotten gut erhalten blieben. Trotz der Kleinheit der Cyste ist also ein Centralnervensystem auch hier schon mächtig entwickelt. Von einem Centralkanal oder einer Ventrikelbildung ist bei der Läsion natürlich nichts mehr nachzuweisen. Ungefähr unter der Mitte des flachen Gehirnlagers tritt an der, dem Lumen der Cyste zugekehrten Seite der erste Bildungsversuch eines Ganglion auf. Es liegen nämlich mitten im Bindegewebe an jener Stelle zwei grosse, mit schönen, bläschenförmigen Kernen versehene Ganglienzellen, über deren Zusammenhang mit dem Gehirn ich keine weitere Auskunft geben kann.

Wollten wir versuchen, die ganze Missbildung in ihrer Entstehung, mit der nachträglichen Verschiebung der einzelnen Organe, genau zu erklären, so würde dies im gegebenen Falle äusserst schwierig sein. Wohl erkennen wir, dass die Darmentwicklung am meisten nach dem Lumen der Cyste zu stattgefunden hat, doch lässt sich hier eine ventrale und dorsale Fläche nicht unterscheiden. Wir können nur angeben, dass das Gehirn über dem Entoderm ausgebildet ist, und wissen ferner aus der Mündungsstelle des Darmschlauches, wo die Kopfseite der Missbildung steckt. Alles dieses ist einfach zu ersehen. Die Schwierigkeit beginnt erst mit der Frage, warum die Haut, die unzweifelhaft Kopfhaut ist, nicht dorsalwärts vom Gehirn, sondern neben dem Entoderm zur Entwicklung gekommen ist. Es können bei dieser Verlagerung natürlich eine ganze Reihe mechanischer Wachsthumsstörungen in Wirksamkeit getreten sein, die ich unmöglich hier besprechen kann.

In dieser kleinen Cyste liegen die Verhältnisse also auffallend complicirt und lassen sich nicht in so einfacher Weise abhandeln, wie die der bisherigen. Es gehört schon eine geübte Phantasie dazu, um sich aus diesem Ring von Organen die spätere Zottenbildung mit Rücken- und Bauchfläche in Gedanken zu construiren. Für unsere Zwecke genügt es jedoch, nachgewiesen zu haben, dass auch hier wieder die Producte von drei Keimblättern vorhanden sind, und dass die bekannten Organe in missbildeter Form auch hier zur Entwicklung gekommen sind. Auf den später uns noch näher inter-

essirenden Vorgang der Ernährung von Dermoidmissbildungen wirft diese Cyste insofern Licht, als es uns gelungen ist, nachzuweisen, dass Ovarialgefässe direct in die Missbildung hineinlaufen.

8. Beobachtung.

Dermoidcyste am Ligamentum latum von einem dritten Ovarium ausgegangen, welche Haut, Gehirn, Rückenmarksanlage, Trachealdrüsen, Knorpel und Knochen enthält.

Dieses, bereits aus dem Jahre 1856 stammende Sammlungspräparat fand sich bei der Section einer 65jährigen Frau. Der Uterus ist klein, leicht atrophisch, seine Musculatur derb. Das rechte Ovarium mit 2 kleinen Cysten ist aussen glatt. Das linke Ovarium zeigt ebenso wie das rechte mehrere erbsengrosse, glatte Cysten. Sonst sind die beiden Ovarien vollkommen normal. An dem linken Parametrium haftet vor den Uterusadnexen eine mächtige Cyste, die mit dem linken Ovarium in gar keinem Zusammenhange steht. An der vorderen Fläche des Ligamentum latum gelegen, scheint sie mit ihrem Stiele an dem Ligamentum rotundum festzusitzen. Es lag also zunächst der Gedanke nahe, dass diese Cyste mit den wahren Ovarialdermoiden nichts zu schaffen hätte, dass sie vielmehr den retroperitonealen Dermoidgeschwülsten oder denen des Beckenbindegewebes zuzurechnen wäre. Entsprach sie in ihrer Entstehung diesen letzteren Cysten, so musste sie, wenn meine Anschauung über diese Tumoren zu Recht bestand, eine reine Hautcyste sein und durfte nur Haare und Talg enthalten. Der erste mikroskopische Schnitt belehrte mich jedoch schon, dass neben Haut eine ganze Reihe anderer Gewebsarten und Organe vorhanden waren. Mit dieser Entdeckung schien die Grundlage meiner ganzen Arbeit erschüttert. War nämlich der Beweis erbracht, dass ohne Zusammenhang mit dem Ovarium am Ligamentum latum Bildungen entstehen könnten, die den Ovarialdermoiden glichen, so war damit die selbständige Stellung der letzteren, die Errungenschaft meiner bisherigen Untersuchungen, hinfällig. Zu meiner grossen Freude aber klärte sich diese Frage bald in ganz unerwarteter Weise auf. Kehren wir vorerst nach diesen kurzen Vorbemerkungen wieder zu der mikroskopischen Beschreibung der Cyste zurück.

Die im Ligamentum latum festsitzende Geschwulst hatte die Grösse eines Apfels. Ihre Höhle war ausgefüllt mit rothen, langen Haaren und Talg. Die Wand, im Allgemeinen dünn, verdickt sich nur an der Ansatzstelle des Ligamentum rotundum zu einem halbkugeligen, nach aussen prominirenden Gebilde, welches rein bindegewebiger Natur zu sein schien. An der glatten Innenfläche des Tumor tritt weder ein Höcker, noch sonst ein Gebilde, das an eine Zotte der Ovarialdermoide erinnert, vor. Diese mangelnde Zottenbildung bestärkte mich zunächst in der Annahme, dass es sich um eine reine Hautcyste handele. Bei genauerer Nachforschung fand sich aber an einer Stelle, an der die Wand verkalkt schien, die regelrechte Dermoidmissbildung. Ein aus Serienschnitten combinirtes Bild liess trotz des Alters der Cyste die ganze Bildung in sehr deutlicher Form erkennen.

Am einfachsten lässt sich der Tumor schildern, wenn wir vom Lumen der Cyste her uns zu orientiren versuchen und, in der Wand von innen nach aussen fortschreitend, die plattgedrückten, rudimentären Organe besprechen. Die Hautfläche an der Innenwand entspricht, wie gewöhnlich, der Kopfhaut mit reichlichen Talgdrüsen, Haaren und Knäueldrüsen. Unter dieser Kopfhaut findet sich nur am vorderen Kopfende ein Fettpolster ausgebildet. In ihm liegen kleine Knochenpartikelchen, über deren Bedeutung als Kopfknochen ich mich nicht bestimmt zu äussern wage. Ein dafür sprechender Befund ist der Nachweis von concentrisch geschichteten Corpora amyloidea unterhalb der Kopfhaut. Die Structur des Gewebes, in der diese Amyloidkörper liegen, ist natürlich bei dem Alter der Cyste nicht mehr schön erhalten, doch deutet die feine Faserung dieses Gewebes darauf hin, dass wir Reste von Glia vor uns haben. Die ganze Gehirnmasse, in der Ganglienzellen fast vollkommen fehlen, ruht auf einem gut erhaltenen, äusserst zackigen Knochen, welcher eine schöne, concentrische Lamellenbildung um weite Haversi'sche Kanälchen erkennen lässt. Aus der Form des Knochens lässt sich kein Schluss auf seine Bedeutung ziehen, dagegen kann es sich nach seiner Lage nur um einen Knochen der Basis cranii oder um einen Oberkiefer handeln. Aus dieser Beschreibung ist in einfacher Weise die Kopfpartie des Embryo zu erkennen, nur haben wir zu berücksichtigen, dass durch den in der Cyste herrschenden Druck die dorsale Seite des Embryo statt convex concav werden musste. An dem hinteren Pole der Gehirnmasse fallen uns eine Reihe Knorpelinseln auf, von denen der grösste Knorpel an seinem oberen Ende ringförmig einen Kanal umschliesst. Letzterer, der die Fortsetzung des Centralnervensystems birgt, muss als das Foramen occipitale magnum gedeutet werden. Die Knorpelmassen müssen damit als die knorpelig präformirten Wirbelkörper angesprochen werden. Sie sind alle hyaliner Natur. Die hintere Kopfpartie ist also in ihrer Stützsubstanz auffallend stark entwickelt. In der Nähe der Knorpelinseln treten grössere Mengen von Schleimdrüsen auf, wie sie im Respirationstractus vorkommen; dagegen ist ein Entodermschlauch nicht mehr nachzuweisen. Vielleicht ist derselbe nach seiner Anlage zerstört worden oder auch infolge des Alters der Cyste jetzt nicht mehr nachweisbar. Da aber Abkömmlinge des Entoderm, wie die genannten Schleimdrüsen, vorhanden sind, so muss auch früher eine Anlage des inneren Keimblattes bestanden haben.

Genau in derselben Form, wie bei den Dermoidcysten des Ovarium, fand sich also bei diesem Tumor am Ligamentum latum eine bestimmt die dreiblätterige Keimanlage beweisende Missbildung. Es kann demnach kein Zweifel darüber obwalten, dass wir eine Ovarialmissbildung in typischer Form vor uns haben. Mit den Einstülpungsdermoiden bei der Entwicklung des Wolff'schen Ganges kann die Cyste, da sie keine reine Hautcyste ist, demnach nichts zu thun haben. Die Frage bleibt also zu beantworten: Woher stammt dieser Tumor? Hierauf gab die mikroskopische Untersuchung des in der Cystenwand sitzenden, scheinbar bindegewebigen Höckers in überraschender

Weise Aufschluss. In diesem Höcker fanden sich innerhalb eines sehr kernreichen Stromas eine ganze Reihe kleiner Corpora fibrosa, ganz entsprechend denen des Ovarium. Primitiveier waren nicht mehr vorhanden. Mit dieser Aufklärung, dass nämlich die Missbildung von einem dritten Ovarium ausgeht, war somit die Gefahr, die meiner Arbeit zu drohen schien, glücklich abgewendet. Wie dieses dritte Ovarium ohne irgend welchen Zusammenhang mit den anderen an die vordere Seite des Ligamentum latum gerathen und speciell mit dem Ligamentum rotundum in Verbindung getreten ist, die Frage lasse ich, als den Gegenstand meiner Arbeit nicht berührend, unberücksichtigt.

Im Uebrigen liefert die beschriebene Cyste in ebenso überzeugender Weise, wie die vorige, wiederum den Beweis von der selbständigen Stellung der Ovarialdermoide und der Aehnlichkeit dieser Missbildungen mit menschlichen Embryonalanlagen.

9. Beobachtung.

Cyste mit hügelartigem Vorsprung, welche Haut, Kopfknochen, Gehirn, eine rudimentäre Augenanlage, Darmschlauch, Schleimdrüsen und Knorpel enthält.

Dieses und das folgende Präparat stammen von einer 28jährigen Frau, die wegen eines linksseitigen Ovarialtumors operirt wurde, jedoch an den Folgen einer Nachblutung starb. Es ist der einzige Fall von doppelseitigem Ovarialdermoid, den ich zu beobachten Gelegenheit hatte. Bei der Section zeigte sich nämlich auch das rechte Ovarium durch eine kleine Dermoidcyste vergrössert. Eben diese letztere will ich wegen ihrer leichten Uebersichtlichkeit zuerst abhandeln. Der Uterus dieser Frau hatte normale Grösse und Form. Die Tuben waren beide verdickt; ihre Schleimhaut, hauptsächlich links, grösstentheils zu Grunde gegangen und durch ein kernarmes, sklerosirtes Bindegewebe ersetzt, in welchem eine Menge Kalkconcremente abgelagert waren. Das bei der Section gewonnene rechte Ovarium ist aussen glatt und übertrifft an Grösse ein gewöhnliches, kräftiges Ovarium. Auf dem Durchschnitt finden sich neben der pflaumengrossen Dermoidcyste kleine Ovarialcystchen. In dem kräftigen Stroma lassen sich bei genauerer Untersuchung noch reichliche Eier in allen Entwicklungsstadien nachweisen.

Die Innenwand der Dermoidcyste ist von einer dünnen Epidermis überzogen, die sich an einer scharf umschriebenen Stelle zu einer kräftigen Cutispartie verdickt. In letzterer sitzen kurze, hellblonde Haare fest. Neben der Hautstelle verlaufen zwei sanft sich erhebende Leisten, welche zusammen mit der Hautpartie selbst die stark abgeplattete Missbildung in sich bergen. Von einem zottenartigen Vorsprung ist in der Cyste keine Rede. Die eigenartige Lagerung der Organe macht es schwer, diese Missbildung in übersichtlicher Weise zu schildern; ich bin daher

genöthigt, mich auf eine reine Beschreibung der ausgebildeten Organe zu beschränken. Aus praktischen Gründen muss ich auch hier ein Kopf- und ein Schwanzende, eine dorsale und eine ventrale Fläche unterscheiden, ohne jedoch diese Regionen ganz scharf gegen einander abgrenzen zu können. Die Haut mit ihren grossen Talgdrüsen, starken Haaren und spärlichen Knäueldrüsen lässt keine wichtige Abnormität erkennen. Einige Knäueldrüsen zeigen eine leichte Dilatation und einen Zerfall ihres abgestossenen Epithels. Ihre cystisch erweiterten Drüsengänge scheinen an manchen Stellen in der Tiefe in Wucherung gerathen zu sein. Diese Beobachtung brachte mich bald auf den Gedanken, ob nicht aus den gewucherten Knäueldrüsen ein Drüsengebilde entstanden sein könnte, welches sich mitten in der Missbildung entwickelt hat und auf den ersten Blick einem Adenom entspricht. Bevor ich jedoch auf diese Frage weiter eingehe und dabei auch die sonst noch möglichen Erklärungen dieser adenomatösen Wucherung gebe, bedarf es zunächst einer genaueren Beschreibung der Nachbarorgane.

Nach dem Lumen der Cyste zu, also nach innen, schiebt sich neben das Adenom ein kurzer Schlauch, der mit schönen Flimmerzellen bekleidet ist. In dessen Nähe erscheint eine grössere, zusammengesetzte, tubulöse Schleimdrüse. Den Kanal mit letzterer Drüse haben wir natürlich als Abkömmling des Entoderm, d. h. als Darmschlauch anzusprechen. Hiermit hat sich die ganze Thätigkeit der Wucherung des dritten Keimblattes erschöpft. An der, dieser Entoblastanlage entgegengesetzten Seite der drüsigen Wucherung liegen grössere, durch Bindegewebe von ihr getrennte Knochenmassen. Diese Knochen, bindegewebigen Ursprungs scheinen Kopfknochen zu sein. Sie besitzen kein Mark; um ihre Haversischen Kanälchen sind sie schön geschichtet. Das Bindegewebe, welches diese Knochen umgiebt, nimmt an vielen Stellen den Charakter elastischen Gewebes an. Weiter caudalwärts lagert sich an die Kopfknochen und theilweise zwischen dieselben eine dicke, hyaline Knorpelinsel. In derselben Gegend treten auffallend grosse Zellen auf, welche an Breite und Länge quergestreiften Muskelfasern am nächsten kommen, eine deutliche Querstreifung jedoch nicht erkennen lassen. Eingeschlossen von einer kräftigen, elastischen Bindegewebskapsel schichtet sich das centrale Nervensystem unter einen Theil der Kopfknochen. Das Gehirn selbst hat stark gelitten; die Gliamassen sind zerrissen und zerfetzt. Am besten hat sich sein Gefässsystem erhalten. In der Nähe der grösseren Gefässe finden sich noch vereinzelte Ganglienzellen. Mit Blutpigment reichlich imbibirte Wanderzellen beweisen, dass schon intra vitam Blutungen und Verletzungen im Gehirn stattgehabt haben. Der vordere Pol des Gehirnes reicht bis unter die oben erwähnte Adenombildung. Dort treten innerhalb des Adenom eigenartige Gebilde auf, die wohl mit dem Gehirn im Zusammenhang stehen und, wie mir scheint, über das Wesen der drüsigen Wucherung eine Aufklärung geben können. In dem Bindegewebe der Drüse nämlich zeigen sich nahe am Gehirn schwarze, äusserst feinkörnige Pigmentmassen, die, reihenweise angeordnet, eine Verbindung des Gehirns mit einem grösseren Hohlraum innerhalb der Drüse darstellen. Dieser Hohlraum ist mit geronnenen Massen gefüllt und ausgekleidet von einem dunklen, granulirten, cubischen Epithel, welches ganz verschieden von

dem Epithel der anderen Drüsengänge ist. In sein Lumen springen zwei, mit dünnem Stiel ansitzende Kugeln vor, von denen die eine gleichfalls mit dunkelgranulirten Epithelzellen überzogen, die andere dicht mit feinem schwarzen Pigment bestreut ist. Auf den ersten Blick erinnern diese Massen an die Pigmentschicht der Retina. Und in der That glaube ich, obschon auch sonst unter den abnormen Wachsthumsbedingungen weiter nichts zu Stande gekommen, was an eine Augenanlage erinnert, doch berechtigt zu sein, die beiden kugeligen Sprossen als rudimentäre Augenanlagen aufzufassen. Dass das centrale Nervensystem mit besagten Bildungen in Verbindung steht oder gestanden hat, dafür sprechen die eben dort vorgefundenen Amyloidkörper. Ich würde übrigens auch nicht mit solcher Bestimmtheit das beschriebene Bild als Augenrudimente deuten, wenn ich nicht in anderen Cysten dieselben oder ähnliche Verhältnisse klarer und einfacher vorgefunden hätte. Auf ein ganz ähnliches Bild komme ich später bei einer der weiteren Cysten zurück.

Wenn ich erwähnte, dass der Zusammenhang der Adenombildung mit dem Gehirn vielleicht über das Wesen des fraglichen Knötchens Auskunft geben könnte, so habe ich Folgendes im Auge gehabt. Die Drüsengänge sind ausgekleidet mit einem hellen, cubischen Epithel, welches sich bei der häufig vorkommenden cystischen Erweiterung einzelner Gänge stark abplattet und dann am ersten an Schilddrüsenepithel in seiner Form erinnert. Deutlicher noch wird das Bild der Schilddrüse nachgebildet durch eine colloide Degeneration innerhalb der Drüsenkanäle. Das Gebilde aber trotzdem nicht als eine Schilddrüse aufzufassen, dazu bestimmt mich die erwähnte rudimentäre Augenanlage. Es scheint mir vielmehr sowohl nach der Lage des Knötchens, ventral an dem vorderen Pol des Gehirnes, wie nach dem Vorkommen von Colloid um eine Hypophysenbildung sich zu handeln. Dafür ist ferner maassgebend die enge Beziehung zum Centralnervensystem, wie die in dem Knötchen auftretenden, retinalen Pigmentmassen beweisen.

Sehen wir von dieser fraglichen Hypophysenbildung ab, so lassen sich wieder in einfacher Weise die Organe der Dermoidcyste auf eine dreiblätterige Anlage zurückführen. Kopfknochen mit darunter liegendem Gehirn und weiter ventralwärts von diesem der Darmschlauch mit seinen Abkömmlingen, endlich die kräftige, als Kopfkappe überstehende Cutis wiederholen auf das Genaueste die bekannten Bilder. Als neuer, interessanter Befund fügt sich dem noch die rudimentäre Augenanlage und die eventuelle Hypophysenbildung an.

10. Beobachtung.

Cyste mit grossem vorspringendem Wulst, welche Haut, Knochen, Zahn, Gehirn und Ganglien, Respirationstractus und Knorpel enthält.

Wie schon erwähnt, zu dem vorigen Fall gehörig, stammt das Präparat von dem linken Ovarium der 28jährigen Frau. Bei einer Länge von 14 Cm. zeigt die Geschwulst eine deutliche Sanduhrform. An die

aussen glatte Oberfläche tritt die verdickte und an den Fimbrienenden verschlossene Tube heran und läuft etwa 5 Cm. lang über den Tumor hinweg. Der grössere Theil der Geschwulst, der etwa $^2/_3$ des Ganzen ausmacht, besteht aus einer teigig sich anfühlenden Cyste, die mit Talg und zahlreichen blonden Haaren erfüllt ist. Mit Ausnahme einer etwa 4 Cm. im Durchmesser haltenden, höckerigen Vorwölbung ist die Innenfläche der kindskopfgrossen Höhle vollkommen glatt. An einem Abhange des Höckers ragt ein Zahn hervor, der in einem kräftigen Knochen festhaftet. Sonst sind mit blossem Auge an dem Vorsprunge erwähnenswerthe Befunde nicht zu machen. In der Nähe der Missbildung liegt in der Wand ein Cystenconglomerat, das wohl nicht anders, als das cystomatös degenerirte Ovarium aufgefasst werden darf.

Die Dermoidmissbildung weist auf dem Durchschnitt einen so complicirten Bau auf, dass eine einfache Schilderung ohne mehrere Abbildungen das Bild unmöglich wiedergeben kann. Da ausserdem die Cyste schon mehrfach eingeschnitten und verletzt war, muss ich mich damit begnügen, einfach die Gewebe und Organe aufzuzählen, aus denen die Missbildung zusammengesetzt ist. Die Haut selbst entspricht in Allem einer kräftigen Kopfcutis und bedarf keiner genaueren Beschreibung. Die Gegend, in welcher der Zahn vortritt, ist von einer Plattenepithelschleimhaut bedeckt. In dieser Region treten ganze Haufen von adenoidem Gewebe auf, die an die Gegend der Mandeln oder Zungenbälge erinnern. Der Zahn, der nur mit dem obersten Theil der Krone frei hervorragt, gleicht einem Eckzahn. Sein Schmelz ist schön entwickelt, ebenso das Zahnbein kräftig ausgebildet; an letzterem sind innen noch die hohen, cylindrischen Zellen der Schmelzpulpa nachzuweisen. Der Cement der Wurzel ist nur stückweise ausgebildet. Die untere Spitze der Wurzel biegt sich hakenförmig um und nimmt in ihren Kanal eine äusserst lockere Pulpa mit zarten Gefässen und Nerven auf. Der Knochen, in welchem der Zahn steckt, ist dreieckig, mächtig ausgebildet, lamellär geschichtet und innen von grossen Markräumen erfüllt. Das Mark mit seinen reichlichen Riesenzellen, dem geringen Fettgehalt und grossem Gefässreichthum würde am ersten dem rothen Mark entsprechen. Eine deutliche Osteoblastenschicht an der Peripherie des Knochens deutet auf das Wachsthumsstadium desselben hin. Ueber diesem wahrscheinlich als Oberkiefer aufzufassenden Knochenstück, dem sich caudalwärts noch eine Reihe flacher, unregelmässig geformter Knochen anschliessen, liegt eine grosse, mächtige Gehirnmasse. Nur von einer dünnen Kapsel eingeschlossen, gleicht auch dieses Centralnervensystem trotz seiner mächtigen Ausbildung vollkommen dem Gehirn der kleineren Dermoidcysten.

Das Gliagewebe ist reichlich ausgebildet, die Ganglienzellen dagegen sind sehr spärlich. Eine Schichtung in graue und weisse Substanz ist mehrfach dadurch angedeutet, dass die periphere Zone eine deutliche zum Centralkanal verlaufende Streifung zeigt, während die innere Zone unregelmässige Faserung und Kreuzung aufweist. Die Grenze dieser beiden Gebiete ist durch eine sehr kernreiche Schicht, in der sich die meisten Ganglienzellen localisirt haben, gebildet. Der Centralkanal des Gehirnes ist mehrere Male ventrikelartig erweitert und mit hohen Ependymzellen ausgekleidet. Von dem Gehirn ausgehend schlägt sich um die Basis cranii

an ihrem vorderen Pole ein nervöser Strang herum, der in einer grossen Strecke das schon bekannte schwarze Pigment aufweist. An seinem Ende läuft dieser Faserstrang an einen Hohlraum heran, in den schön ausgebildete Plexus chorioidei hineintreten. Die ganze Strecke gehört daher sicherlich mit zum Centralnervensystem. Dürfen wir ferner nach Analogie des vorigen Falles schliessen, so könnte das Pigment genetisch mit dem Pigment der Retina verglichen werden. An der Innenfläche des Hohlraumes breitet sich nämlich das schwarze Pigment auf eine grössere Fläche aus. In ganz enormer Weise sind in diesem Gehirn die Corpora amyloidea entwickelt. Zu Haufen gruppirt, nehmen sie an einzelnen Stellen einen Raum von 1—2 Mm. im Durchmesser ein. Dabei sind die concentrischen Ringe so wunderbar gewellt, dass man den Eindruck gewinnt, als wären sie im Ausguss erstarrt und so fixirt worden. Neben dem Centralnervensystem treten in einiger Entfernung davon die bekannten Ganglienbildungen auf, jedoch mit dem Unterschiede, dass die Ganglienzellen hier und dort zwischen die Nerven eingelagert sind, ohne durch eine dickere Kapsel als abgeschlossenes Gebilde zu imponiren. Die Nerven und Ganglien halten sich, der Norm entsprechend, immer in der Nähe grosser Gefässstämme.

Entsprechend der vollkommeneren Entwicklung der Cyste ist neben den Abkömmlingen des Ekto- und Mesoblast auch das dritte Keimblatt stark bei dem Aufbau der Missbildung thätig gewesen. Eine ganze Reihe von Flimmerepithelkanälen, deren genaueren Verlauf ich hier nicht wiedergeben kann, durchkreuzen die Missbildung und sind zum Theil zu cystischen Hohlräumen erweitert. Hyaline Knorpelinseln, umsponnen von mächtigen Schleimdrüsen, die mit ihrem Ausführungsgang in die Flimmerhöhlen münden, ahmen zum Verwechseln den Respirationstractus nach. Mehrere kleine Cysten, die mit reinem Cylinderepithel ausgekleidet sind, kann ich in ihrem Zusammenhang und ihrer Bedeutung nicht erklären.

In ihrer höheren Ausbildung weist also auch diese Cyste, ohne dass wir in allen Lageverhältnissen der Organe die Aehnlichkeit mit einem Embryo nachzuweisen brauchen, mit Bestimmtheit auf eine dreiblätterige Keimanlage hin, die der normalen menschlichen in jeder Beziehung ähnelt. Auf die in den beiden letzten Fällen hingewiesene Doppelseitigkeit der Ovarialdermoide komme ich später zurück.

11. Beobachtung.

Cyste mit flacher Vorwölbung, welche Haut, Gehirn, Ganglien, Knorpel, Respirationstractus und Darmschleimhaut enthält.

Das von einer 22jährigen Frau stammende Präparat ist in Müller'scher Flüssigkeit und Alkohol vorzüglich conservirt. Eine normale, stark geschlängelte Tube zieht über die Cyste hinweg. Das Ovarium sitzt, etwas vergrössert, der Geschwulst kappenförmig auf. Im Eierstocke liegen mehrere auffallend grosse Corpora lutea und einzelne kleine, bis

erbsengrosse Cysten. Primitiveier, sowie fertige Graaf'sche Follikel sind reichlich vertreten. Die uniloculäre, linksseitige Dermoidcyste, mit Haaren und Talg gefüllt, ist von einer sehr dünnen Kapsel umgeben, welche innen im Allgemeinen glatt ist. Nur in einer Ausdehnung von etwa $2^1/_2$ Cm. im Durchmesser ist die Wand verdickt. Aus der centralen Zone dieser Verdickung treten zwei parallel verlaufende Leisten vor, die eine Rinne seitlich begrenzen. Die ganze periphere Zone der Leisten ist mit behaarter Cutis überzogen.

In Bezug auf die Entstehung ist diese Missbildung sehr einfach zu erklären, wenn wir nur den Gedanken festhalten, dass die mittlere Zone, die beschriebene Rinne, der offen gebliebene Darmschlauch ist, während die hauptsächlich nach einer Seite entwickelte Haut mit dem darunter liegenden Gehirn die Ektodermanlage darstellt. Durch mechanische Zerrung hat sich also die Anlage des äusseren Keimblattes, statt dorsal, neben dem Entoderm entwickelt. Die Cutisfläche mit ihren spärlichen Haaren und den reichlichen, kräftigen Drüsen entspricht vollkommen der Kopfhaut. Das subcutane Fettgewebe nimmt nur eine sehr dünne Zone ein. Umschlossen von einer welligen, theilweise elastischen Bindegewebskapsel, schiebt sich in flacher Ausdehnung unter die Cutis und weiter unter einen Theil der centralen Schleimhautfläche das Nervensystem. In diesem letzteren treten wieder die nervösen Elemente stark gegen das Gliagewebe und die Gefässe zurück. Der Centralkanal des Gehirnes, vorn ventrikelartig dilatirt, zeigt caudalwärts ein verschmälertes Lumen und ist an dem hinteren Pole sogar so stark comprimirt, dass nur noch der Zellenreichthum einer gewissen Zone ihn als solchen erkennen lässt. Sein Ependym besteht aus cubischen, ziemlich stark granulirten Zellen. Aus einem cranialwärts auftretenden doppelten Centralkanal glaube ich eine doppelte Anlage von Hemisphären vermuthen zu dürfen. Weiter wäre hervorzuheben, dass von dem hinteren Ende des Gehirnes kräftige Nervenstämme zwischen die Organe des Foetus hineinziehen. Ihr grösserer Theil erreicht einen Complex von Ganglien, die, ausgestattet mit grossen, einen hellen, bläschenförmigen Kern in dunklem Protoplasma aufweisenden Ganglienzellen, den Intervertebral- und Kopfganglien vollkommen gleichen. Aus ihnen treten wiederum dicke Nervenstämme aus, deren weitere Verzweigung ich nicht verfolgt habe.

Die Mesoblastproducte, von denen wir eines schon als Gehirnkapsel kennen gelernt, lassen sich am besten im Zusammenhange mit dem Entoderm besprechen. Bei der Unterscheidung einer centralen Schleimhautregion von einer peripheren Hautzone habe ich schon darauf hingewiesen, dass dieses Centrum weiter nichts ist, als die offene, nicht zum Kanal geschlossene primäre Darmanlage. Dementsprechend ist dieses ganze Gebiet mit einer meist vorzüglich erhaltenen, einschichtigen Flimmerepithelschicht überzogen. Die Grenze gegen die Cutis und gegen eine kurze Strecke von Plattenepithelschleimhaut ist allseitig scharf, bis auf die einzelne Zelle zu bestimmen. Reichliche Lymphfollikel wölben die Schleimhaut leicht vor. Jene erwähnten, vorspringenden Leisten weisen als Stützgerüst Knorpelinseln in ihrem Centrum auf. Sie haben dadurch dem abflachenden Innendruck der Cyste widerstanden. Das Epithel über ihnen ist stark geschädigt. In der Tiefe der Rinne wird

auf eine kleine Strecke das Flimmerepithel durch eine andersartige Zellenschicht unterbrochen, welche nur etwa 50 Zellen im Durchmesser enthält. Das Epithel derselben hat die vollkommenste Aehnlichkeit mit einer Darmschleimhaut. Statt der Flimmern zeigt diese Zellenform einen deutlich ausgeprägten Basalsaum. Der meist ovale Kern lagert, senkrecht gestellt, in der Mitte der Zelle. Das Protoplasma ist sehr fein granulirt. Schleimzellen mit deutlichster Flaschenform gleichen vollkommen den Becherzellen des Darmes. Wenn ich ferner noch hinzufüge, dass ein schöner Solitärfollikel sich ebendort findet, und dass mehrfache glatte Muskelfaserschichten unter der Schleimhaut lagern, so kann wohl kein Zweifel mehr bestehen, dass es sich hier in der That um eine wahre Darmbildung handelt. Die Flimmerepithelschleimhaut charakterisirt sich durch die ihr anliegenden Organe auch hier wieder als Schleimhaut des Respirationstractus oder, wenn wir uns genauer ausdrücken wollen, des noch gemeinsamen, embryonalen, vorderen Darmschlauches. Auf ihrer freien Oberfläche münden die bekannten, zusammengesetzten Schleimdrüsen, welche deutliche Halbmonde und stark gefüllte Schleimzellen aufweisen. Einerseits umspinnen die Schleimdrüsen eine Reihe hyaliner Knorpelinseln, andererseits werden sie selbst von kräftigen Lagern glatter Muskelfasern umzogen. An diesen Drüsen sowohl, wie an den Knorpelinseln ist eine deutliche Wucherung und ein ausgeprägtes Wachsthum nachzuweisen. So zeigen einige Knorpelinseln neben fertigem Knorpel noch ein weiches, myxomatöses Gewebe, das sich erst zur Bildung der hyalinen Grundsubstanz anschickt. Innerhalb dieses Gewebes sind die Zellen noch nicht von einer Kapsel umgeben.

Ganz entfernt von der Gehirnmasse findet sich auf der einen Seite der Missbildung eine abgeschlossene Cyste vor, die mit einfachen Cylinderzellen ausgekleidet ist. Ausführungsgänge von Schleimdrüsen münden in diese Cyste. Ursprung und Bedeutung des Hohlraumes ist fraglich.

Kopfhaut, Gehirn und Ganglien als Abkömmlinge des Ektoblast, Respirations- und Darmtractus als Producte des inneren Keimblattes und endlich die reichlichen Gebilde des Mesoderm, Knorpel, glatte Musculatur und Bindegewebe, weisen wohl ohne weitere Ausführung auf eine rudimentäre menschliche Embryonalanlage hin. Die Verschiebung der einzelnen Organe gegen einander braucht uns als bedeutungslos nicht weiter zu beschäftigen.

12. Beobachtung.

Cyste mit mächtiger Zottenbildung, welche Haut, Gehirn, Ganglien, Knorpel, Respirationstractus und Eiweissdrüsen enthält.

Diese kindskopfgrosse, in Alkohol gehärtete Dermoidcyste ist leider bei einer früheren Untersuchung mehrfach eingeschnitten, so dass sich die Gewebe und Organe nicht alle mehr in Zusammenhang bringen lassen. Da aber die Hauptmasse der Zotte erhalten ist, so ist immerhin noch die Aehnlichkeit mit einem Embryo deutlich nachzuweisen. In das Lu-

men der Cyste springt eine von kräftiger Haut überzogene Zotte vor, die, grösstentheils behaart, nur an einem Abhange eine schleimhautähnliche Fläche erkennen lässt. Lassen wir die Cutis, die ein auffallend derbes Gefüge zeigt, als in ihrem Bau bekannt ausser Acht, so springt als die Hauptmasse der Zotte direct unter dem subcutanen Fettgewebe ein gewaltiger Complex centralen Nervensystems in die Augen. Wie immer eingeschlossen in eine bindegewebige, elastische Kapsel, erstreckt sich die Nervenmasse in flacher Ausdehnung unter der Hautpartie der Missbildung hin. Von der Kapsel gehen Septen mit Gefässen in das Gehirn hinein und ahmen die Einsenkungen der weichen Häute nach. Eine Abgrenzung der Rinden- und Markschicht ist nur durch die verschieden gerichtete Faserung deutlich. Gliamassen überwuchern die nervösen Elemente mächtig. Die ganz unregelmässig sich hin und her windenden, mit schönem Ependym bekleideten Centralkanäle lassen sich kaum von einem gemeinsamen Gesichtspunkte aus betrachten; selbst die Frage, ob sie mit einer doppelten Hemisphärenbildung in Beziehung stehen, wage ich nicht zu entscheiden. Corpora amyloidea sind nur spärlich vorhanden; sie lagern gruppenweise angeordnet in der Nähe eines Organes, das an eine Hypophysis erinnert, doch sind die Bilder an dieser Stelle etwas zerrissen und verbieten eine bestimmte Entscheidung. Folgen wir den kräftigen Nervenzügen, die von dem Gehirne ausstrahlen, so begegnen wir bald wieder den uns jetzt hinlänglich bekannten, ganglienartigen Bildungen. In solcher Ausdehnung und Zahl, wie hier, habe ich sie in keinem anderen Präparate wiedergefunden. Etwa 8 oder 9 einzelne Ganglien lagern sich zu einem makroskopisch erkennbaren Knötchen von der Grösse eines Intervertebralganglion zusammen. Ueber die einzelnen Zellen ist nichts Neues den mehrfach gemachten Angaben zuzufügen. Nachdem die vom Gehirn abgehenden Nervenfasern durch die Ganglien durchgetreten sind, verästeln sie sich nach allen Richtungen, ohne dass man ihre Ziele verfolgen könnte.

Auf dem Wege, den die Nerven in ihrem weiteren Verlaufe einschlagen, passiren sie eine Reihe cystischer Bildungen, die mit dem Entoderm im Zusammenhang stehen müssen. Ich erwähnte schon an der Oberfläche der Zotte eine Schleimhautfläche, die sich bei genauerer Untersuchung mit Flimmerepithel bekleidet erwies. Von dieser Region senkt sich ein Kanal in die Tiefe und zieht langgestreckt unter dem Gehirn weg, um sich am hinteren Pole desselben zu den genannten Cysten zu erweitern. Auf dem Wege dorthin münden in ihn eine Reihe langausgezogener Schleimdrüsen, die von grossen Bündeln glatter Muskelfasern umsponnen werden. Neben den Schleimdrüsen entsprechen einige zusammengesetzte Drüsenhaufen, mit ihrem granulirten, körnigen Protoplasma der Zellen und dem central gelegenen, runden Kern, normalen Eiweisdrüsen; doch kann ich mich auf eine genauere Vergleichung der verschiedenen Drüsenbildungen nicht näher einlassen. Die Wände der Hauptcysten, welche mit hohem Flimmerepithel ausgekleidet sind, verdanken allseitig vorspringenden Septen eine Vergrösserung ihrer Oberflächenausdehnung. Regellos versprengt treten in unmittelbarer Nachbarschaft der Flimmerkanäle und Drüsen die bekannten hyalinen Knorpelstücke auf und zwingen wiederum zu dem Vergleich mit dem Respirationstractus. Mehrere verschieden, theils mit

Flimmer-, theils mit Cylinderepithel ausgekleidete Cysten sind mir in ihrer Bedeutung fraglich geblieben.

Selbst also an diesem nicht mehr vollständigen Präparate erkennen wir mit Leichtigkeit alle die Gewebe der Dermoidcysten wieder, ja wir können aus der Lage der Organe die embryoähnliche Entwicklung aus drei Keimblättern mit Sicherheit erschliessen. Die Kopfhaut mit dem Gehirn hat kappenartig die Entodermanlage überwuchert, so dass sich eine dorsale Fläche des Embryo von einer ventralen in einfacher Weise unterscheiden lässt.

13. Beobachtung.

Alte, mindestens 8jährige Cyste mit einem mächtigen Vorsprung, welcher Haut, einen grossen markhaltigen Knochen und Zähne, Knorpel und regressiv veränderte, durch Bindegewebe und Fettgewebe theilweise substituirte Gehirnsubstanz enthält.

Das Präparat stammt von einer 32jährigen Frau, welche zweimal, und zwar zuletzt vor 8 Jahren, geboren hatte. Schon im zweiten Puerperium soll ein Tumor des linken Ovarium bemerkt worden sein, der langsam wuchs und erst vor kurzer Zeit, also nach 8jährigem Bestehen, durch localperitonitische Reizung Anlass zur Operation gab. Diese Krankengeschichte führe ich deshalb an, weil der Fall der einzige ist, bei dem eine so lange Wachsthumsperiode der Missbildung beobachtet ist. Wir dürften in Anbetracht dessen wohl auch eine sehr ausgebildete Form der einzelnen Organe erwarten.

Während der Uterus und die rechten Anhänge sich als normal erwiesen, fand sich an dem uterinen Pol des linken Ovarium, mit diesem nur durch einen breiten Stiel verbunden, ein faustgrosser, glatter, cystischer Tumor. Die linke Tube war intact. Das noch vollständig erhaltene linke Ovarium, von dem der Tumor unzweifelhaft ausging, enthielt in seinem kernreichen Stroma reichliche Primitiveier und Graafsche Follikel neben mehreren Corpora fibrosa. Corpora lutea fehlten ganz. Als Inhalt der Cyste entleerte sich, wie gewöhnlich, Talg und feine blonde Haare. Die Haare sitzen auf einem $2\frac{1}{2}$—3 Cm. ins Lumen vorspringenden, 8 Cm. breiten Höcker fest. Seine Form lässt sich mit der einer Nase vergleichen, deren Rücken von dicker, behaarter Cutis überzogen, deren steil abfallende Seiten haarlos und glatt sind. Schon die Grösse der Missbildung verhinderte eine Untersuchung des ganzen Tumors auf Serienschnitten, ein Unterfangen, welches überdies auch an einem mehrere Centimeter im Durchmesser haltenden Knochen doch gescheitert wäre. Ich sägte deshalb in der Richtung des Nasenrückens aus der ganzen Missbildung ein Stück heraus, von dem ich hoffen konnte, dass es die Hauptbestandtheile enthielt.

Die der Kopfhaut entsprechende, verhältnissmässig schwach behaarte Cutis weist grosse Talgdrüsen und spärliche Knäueldrüsen auf. Die Cutis reicht, um im alten Bilde weiterzusprechen, fast bis an die Spitze

der Nase, macht dort einer einfachen Plattenepithelschleimhaut Platz, um an der Basis der Nase, wo makroskopisch der Tumor mit einer Schleimhaut überdeckt zu sein schien, als haarlose Haut mit Talg- und Schweissdrüsen aufzutreten. Beginnen wir mit der Plattenepithelschleimhaut an der Spitze, so können wir diese in einfacher Weise als Mundbucht auffassen. Unter ihr nämlich liegt, in einem Knochen theilweise eingeschlossen, ein ausgebildeter Zahn, der mit seiner Krone nach dieser Schleimhaut hinschaut. Neben diesem bis an die Oberfläche reichenden Zahne findet sich ein zweiter, der ganz von der Knochensubstanz umwachsen ist. Der erstere gleicht am meisten einem Schneidezahn, der letztere einem Eckzahn. Weiter scheint der erstere, theilweise im Bindegewebe steckende, keinen Schmelz zu besitzen; vielmehr persistiren die Schmelzzellen unter diesen abnormen Verhältnissen als hohe, cylindrische Zellen um die Krone des Zahnes herum. Zahnbein und Cement sind gut ausgebildet. Die Zahnpulpa zeigt ein gefässreiches Bindegewebe. Der Knochen, in welchem beide Zähne stecken, der wahrscheinlich als Oberkiefer anzusprechen ist, hat eine auffallend mächtige Entwicklung erhalten. Sein Durchmesser beträgt nach allen Richtungen $2^1/_2$—3 Cm. An der Peripherie begrenzt von einem derben Periost, innen erfüllt von grossen Markräumen, die, nach einem Osteoblastenlager zu urtheilen, in stetigem Wachsthum begriffen sind, weist das ganze Stück sehr ausgeprägte, concentrische Schichtung um grosse und kräftige Haversische Kanälchen herum auf. Das Mark mit mässig entwickeltem Fettgewebe würde mit seinen Myeloplaxen, den Markzellen und den grossen Gefässräumen dem rothen Mark entsprechen. Mitten in dem Knochen steckt eine eigenartige, drüsige Bildung, deren Erklärung grössere Schwierigkeiten macht. Ein Ausführungsgang ist an ihr nicht nachzuweisen. Sie besteht aus einem grösseren Hohlraum und einer Menge kleinerer Drüsenkanäle mit erweitertem Lumen. Das Bindegewebe zwischen den Schläuchen ist sehr spärlich entwickelt. Die Epithelzellen aller Räume sind noch als Cylinderzellen erkennbar, haben aber durch Quellung und Nekrose stark gelitten. Ihr Protoplasma ist hell und durchscheinend, der Kern auffallend klein und rund. Im Lumen der Kanäle liegen geschichtete, an Colloidkugeln erinnernde Gebilde. Die Veränderung der Zellen sowohl, wie die Colloidbildung weisen auf degenerative Vorgänge innerhalb des Gebildes hin. An ein selbständiges Organ, das in den Knochen verlagert wäre, ist kaum zu denken.

Ich habe die an der Spitze des Höckers gelegenen Gebilde als die am cranialen Pol gelegene Mundbucht und den daran gelegenen Knochen als einen Kiefer bezeichnet, da man weiter nach dem Nasenrücken zu über dem Knochen auf die Anlage des Centralnervensystems trifft. Das Bild des Gehirnes weicht von den bis jetzt beschriebenen wesentlich ab. Von nervösen Elementen ist fast nichts mehr nachzuweisen, nur hier und dort finden sich noch kleinere Nester von Gliagewebe mit Corpora amyloidea. Der grösste Theil ist ersetzt durch derbes, sklerotisches Bindegewebe und Fettzellen. Dass jedoch früher eine grössere Gehirnanlage vorhanden gewesen sein muss, lässt sich noch deutlich an der cranialen und duralen Kapsel erkennen, von der die Wucherung des Bindegewebes in das Gehirn ausgegangen ist. Auch weisen die zwischen

dem substituirenden Bindegewebe vorgefundenen Amyloidkörper mit Sicherheit darauf hin, dass dort centrale Nervenmassen gelegen haben müssen. Fragen wir nach der Ursache dieser Veränderung im Gehirne, so kann uns nur eine Antwort genügenden Aufschluss darüber geben. Wir hörten aus der Krankengeschichte, dass die Missbildung 8 Jahre bestanden haben soll; so liegt denn am nächsten, zu erforschen, ob nicht aus dem hohen Alter der Cyste eine derartige Veränderung abgeleitet werden kann. Dass in der That der ganze Bindegewebsapparat hier in der Zeit von 8 Jahren enorm gewuchert ist, dafür spricht zunächst die auffallende Grösse des Knochens und der Einschluss des Zahnes in den Knochen. Es liegt daher auch nahe, anzunehmen, dass die Gliamassen bei ihrem feinen Bau, ebenso wie die rein nervösen Elemente, durch die energischer wuchernden Bindegewebszellen mit der Zeit grösstentheils substituirt worden sind. Das anfangs junge, kräftige Bindegewebe ist alsdann allmählich sklerosirt und zum Theil durch Fettgewebe ersetzt worden. Wir haben also eine ganze Reihe von anatomischen Befunden, die mit Bestimmtheit darauf hinweisen, dass die Missbildung länger als gewöhnlich im mütterlichen Organismus zugebracht, und dass mithin die anamnestische Angabe wohl zu Recht bestehen kann.

Am Fusse des grossen Knochens und wiederum, wenn ich so sagen darf, ventral von demselben treten grosse, hyaline Knorpelstücke auf, die das gewöhnliche Bild der Knorpelinseln des Respirationstractus wiedergeben, und die mit einzelnen Schleimdrüsen darauf hinweisen, dass die Entodermanlage in der Nachbarschaft stattgefunden haben muss. Der eigentliche Darmschlauch ist in dem ausgeschnittenen Stücke nicht gelegen, doch zweifle ich bei dem Vorhandensein von Schleimdrüsen nicht daran, dass er angelegt und bei vollkommener Untersuchung aufzufinden ist.

Die Cyste, welche also entsprechend den gewöhnlichen Dermoidcysten mit Haut, Knochen, Zähnen, Gehirn, Knorpel und Drüsen ausgestattet ist und deshalb wie alle anderen den Vergleich mit einem rudimentär entwickelten Foetus verlangt, ist durch das auffallende Alter eine seltene Erscheinung. Die meisten Dermoidcysten sind bei ihrer Exstirpation im Wachsthumsstadium begriffen; diese dagegen hat den Höhepunkt ihrer Entwicklung überschritten und ist reich an regressiven Vorgängen. Eine solche fast vollständige Substitution des Centralnervensystems durch Bindegewebe und Fett ist bisher in der Literatur nicht beschrieben worden.

14. Beobachtung.

Cyste mit schneckenartig gewundenem, an der Spitze fixirtem Vorsprung, welcher Haut, Gehirn, Knochen und Halswirbelsäule, Respirationstractus und Knorpel und wahrscheinlich eine verkümmerte Lungenanlage enthält.

Die Patientin, von der diese Missbildung stammt, hat einmal geboren. Seitdem klagte sie über unregelmässige Menses und Beschwerden

im Abdomen. Die zwei Jahre nach der Geburt vorgenommene Untersuchung liess neben dem nach hinten gedrängten Uterus eine faustgrosse, den Beckeneingang überragende, rechtsseitige Geschwulst fühlen, während links vor dem Uterus ein über kindskopfgrosser Tumor, der bis zum Nabel reichte, abzutasten war. Die durch die Operation entfernte Geschwulst besteht aus einem cystischen und einem compacteren Theile. Ihr Stiel war mehrfach nabelschnurartig torquirt und sass an der linken Uteruskante fest. Die beiden in ihrer Consistenz verschiedenen Hälften des Tumor werden durch einen tief einschneidenden Ring von einander getrennt. Die stark geschwollene Tube verläuft lang ausgezogen an der hinteren Seite der Geschwulst entlang. In das Mesovarium hat eine grössere Blutung stattgefunden, die wohl auf die Stauung infolge der Stieltorsion zurückzuführen ist. Die Drehung des Stieles muss schon einige Zeit intra vitam bestanden haben, denn der ganze Tumor ist durchsetzt von kleinen Ekchymosen von bräunlichrother Farbe. Die Venen sind zudem ad maximum erweitert. Die Färbbarkeit der Gewebe hat stark gelitten.

Der cystische Theil der Geschwulst enthält eine mit Schleim untermischte Detritusmasse. Der kleinere, scheinbar compacte Theil der Geschwulst, welcher einen Durchmesser von fast 6 Cm. hat, zeigt auf dem Durchschnitt eine ganz wunderbare Form. Es findet sich nämlich im Innern von einer 1 Cm. dicken Kapsel eingeschlossen eine mit Haaren und Talg gefüllte, sehr complicirt gebildete Dermoidcyste. Dass sich der Tumor beim äusseren Betasten als compact darstellte, ist in Anbetracht der 1 Cm. dicken Kapsel nicht zu verwundern. Was die Missbildung selbst betrifft, so ist sie in ein den Hohlraum querendes Septum eingelagert, das nach allen Seiten hin durch bindegewebige Sprossen mit der Wand in Verbindung steht. Dadurch wird der Binnenraum so complicirt gebaut, dass er am ersten mit einem Schneckenhaus oder der Gehörschnecke Aehnlichkeit hat. Der durchziehende Balken, als Sitz der eigentlichen Missbildung, würde der knöchernen Axe der Schnecke entsprechen, während die Lamina spiralis ossea die seitlich abgehenden, bindegewebigen Sprossen darstellen würden. Diesen topographischen Verhältnissen entsprechend liegt hier, worauf ich früher schon hinwies, die zweite Hauptform vor, die sich von der ersteren, der einfachen Zottenform, nur dadurch unterscheidet, dass hier die Spitze der Zotte angewachsen ist.

Aus den Serienschnitten, welche ich durch den ganzen 6 Cm. dicken Tumor gemacht habe, ergiebt sich nun folgendes Bild der Cyste. Ihre Innenwand sowie die feinen Bindegewebsäste sind nur von einer dünnen Epidermisschicht überzogen, die bei ihrem Uebergang auf den Hauptbalken den Charakter der Cutis annimmt. Beginnen wir der leichteren Uebersicht halber die Schilderung letzterer Bildung mit der unteren Seite, der Bauchseite des Embryo, so haben wir zunächst zu berücksichtigen, dass sich der Darmschlauch nicht zu einem vollständigen Kanal geschlossen hat, vielmehr das Entoderm in grosser Ausdehnung die Bauchfläche des Embryo überzieht. Hier haben wir also eine weite Fläche von mehr oder minder gut erhaltenem Flimmerepithel vor uns. Die ganze Region ist unterschichtet von einer kräftigen Lage glatter Musculatur. Von dem

freien Darmschlauch stülpen sich zwei Gänge in das Innere der Missbildung ein. Ohne dass diese beiden Schläuche in einen directen Zusammenhang zu bringen sind, bin ich doch geneigt, sie als eine symmetrische Anlage anzusprechen, da sie gerade an den beiden Polen eines mächtigen Knorpelskeletts auftauchen. Der eine Gang, mit schönem Flimmerepithel ausgekleidet, scheint in seinem weiteren Wachsthum durch ein Knorpelstück gehemmt worden zu sein, denn das Lumen wird durch dasselbe comprimirt, der Kanal endigt blind. Freiere Wege haben dem zweiten Schlauch zu Gebote gestanden. Ebenfalls aus einer Flimmerregion sich in die Tiefe senkend, verliert er sein Flimmerepithel und theilt sich in mehrere Schläuche mit cubischen Zellen, welche Ausführungsgänge von Schleimdrüsen darstellen. Neben den Schleimdrüsen geht ein weiterer, im Anfang stark comprimirter Kanal ab, der zu einem eigenartig gebauten Organ führt. Nachdem sich der Kanal um die ihn comprimirenden Knorpelinseln herumgeschlagen, tritt er in Begleitung von grossen Gefässen an den Hilus eines dreieckigen Gebildes heran, das am besten mit einem Lungenlappen verglichen werden kann. In der Gegend des Hilus mit breiter Basis beginnend, verschmälert sich der Lappen allmählich und endigt mit einem scharfen Rande. Das so bereits seiner Form nach in etwas der Lunge ähnelnde Gebilde, welches durch seinen Ursprung schon eine Beziehung zum Entoderm erkennen lässt, entspricht auch in seiner Structur ungefähr der normalen Lunge. Man erkennt, dass sich lockere, gefässführende Zellmassen maschenförmig um kleinere, alveoläre Hohlräume anordnen. In dem Gewebe treten hin und wieder kleine Herde von hyalinen Knorpelinseln auf. Die Gefässe verlaufen alle nach dem Hilus zu. Von bronchusähnlichen Bildungen sind keine deutlichen Bilder aufzufinden. Mehrere Thatsachen sprechen also dafür, dass wir hier eine embryonale Lungenanlage nachgeahmt finden, eine Beobachtung, die ich bis jetzt in der Literatur nicht verzeichnet finde. Die Beschreibung Virchow's[20]) von einem mediastinalen Teratom mit Entwicklung von Lungengewebe kann hiermit nicht verglichen werden, da die in der Brusthöhle vorkommenden complicirten Geschwülste nichts mit den Eierstocksdermoiden zu thun haben. Zudem liesse sich ja die Beobachtung Virchow's auf eine einfache Abschnürung, entsprechend den Flimmercysten in Mediastinaltumoren, zurückführen. Kehren wir zur Entodermanlage zurück, so wäre noch zu erwähnen, dass die ganze Flimmerfläche, ebenso Schleimdrüsen und Lunge, von einem auffallend starken Knorpelskelett überlagert werden. Nicht weniger als ein Dutzend kleinerer und grösserer, mannigfach geformter Knorpelstücke, welche alle die gleichartige hyaline Structur haben, schieben sich über und neben einander zu einem verwirrenden Bilde zusammen. Mehrere dieser gehören unzweifelhaft zum Respirationstractus, während eine andere, durch straffes, elastisches Bindegewebe verbundene Knorpelpartie als Theil der Wirbelsäule aufzufassen ist. In dieser Beziehung verweise ich auf die 8. Beobachtung, in der ein ringförmiges Knorpelskelett ausgebildet war, durch welches die hintere Gehirnmasse hindurchtrat. An dieses Bild wird man hier auf den ersten Blick erinnert. Um über die nähere Beziehung dieser Knorpel zum Gehirn ins Klare zu kommen, müssen wir uns die Lage des Kopfes zuerst genauer verdeutlichen.

Der Kopftheil der Missbildung ist sehr mächtig entwickelt. Seine Anlage geht cranialwärts weit über den Darmschlauch hinaus, und zwar so weit, dass das hintere Ende des Centralnervensystems über der Region der beschriebenen Schleimdrüsengruppe liegt. Ebendort finden sich nun die Hauptknorpelmassen ringförmig um den hinteren Theil des Centralnervensystems gelagert. Durch diesen Ring treten die Nervenmassen hindurch, um zu den Organen der Missbildung zu verlaufen. Die ganz auffallenden Formen des Knorpelskeletts lassen sich unmöglich durch einfache Beschreibung wiedergeben. Das jenes umschliessende, derbe, zum Theil elastische Gewebe steht mit der Basis cranii in directer Verbindung. Ueber dem dicken, bindegewebigen Polster der Basis liegt das in gewöhnlicher Weise entwickelte Gehirn. Das Gliagewebe ist von Blutungen reichlich durchsetzt, das nervöse Gewebe nur spärlich vorhanden. Kleinere Haufen von Amyloidkörpern mit concentrischer Schichtung liegen unregelmässig zerstreut. Ueberdacht ist das Gehirn von einer derben, elastischen Kapsel, in der an der dorsalen Fläche keine Knochen nachweisbar sind. Zwischen dieses Pericranium und die mächtige, stark behaarte Kopfhaut schiebt sich ein reichliches Unterhautfettgewebe. Die Haut selbst hat alle Attribute der normalen Cutis. An dem cranialen Pol, und zwar mit der Basis cranii in Zusammenhang, liegt ein dickes, markloses Knochenstück mit kräftiger Lamellenstructur. Der Knochen könnte wegen seiner Form und Dicke weniger zum Skelett des Schädelgrundes gehören, als vielmehr einen Kiefer darstellen; doch lassen sich darüber, ebenso wie über die Bedeutung einer Reihe versprengter kleiner Knocheninseln, keine bestimmten Aufschlüsse geben.

Nach der Durchforschung der ganzen Missbildung von der ventralen Fläche nach der dorsalen hat sich derselbe Bau in auffallender Uebereinstimmung wiedergefunden, den wir als die Regel kennen gelernt haben. Fassen wir den Befund nochmals, von der Kopffläche beginnend, kurz zusammen, so haben wir die Kopfhöhle, von der Kopfcutis überzogen, mit einer Anlage der oberen Wirbelsäule am hinteren Ende und einem grösseren Kieferknochen am vorderen Pole. Die offen gebliebene Anlage des inneren Keimblattes hat, wie immer, versucht, den Respirationstractus zu bilden, und ist dabei so weit entwickelt, dass sogar ein Lungenlappen angelegt scheint.

15. Beobachtung.

Cyste mit einfacher Zotte, welche Haut, Ganglien und Darmschleimhaut enthält und eine eigenthümliche Veränderung der Wand der Knäueldrüsen aufweist. Hierzu Taf. IX u. X, Fig. 5.

Wenn ich auch von dieser Dermoidcyste leider nur noch ein kleines Stück besitze, so möchte ich die Beschreibung derselben doch hier einfügen, da sich an den Knäueldrüsen dieser Bildung eine auffallende Veränderung vollzogen hat. Das Präparat stammt von einer 30jährigen

Frau. Die Cyste war über faustgross und enthielt nur eine flache, wallnussgrosse Zotte. Aeusserlich ist das vorliegende, einen Theil der Zotte darstellende Stück mit dicker, behaarter Cutis überzogen. Die Haut ist ganz normal ausgebildet; alle Schichten der Epidermis sind abzugrenzen. Die Talgdrüsen sind gross, ihre Ausführungsgänge weit offen. Die Haare, welche fast alle bis tief in das Unterhautzellgewebe mit ihren Wurzeln hineinragen, sind meistens markhaltig. In der Zone des Unterhautfettgewebes lagern schlauchförmige Bildungen, deren Bedeutung bei den auffallenden Veränderungen der Wand und der Epithelien nur aus Serienschnitten nachzuweisen war. Mit Hülfe solcher liess sich feststellen, dass diese cystenartig dilatirten Schläuche mit Ausführungsgängen zusammenhängen, welche denen der Knäueldrüsen vollkommen gleichen. Ich gebe in Fig. 5 (Tafel IX u. X) das Bild der hochgradigsten Form der zu beobachtenden Veränderung wieder.

Man erkennt, dass die Epithelien nur noch an wenigen Stellen der Wand aufsitzen, dass die meisten in das Lumen abgestossen und nekrotisirt sind. Die Partien, an denen das Epithel fehlt, zeigen auf Querschnitten keine glatte Wand; vielmehr treten dünne, auf dem Durchschnitte als rundliche Knötchen erscheinende Pfeiler an der Innenfläche der Drüsenkanäle auf. Die Bedeutung dieser Pfeiler wird dort deutlicher, wo die Seitenwand in Längsschnitten getroffen ist. Hier zeigt sich, dass unter der abgestossenen Epithelschicht ein Lager von langen, in der Längsaxe des Drüsenkanals verlaufenden Spindelzellen gelegen ist. Diese breiten, ziemlich parallel gelagerten Spindeln haben einen länglich-ovalen, an beiden Polen abgerundeten Kern. An den Enden laufen die Zellen spitz zu. Am ersten zu vergleichen sind sie mit glatten Muskelfasern. Bekanntlich stritt man sich noch vor kurzer Zeit darum, ob in den Knäueldrüsen glatte Musculatur vorhanden sei oder nicht. Erst in letzter Zeit hat man derartige Fasern unzweifelhaft direct unter dem Epithel nachgewiesen. Schon bei anderen Dermoidcysten, speciell bei der im Mediastinum gefundenen, wies ich darauf hin, dass die cystischen Knäueldrüsen gleichfalls eine auffallende Veränderung ihrer Wand erkennen liessen. Doch waren die Processe, die hier so deutlich ausgebildet sind, dort nur angedeutet.

Den beschriebenen Befund glaube ich nur als die Folge einer Arbeitshypertrophie deuten zu können. Die durch den Verschluss der Ausführungsgänge hervorgerufene Stauung des Secrets verlangt von der Drüse eine stets zunehmende Kraftanstrengung. Da bei diesen Entleerungsversuchen in erster Linie oder sogar allein die Muskelfasern thätig sind, müssen sie naturgemäss hypertrophiren und sich vermehren. Dass dem in der That so ist, lässt sich leicht daran nachweisen, dass graduell mit der Dilatation der Drüsenschläuche auch die Hypertrophie einhergeht. Die auffallende Hypertrophie der Muskelspindeln ist in diesem Falle vielleicht noch durch eine Quellung der Zellen vermehrt worden. An den Epithelien selbst ist diese Quellung direct erkennbar; es steht deshalb auch der Annahme nichts im Wege, dass nach Abstossen der Epithelien die jetzt freiliegenden Spindeln, von derselben Schädlichkeit getroffen, derselben Veränderung unterlegen sind. Was die Lagerung der Muskelzellen angeht, so ist hier deutlich erkennbar, dass sie direct unter dem

Epithel und innerhalb der Membrana propria liegen; deshalb springen sie auch wie Pilaster aus der Wand vor.

Aehnliche Bilder wie das meinige zeichnet Spencer Wells[103]) von der Glandula humeralis des Ornitorhynchus, und hebt hervor, dass auch beim Hunde derartige Drüsen der Haut vorkämen.

Die sonstigen in der Zotte vorkommenden Organe haben für uns kein weiteres Interesse, da ich sie doch nicht im Zusammenhange schildern kann. Neben Nerven, Gefässen und Ganglienhaufen findet sich ein Cylinderepithelschlauch mit Becherzellen, aber ohne Flimmern oder Basalsaum. Unter der Schleimhaut lagern dort Lymphfollikel.

Von den drei nun folgenden Fällen erwähne ich nur die auffallendsten Erscheinungen, theils weil mir die betreffende Cyste nicht mehr ganz zu Gebote steht, theils weil die Missbildung eine derartige Grösse erreicht hatte, dass von einer umfassenden mikroskopischen Untersuchung nicht mehr die Rede sein konnte.

16. Beobachtung.

Auffallend deutlich ausgebildetes Felsenbein und Oberkiefer einer Dermoidcyste.

Aus einer dem hiesigen Institute übersandten Dermoidcyste, die ganz macerirt wurde, um das Knochenskelett zu erhalten, stammen zwei Knochenstücke, die wegen ihrer vollendeten Ausbildung der Erwähnung werth sind. Das eine erkennt man schon beim ersten Anblick als ein fast vollkommen ausgebildetes, rechtes Felsenbein. Im Ganzen 4 Cm. lang, lässt dieser Knochen die einzelnen Fortsätze des Felsenbeins, wenn auch verkümmert und verschoben, sehr deutlich wiedererkennen. Die Schuppe, welche nach oben nur wenig ausgebildet ist, ist kurz und dick. Während der Processus zygomaticus nur durch einen wulstigen Höcker angedeutet ist, hat der Processus styloideus eine sehr vollkommene Entwicklung erfahren. Die Felsenbeinpyramide geht, wie in der Norm, von der concaven Fläche des Knochens ab; an ihrem Ansatze ist sie plump und dick, verjüngt sich dann bis zu einem spitzen Ausläufer. Ein dem Meatus acusticus internus entsprechender Kanal geht an der hinteren Fläche der Pyramide in das Felsenbein hinein und lässt sich 3 Mm. weit sondiren. Auf die anderen Kanäle und Furchen will ich mich im Einzelnen nicht weiter einlassen; sie sind fast alle ausgebildet, allerdings mit Modificationen und Verlagerungen. Die Oeffnung des Gehörganges nach aussen fehlt. Ueber die innere Entwicklung des Ohres kann ich keine weitere Auskunft geben, da ich das Präparat unversehrt erhalten wollte.

Der zweite Knochen entspricht einem rechtsseitigen Oberkiefer. Seine Figur lässt sich am besten vorstellen, wenn man sich einen Oberkiefer von vorn nach hinten zusammengepresst denkt, und zwar so, dass die vordere Partie über die hintere geschoben wird. Natürlich hat dadurch die Form des Knochens mit der des normalen kaum noch eine

Aehnlichkeit. Von der oberen Fläche des Kiefers gehen zwei spitze Fortsätze ab, die vielleicht dem rudimentären Processus nasalis entsprechen. Fast die ganze cubische Masse des Knochens ist von Zähnen besetzt, welche alle in normaler Weise in Alveolen feststecken und zum Theil auch mit ihren Kronen vom Knochen eingeschlossen sind. Im Ganzen sind 7 Zähne vorhanden, die, über- und nebeneinander geschoben, alle möglichen Stellungen einnehmen. Soweit man die einzelnen nach ihrer Form übersehen kann, scheinen es 1 Eckzahn, 3 vordere und 3 hintere Backenzähne zu sein; alle entsprechen der Form der bleibenden Zähne. Da die Schneidezähne dem Zwischenkiefer angehören, so hätten wir hier den ganzen Oberkiefer mit seinen Zähnen entwickelt; ein Praemolaris ist sogar aus unbekannter Ursache hinzugekommen.

Derartige Ausbildungen von Kopfknochen sind mehrfach in der Literatur erwähnt. Zeichnungen beizufügen hielt ich deshalb für überflüssig, weil Harres[43]) schon in seiner Dissertation über Dermoidcysten gute Abbildungen vom Kiefer und von einem deutlichen Felsenbein geliefert hat. Auf die Frage, warum die eine Seite des Embryo, hier die rechte, allein zu einer vollkommenen Ausbildung gekommen, kann ich erst bei dem Resumé der ganzen Arbeit näher eingehen.

17. Beobachtung.

Cyste mit sehr grossem Vorsprung, welche Haut, Gehirn und Ganglien, Respirationstractus mit Knorpel und Cylinderzellenkanäle enthält.

Das Präparat, seiner Herkunft nach unbekannt, ist leider sehr verschnitten. Zwar ist die ganze Missbildung noch vollständig vorhanden, doch in allen möglichen Richtungen derart eingeschnitten, dass an eine Zusammenstellung und genaue Uebersicht nicht zu denken ist. Trotzdem führe ich die Cyste in dieser Reihe mit an, da sie durch die tadellose und theilweise enorme Ausbildung einzelner Organe bemerkenswerth ist. Auf eine übersichtliche Schilderung der makroskopischen Formen muss ich Verzicht leisten. Ich beschränke mich auf die Beschreibung der bei der mikroskopischen Untersuchung vorgefundenen Gewebe und Organe.

Fast die Hauptmasse der ganzen Missbildung wird von dem Centralnervensystem gebildet. Das Gehirn, von einer derben Kapsel eingeschlossen, hat fast die Grösse eines Taubeneies. In sein Inneres springen von der Kapsel zahlreiche Septen hinein und bilden der Norm entsprechende Gyri. Ganglienzellen und Nervenfasern liegen in mässiger Menge innerhalb des mächtig entwickelten Gliagewebes. In der Nähe des Gehirnes lagert eine Reihe der bekannten Ganglien mit ihren schönen, grossen Ganglienzellen. Ueberdacht ist die ganze Hirnpartie von der kräftig

behaarten Kopfhaut, die keiner weiteren Beschreibung bedarf. Eine Reihe von Organen und verschiedenen Cysten, die alle ventral von der Hirnregion liegen, müssen auf das Entoderm zurückgeführt werden. Bei dem unregelmässigen Verlauf der verschiedenen Flimmer- und Cylinderkanäle ist eine genaue Beschreibung derselben nicht möglich. Doch lässt sich mit Sicherheit auch hier wieder die Nachbildung des vorderen embryonalen Darmschlauches und der späteren Respirationswege nachweisen. In einen mit hohen Flimmerzellen besetzten Kanal münden verschiedene, grosse Schleimdrüsen, die mit den anliegenden Knorpelmassen von glatter Musculatur umsponnen werden. Diesem bereits so oft beobachteten Bilde habe ich weiter nichts hinzuzufügen. Die übrigen neben dem Flimmerschlauch gelegenen Cysten tragen theils mehrschichtiges Pflasterepithel, theils Cylinderzellen mit Schleimzellen abwechselnd. Ein schon makroskopisch erkennbarer Schlauch zeigt eine Zotten- und Papillenbildung, die an den Darmkanal erinnert; doch finden sich hier keine Darmepithelien, sondern nur Schleimzellen. Unter der Schleimhaut liegen reichliche Follikel. Wenn ich einen Vergleich dieser Bildung mit normalen Organen machen sollte, würde ich zunächst an die Pylorusregion des Magens denken, wofür auch die äusserst mächtige Lage der glatten Musculatur spricht.

In der Nähe dieser Cysten finden sich mehrere concentrisch geschichtete Plattenepithelkugeln, welche wohl aus Talgdrüsen hervorgegangen sind. Eines dieser Gebilde ist mit blossem Auge deutlich zu erkennen und entspricht ganz dem Aussehen von Cholesteatomperlen.

Trotz der mangelhaften Uebersicht über den Zusammenhang der einzelnen Bilder dieser stark lädirten Cyste genügt also schon die Untersuchung einzelner Stücke, um all' die bekannten Organe auch hier nachzuweisen. Die aus den drei Keimblättern stammenden Producte haben sich nicht nur im Einzelnen ähnlich wie beim Embryo ausgebildet, sondern auch ihre gegenseitige Lage entspricht fast den normalen Verhältnissen.

18. Beobachtung.

Grosse Cyste mit flacher Embryonalanlage, welche Haut, Gehirn, eine grosse Augenanlage und mächtige, dickwandige Blutgefässe, Mundbucht mit Kieferknochen, Zähne und Schilddrüse enthält. Hierzu Taf. XI, Fig. 6.

Diese Cyste ist in Bezug auf ihre ganze Ausbildung und die anamnestische Angabe über das Wachsthum unstreitig die interessanteste meiner Beobachtungen. Wenn ich sie hier nicht ausführlich bespreche, so ist das in den äusserst complicirten Verhältnissen der Missbildung begründet, die selbst durch eingehendste Beschreibung unmöglich wiederzugeben sind. Aus der ganzen Cyste greife ich deshalb nur den interessantesten Theil, die Kopfpartie, heraus und

halte mich bei der Beschreibung an das in der Fig. 6, Taf. XI wiedergegebene Bild. Die Cyste stammt von einem unverheiratheten, 24jährigen Mädchen, welches bereits mit 18 Jahren durch Laparotomie von einer rechtsseitigen Dermoidcyste befreit wurde. Damals schon, also vor 6 Jahren, zeigte sich das linke Ovarium erkrankt, wurde aber in Anbetracht der Jugend der Patientin nicht entfernt. Seit dieser Zeit hat sich der Tumor im linken Ovarium stetig vergrössert, bis er schliesslich, über halb mannskopfgross geworden, zur zweiten Laparotomie Veranlassung gab.

Sofort nach der Eröffnung der Cyste lassen sich 3 verschiedene Abschnitte derselben unterscheiden. In der Mitte liegen eine Anzahl grösserer folliculärer Ovarialcysten, an beiden Polen Cysten mit epidermoidalen Bildungen, welche scheinbar vollkommen getrennt sind. Bei der genaueren Untersuchung lässt sich jedoch nachweisen, dass beide in den tieferen Partien zusammenhängen, und dass die zum Uterus hin gelegenen Theile der epidermoidalen Bildung durch Hineinwachsen der am anderen Pol gelegenen Hauptanlage des Embryo in die Ovarialcysten entstanden sind; dadurch erklären sich die mehrfachen Einzelcysten, welche in die verschiedenartig gestalteten Theile der Embryonalanlage hineinragen.

Die einzelnen Gewebe und Organe, welche den uteruswärts gelegenen Theil aufbauen, kann ich noch nicht angeben, da ich die ganze Dermoidcyste erst später mit einer anderen äusserst mächtigen Missbildung zu untersuchen gedenke.

Dagegen will ich über den Haupttheil der Missbildung, die Kopfpartie, wegen ihrer vollkommenen Ausbildung hier schon einige Erläuterungen geben. Die Fig. 6 (Taf. XI) giebt die aus der Wand hervorspringenden Organe des Embryo in sehr deutlicher Form wieder. Rechterseits liegt eine mächtige, $1\frac{1}{2}$ Cm. dicke und 3 Cm. im Durchmesser haltende Gehirnmasse (*b*), die durch eine dünne Kapsel gegen das Lumen der Dermoidcyste abgetrennt ist. Innerhalb des Gehirnes liegen, an die eine Seite gerückt, die beiden Seitenventrikel, durch ein kräftig entwickeltes Septum geschieden. Sie sind mit zartem Ependym bekleidet, welches auch die feinen, in das Lumen vorspringenden Gefässzotten überzieht. Die Hirnmasse ist natürlich wieder grösstentheils aus Gliagewebe zusammengesetzt; doch sind die nervösen Elemente im Allgemeinen reichlicher entwickelt, als sonst. Trotz des hohen Alters der Cyste, das dem der 13. Beobachtung fast gleichkommt, sind die regressiven Veränderungen innerhalb des Gehirnes nicht wie dort ausgebildet. Von einer Trennung in verschiedene Zonen des Gehirnes ist kaum etwas nachzuweisen. Ein grosser, flacher Kopfknochen liegt in der Kapsel über dem Gehirn. Von dem centralen Nervensystem laufen dicke Bündel von Nervenfasern (*g*) nach der linkerseits gelegenen Mundbucht (*f*) zu. Diese nehmen ihren Weg an dem auf der Figur deutlich sichtbaren schwarzen Fleck vorbei und gabeln sich dann nach verschiedenen Richtungen. Die genannte schwarze Fläche, welche dem Gehirn direct anliegt, besteht nach der mikroskopischen Untersuchung aus braunschwärzlichem Pigment, wie es auf der

Retina vorkommt. Dasselbe Pigment liegt auch innerhalb des Gehirnes, und zwar in der Nähe des schwarzen Fleckes. Trotzdem wir weiter keine Gebilde nachzuweisen vermögen, welche der Retina angehören können, glaube ich doch, dass diese Pigmentablagerung mit dem Versuche einer Augenanlage in Zusammenhang gebracht werden muss. Bei zweien meiner Dermoidcysten erwähnte ich schon ähnliche Pigmentablagerungen am Gehirn; doch habe ich sie derart vollkommen, wie hier, bei keiner anderen wiedergesehen. In der Literatur finde ich solche Augenbildungen, zum Theil etwas vollkommener, bei Marchand[77]) und Baumgarten.[83]) Unterhalb des Gehirnes verlaufen, wie aus der Figur ersichtlich, zwei mächtige arterielle Gefässe, die einen flachen Knochen (*c*) in die Mitte nehmen. Das eine (*d*) läuft zum Gehirn, das andere (*e*) nach der Mundbucht hin. Berücksichtigen wir den Verlauf beider und die an dem einen Pole des Knochens deutliche Gabelung, so ist der Vergleich mit dem Verhalten der Carotis externa und interna wohl nicht ganz von der Hand zu weisen. Die Gefässe lagen bei der Eröffnung der Cysten nicht in der bezeichneten Weise frei, sondern mussten erst durch Ablösung einer dünnen Membran blosgelegt werden.

Auf den mikroskopischen Schnitten, die ich aus der Gegend des Gehirnes von der Missbildung angefertigt, tritt in einer ganz auffallenden Verlagerung ein Abkömmling des inneren Keimblattes auf. Es schiebt sich nämlich ein grosser Flimmerepithelkanal mit Schleimdrüsen und Knorpel an der dorsalen Seite zwischen Gehirn und einen Kopfknochen. Auf eine Strecke weit ist jener eingeschlossen von einer gut entwickelten, in colloider Degeneration begriffenen Schilddrüse. Die Beschreibung der letzteren darf ich mir ersparen, da das Bild ein so typisches ist, dass eine Verwechslung ausgeschlossen ist. Auf welchem Wege das Entoderm mit seinen Sprösslingen an die dorsale Kopfseite des Embryo kommt, kann ich an dem vorliegenden Bilde unmöglich erklären.

Die eingehende Würdigung jenes Theiles der Missbildung, der den linken Pol der gezeichneten Cyste einnimmt, muss ich einer späteren Arbeit überlassen. Doch glaube ich aus dem Vorhandensein eines unter einer lippenartigen Bildung hervorragenden Zahnes (*h*) mit Recht schliessen zu dürfen, dass wir dort die Mundbucht des Embryo vor uns haben.

An dem Präparat erkennen wir also die Organe eines Foetus in einer Vollendung, wie sie nur selten zur Beobachtung gekommen sind. In der Entwicklung von Gehirn, Auge, Mund, Darmschlauch, Schilddrüse, vielleicht sogar in der Gefässvertheilung sind die normalen Verhältnisse mehr oder minder vollkommen nachgeahmt.

Ich hoffe später, wie schon erwähnt, auf diese Cyste genauer eingehen zu können, ebenso wie auf eine weitere, mannskopfgrosse Missbildung. Von dieser letzteren möchte ich hier schon erwähnen, dass neben der Kopfpartie an dem caudalen Ende auch die Gegend der Scham angedeutet ist. Getrennt nämlich von der behaarten Kopfhaut erscheint in einiger Entfernung eine Region, in der äusserst straffe Haare festsitzen, die an kräftige Schamhaare erinnern. Bei

derselben Cyste hatte ich ferner Gelegenheit, Transplantationen, resp. sog. Metastasen von Dermoiden zu beobachten. Neben dem Haupttumor lagen nämlich in der Bauchhöhle zwischen dem Netz und am Mesenterium Talgcysten, die durch Platzen des Haupttumor entstanden sein müssen. Die Innenfläche dieser Nebencysten bestand stets aus Granulationsgewebe mit Riesenzellen; eine Epidermisbildung war niemals vorhanden, womit erwiesen, dass die Cyste ein nicht selbständiges Gebilde ist.

Indem ich mehrere ältere Präparate aus der Sammlung trotz des leichten Nachweises einer Aehnlichkeit mit einer Embryonalanlage übergehe, wende ich mich zum letzten Fall meiner Dermoidcysten. Der Grund, gerade dieses Object an den Schluss zu stellen, liegt in einem bei dieser Cyste beobachteten, seltenen Vorgange, nämlich dem der krebsigen Degeneration der Haut. Obwohl eine Schilderung desselben mit dem Hauptzweck der Arbeit nicht in directem Zusammenhang steht, glaubte ich doch darauf eingehen zu müssen, weil gerade in der letzten Zeit mehrere derartige Fälle als Beweismittel für diese oder jene Anschauung von der Krebsentwicklung verwendet worden sind.

19. Beobachtung.

Cyste mit rundlichem Höcker, welcher Haut, Gehirn und Ganglien, Respirationstractus mit Schilddrüse, Darmschleimhaut und Knochen enthält. Ausgedehnte Zerstörung der Missbildung durch Plattenepithelkrebs der Haut der Anlage selbst.

Das Präparat stammt von einer 52jährigen Frau, welche nach 8 normalen Geburten vor 12 Jahren zum letzten Male niedergekommen war. Sie gab an, dass seit zwei Jahren die Menses cessirten, und seit 1½ Jahren Beschwerden und Schmerzen im Unterleibe beständen. Bei der auf die Diagnose „Ovarialtumor in abdomine" hin vorgenommenen Operation wurde ein mannskopfgrosser, cystischer Tumor entfernt, welcher durch breite Adhäsionen mit Dünndarm und Netz verwachsen war und mit einem breiten Stiel an der linken Kante des hochgezogenen Uterus festsass.

Die Aussenfläche der Cyste, an welcher die normale Tube entlang läuft, ist glatt, nur wölbt sich dort, wo das Ovarium zu vermuthen ist, ein flacher Wulst vor. Entsprechend diesem äusseren Hügel springt an der Innenwand der Cyste ein 6 Cm. im Durchmesser haltender Höcker vor, der auf eine kleine Strecke hin kräftige, behaarte Cutis trägt. Der grössere Theil dieses Vorsprunges ist mit papillären, oberflächlich ulcerirten Wucherungen bedeckt. Letztere werden durch die wenig erhaltene Haut an einzelnen Stellen eingeschnürt, so dass sie wie blumenkohlartige Gewächse über das Niveau der Haut hervorragen. Das Studium der eigentlichen Missbildung wird natürlich durch diese Geschwulst bedeutend

erschwert, denn die Lagerung der einzelnen Organe zu einander ist infolgedessen nicht mehr deutlich festzustellen. Den ehemaligen Sitz des Ovarium erkennt man unterhalb der Missbildung in der Kapsel an spärlichen Cysten und Corpora fibrosa. Die Missbildung liegt also dem Ovarium direct an.

Sehen wir von der malignen Geschwulst ab, so lässt sich das makroskopische Bild der ganzen Missbildung auf die bekannte Zottenform zurückführen. Diese Zotte muss zum grössten Theil von Cutis überkleidet gewesen sein. Nur eine kleine Fläche an der äusseren Seite ist von hohem Flimmerepithel bedeckt. In derselben Gegend tritt auch auf einer kurzen Strecke Plattenepithelschleimhaut, der Mundbucht angehörend, auf. Die Grenze dieser einzelnen Epithelarten ist wiederum sehr scharf ausgeprägt. Bleiben wir an der ventralen Seite, also bei den Bildungen des Entoderms, so fallen hier zwei Kanäle oder Spalten auf, die parallel verlaufend sich in das Innere der Missbildung hineinsenken. Die eine Spalte ist ausgekleidet mit hohem Flimmerepithel. An ihr weisen auch die hyalinen Knorpelinseln, die reichlichen Schleimdrüsen und die glatte Musculatur auf den vorderen Theil des Darmschlauches, den Respirationstractus, hin. Die wirklich täuschende Aehnlichkeit mit einer Trachea wird noch erhöht durch ein schon im vorigen Falle erwähntes Organ, nämlich durch eine ausgebildete Schilddrüse. Diese lagert sich in zwei ungleichmässig grossen Knoten zu beiden Seiten des Flimmerspaltes. Erinnert schon diese Lappenbildung an das genannte Organ, so kann nach der mikroskopischen Untersuchung des ganzen Gebildes kein Zweifel mehr darüber herrschen, dass hier in der That eine Schilddrüse in äusserster Vollkommenheit vorliegt. Die cubischen, theilweise abgeplatteten Epithelien der Tubuli, sowie die colloiden Massen, welche fast alle Acini erfüllen, entsprechen ganz dem bekannten Bilde der Schilddrüse in colloider Degeneration. Neben diesem wohlausgebildeten Organ lagert eine Bildung, die mir in ihrer Bedeutung trotz genauester Untersuchung fraglich geblieben ist. Etwa kirschkerngross liegt dieselbe so der Schilddrüse an, dass sich ihre drüsigen Ausläufer noch zwischen die Lappen der Schilddrüse hineinzwängen. Ihr zellarmes Centrum lässt sich abgrenzen von einer peripheren Zone, die grosse, mit Zellen erfüllte Alveolen aufweist. Ueberall in diesen grösseren Zellräumen findet sich ein ganz feiner Kanal, um den die Zellen wie hohe Cylinderzellen epithelartig angeordnet sind. Auch in den wenigen im Centrum gelegenen Zellsträngen ist derselbe feine Kanal vorhanden. Das Bindegewebe zwischen den Epithelhaufen ist sehr kernarm, mit spärlichem, gelblichem Pigment durchsetzt. Ausführungsgänge der Drüsenbildung habe ich trotz der Untersuchung auf Serienschnitten nicht entdecken können. Weder aus der Lage der Bildung, noch aus der Form der Zellen wage ich eine bestimmte Erklärung über dieses Organ zu geben.

Nicht weniger mannigfaltig, als der Bau des Respirationstractus, ist der zweite neben der Flimmerspalte liegende Kanal. Schon bei seinem Abgange hört das Flimmerepithel des Respirationstractus auf. Es beginnt alsdann eine einfache Cylinderzellenschicht, die fast nur aus Schleimzellen besteht. Der Eingang des Kanales, der von glatten Muskelbündeln dicht umsponnen wird, besitzt eine Schleimhaut, die an die Magen-

schleimhaut erinnert. Von einem mittleren Hauptkanal ziehen nach allen Richtungen einfache tubulöse Drüsengänge, welche eine Epithelformation von der Art der Pylorusdrüsen erkennen lassen. Mit ihrem hellen Protoplasma und dem an der Zellbasis gelegenen, leicht abgeplatteten Kern unterscheidet sich diese Zellart deutlich von den, mit einem Schleimpfropf gefüllten, oberflächlich gelegenen Schleimzellen. Zwischen diesen Epithelien scheint hin und wieder der Versuch einer Bildung von Belegzellen angebahnt zu sein; doch wage ich auf Grund der nicht ganz einwandsfreien Bilder und der leichten Verwechselung solcher Gebilde mit durchtretenden Leukocyten mich über diese Befunde nicht definitiv zu äussern. Unter der Schleimhaut verstreut liegen reichliche Lymphfollikel. Damit hat sich das Entoderm in seiner Ausbildung erschöpft. Wir erkennen aber jedenfalls, dass neben dem Respirationstractus auch der Digestionsapparat weit differenzirt ist.

Im Gegensatz zu den Producten des inneren Keimblattes haben die Producte des Ektoblastes viel stärker durch die krebsige Wucherung gelitten. Die normale Kopfhaut überzieht noch einen Theil jener, dorsal vom Entoderm gelegenen Gehirnmasse; doch ist die Kapsel des Gehirnes durchbrochen, die Krebsalveolen haben das centrale Nervensystem zum grössten Theil zerstört. Hie und da finden sich noch Reste von Gliagewebe und kaum wieder zu erkennenden nervösen Elementen. Nur in der Nähe eines zackigen, marklosen Knochenstückes ist der Bau des Gehirnes noch deutlich erkennbar. Reichliche Amyloidkörper liegen an dieser Stelle. Der genannte Knochen, der wohl der Basis cranii angehört oder vielleicht auch einem Oberkiefer entspricht, ist von einer mächtigen Osteoblastenschicht umgeben. Mit dem Centralnervensystem stehen in directer Verbindung eine Reihe der jetzt hinlänglich bekannten Ganglien, die dem mehrfach beschriebenem Bilde in Allem entsprechen.

Trotz der Zerstörung durch den Krebs ist es uns also gelungen, den gewöhnlichen embryonalen Aufbau der Dermoidzotte wiederzuerkennen. Ihre Gleichartigkeit mit allen bereits erledigten Beobachtungen ist so frappant, dass ein weiterer Commentar überflüssig ist.

Wenn ich bei der Beschreibung des eben erledigten Falles ganz allgemein von einer krebsigen Degeneration sprach, so liess ich bis jetzt die Frage nach dem Ursprung des Carcinom ganz unberücksichtigt. Hierauf giebt leicht die mikroskopische Untersuchung in unanfechtbarer Weise Aufschluss, da dort, wo die Haut an die vorspringenden papillären Wucherungen angrenzt, noch der directe Uebergang von den Zapfen des Rete Malpighii in die Krebsnester nachzuweisen ist. Die Polymorphie, sowie die wechselnde Grösse der mit schönem, bläschenförmigem Kerne ausgestatteten Zellen sprechen an sich schon für ihre Abkunft vom Plattenepithel. Die reichliche Ansammlung von Rundzellen und die auffallend zahlreiche

Mitosenbildung lassen auf ein rapides Wachsthum des Tumor schliessen. Durch die äussere Ovarialkapsel ist die maligne Wucherung noch nicht durchgebrochen. Sie hat sich aber in der Circumferenz des Höckers, innerhalb der Kapsel selbst schon relativ weit vorgeschoben.

Wird eine myxomatöse, sarkomatöse oder carcinomatöse Degeneration innerhalb von Ovarialdermoiden beobachtet, so handelt es sich zunächst immer darum, festzustellen, ob die Entartung von dem Ovarialgewebe oder von der Dermoidmissbildung ausging. Bei den das Bindegewebe betreffenden, myxomatösen und sarkomatösen Veränderungen ist es in vorgeschrittenen Fällen natürlich unmöglich, den Anfang mit Bestimmtheit festzustellen; nur dort, wo Dermoidmissbildung und Ovarium getrennt von einander liegen, kann diese Frage beantwortet werden. Ein derartiges Präparat mit unzweifelhaft von der Missbildung ausgegangener, myxomatöser Degeneration habe ich in unserer Sammlung vorgefunden, jedoch wegen starker Zerstörung durch Präparationsversuche hier nicht beschrieben.

Betreffs der sarkomatösen Entartung innerhalb von Dermoidcysten kann ich mich auf eine neuere Arbeit von Jores[42]) beziehen, in der auch der grösste Theil der Literatur angegeben ist. Auf den Zusammenhang solcher Befunde mit der Cohnheim'schen Geschwulsttheorie geht Jores am Schluss seiner Arbeit mit wenigen, meiner Anschauung ganz entsprechenden Sätzen ein. Die Keimversprengung allein kann nach seiner Ansicht nicht für die Entstehung solcher Geschwülste verantwortlich gemacht werden; dagegen spricht schon die relativ seltene Beobachtung von echten Geschwülsten in Dermoidcysten. Man kann nur, so führt er ungefähr aus, annehmen, dass die embryonale Abschnürung eine gewisse Rolle in der Geschwulstentwicklung spielen kann, aber nicht im Sinne der Cohnheim'schen Hypothese spielen muss. Nur eine gewisse Art von Reizwirkung, die mit dem Wachsthum der Dermoidcysten gegeben ist, kann vielleicht ein begünstigendes Moment für eine Sarkombildung im Nachbarbindegewebe sein. Direct auf die Keimversprengung selbst lässt sich die maligne Degeneration der Geschwülste nicht zurückführen.

Die Carcinomentwicklung in Dermoidcysten ist zuletzt im Jahre 1887 Gegenstand einer Arbeit gewesen. Kruckenberg[96]) stellte im Anschluss an einen selbstbeobachteten Fall von Plattenepithelkrebs in einer Dermoidcyste des Ovarium die bis dahin bekannte Literatur zusammen. In klarer Form macht er zuerst darauf aufmerksam, dass scharf zu unterscheiden ist, zwischen carcinomatöser Degeneration 1. der Cutis einer Dermoidcyste, 2. der mit der Dermoidcyste zugleich abgeschnürten, glandulären Bildungen des Dermoid,

3. des neben der Dermoidcyste noch vorhandenen, oft veränderten Ovarialgewebes. Die in der Literatur bekannt gegebenen Fälle der 3. Art, die echten Ovarialkrebse, habe ich hier nicht zu berücksichtigen. Von der 2. Art ist mir kein sicher beobachteter Fall in der Literatur begegnet. Ich kann mich daher auf die wahren Plattenepithelkrebse, die von der Cutis des Dermoid ausgehen, beschränken.

Bei der Auslese, welche Kruckenberg unter den complicirten Ovarialkrebsen hält, erkennt er, als seinem Fall entsprechend, nur die Beobachtungen von Heschl[12]), Wahl[97]) und Himmelfarb[98]) an. Heschl's Fall betrifft eine 45jährige Frau, die 6 Geburten durchgemacht hatte und stets gesund war. Das linke Ovarium, in dem eine mit Haaren gefüllte Cyste sass, war in einen kindskopfgrossen, stark ulcerirten Tumor verwandelt, dessen Zellen „theils kolben-, theils flaschenförmig mit 1, 2 oder mehreren grossen, länglichen Kernen versehen waren". In der Beobachtung von Wahl handelt es sich um eine erst 26jährige Frau, in deren übermannskopfgrossem Ovarialdermoid markige Knoten vorhanden waren, die alveolären Bau mit myxomatöser Grundsubstanz zeigten. Himmelfarb spricht von einer Cysta dermoidalis cum degeneratione carcinomatosa. Die Patientin, 55 Jahre alt, bemerkte 10 Jahre nach der Menopause eine schnellwachsende Geschwulst des rechten Eierstocks. In diesem Tumor zeigte sich neben einer Dermoidcyste ein bindegewebiges Reticulum mit kleinen, rundlichen, alveolären Zwischenräumen, in denen concentrisch geschichtete Nester von verhornten Epithelien eingelagert waren. Das Präparat endlich, welches Kruckenberg selbst beschreibt, stammt von einer 43jährigen Frau, die 11 mal, zuletzt vor 4 Jahren, geboren hatte. In dem höckerigen, aus 2 Dermoidcysten bestehenden Tumor des linken Ovarium fanden sich die wuchernden Schläuche des Rete Malpighii schon theilweise von der Oberfläche abgeschnürt und in der Tiefe gegen die Kapsel zu in Wucherung begriffen. In der Dermoidcyste selbst lagen Haare und Talg, in ihrer Wand ein bohnengrosses Knochenstück. Die von Kruckenberg noch citirten 4 Fälle von Combination eines Krebses mit Dermoidcyste in demselben Ovarium sind, soweit es die oberflächlichen Beschreibungen der Zellformen und des Ausgangspunktes der Wucherung zu beurtheilen erlauben, auf Reste des Ovarium selbst zurückzuführen; so der Fall von Pommer, Kocher und 2 Fälle von Cohn (Literatur siehe bei Kruckenberg.[96]) Auch ein Präparat von Pomorski[101]) scheint ein Ovarialkrebs neben einer Dermoidcyste zu sein.

Als hierher gehörige, von Kruckenberg nicht erwähnte Fälle füge ich den genannten 4 noch einige weitere an.

Veit[99]) erwähnt eine „rechtsseitige, vereiterte Dermoidcyste mit secundärer krebsiger Degeneration der Wand". Die Wucherung hatte schon auf die linke Kante des Uterus übergegriffen. Die linken Anhänge des Uterus fehlen, dagegen sitzt am Netz ein weiteres, durch Stieltorsion vom Uterus losgelöstes Dermoid.

Biermann[100]) beschreibt ein viermannskopfgrosses Ovarialteratom, welches auf dem Durchschnitt eine cystische und eine festere Partie

unterscheiden liess. Die erstere bestand aus Dermoidcysten, die letztere aus carcinomatösem Gewebe, in welchem sich Krebszapfen nachweisen liessen, die von der Haut der Cyste aussprossten.

Das von Klein[102]) erwähnte, einer 64jährigen Frau entstammende Präparat lässt sich auf Grund der nicht sehr genauen mikroskopischen Beschreibung nicht mit Sicherheit als ein Plattenepithelkrebs auffassen. Den Zusammenhang von eigenartigen Bildungen, welche Klein als Epithelzapfen bezeichnet, mit der Haut hat er selbst nicht genauer nachgewiesen.

In einem Falle von Pilliet[103]) werden vom Autor selbst als Ausgangspunkt des Krebses in einer Dermoidcyste die Talgdrüsen beschuldigt. Im Anschluss an die Beobachtung dieses Krebses ergeht sich der Verfasser in einer kürzeren Auseinandersetzung über die Parasitentheorie derartiger Neubildungen. Das Unberechtigte dieser Theorie glaubt er aus dem Vorkommen eines Krebses im Ovarium ableiten zu können. Dass diese Anschauung vollkommen unrichtig ist, da doch in alle möglichen Organe Parasiten durch den Blutstrom hingeschwemmt werden können, liegt auf der Hand.

Soweit meine Kenntniss der Literatur von Plattenepithelkrebsen in Dermoidcysten reicht, lassen sich also höchstens 8 Fälle zusammenstellen, in denen mit Sicherheit nachgewiesen ist, dass die Cutis der Dermoidcyste selbst zur Entwicklung des Krebses Anlass gegeben hat. Diesen 8 Fällen reiht sich meiner als neunter an. Im Verhältniss zu der grossen Menge der Ovarialgeschwülste ist mithin die Zahl dieser letzteren Combination von Plattenepithelkrebs mit Dermoidbildung eine sehr geringe. Wenn ich am Schluss der Zusammenstellung noch einmal auf den Werth solcher Beobachtungen für die Cohnheim'sche Theorie zurückkomme, so möchte ich nur noch Folgendes bemerken. Da, wie ich nachgewiesen zu haben glaube, alle Ovarialdermoide nicht auf einfache Keimverirrung zurückzuführen sind, so fällt damit die Cohnheim'sche Versprengungstheorie für diese Fälle ganz von selbst. Vorläufig können wir als ein wirksames Moment für die Entstehung von Krebsen höchstens den Umstand annehmen, dass durch die Fremdkörpermassen innerhalb von Dermoidcysten ein fortwährender Reiz ausgelöst wird, der zur Wucherung der Cutiszapfen Veranlassung giebt. Etwas Anderes, Bestimmteres scheint mir als Resultat des ganzen Kampfes über den Krebs und seine Entstehung mit Sicherheit bis jetzt noch nicht festzustehen und auch durch unsere Beobachtungen sich nicht weiter aufklären zu lassen.

Auf eine interessante Thatsache muss ich endlich betreffs dieser Krebsentwicklung noch die Aufmerksamkeit lenken. Wir haben die Dermoidcyste als eine embryonale Missbildung erkannt, die so rapide wächst, dass sie fast stets schon 1 oder 2 Jahre, nachdem sie Sym-

ptome gemacht, aus dem Körper entfernt werden muss. Nun erinnern wir uns, dass 9mal bei diesen Cysten Krebse vorgefunden wurden, die von der Dermoidcyste selbst ausgingen. Wir haben also die auffallende Thatsache vor uns, dass in einem ein- oder zweijährigen Organismus schon Krebsentwicklung vor sich geht. Dieser Vorgang, der unseren sonstigen Anschauungen über die Carcinome und ihre Entwicklung direct widerspricht, zwingt uns, an eine bestimmte Abhängigkeit der Ovarialmissbildung von dem mütterlichen Organismus zu glauben. Auf die genaueren Einzelheiten dieser Abhängigkeit werde ich erst bei dem Resumé der Arbeit näher eingehen, wo ich dann auch zum Vergleich die Abhängigkeit der Zahnentwicklung in Dermoidcysten von dem Stammorganismus heranziehen will.

Zusammenfassender Bericht über die Structur und die Entstehung der Dermoidcysten des Ovarium.

Durch die genauere Beschreibung der von mir untersuchten Dermoidcysten sind meiner Ansicht nach eine Reihe von Fragen erledigt, deren Beantwortung uns bis jetzt unmöglich erschien. Bei der Durchsicht der zahlreichen in der Literatur gesammelten Fälle von Ovarialdermoiden fanden wir neben sehr complicirten Cysten, in denen zum Theil äusserst vollkommene Missbildungen vorhanden waren, auch eine Reihe von einfachen Hautcysten angeführt. Damit lag es nahe, überhaupt an einer Zusammengehörigkeit der Dermoidcysten zu zweifeln, denn es liess sich die Frage nicht beantworten, warum sich in dem einen Falle nur Haut, in dem anderen ganze menschliche Organe entwickelt haben. Unsere Untersuchungen lehren uns nun, dass die Beobachtungen von reinen Hautcysten auf einem Irrthume beruhen, und dass in allen Cysten neben der Haut auch sonstige complicirtere Gewebe vorhanden sind. Ich schliesse daraus: „Es giebt keine nur aus Haut bestehende Cysten im Ovarium."

Alle die Zottenbildungen, welche bei der ungenauen Untersuchung der meisten Forscher als Haut imponirten, sind stets sehr complicirt gebaute Bildungen. An ihnen lassen sich regelmässig in mehr oder minder vollkommener Ausbildung alle drei Keimblätter nachweisen. Dieser Befund wiederholt sich so gesetzmässig, dass selbst schon in dem kleinsten Raum erbsengrosser Cysten (8. Beobachtung) die dreiblätterige Keimanlage mit sehr complicirten Producten der einzelnen Keimblätter vorgefunden wird. Durch die abnormen Wachsthumsbedingungen innerhalb einer solchen Cyste kann

es allerdings zur Zerstörung von gewissen Zellformen kommen (3. Beobachtung). Dort ist von dem Flimmerkanal der Entodermanlage selbst nichts mehr nachzuweisen; doch lässt sich aus den Schleimdrüsen, den Abkömmlingen dieses Schlauches, mit Bestimmtheit schliessen, dass früher auch hier, wie in den anderen Fällen, ein inneres Keimblatt vorhanden gewesen ist. Halten wir an der Thatsache der dreiblätterigen Keimanlage aller Ovarialdermoide fest, so beantwortet sich damit von selbst eine weitere Frage, nämlich die nach dem Verhältniss dieser Cysten zu den anderweitig vorkommenden Dermoiden und Teratomen, mit anderen Worten, die Frage nach der selbständigen Stellung dieser Eierstocksgeschwülste. Wenn ich auch hier die Entstehung der Cysten noch vollkommen ausser Acht lassen will, so kann ich doch schon nach dem Bau allein die Eierstocksdermoide scharf von den übrigen abtrennen. Wir erinnern uns, dass die meisten übrigen teratoiden Geschwülste der verschiedenen Körperhöhlen reine Hautcysten darstellten oder nur solche Gewebe in sich bargen, welche von der Nachbarschaft her abgeschnürt worden waren. So enthielt die Dermoidcyste des Mediastinum neben normaler Haut nur Knorpel und Flimmerepithel (Taf. IX u. X., Fig. 1), also Producte des Respirationstractus. Auch die Dermoidcysten der Bauchhöhle, soweit sie nicht als Inclusionen den Engastriis zuzuzählen sind, erkannten wir als reine Hautcysten. Von allen diesen complicirten Geschwülsten der Kopf-, Brust- und Bauchhöhle sind die Dermoidcysten des Ovarium also scharf zu trennen, da sie einen ganz bestimmten Bau, der in keiner anderen Geschwulstform in so typischer Weise wiederkehrt, aufzuweisen haben. Bei der Forschung nach der Entstehung sind wir daher nicht mehr, wie bisher, gezwungen, auf die anderen Dermoide Rücksicht zu nehmen, sondern wir emancipiren uns von allen jenen Anschauungen über die Entwicklung von Dermoidcysten an Spalten, bei Drüseneinstülpung, durch Abschnürung und durch Keimverirrung. Wir haben vielmehr unsere ganze Aufmerksamkeit bei der weiteren Untersuchung allein auf die Vorgänge im Ovarium selbst zu richten, denn nur in ihnen kann das ursächliche Moment für die Entstehung dieser selbständigen Gebilde gefunden werden. Bevor ich mich hierauf des Genaueren einlasse, recapitulire ich kurz, was aus meinen Untersuchungen als gemeinsam und regelmässig für die Dermoidcysten der Ovarien Gültigkeit hat. Ich berücksichtige dabei zunächst die Lage der Dermoidcyste selbst und wende mich dann zu der Lage der eigentlichen Missbildung und ihrer Form.

Was die Lagerung der Dermoidcyste angeht, so sehen wir, dass sie in den meisten Fällen das ganze Ovarium substituirt und zum Untergange bringt. In anderen Fällen bleibt das Ovarium mehr oder minder vollkommen erhalten, und der Tumor sitzt ihm gestielt auf. Von bestimmten pathologisch-anatomischen Veränderungen eines Eierstockes, in dem sich eine Dermoidcyste gebildet hat, habe ich nichts finden können. Das Einzige, was uns in den Ovarien auffällt, ist eine häufige cystische Erweiterung der Graaf'schen Follikel. Die Cystenbildung des Ovarium, die unter Umständen zu bedeutenden Ovarialcystomen Anlass giebt, ist wohl zurückzuführen auf einen rein mechanischen Reiz, den die Entwicklung einer fremdartigen Geschwulst in dem Organe hervorruft. Eine bestimmte Zone des Eierstockes, in der vielleicht mit Vorliebe die Entwicklung von Ovarialdermoiden vor sich ginge, lässt sich ebensowenig wie eine andere bestimmte Veränderung in dem Ovarium erkennen.

Die Lage der Missbildung selbst innerhalb der Dermoidcysten ist keine gesetzmässig wiederkehrende. Wir hatten als zwei Haupttypen für die Ovarialdermoide 1. die Zottenform hingestellt und 2. diejenige Bildung, bei welcher die Missbildung in einem den Hohlraum der Cyste querenden Septum eingelagert ist. Wir erkannten, dass diese auf den ersten Blick ganz verschiedenen Formen in ihrer Entstehung aus einander sehr leicht verständlich werden, wenn man sich die Zotte mit ihrer Spitze angewachsen denkt. Auf diese Weise verwandelt sich eben der erste Haupttypus in die zweite Form. Diese einfachen Formen der Dermoidcysten können sich unter dem Einfluss nebenhergehender Ovarialcysten in ganz verwirrender Weise compliciren und missbilden. Einerseits können stark wachsende Ovarialcysten die Missbildung in einzelne Theile auseinanderzerren und vollkommen trennen (18. Beobachtung), andererseits können die Dermoidcysten durch ihr Platzen die Ausbreitung der Missbildung in ausgeprägter Weise beeinflussen. Der Theil der Missbildung, welcher nach der Eröffnung einer Ovarialcyste Gelegenheit hat, sich in dieselbe hineinzuschieben, kommt unter den verbesserten Wachsthumsbedingungen immer zu einer viel vollkommeneren Entwicklung. Einen in die Augen springenden Beweis hierfür liefert die letzte, noch nicht genauer beschriebene Cyste. Dort befindet sich nämlich, von einem stark gespannten Septum gegen die eigentliche Dermoidcyste abgegrenzt, eine kleinere Ovarialcyste, welche einen auffallend ausgebildeten Kieferknochen mit 3 Zähnen aufweist. Durch das kleine Loch im Septum, durch welches hindurch dieser Kiefer mit der Missbildung zusammenhängt, kann sich das Knochenstück selbst unmöglich durchgedrängt haben. Wir

müssen vielmehr annehmen, dass sich die Anlage erst nach dem Platzen der Cyste hindurchgeschoben und dann so mächtig entwickelt hat. Alles dies sind Momente, welche die Missbildung in allen möglichen Formen zu beeinträchtigen vermögen. Es ist darum von vornherein klar, dass eine bestimmte Form der Missbildung aufzustellen unmöglich ist. Jeder einzelne Fall hat seine besonderen Eigenthümlichkeiten, über deren Wirkungen stets nur die genauesten Untersuchungen Aufschluss geben können. Wie schon früher erwähnt, ist auf die zuletzt besprochenen Vorgänge innerhalb des Ovarium eine fehlerhaft gedeutete Thatsache, nämlich die der Multiplicität von Dermoidcysten, zurückzuführen. In der Literatur fanden wir einmal 5 Dermoide in demselben Ovarium beschrieben. Ebenso liess die 17. Beobachtung auf den ersten Blick 7 scheinbar getrennte Hautzotten erkennen. Bei genauerer Besichtigung aber ergab sich, dass die verschiedenen Zotten von einer centralen Missbildung aussprossen und deshalb nur als eine Missbildung aufzufassen waren. Die scheinbare Trennung durch Septen war nur zu Stande gekommen durch das Platzen von Ovarialcysten, in welche sich die Hautvorsprünge einstülpten.

Bei der Betrachtung der gegenseitigen Beeinflussung der Ovarialcystome und Dermoide liegt die Frage nach der gegenseitigen Abhängigkeit der Cysten nahe. Ich wies schon darauf hin, dass es sehr wohl denkbar ist, es könne durch den Reiz der Dermoidmissbildung eine cystische Dilatation der Graaf'schen Follikel erfolgen. Ob aber umgekehrt vielleicht nur in einem cystisch veränderten Ovarium eine Entwicklung von Dermoidcysten vor sich gehen kann, das kann ich nicht mit Sicherheit behaupten. Einige Beobachtungen, in denen das Ovarium nicht die geringste Veränderung erkennen liess, wären mit obiger Annahme nicht in Einklang zu bringen. Später, bei der Frage nach der Entstehung der Ovarialdermoide, werde ich auf das eben Gesagte noch zurückgreifen.

Betrachten wir also die makroskopische Form der Missbildung und ihre verschiedenen Modificationen als das Product von unberechenbaren Wachsthumsbedingungen, und wenden uns nunmehr zu dem inneren Bau des Gebildes selbst, um die Lagebeziehungen der einzelnen Organe klar zu stellen. Bei allen Dermoidcysten fanden wir eine dreiblättrige Keimanlage in deutlicher Form ausgeprägt. In der Ausführung des Vergleichs der Dermoidmissbildung mit einem normalen Foetus kann ich deshalb erst bei dem Stadium anfangen, in dem die drei Keimblätter scharf differenzirt als Ento-, Meso- und Ektoblast vorhanden sind. Beginne ich hierbei mit der Bauchseite

des Embryo, so bemerke ich, dass das Entoblast vor Schluss des Darmrohres weit mit der Nabelblase communicirt und flächenartig, leicht convex gebogen, ausgebreitet ist. Dementsprechend findet sich auch bei den Dermoidmissbildungen die ventrale Fläche des Embryo meistens frei und von den Flimmerzellen des inneren Keimblattes überzogen. Ein Theil des Entoblast stülpt sich von hier aus gewöhnlich ein und bildet so ein Darmrohr. An der entgegengesetzten Seite dieser Anlage, an der dorsalen, ist genau wie beim Embryo die Entwicklung des Ektoblast vor sich gegangen. Entsprechend normalen Verhältnissen schiebt sich am cranialen Pol die Ektodermwucherung kappenartig über die Anlage des Entoderm hinaus, es hebt sich also, wenn wir in der Sprache der Embryologen reden wollen, die Kopfpartie von der Unterlage ab und schiebt sich nach vorn vor. Unter der Kopfhaut, die meist die ganze dorsale Fläche der Missbildung einnimmt, liegt regelmässig das in einer bindegewebigen Kapsel eingeschlossene Gehirn. Dieser Befund lässt mit Sicherheit darauf schliessen, dass früher hier vom Ektoblast die Bildung einer Medullarfurche und des Medullarrohres in der bekannten Weise vor sich gegangen ist.

Zwischen der Anlage des Ekto- und Entoblast sind die Producte des mittleren Keimblattes auch in ihren Lagerungen normalen Verhältnissen entsprechend vorzufinden. Die Basis cranii, an dem vorderen Pole mit Kiefersttücken, an dem hinteren Pole mit der Anlage der Halswirbelsäule, schichtet sich regelmässig zwischen Mundbucht und Darmschlauch einerseits, und Gehirn mit Kopfhaut andererseits. Zum Entoderm gehörig, werden die hyalinen Knorpelinseln ebenfalls vom Mesoblast zur Nachbildung des normalen Respirationstractus geliefert. Ich könnte diese Vergleiche noch im Einzelnen weiterspinnen, um zu zeigen, dass selbst in den einfachsten Vorgängen normale Verhältnisse nachgeahmt werden, doch fürchte ich die Arbeit unnöthiger Weise zu verlängern.

Eine genauere Auseinandersetzung muss ich endlich im Interesse gewisser Fragen der verschiedenartigen Differenzirung und Entwicklung der drei Keimblätter widmen. Aus allen Dermoidcysten ging hervor, dass das äussere Keimblatt immer auffallend mächtig entwickelt ist und das schwach ausgebildete innere oft zu ersticken droht. Fassen wir noch einmal kurz die gewöhnlichen Producte der drei Keimblätter zusammen, so wird uns dies die weitere Uebersicht bedeutend erleichtern. Der fast regelmässig vorgefundene Flimmerschlauch stellt die einfachste Ausbildung des Entoderm dar. In der Fig. 1 sahen wir seine einfachste Anlage. An seinem cranialen

Ende treten fast bei allen Dermoidcysten Schleimdrüsen auf, die als seine Producte anzusprechen sind. Sie ahmen die Drüsen der Trachea in Allem nach. Auf die Aehnlichkeit derartiger Gewebspartien mit der kindlichen Trachea ist schon von Baumgarten[83]) und Böttlin[84]) hingewiesen worden; doch kommen solche vollkommene Ausbildungen, wie aus der Beschreibung meiner Präparate ersichtlich, viel häufiger vor. Die Aehnlichkeit mit der Trachea, welche schon durch die hyalinen Knorpelinseln, die Schleimdrüsen und die glatte Musculatur eine fast vollkommene ist, wird in zweien meiner Präparate (18. und 19. Beobachtung) noch durch eine mächtig entwickelte Schilddrüse erhöht. Ferner stammt ebenfalls vom Entoderm die in der 14. Beobachtung beschriebene Bildung eines Lungenlappens. Was die Bildung eines Digestionstractus angeht, so sind die einfachsten Andeutungen durch Cysten und Kanäle gemacht, welche mit Cylinderzellen ausgekleidet sind. Zuweilen sind letztere ausgestattet mit einem Basalsaum und lassen zwischen sich typische Darmbecherzellen erkennen. Ausser den wenigen Fällen in der Literatur sind von mir in der 11., 15., 17. und 19. Beobachtung derartige Befunde gemacht. Die Aehnlichkeit solcher Zellformationen, ja des ganzen Bildes, mit der Darmschleimhaut wird überall durch Lymphfollikel und kräftige Schichten glatter Musculatur noch erhöht. Weitere Producte des Darmschlauches, speciell die grossen Drüsen der Bauchhöhle, habe ich niemals beobachtet. Von welchen Momenten dieses Fehlen abhängig ist, werde ich später erörtern.

Von dem Mesoblast, dem mittleren Keimblatt, ist Folgendes zu bemerken. Das Bindegewebe selbst findet sich innerhalb der Dermoidmissbildung in allen Formen als Fettgewebe, als reticuläres, elastisches und myxomatöses Gewebe. Der Knorpel ist regelmässig hyalin und kennzeichnet sich gewöhnlich durch seine Form und Lage zwischen den Schleimdrüsen der Trachea als zu den Respirationswegen gehörig. Zweimal (8. und 14. Beobachtung) haben wir neben diesen andere Knorpelmassen constatirt, welche als knorpelig präformirte Wirbelsäule zu deuten waren. Die Musculatur als Product des Mesoderm ist in der Form der glatten Musculatur fast immer sehr reichlich ausgebildet und umspinnt in erster Linie das Respirations- und Darmgebiet. In der Haut sind glatte Muskelfasern als Arrectores pilorum nur selten nachzuweisen. Im Gegensatz zu dem reichlichen Vorkommen der glatten Muskelschichten ist das Fehlen der quergestreiften Musculatur die Regel. Die einzigen Autoren, die überhaupt quergestreifte Muskelfasern in Dermoidcysten erwähnen, sind Marchand[77]) und Velitz.[82]) Ich selbst habe in keinem

meiner Präparate trotz eifrigster Forschung Fasern mit Querstreifung entdecken können. Wohl kamen mir Bündel von spindeligen Muskelfasern zu Gesicht, welche an Grösse und Breite weit die Spindeln der glatten Musculatur übertrafen, doch fand sich nirgendwo eine Andeutung von Querstreifung. Eine bestimmte Ursache für diesen Mangel vermag ich nicht anzuführen. Dass vielleicht die Bewegungsunfähigkeit der Missbildung eine mangelnde Ausbildung der Querstreifung bedingt, ist eine reine Hypothese meinerseits.

Die Entwicklung des Knochenskeletts beschränkt sich, abgesehen von den sieben in der Literatur beobachteten Extremitätenanlagen, fast immer auf die Kopfknochen allein. Welchem einzelnen Knochen die im gegebenen Falle vorgefundenen, meist flachen Stücke ähneln, lässt sich nicht immer bestimmen. Nach ihrer Lage entsprechen sie meist den Knochen des Schädeldaches, doch sind einzelne Beobachtungen mit Sicherheit als Anlagen der Schädelbasis anzusprechen. Das Hinterhaupt scheint wohl der am regelmässigsten vorkommende Knochen zu sein. Ueber die bekannte, so oft wiederkehrende Kieferbildung brauche ich nichts Weiteres hinzuzufügen. Gewöhnlich ist der Knochen compact; Markräume habe ich nur in seltenen Fällen nachweisen können. In der 10. und 13. Beobachtung war dieses Mark auffallend reichlich ausgebildet und entsprach dem rothen Knochenmark. Mit Ausnahme der 8 Jahre alten Cyste sind an allen, in Dermoidcysten vorkommenden Knochen noch deutliche Wachsthumsstadien zu erkennen; kräftige Auflagerungen von Osteoblasten an der Peripherie der Knochen deuten mit Sicherheit darauf hin. Solche Entwicklungszustände lassen sich auch am Knorpelskelett in einzelnen Fällen sehr schön demonstriren, indem neben dem ausgebildeten Knorpel noch ein myxomartiges Grundgewebe zu erkennen ist.

Manches Auffallende bietet das aus dem Mesoderm sich entwickelnde Blutgefässsystem. Wir fanden in keinem Präparate, weder bei denen in der Literatur noch bei den von mir beschriebenen, eine Herzanlage. Die Circulation und damit die Ernährung muss also von dem mütterlichen Organismus besorgt werden. Was das Gefässsystem selbst angeht, so ist es in seiner Entstehung zum Theil wohl auf das Ovarium, zum anderen Theil auf die Missbildung selbst zurückzuführen. In einem Falle (7. Beobachtung) konnten wir nachweisen, dass die Gefässe des Ovarium direct in die Missbildung selbst hineinliefen. Hier hatte also durch Sprossung aus den Ovarialgefässen eine Neuanlage von Gefässen in der Missbildung statt. Andererseits beweisen die grossen Gefässstämme (18. Beobachtung), die wir als

Carotis externa und interna ansprachen, dass der rudimentäre Foetus selbst sein Gefässsystem zu vervollständigen im Stande ist. Die Blutkörperchen müssen für die meisten Ovarialmissbildungen von der Mutter gebildet werden, so dass nur mütterliches Blut in den Gefässen circulirt. Doch beweist die Ausbildung von Knochenmark in der 10. und 13. Beobachtung, dass auch die Missbildung sich an der Blutbereitung betheiligen kann.

Neben der geringen Entwicklung des Ento- und Mesoderm springt in allen Cysten die auffallende Vollkommenheit der ektodermalen Producte in die Augen. Die Haut der rudimentären Fötalanlage ist mit allen ihren Attributen bis ins Einzelne entwickelt. Nach ihrer Lage und der reichlichen Behaarung ist sie durchweg als Kopfhaut anzusprechen. Auf alle die weitschweifigen Ausführungen, welche sich in der Literatur über die Hautentwicklung in Dermoidcysten vorfinden, kann ich hier nicht näher eingehen, ich will nur als Ergebniss meiner Untersuchungen Folgendes berichten: Die Epidermis ist fast immer in sämmtlichen Schichten ausgebildet; nur das Stratum granulosum fehlt zuweilen. Die Zapfen des Rete Malpighii sind stets flacher als in der Norm, was sich auf die Dehnung der Haut zurückführen lässt. Die Talgdrüsen der Kopfhaut sind im Vergleich zu den Knäueldrüsen immer auffallend reichlich entwickelt. Die an ihnen sitzenden Haare reichen mit ihren Wurzeln gewöhnlich bis in das Unterhautzellgewebe hinein. Sie entsprechen also auch hiernach am meisten den Kopfhaaren, mit denen sie überdies das öftere Vorkommen von Marksubstanz gemeinsam haben. Veränderungen der Talgdrüsen scheinen selten vorzukommen; dagegen sind die Knäueldrüsen wohl für eine Reihe pathologischer Befunde innerhalb der Missbildungen verantwortlich zu machen. Es ist klar, dass bei der Länge und dem geringen Lumen ihres Ausführungsganges ein Verschluss desselben durch Compression von der Cyste aus sehr leicht möglich ist. Die Folge davon wird sein, dass sich die Drüsen erweitern und unter Umständen Anlass zur Bildung grosser cystischer Hohlräume geben, deren Ursprung dann nicht immer leicht zu erkennen ist. Auf solche Veränderungen mag es wohl zu beziehen sein, dass die Autoren so oft in der Haut angeblich die Knäueldrüsen vermissten. In meinen Präparaten waren sie ausnahmslos vorhanden. Bei genauerer Untersuchung werden sie sich nach meiner Ansicht auch in jedem Falle, selbst bei stärkerer cystischer Dilatation, nachweisen lassen. Auf die eigenartige Veränderung der Knäueldrüsenwand, die sich bei der Erweiterung der Cyste vollzieht, brauche ich hier nicht wieder zurückzukommen. Es handelt sich dabei, wie aus-

geführt, um eine Arbeitshypertrophie der glatten Musculatur innerhalb der Wandung.

Unter der Kopfhaut pflegt in geradezu erstaunlicher Vollkommenheit die Gehirnanlage wiederzukehren. Aus den Angaben der Literatur erinnern wir uns, dass nur siebenmal centrale Nervensubstanz von den Autoren beobachtet worden ist. Hiergegen stechen meine bei allen Dermoidcysten wiederkehrenden Angaben, dass das Gehirn regelmässig zur Entwicklung gekommen ist, auffallend ab. Schon bei der kleinsten, erbsengrossen Cyste (7. Beobachtung) fand sich das centrale Nervensystem derart ausgebildet, dass es fast die Hälfte der ganzen Missbildung ausmachte. In der 18. Beobachtung endlich fanden wir eine Gehirnmasse, die 3 Cm. im Durchmesser mass und 1½ Cm. dick war. Die Einzelheiten der Gehirnbildung sind in den verschiedenen Cysten in wechselndem Grade vollkommen. Regelmässig ist der Einschluss in eine bindegewebige, stark elastische Kapsel. Von dieser senken sich in die Substanz des Gehirnes Septen mit Blutgefässen hinein, welche die Bildung der Gyri und Sulci nachahmen. Eine Differenzirung in graue und weisse Substanz oder eine Andeutung von centralen Ganglien ist in keiner Weise vollkommen ausgebildet. Nur zuweilen erkennt man an einer kernreichen Zone, die parallel der Oberfläche des Gehirnes verläuft, den Versuch der Scheidung in Rinde und Marksubstanz. Dass von den nervösen Elementen immer nur Reste vorhanden sind, während das Gliagewebe mächtig gewuchert ist, darauf habe ich schon mehrfach hingewiesen. Die Untersuchung über den Verlauf der Nervenfasern an Präparaten, welche nach Weigert gefärbt waren, ergab keine sicheren Aufschlüsse; meist lagerten die markhaltigen Nervenfasern in der Peripherie des Gehirnes, während das Centrum marklose Fasern aufwies. Das Auffinden des Centralnervensystems ist natürlich bei diesen auffallenden Veränderungen des Gewebes nicht leicht. Ich bin daher auch überzeugt, dass manche Autoren bei der Untersuchung von Dermoidcysten das Organ gesehen, aber nicht erkannt haben. Bei stärkeren Läsionen und bei Blutungen kann das Gehirn derart geschädigt sein, dass es eher einer Detritusmasse, als dem Centralorgan ähnlich sieht. Auf einen Befund, der für seine Erkennung von Wichtigkeit ist, habe ich schon bei der Beschreibung meiner Präparate mehrfach hingewiesen. Wie ich dort erwähnt, treten fast regelmässig im Centralnervensystem geschichtete Kugeln auf, die in Allem den Amyloidkörpern entsprechen. Mit Ausnahme eines einzigen Falles sind sie von mir stets beobachtet worden, während ihrer in der Literatur nur zweimal Erwähnung ge-

schieht. Innerhalb des Gehirnes ist regelmässig ein Centralkanal ausgebildet mit normalen Ependymzellen, die zuweilen noch Flimmern tragen. Er erweitert sich nicht selten zu ventrikelartigen Hohlräumen, die in mehreren Fällen schon mit blossem Auge deutlich waren. Ganz typisch kehrt in diesen Ventrikeln die Anlage der Gefässzotten in auffallender Vollkommenheit wieder. Von dem Centralnervensystem gehen verschiedentlich Nervenstränge ab. Zunächst ist am hinteren Pole der ganzen Masse in den Fällen, in welchen eine Halswirbelanlage angedeutet ist, auch eine medullaähnliche Bildung vorhanden. Selbstverständlich gleicht das nervöse Gewebe dort in Bau und Lagerung keineswegs dem der Medulla; es berechtigt uns nur die Lage und der Durchtritt des nervösen Apparates durch eine dem Foramen occipitale magnum topographisch entsprechende Oeffnung zu dieser Auffassung. Vom vorderen Pole des Gehirnes gehen mitunter Nervenbündel ab, die nach kurzem Verlauf jene bekannte, schwarze Pigmentirung aufweisen, welche wir als Pigment der Retina ansprachen. Inwieweit diese Nerven dem Opticus entsprechen, das lässt sich nur im Einzelfalle weiter verfolgen. Von Augenanlagen sind in der Literatur nur die Fälle von Baumgarten und Marchand erwähnt. Aus meinen Untersuchungen habe ich diesen Fällen mehrere derartige Beobachtungen anzufügen. So ist in der Fig. 6 eine rudimentär ausgebildete Augenanlage wiedergegeben, die sich direct am Centralnervensystem entwickelt hat. Als letzte Ausläufer des Gehirnes sind die Nervenstränge zu erwähnen, welche zu den Ganglien führen, um sich von dort in die Organe der Missbildung zu vertheilen. Dass diese Ganglien in Allem den Kopf- und Intervertebralganglien gleichen, darauf habe ich mehrfach aufmerksam gemacht. Ich bin daher wohl berechtigt, die zuletzt angeführte Abzweigung vom Gehirn am ersten den Kopfnerven oder den peripheren Nerven gleichzustellen. Den weiteren Verlauf der aus den Ganglien tretenden Nerven festzustellen, das überlasse ich späteren Untersuchungen.

Um die Schilderung der ektodermalen Gebilde zu vervollständigen, wäre noch die Entwicklung der Mundbucht und der Zähne zu erwähnen. Ich hatte schon ausgeführt, dass die Mundbucht regelmässig an dem cranialen Pol der Missbildung gelegen ist. Ihre Schleimhaut entspricht ganz der Plattenepithelschleimhaut der normalen Mundhöhle. Das Auffinden der Mundbucht wird erleichtert durch die so häufig bei Ovarialmissbildungen gemachte Beobachtung von Zähnen. Nach Angaben aus der Literatur sind in der Hälfte aller einschlägigen Fälle solche Gebilde beobachtet worden.

Die Zähne sitzen zumeist in den Alveolen der Kiefer. Um ihre Krone lagert in der Regel die Plattenepithelschleimhaut der Mundhöhle, der sie ihre Entstehung verdanken. In Form und Ausbildung der einzelnen Gewebsarten gleichen sie bis ins Einzelne den gewöhnlichen Zähnen des Menschen; nur relativ selten entstehen durch die abnormen Wachsthumsbedingungen Difformitäten, Doppelzähne, Defecte u. s. w. Dass die Zahl unter Umständen das normale Maass weit übersteigt, habe ich an Fällen der Literatur gezeigt; doch vermag ich eine Ursache für diese Ueberproduction ebensowenig wie die betreffenden Autoren anzugeben. Ein Zahnwechsel, der übrigens durchaus nicht allseitig anerkannt ist, lässt sich unmöglich dafür verantwortlich machen. Neben einer abnormen Zahl von Zähnen muss von meinem Gesichtspunkte aus noch eine andere Thatsache auffallend erscheinen, nämlich das Vorkommen von bleibenden Zähnen. Wenn wir nach meiner Ausführung die Dermoidcysten als rudimentäre Embryonen aufzufassen haben, so müssten wir auch der Norm entsprechend Milchzähne in denselben erwarten. Da nun aber gerade die Angaben über Milchzähne in Dermoidcysten nur äusserst spärlich und unbestimmt sind, so sind wir genöthigt, eine gewisse Abhängigkeit der Organentwicklung innerhalb der Dermoidcyste von dem Alter der Mutter anzunehmen. Wir müssen uns vorstellen, dass sich unter dem Einfluss der dem mütterlichen und kindlichen Organismus gemeinsamen Circulation solche Gewebe wie die Zähne in Form und Bau bei ihrer Entwicklung nach der Mutter richten. Den sichersten Aufschluss über diese Hypothese versprechen wohl jene Dermoidmissbildungen, welche bei Kindern beobachtet worden sind. Derartige Angaben sind in der Literatur aber noch so spärlich vorhanden, dass sich aus ihnen kein bestimmter Entscheid fällen lässt. Ich lasse deshalb die Frage nach einer solchen Abhängigkeit des rudimentären Foetus von der Mutter offen und möchte nur die Aufmerksamkeit späterer Untersucher auf diesen Punkt gelenkt haben.

Hiermit hätten wir einen Ueberblick gewonnen über die Lage der Missbildung selbst und ihrer Organe zu einander und über die verschieden vollkommene Entwicklung der drei Keimblätter. Wir ersehen daraus, dass das äussere Keimblatt an Mächtigkeit und Vollkommenheit stets die anderen bedeutend überwiegt und dass ferner in erster Linie die Kopfpartie ausgebildet ist. Die Erklärung hierfür ist leicht gegeben. Wir müssen uns zu diesem Zweck die ersten Stadien der embryonalen Entwicklung vor Augen führen. Bekanntlich ist hier die Differenzirung des Ektoblastes stets weit der des inneren Keimblattes voraus. Wenn das äussere Keimblatt schon mächtig in

der Ausbildung seiner Producte begriffen ist, ruhen die Wachsthumsvorgänge bei dem inneren Keimblatt noch fast vollständig. Denken wir uns diese Vorgänge in einer engbegrenzten Höhle innerhalb des Ovarium sich abspielend, so ist es höchst natürlich, dass das weiter differenzirte Ektoderm, welches dem Entoderm den Vorrang abgewonnen hat, auch bei weiterem Wachsthum sich mächtiger entwickelt. Die Producte des äusseren Keimblattes ersticken also, wenn ich den Ausdruck gebrauchen darf, gleichsam das Entoderm und verhindern seine weitere Ausbildung. So kommt es, dass zuweilen nur ein einfacher Flimmerepithelkanal die ganze Anlage des letzteren darstellt. In ähnlicher Weise ist das Vorwiegen der Kopfpartie des rudimentären Foetus zu erklären. An dem cranialen Pol beginnen auch beim Embryo die mächtigsten Wachsthumsvorgänge; dort sind schon starke Differenzirungen vor sich gegangen, wenn am caudalen Ende noch Alles ruht. Die von selbst sich ergebende Folge ist, dass das letztere innerhalb der kleinen Höhle niemals zur vollen Ausbildung kommen kann. Von diesem einfachen Gesichtspunkte aus hat das Prävaliren der Kopfpartie und des äusseren Keimblattes nichts Befremdendes an sich. Bei dem weiteren Wachsthum der Organe scheint mir neben der frühzeitigen Differenzirung die verschiedene Wachsthumsenergie der einzelnen Gewebsarten von Bedeutung zu sein. Ich denke hier in erster Linie an die mächtige Wucherung des Gliagewebes im Gehirn. Doch vermag ich das Wirken dieser verschiedenen Kräfte im Einzelnen nicht zu verfolgen.

Die starke Entwicklung des Ektoderm, sowie das Vorwiegen der Kopfpartie lassen sich also in einfacher Weise auf die frühzeitigere Differenzirung des äusseren Keimblattes und der Kopfregion zurückführen. Bei den durch die beengten Raumverhältnisse hervorgerufenen Wachsthumsstörungen werden von den frühzeitig sich entwickelnden Organen die anderen im Keime erstickt. Bei der weiteren Ausbildung muss die verschiedene Wachsthumsenergie der einzelnen Zellformen ebenfalls unter dem Einfluss der Raumbeengung in Betracht gezogen werden.

Von den Lageverhältnissen der Missbildung innerhalb des Eierstockes ist noch eine Reihe weiterer Momente bei der Entwicklung des Foetus abhängig. Ich erinnere daran, dass zwar die Circulation in ihm von der Mutter aus regulirt wird, dass er aber im Stande ist, das Gefässsystem und auch in beschränkter Weise das Blut selbst zu liefern. Ich erwähnte gleichfalls schon, dass durch die mit der

Mutter gemeinsame Circulation möglicher Weise der Mangel des Herzens eine Erklärung findet. Allerdings kann ich dabei nicht angeben, ob der Versuch einer Herzanlage nicht doch gemacht wird, und dann später als zwecklos untergeht. Ebensowenig vermag ich dieses von anderen Organen zu behaupten, deren Fehlen mir gleichfalls mit der gemeinsamen Circulation in Zusammenhang zu stehen scheint. Ich meine damit in erster Linie das Fehlen von Leber und Niere. In keinem Falle, weder in der Literatur noch in einer meiner Beobachtungen, waren Anlagen dieser beiden Gebilde vorhanden. Wir müssen also annehmen, dass, ebenso wie die Circulation und die damit einhergehende Ernährung, so auch die ganze Ausscheidung der Secrete von der Mutter besorgt wird. Alles das, was durch sie geschehen kann, überlässt eben der rudimentäre Foetus ihrer Arbeit und offenbart somit eine echt parasitäre Natur.

Die Dermoidmissbildung ist also ein ausgesprochener Parasit und benutzt als solcher sowohl zur Regulirung seiner Circulation und Ernährung, als zur Beseitigung und Secretion seiner schädlichen Producte den mütterlichen Organismus. Mit dieser parasitären Natur hängt das Fehlen gewisser Organe der Missbildung wahrscheinlich zusammen.

Ausser der Wachsthumsstörung durch Raumbeengung innerhalb des Ovarium und ausser der parasitären Natur des Foetus schien mir im Anfange meiner Untersuchung noch ein dritter Befund auf die Entwicklung des Embryo von Einfluss zu sein, nämlich die Halbseitigkeit der Anlage. In dieser Beziehung verweise ich auf die 12. Beobachtung, in der das rechte Felsenbein und der rechte Oberkiefer sehr vollkommen ausgebildet waren, während sich keine Andeutung derartiger Knochen von der linken Seite vorfanden. Weiter liess sich in der 18. Beobachtung nur eine gut ausgebildete Gehirnhemisphäre und nur eine Augenanlage erkennen. Solche Befunde, von denen ich noch eine Reihe anderer anführen könnte, brachten mich auf den Gedanken, dass die Dermoidmissbildung nur ein halbseitiger Foetus wäre. Hiergegen aber sprach eine Anzahl von Beobachtungen aus der Literatur, unter denen ich nur die Angabe zweier Augen bei Baumgarten[83]) und das häufigere Citat zweier vorderer Extremitätenanlagen erwähne. Es lässt sich daher die Halbseitigkeit von Dermoidmissbildungen nicht auf alle Fälle ausdehnen; doch springt sie bei manchen Fällen derart in die Augen, dass man versucht ist, in der Anlage selbst den Grund für diese Einseitigkeit zu suchen. Allerdings will ich gern zugeben, dass

diese Erscheinung gleichfalls von einer Wachsthumsstörung durch Raumbeengung abhängig sein kann. Es lässt sich dies eben im einzelnen Falle wohl schwerlich entscheiden.

Die Altersperiode, in der Dermoidcysten gefunden werden, ist bekanntlich keine begrenzte; vom Embryo an bis hoch hinauf zu den 70er Jahren ist ihr Vorkommen beobachtet. Während allerdings die Zahl der bei Kindern und Greisinnen beschriebenen Fälle sehr gering ist, erreicht sie in den 20er und 30er Jahren eine bedeutende Höhe. Hieraus und aus der Thatsache, dass selbst in der fötalen Entwicklungsperiode Fälle von Dermoidcysten im Eierstock gefunden wurden, folgerte man, dass alle Dermoidcysten des Ovarium angeboren seien. Mit dieser Annahme glaubte man eine werthvolle Entdeckung und eine gewisse Erklärung gefunden zu haben. Bei genauerer Betrachtung jedoch waren die Verhältnisse nur noch complicirter geworden. Zunächst musste man annehmen, dass angeborene Keime unter Umständen bis zu 70 Jahren ruhen können; daneben musste man sich eine unbekannte Ursache, einen Nisus formativus, vorstellen, durch welche der angeborene Keim erst in Wucherung gerieth. Gesehen hat eine solche ruhende Keimanlage natürlich Niemand, sie existirte nur in der Hypothese. Unter diesen Umständen war es selbstredend Pflicht, sich umzusehen, ob nicht einfachere Vorgänge, die unserem Verständnisse näher liegen, bei der Entwicklung der Dermoide in Betracht kämen. Der Erste, der in einfacherer Weise die Entstehung der Dermoidcysten zu erklären versuchte, war bekanntlich Waldeyer.[66]) Nach ihm sollten sich aus den Granulosazellen, die ja sämmtlich zu Eizellen werden könnten, alle möglichen Zellformen und Organe ausbilden können. Wie ich früher ausgeführt, ist damit aber die Annahme eines Nisus formativus, der ja nur unter bestimmten Verhältnissen zur Wirksamkeit gelangt, ebenfalls durchaus nothwendig. Die Frage nach dem Angeboren- oder Nichtangeborensein der Dermoidcysten wirft Waldeyer zwar nicht ausdrücklich auf, doch ist mit seiner ganzen Auseinandersetzung der Gedanke eines Angeborenseins nicht gut vereinbar. Auch scheint er mir, ohne dass er eine genaue Erklärung darüber giebt, der Ansicht zu sein, dass die wahre Ursache für die Entwicklung der Dermoidcysten nichts mit einer angeborenen Keimanlage zu thun hat. Diese Anschauung, die ich auch zu der meinigen mache, kann nur dadurch einen Halt und eine Stütze finden, dass wir physiologische Vorgänge innerhalb des Ovarium zur Erklärung der Entwicklung der Dermoidcysten als Hülfsmomente heranziehen.

Im Gegensatz zu Waldeyer haben Andere für die Entwicklung der Ovarialdermoide die Pflüger'schen Schläuche verantwortlich gemacht, weil sie, als embryonale Gebilde noch nicht differenzirt, zu allen möglichen Geweben werden könnten; doch ist damit, wie ich früher ausgeführt habe, auch nichts gewonnen.

Die Anschauung einer Entwicklung der Dermoidcysten aus dem fertigen Ei hat, soviel ich sehe, bisher Niemand vertreten. Doch weisen meine Untersuchungen zweifellos darauf hin, dass die Dermoidcysten der Ovarien, die sich als rudimentäre Föten documentiren, eigentlich nur aus der Eizelle selbst abgeleitet werden können. Lassen sich nun physiologische Vorgänge in der Eizelle nachweisen, die während des ganzen Lebens ablaufen, und die, pathologisch sich abspielend, mit der Entstehung von Dermoidmissbildungen in Zusammenhang zu bringen sind?

Der einzige uns bekannte physiologische Vorgang, der sich wahrscheinlich beim Menschen im Ovarium an der Eizelle abspielt, ist die sogenannte Reifung des Eies. Man schliesst auf diesen Process, den man am menschlichen Ovarium natürlich nie zu beobachten Gelegenheit hatte, nur aus den analogen Vorgängen bei den Säugethieren. Wir wissen, dass die Reifung des Eies schon beim Säugling beginnt und bis ins hohe Alter hinein, so lange eben Graaf'sche Follikel vorhanden sind, stattfinden kann. Sie geht folgendermaassen vor sich. Das Keimbläschen rückt aus der Mitte des Eies nach der Oberfläche empor, die Kernmembran schwindet, der Keimfleck zerfällt in Fragmente. Während dessen bildet sich aus Theilen des Keimflecks oder aus einem Theil der Kernsubstanz des Keimbläschens eine Kernspindel, wie bei der Zelltheilung. Nachdem letztere bis an die Oberfläche des Eies gerückt ist, findet eine Art Zellknospung statt, indem die Spindel in einen an der Oberfläche sich vorwölbenden Hügel theilweise hineintritt und nun an der Basis des Hügels abgeschnürt wird. Noch bevor der zurückbleibende Theil der Kernspindel in den bläschenförmigen Ruhezustand zurückgekehrt, wiederholt sich derselbe Process nochmals und führt zur Bildung des zweiten Polkörperchens. Die kugeligen, kleinen Zellen liegen also unter der Kapsel des Eies. Ueber ihr Wesen und ihre Bedeutung gehen die Ansichten weit auseinander. Die meisten Embryologen halten sie für Abortiveier, rudimentäre Eier, welche aus dem als Samenmutterzelle aufzufassenden Ei des Graaf'schen Follikels ausgestossen werden und zum Untergange bestimmt sind. Andere Autoren kommen auf Grund theoretischer Constructionen und gestützt auf allerdings noch strittige Befunde bei der parthenogenetischen Ent-

wicklung zu folgenden Deductionen. Sie erklären sie nämlich für männliche Geschlechtsproducte, welche vor der Befruchtung des Eies ausgestossen werden müssen. Dabei führen sie Folgendes zum Beweise an. Durch die Vereinigung der weiblichen Eizelle mit dem männlichen Sperma wird die Mutterzelle hermaphroditisch. Da sich nun bei der weiteren Theilung den Tochterzellen immer weibliche und männliche Substanzen in den gleichen Verhältnissen mittheilen, wird auch jede weitere Zelle des Organismus doppelgeschlechtlich. Um nun wieder befruchtungsfähig zu werden, muss erst die doppelgeschlechtliche Eizelle eingeschlechtlich werden, und das geschieht durch Ausstossen der männlichen Geschlechtsstoffe, der oben beschriebenen Polkörperchen. So schön diese Schlussfolgerungen sich aneinanderreihen, so scheinen doch dieser Theorie noch manche Bedenken entgegenzustehen. Speciell in der neueren Zeit wenden sich die Embryologen mehr und mehr von ihr ab. Wäre diese Theorie von der Doppelgeschlechtlichkeit der Zellen wirklich richtig, so wäre damit auch vielleicht ein Befruchtungsvorgang innerhalb des Ovarium selbst möglich. Wenn während des ganzen Lebens männliche und weibliche Geschlechtsproducte im Ovarium vorhanden sind, und zu gewissen Zeiten die männlichen frei werden, so kann ein anderes Ei, das sich in demselben Graaf'schen Follikel, in dem sich ein derartiger Vorgang abspielt, mitbefindet, von diesen ausgestossenen Producten befruchtet werden. Einer solchen Annahme würde allerdings schon ein directes Bedenken entgegenstehen, nämlich die Lage der Polkörperchen innerhalb der Kapsel. Wäre, abgesehen hiervon, diese genannte Anschauung wirklich richtig, so wäre ein physiologischer Vorgang gefunden, dessen pathologischer Verlauf uns die Dermoidmissbildungen erklären könnte. Es wäre uns sogleich klar, weshalb die Dermoidcysten in allen Lebensaltern vorkommen, und dass sie nicht angeboren zu sein brauchen. Alle Schwierigkeiten, die eine anderweitige Erklärung nur noch mehr vermehrt, wären damit spielend gelöst. Die Dermoidcysten wären ganz einfach als embryonale Missbildungen auch auf eine Art Befruchtung zurückzuführen, die im Eierstock selbst vor sich geht.

Ich bin nun weit davon entfernt, auf Grund der obigen Anschauungen eine bestimmte Hypothese über die Entstehung der Ovarialdermoide aufzustellen, wollte aber auch nicht unterlassen, auf diese Ansichten hinzuweisen, die, wenn sie richtig wären, in der That die Möglichkeit einer Erklärung geben würden.

Mit der Thatsache, dass die Dermoidcysten der Ovarien rudimentäre Embryonen sind, kann von einer Abschnürung und Keim-

versprengung, der sie ihre Entstehung verdanken sollten, nicht mehr die Rede sein. Die Erklärung als Inclusio foetus in foetu wird schon durch die Thatsache des doppelseitigen Vorkommens hinreichend widerlegt. Von der Waldeyer'schen Anschauung bewies ich, dass sie uns über die alte Annahme eines Nisus formativus nicht hinwegbringt. Es blieb also, da wir einen Befruchtungsvorgang als Ursache für die Dermoidmissbildungen annehmen müssen, nur der Gedanke an einen wahren Hermaphroditismus übrig. Es liesse sich das nur durch ein Vorkommen von Samenfäden und Eiern in demselben Ovarium erklären. Derartige Befunde sind bis jetzt in der Literatur niemals gemacht worden. Da überdies die Befruchtungsfähigkeit des männlichen Sperma erst mit der Pubertät beginnt, würden sich auch so für die Dermoidcysten im Kindesalter die Schwierigkeiten ihrer Erklärung häufen, statt sich zu vereinfachen.

Jedenfalls ergeben meine anatomischen Untersuchungen, dass die Dermoidcysten der Ovarien von allen anderen Dermoidcysten getrennt werden müssen. Es wäre daher gut, diese Trennung auch durch einen besonderen Namen bereits kenntlich zu machen, welcher zugleich eine Erklärung der Bildungen giebt. Ich würde dieselben „rudimentäre Ovarialparasiten" zu benennen vorschlagen.

Der Vollständigkeit halber habe ich der Betrachtung aller einschlägigen Missbildungen die Frage anzufügen: Giebt es wahre teratoide Geschwülste des Eierstockes, die nichts mit den Ovarialmissbildungen zu thun haben? Nach Ausschluss der Teratome von Marchand[77]), Lazarus, Emanuel, Schreiber, welche trotz ihres eigenartigen Wachsthumsmodus doch Embryonalanlagen ähnliche Bildungen darstellen und als solche auch unter den obigen Begriff „rudimentäre Ovarialparasiten" fallen, bleiben in der Literatur nur wenige Fälle von complicirt zusammengesetzten Geschwülsten des Eierstockes übrig. Reis[108]) beschreibt unter dem Namen Enchondroma ovarii einen Tumor, in dem sich hyaline Knorpelmassen, wahre Knochen und eine Reihe nicht näher bestimmter Cysten vorfanden. Der Autor fasst das Präparat als ein Fibrom des Eierstockes auf mit enchondromatöser Degeneration und stellt seiner Geschwulst die von Kiwisch beschriebene zur Seite. Weitere Beobachtungen habe ich in der Literatur nicht vorgefunden. Ich halte für diese Knorpelgeschwülste, die ja in so manchen Organen vorkommen und mit unseren complicirten Tumoren nichts gemeinsam zu haben scheinen, wohl den Namen Chondrom für den geeignetsten. Somit sehen wir, dass für die Geschwülste des Eierstockes der Name Teratom, mit seinem Begriff des Wunderbaren, Unerklärlichen von jetzt an weg-

fallen kann, da er durch einen schärfer definirenden Begriff zu ersetzen ist.

Die Frage, wie sich die Dermoide und Teratome des Hodens zu den hier geschilderten, anatomischen Thatsachen, betreffend die Ovarialdermoide, verhalten, und ob derartige echte Dermoide der Hodensubstanz selbst überhaupt vorkommen, muss einer anderen, im Werden begriffenen Arbeit überlassen bleiben.

Schlussfolgerungen.

1. Die Dermoidcysten des Kopfes, der Brusthöhle und ein Theil der Cysten im retroperitonealen und retrorectalen Gewebe sind durch Keimverirrungen bei Einstülpungen von Drüsenbildungen oder bei Verwachsung fötaler Spalten entstanden.

2. Ein Theil der Teratome an der Schädelbasis und in der Bauchhöhle sind als Doppelbildungen aufzufassen und den Inclusionen foetus in foetu gleich zu setzen.

3. Mit Ausnahme der in den Ovarien entstehenden sind alle Dermoidcysten entweder reine Hautcysten oder enthalten noch Gewebe, die in der Nachbarschaft vorkommen.

4. Von diesen Dermoidcysten sind die Dermoide des Ovarium nach Bau und Ursprung scharf zu trennen.

5. Die Dermoidcysten des Eierstockes entstehen alle aus einer dreiblättrigen Keimanlage, die sich entsprechend der Entwicklung eines menschlichen Foetus auszubilden sucht und selbst in der Anordnung und Lage der Organe die Aehnlichkeit mit jenem immer erkennen lässt.

6. Infolge der durch mechanischen Druck hervorgerufenen Wachsthumshemmung kommen die zuerst sich differenzirenden Gewebe und Körpertheile zur volleren Entwicklung und ersticken die anderen. Damit hängt das Prävaliren des Ektoderm und der Kopfregion zusammen.

7. Bei der Entwicklung einzelner Organe scheint, neben dem vorigen Gesetz der frühzeitigeren Differenzirung, die verschiedene Wachsthumsenergie der Zellarten von Bedeutung zu sein.

8. Auch im Bau und in der Form der einzelnen Gewebe und Organe entwickelt sich die Missbildung, soweit nicht mechanische Störungen hemmend eingreifen, ganz entsprechend den normalen Verhältnissen.

9. Die Circulation des Blutes in den Ovarialparasiten wird von dem mütterlichen Organismus regulirt, doch liefert die Missbildung selbst zum Theil das Gefässsystem und betheiligt sich unter Umständen an der Blutbereitung.

10. Da mit der Circulation auch die Ernährung und die Ausscheidung verbrauchter Stoffe durch die Mutter besorgt wird, so hängt damit wohl der stete Mangel gewisser Organe, wie Leber und Niere, zusammen.

11. Die Dermoidmissbildungen des Ovarium sind also parasitäre Föten, die als solche durch den Namen „rudimentäre Ovarialparasiten“ am einfachsten als eine selbständige Gruppe charakterisirt werden.

Nachtrag.

Durch ein Versehen sind auf Seite 293 und 294 die Teratome der Zirbeldrüse von Weigert und Gauderer mit denen der Hypophyse von Beck und Bonorden zusammengebracht worden. Genetisch sind die beiden Gruppen jedoch scharf zu trennen, denn während die complicirten Geschwülste der Hypophyse, wie im Text ausgeführt, mit der ektodermalen Entwicklung eines Theiles jener Drüse in Zusammenhang zu bringen sind, müssen die Teratome von Gauderer und Weigert wohl in Abhängigkeit gebracht werden von der Entstehung der Zirbeldrüse. Bekanntlich fasst man die Zirbeldrüse als Rest einer parietalen, unpaaren Augenanlage auf, die bei den Selachiern noch bis unter die Hautoberfläche reicht. Auf Grund dieser entwicklungsgeschichtlichen Thatsache könnten also die Teratome der Zirbeldrüse am besten den dorsal eingestülpten und abgeschnürten, complicirten Tumoren von Rathke, Falkson, Irvin, Strassmann und Stecker (S. 295) gleichgestellt und zugerechnet werden.

Erklärung der Abbildungen.

Tafel IX–XI.

Sämmtliche Zeichnungen sind von meinem Mitassistenten am Institut, Herrn Dr. Langguth, angefertigt, dem ich hierfür den wohlverdienten Dank an dieser Stelle ausspreche.

Fig. 1 giebt den zottenförmigen Hautvorsprung in einer Dermoidcyste des Mediastinum wieder. Geschieden von der anliegenden, comprimirten Lunge (*a*) durch eine mit der verdickten Pleura verwachsene Membran (*b*) präsentirt sich die Hauptmasse der Zotte als normale Cutis mit Haaren (*c*), Talgdrüsen (*d*), Schweissdrüsen (*e*) und subcutanem Fettgewebe (*f*). Das festere Skelett besteht aus zwei hyalinen Knorpelinseln (*g*), zwischen denen ein langer Flimmerepithelkanal (*h*) verläuft, der mit hohen, den Flimmerzellen des Respirationstractus entsprechenden Epithelzellen ausgekleidet ist. Ausser etwas elastischem Bindegewebe und glatter Musculatur sind in der Umgebung des Kanals keine fremdartigen Gewebe nachzuweisen. Gefässe und kleine Nervenstämme (*i*) sind, wie in der normalen Haut, auch hier vorhanden. (5fache Vergrösserung.)

Fig. 2 stellt den zapfenartigen Vorsprung in einer Dermoidcyste dar, der rings umgeben ist von Haut, und zwar einer derben Kopfhaut (*a*) an der oberen Fläche und einer dünneren (*b*) an der unteren Seite. In der Haut sind die Haare, Talg- und Knäueldrüsen gut zu erkennen. Die mit *c* bezeichnete, subcutane Fettschicht von kräftiger Entwicklung bedeckt das Cranium (*d*), in dem ein flacher Kopfknochen (*e*) eingeschlossen ist. Die Gehirnmasse (*f*) mit ihrem Centralkanal (*g*), den Gefässen (*h*) und den Gruppen der Corpora amyloidea (*i*) bildet die Hauptmasse des ganzen Fortsatzes. An dem vorderen Theile des Gehirns befindet sich eine ventrikelartige, kleine Höhle (*k*) mit deutlichen Plexus chorioidei. An der Spitze der Zotte senkt sich das Entoderm (*l*) als ein schlauchförmiger Flimmerepithelkanal in das Innere, und zwar ventral unterhalb der vorderen Gehirnpartie. Der ganze Fortsatz sitzt breitbasig der an jener Stelle dicken Cystenwand (*m*) auf, die in sich Lymphräume (*n*) und kräftige Gefässe (*o*) erkennen lässt. (Vergrösserung wie Fig. 1.)

Fig. 3 giebt eine vollkommene Dermoidcyste in fast natürlicher Grösse wieder. Die Cyste ist umgestülpt, damit die Missbildung deutlicher sichtbar ist, und die an der Wand anliegenden Septen erkennbar werden. Ueber das Zustandekommen der segelartig ausgebreiteten, angepressten Septen und das Auftreten von Haaren hinter denselben muss auf den Text verwiesen werden. Links sitzt die eigentliche Missbildung, zum Theil in der Wand bei *a* gelegen, zum Theil in Zottenform (*b*) an der Wand der Cyste fest. Die Zotte ist fast vollkommen von behaarter Cutis überdeckt, nur an ihrer Spitze ist eine glatte, haarlose Fläche (*c*) deutlich, unter der eine Cyste neben dem Gehirn sich vorwölbt. Der innere Bau der Bildung muss bei der Beschreibung der 3. Beobachtung nachgelesen werden. Segelartige Membranen (*d*) liegen vielfach der Wand an als Reste der Wände früherer complicirter Ovarialcysten. Hinter diesen ragen reichliche Haare (*e*) vor.

Fig. 4. Der zur 4. Beobachtung gehörige Durchschnitt dieser Missbildung soll den inneren Bau einer etwas complicirteren Dermoidmissbildung erklären. Rechterseits liegt bei *a* die Kopfhaut mit Talgdrüsen (*b*), Knäueldrüsen (*c*) und Haaren (*d*). Das Unterhautfettgewebe bei *e* ist mächtig entwickelt. Das Stütz-

gerüst der Bildung besteht aus Knochen (*f*) und Knorpel (*g*). Der Knochen (*f*$_1$) in dem linken Theile der Missbildung entspricht einem Kieferknochen, denn er trägt einen wohlgebildeten Zahn (*h*). Um den Zahn ist keine Cutis vorhanden, sondern eine Plattenepithelschleimhaut (*i*), welche der Mundhöhle entspricht. In das Innere der Zotte senkt sich der gespaltene, flimmernde Entodermkanal (*k*) mit Lymphfollikeln (*l*) und Schleimdrüsen (*m*). Von dem Centralnervensystem erscheint bei *n* nur eine kleine Masse, da bei dieser Schnittrichtung die Hauptmenge nicht auf das Bild fallen konnte. Bei *o* treten zwei abgekapselte Ganglien auf. Am Ansatze der Zotte liegen grosse Gefässe (*p*) und erweiterte Lymphräume (*q*). (5fache Vergrösserung.)

Fig. 5. Cystisch erweiterte Knäueldrüsen der Haut, deren Epithelien (*a*) abgestossen sind und gequollen im Lumen liegen. An der Wand der Cyste finden sich lange Spindelzellen, die als glatte Muskelfasern aufzufassen sind. Auf dem Querschnitt der Kanäle treten die Muskelspindeln wie Pilaster aus der Wand vor, so bei *b*. Auf dem Längsschnitte erkennt man an der Wand ganze Lager parallel verlaufender, mächtiger Spindeln bei *c*. Das Bindegewebe (*d*) zwischen den Drüsen ist gelockert und ödematös durchtränkt. Das Präparat stammt von der 15. Beobachtung. (Zeiss, Oc. 3. Obj. B. B.)

Fig. 6. Die Abbildung stellt den interessanten Theil einer mannskopfgrossen Dermoidmissbildung dar, welche auffallend ausgebildete Organe enthält. Der schwarze Fleck (*a*) rechts auf der Zeichnung ist ein ganz rudimentärer Versuch einer Augenanlage, darüber liegt die 2½—3 Cm. grosse Gehirnmasse (*b*). Zum Gehirn läuft auf einem flachen Knochen (*e*) ein grosser sich gabelnder Gefässstamm (*d*). Die andere Arterie (*e*) läuft zur Mundpartie (*f*). Ebenfalls zu der links gelegenen Mundgegend laufen dicke Nervenstämme (*g*) von dem Gehirn aus. Aus der Mundpartie ragt bei *h* ein Schneidezahn hervor. Das Präparat ist in natürlicher Grösse wiedergegeben. Die mikroskopischen Details sind bei der Beschreibung desselben unter der 18. Beobachtung ausgeführt.

Literaturverzeichniss.

1. Krüger, Dissertation path. ovarii mul. Göttingen 1782. — 2. Pauly, Beiträge zur Gynäkologie und Geburtshülfe. 1875. — 3. Baillie, Nachricht von einer besonderen Verödung des Eierstockes. Leipzig 1789. — 4. Blumenbach, De nisu formativo et generationis negotio superiores observationes. Commutationes Göttingenses VIII. 1785. — 5. Meckel, Deutsches Archiv für Physiologie. I. 1815. — 6. Tumiati, Su un amasso die capeglie trovationell utero de due donne Opp. scelt. XX. p. 217 ff. — 7. Leblanc, Sur une kyste dermoide du crâne. Journal de méd. veterinaire. II. — 8. Lebert, Gaz. de Paris. LXVI, LI, LII. 1852. Ref. Schmidt's Jahrb. 1853. LXXIII. S. 348. — 9. Remak, Deutsche Klinik. 1854. 10. Virchow, Ebda. 1859. — 11. Wernher, Virchow's Archiv. VIII. 1855. S. 221. — 12. Heschl, Prager Vierteljahrsschr. LXVIII. 1860. S. 36—60. Ref. Schmidt's Jahrb. CXV. 1862. S. 281. — 13. Virchow, Archiv. XXXV. 1866. S. 208. Tiefes auriculares Dermoid. — 14. Förster, Handbuch der allgemeinen pathologischen Anatomie. 1854. S. 188. — 15. Bonorden, Ziegler's Beiträge zur path. Anat. XI. 1892. S. 593. — 16. Krönlein, Beiträge zur klinischen Chirurgie von Bruns. IV. S. 149. 1889. — 17. Arnold, Virchow's Archiv. CXI. S. 176. 1888. — 18. Beck, Teratom der Hypophysis cerebri. Zeitschrift f. Heilkunde. 1883. S. 393. — 19. Weigert, Teratom der Zirbeldrüse. Virchow's Archiv. LXV. 1875. — 20. Gauderer, Teratom der Zirbeldrüse. Dissert. Giessen 1892. — 21. Panum, Virchow's Archiv. LXXII. 1878. S. 289. Beiträge zur physiologischen Bedeutung der angeborenen Missbildungen. — 22. Falkson, Chondrocystosarcom des Gehirns. Virchow's Archiv. LXXV. 1879. S. 550. — 23. Strassmann und Strecker, Teratom im rechten Seitenventrikel. Virchow's Archiv. CVIII. 1887. S. 351. — 24. Gilles, De hygromatis cysticis congenitis. Dissert. Bonn 1852. — 25. Sloman, Hosp. Tid. 3 R. VI. 13, 14. 1888. Ref. Schmidt's Jahrbücher. CCXX. 1888. S. 114. Et Tilfälde af Teratoma regionis nuchae. — 26. Gurlt, Ueber die Cystengeschwülste des Halses. — 27. Stilling, Virchow's Archiv. CXIV. 1888. S. 557. — 28. Hess, Eine subcutane Flimmercyste. Ziegler's Beiträge. VIII. 1890. S. 221. — 29. Virchow, Archiv. LIII. 1871. S. 444. — 30. Joël, Teratom auf der Arteria pulmonalis innerhalb des Herzbeutels. Archiv. f. path. Anatomie u. Physiologie. CXXII. 1890. 12. F. 2. S. 381. — 31. Lebert, Prager Vierteljahrsschrift. LX. S. 46. Schmidt's Jahrb. CIV. 1859. S. 301. — 32. Mohr, Med. Zeitung. Berlin 1839. S. 130. — 33. Lebert, Gaz. de Paris. 1852. 46, 51, 52. Ref. Schmidt's Jahrb. LXXVIII. 1853. S. 349. — 34. Cordes, Virchow's Archiv. XVI. 3 u. 4. 1859. S. 290. — 35. Büchner, Deutsche Klinik. XXVIII. 1853. — 36. Cloëtta, Virchow's Archiv. XX. 1 u. 2. S. 42. — 37. Salomonsen, Bibliothek for Laeger. Juli 1863. Ref. Schmidt's Jahrb. CXXIV. 1864. S. 292. — 38. Münz, Zeitschr. f. wissensch. Zoologie. II. Nach Salomonsen 37 citirt. — 39. Collenberg, Inaug.-Dissert. Breslau 1869. Ref. Schmidt's Jahrb. CXLVI. 1870. S. 37. — 40. Pöhn, Inaug.-Dissert. Berlin 1871. Dermoide des Mediastinalraumes. — 41. Pinders, Inaug.-Dissert. Bonn 1887. Dermoid des Mediastinum anticum. — 42. Jores, Virchow's Archiv. CXXXIII. 1. 1893. S. 66. — 43. Harres, Inaug.-Dissert. Zürich 1892. Zähne in Dermoidcysten. S. 45. — 44. Gordon (Wunderlich), Med.-chir. Transaction. XIII. 12. — 45. Marchand, Oberhessische Gesellschaft f. Natur- u. Heilkunde. XXII. 1883. S. 326. — 46. Irvine, Ref. Virchow-Hirsch's Jahresbericht. II. 1879. — 47. Andral, Wien. med. Wochenschr. 1883. Nach Lebert[32]) citirt. — 48. Ruysch, Hist. anat. med. Dec. III. Nr. 1. Nach Meckel[5]) citirt. — 49. Bonfigli, Priv. clin. 2 Ser. V. S. 62. Febr.-März 1875. Ref. Schmidt's Jahrb. CLXX. 1876. S. 180. — 50. Mantel, Inaug.-Dissert. Heidelberg 1892. — 51. Schützer, Abhandlung der schwedischen Akademie. XX. S. 173. Citirt bei Harres, Inaug.-Dissert. Zürich 1892. S. 22. — 52. Madelung, Dermoidcyste der Niere. XVI. Congress f. Chirurgie. Berlin 1887. Ref. Deutsche med. Wochenschr. XX. 1887. S. 435. — 52. Lawson Tait, Edinb. med. Journ. XXXIV. p. 1. July 1889, und p. 97, Aug. 1889. Ref. Schmidt's Jahrb. CCXXV. 1890. S. 42. — 54. Sänger, Archiv f. Gynäkologie. XXXVII. 1. 1890. S. 100. — 55. Biernacki, Inaug.-Dissert. Berlin 1887. Retrorectale Dermoidcyste. — 56. Bardenheuer, Der extraperitoneale Explorativschnitt. S. 680. — 57. Zweifel, Verhandlung der Gesellschaft für Geburtshülfe zu Leipzig. Centralbl. f. Gynäkologie. 1888.

S. 439. — 58. Fränkel, Wien. med. Wochenschr. 1883. — 59. Bonnet, Münch. med. Wochenschr. Nr. 30. 1887. — 60. Martini, Langenbeck's Archiv. XVII. S. 449. — 61. Kolaczek, Virchow's Archiv. LXXV. S. 399. Metastasen von Eierstocksdermoiden. — 62. Gusserow, Path. Anatomie der weiblichen Geschlechtsorgane. S. 172. — 63. Rokitansky, Lehrbuch. III. 3. Aufl. — 64. Heschl, Prag. Vierteljahrsschr. LXVIII. 1860. S. 36—60. — 65. Pelikan, Med. Mittheilungen. 1861. Nr. 1, 3 u. 5. Ref. Schmidt's Jahrb. CXIV. 1862. S. 179. — 66. Waldeyer, Die epithelialen Eierstocksgeschwülste. Archiv f. Gynäkologie. I. 1870. S. 305. — 67. Flaischlen, Zeitschr. f. Geburtshülfe. VI. S. 126. — 68. Roux, Virchow's Archiv. CXIV. 1888. S. 246. — 69. Emanuel, Zeitschr. f. Geburtshülfe u. Gynäkologie. XXV. 1893. Teratoma ovarii. — 70. Olshausen, Handbuch der Frauenkrankheiten. 2. Aufl. — 71. Pauly, Beiträge zur Geburtshülfe u. Gynäkologie. IV. 1875. 1. — 72. Friedreich, Eierstockscyste mit Flimmerepithel u. centralem Nervengewebe. Virchow's Archiv. XIII. 1858. S. 498. — 73. Virchow, Archiv. XI. 1875. S. 469. — 74. Axel-Key, Hygiea. XXVI. S. 300. Ref. Schmidt's Jahrb. CXXVII. 1865. S. 156. Dermoidcyste des Ovarium. — 75. Perls, Deutsch. Archiv f. klin. Med. XVII. 1876. S. 443. Dermoidcyste mit postfötaler Inclusion von Darmtheilen. — 76. Friedländer, Virchow's Archiv. LVI. 1872. S. 365. — 77. Marchand, Breslauer ärztl. Zeitschr. 1881. Nr. 21. Teratoma ovarii und Inclusio foetalis. — 78. Neumann, Virchow's Archiv. CIV. 1886. S. 492. — 79. Kramer, Zeitschr. f. Geburtshülfe u. Gynäkologie. XVIII. 1890. S. 124. Teratoma ovarii. — 80. Coats, Glasgow med. Journ. Januar 1888. Peculiar teratoma of ovary. — 81. Lazarus, Ueber ein grosses Teratom des Ovarium. Inaug.-Dissert. Giessen 1888. — 82. Velitz, Virchow's Archiv. CVII. 1887. S. 505. — 83. Baumgarten, Ebda. 1887. CVII. S. 505. — 84. Böttlin, Ebda. CXV. 1889. S. 493. — 85. Thornton, Tr. obst. Soc. of London. XXIV. 1882. p. 80. Nach Klaussner citirt. — 86. Klaussner, Deutsche Zeitschr. f. Chirurgie. XXX. 1890. S. 177. — 87. Omoru. Ikeda, Berliner klin. Wochenschr. 1890. — 88. Seyfert, Inaug.-Dissert. Würzburg 1890. — 89. Pommer, Bericht d. naturwissenschaftl. Vereins zu Innsbruck. 1889. Ref. Centralblatt f. allg. Path. u. path. Anat. I. 1890. S. 260. — 90. Schnabel, Württembergisches Correspondenzblatt. 1844. Nr. 10. — 91. Plouquet, Archiv von Reil und Autenrieth. 1807. S. 259. — 92. Repin, Sitzungsberichte der anatom. Gesellschaft zu Paris. März 1892. Ref. Centralbl. f. Path. u. path. Anatom. III. 1892. S. 981. — 93. Mantel, Inaug.-Dissert. Heidelberg 1892. Dermoidcysten des Ovarium. — 94. Emanuel, Zeitschr. f. Geburtshülfe u. Gynäkologie. XXV. 2. Heft. 1893. — 95. Hildebrand, Secundäre Implantation von Haaren in Dermoidcysten. Ziegler's Beiträge. VII. 1890. S. 167. — 96. Kruckenberg, Archiv f. Gynäkologie. XXX. — 97. Wahl, Petersburger med. Wochenschr. 1883. S. 70. — 98. Himmelfarb, Centralbl. f. Gynäkologie. 1886. S. 569. — 99. Veit, Centralbl. f. Gynäkologie. 1890. S. 285. — 100. Biermann, Prag. med. Wochenschr. 1885. Nr. 21. — 101. Pomorski, Centralbl. f. Gynäkologie. 1889. S. 185. — 102. Klein, Inaug.-Dissert. Freiburg 1893. Combination von Dermoid mit Ovarialgeschwülsten. — 103. Pilliet, Sitzung vom 2. April 1893 d. anat. Gesellsch. in Paris. Ref. Centralbl. f. allg. Path. u. path. Anat. IV. 1893. Nr. 18. S. 761. — 104. Schreiber, Virchow's Archiv. CXXXIII. S. 165. 105. Sieveking, Deutsche Zeitschr. f. Chirurgie. XXXVIII. 1 u. 2. 1893. S. 50. Ref. Schmidt's Jahrb. CCXLI. 1894. S. 264. — 106. Doranth, Wien. klin. Wochenschrift. VI. 48. 1893. Ref. Schmidt's Jahrb. CCXLI. 1894. S. 264. — 107. Audain, Annal. de Gynäkol. XL. Nov. 1893. p. 362. Ref. Schmidt's Jahrb. CCXLI. 1894. S. 265. — 108. Reis, Enchondroma ovarii. Inaug.-Dissert. Berlin 1882. — 109. Kalning, Dermoidcysten des Hoden. Dissert. Dorpat 1876. — 110. Neumann, Virchow's Archiv. CIII. 3. 1886. S. 497. — 111. Kocher, Handb. d. allgem. u. speciellen Chirurgie von Pitha und Billroth. III. Erlangen 1874. — 112. Lang, Virchow's Archiv. LIII. S. 128. Hodendermoid. — 113. Spencer Wells, Volkmann, Sammlung klinischer Vorträge. 12. Serie. S. 3229. — 114. Michael, Jahresbericht d. Gesellsch. f. Natur- u. Heilkunde in Dresden. 1887. — 115. Küster, Berlin. klin. Wochenschr. 1887.

XVII.

Aus dem pathologischen Institute zu Giessen.

Ueber die Hypertrophie und Neubildung der Lebersubstanz.

Von

Dr. Fritz Flöck,

Volontärassistent am pathologischen Institute zu Giessen.

Die Untersuchung einer übermannskopfgrossen Cyste, welche Herr Prof. Kaltenbach mit Erfolg aus der Leber einer Frau exstirpirte, hatte ergeben, dass dabei ein verhältnissmässig grosser Theil der Leber, welcher die Cyste zum Theil überzog, fortgenommen war, und dass trotzdem die Leber einige Zeit nach der Operation keine Verkleinerung, sondern normale Dimensionen aufwies. Und bei den Untersuchungen eines Echinococcus multilocularis des rechten Leberlappens, welcher im vorigen Jahre in dem pathologischen Institute zu Giessen zur Section kam, sowie eines sehr grossen Echinococcus hydaditosus des rechten Lappens, der im vorigen Sommer secirt wurde, fand sich jeweils eine bedeutende Hypertrophie des linken Lappens, an welchem eine ganz auffallende Vergrösserung der einzelnen Leberläppchen schon bei der Betrachtung mit blossem Auge ungemein auffiel.

Diese und andere in der Literatur niedergelegten Beobachtungen veranlassten mich, diesen Verhältnissen, welche ja bereits mehrfach einer experimentellen Prüfung unterzogen wurden, selbst etwas näher zu treten und mich der Frage über die Neubildung des Lebergewebes und das Verhalten desselben bei den als Hypertrophie erkannten Zuständen der Leber zuzuwenden; die Erledigung dieser Fragen war natürlich auch nur auf experimentellem und mikroskopischem Wege möglich. Die inzwischen erschienene neue Bearbeitung dieser Verhältnisse durch v. Meister[1]) regte mein Interesse an denselben nur noch mehr an, wollte ich ja doch durch eigene Untersuchungen, angeregt durch die oben angeführten Beobachtungen, mich nur über diese chirurgisch so wichtigen und bedeutungsvollen Fragen selbst

1) Ziegler's Beiträge zur path. Anatomie. XV. 1894. S. 1.

genauer informiren. Obgleich ich durch äussere Verhältnisse gezwungen war, die Experimentalreihe früher, als ich es wünschte, zu unterbrechen, so will ich doch meine bisherigen Befunde nur ganz kurz mittheilen, da die Resultate v. Meister's durch dieselben in den Hauptsachen eine völlige Bestätigung gefunden haben, und mehr als eine solche soll der nachfolgende kleine Beitrag auch nicht bedeuten.

Ich benutzte zu den Experimenten ausschliesslich Kaninchen und untersuchte die Veränderung der, nach Exstirpation grösserer Theile zurückbleibenden Lebersubstanz nach 18 Stunden, 2½, 7, 16 und 44 Tagen. Die von mir angewandte Operationsmethode war fast dieselbe wie die von v. Meister beschriebene. Zur Anästhesirung gebrauchte ich eine 1 proc. Morphiumlösung, welche subcutan im Verhältniss zum Körpergewicht der Thiere in Anwendung kam; nur hin und wieder habe ich zugleich etwas chloroformirt und hatte so den Vortheil, dass die Versuchsthiere gleich nach der Operation ziemlich mobil waren und eine hockende Stellung einnahmen.

Abgesehen von einem Versuch (III), in welchem nur die vorderen Theile des Lob. anter. sin. abgetragen wurden, habe ich sonst immer fast den ganzen linken Lappen, sowie die vorderen Theile des rechten, zusammen mit der Gallenblase weggenommen.

Ich lasse nun den Bericht über die einzelnen Experimente folgen.

Versuch I. Gewicht des Thieres 870 Grm; dem entsprechendes Lebergewicht 26 Grm. Das Kaninchen war, wie aus dem geringen Gewicht desselben hervorgeht, erst 2—3 Monate alt. Bei Eröffnung der Bauchhöhle fand sich ein geringer Ascites. Gewicht der exstirpirten Theile 18 Grm., es waren also nahezu ¾ des Gesammtgewichts der Leber abgetragen worden. Nach der Operation, welche natürlich wie in allen Fällen unter streng aseptischen Verhältnissen ausgeführt wurde, war das Thier ziemlich munter, nahm gleich eine hockende Stellung ein. Am anderen Morgen fand ich das Thier sehr schwach, die Athmung war langsam und oberflächlich, der Herzschlag nur schwach zu fühlen. Trotz Aetherinjectionen starb das Thier 18 Stunden nach der Operation. Als Todesursache fand sich eine Nephritis mit geringem Ascites. Ziemlich starke venöse Stauung in dem Abdomen.

Die mikroskopische Untersuchung der zurückgebliebenen Lebertheile, welche, wie auch bei den anderen Versuchen in Müller'scher Flüssigkeit und Flemming'scher Lösung fixirt waren, ergab Folgendes: Zunächst fällt eine ausgesprochene Hyperämie der Lebersubstanz auf, die Capillaren sind weiter als normal und strotzend mit Blut gefüllt; an einzelnen Stellen sind es hauptsächlich die Capillaren des Centrums, kurz vor der Einmündung in die Vena centralis, die überaus stark gefüllt und erweitert sind; an anderen Stellen aber ist das umgekehrte Verhalten sichtbar, nämlich, dass die Capillaren in der Peripherie der Leberläppchen,

wo die Aeste der Vena portae sich verzweigen, mehr erweitert und mehr mit Blutkörperchen angefüllt sind; häufiger konnte übrigens eine Hyperämie der mehr central gelegenen Theile der Leberläppchen constatirt werden. Während bei einem normalen Leberläppchen die Leberzellen bekanntlich ziemlich gleich gross und gleichmässig gefärbt erscheinen, kann man hier fast durchgängig eine hellere periphere und eine dunklere centrale Zone, welche sich aber nicht gegenseitig scharf abgrenzen, bemerken. Die Leberzellen an der Peripherie sind grösser und heller, als die der centralen Zone, die letzteren erscheinen trüber und etwas zusammengedrückt. Im Allgemeinen haben alle Leberzellen eines Läppchens gleich grosse runde, deutlich gefärbte Kerne, nur in der peripheren Zone der Acini sind einige Kerne zu erkennen, die eine etwa doppelte Grösse und einen bedeutenderen Chromatingehalt aufweisen.

Neben einer ausgesprochenen Hyperämie der zurückgebliebenen Lebersubstanz ist in diesem Stadium zu constatiren, dass die peripheren Leberzellen der einzelnen Acini aus dem ruhenden Zustande herausgetreten sind, sich vergrössert haben und ihre Kerne stellenweise eine Vergrösserung und reichlicheren Chromatingehalt angenommen haben, während die centralen Leberzellen dem Druck der peripher vergrösserten, resp. dem Druck der erweiterten Capillaren nachgegeben haben, infolge dessen leicht comprimirt und daher dunkler erscheinen.

Versuch II. Gewicht des Thieres 1480 Grm., dem entsprechendes Lebergewicht 44 Grm. Es wurden 28 Grm. Lebersubstanz abgetragen, also ungefähr $^3/_4$ des Gesammtgewichtes. Vollkommen glatter Verlauf. Das Thier wurde nach $2\,^1/_2$ Tagen getödtet. Das Gewicht der zurückgelassenen Leberreste betrug 20,5 Grm. Bei der Section fanden sich mässig starke Stauungserscheinungen im Abdomen.

Mikroskopische Untersuchung. Die Lebersubstanz zeigt eine mässige Hyperämie. Die Capillaren sind besonders in der Centralzone breiter als normal und stark gefüllt, woraus eine geringgradige Compression der hier gelegenen Leberzellen resultirt. Betrachtet man ein Läppchen mit schwacher Vergrösserung, so erscheint eine Differenz zwischen der peripheren und centralen Zone schon darin gegeben, dass die radiäre Structur der Läppchen in dem Bereich der letzteren eine regelmässig ausgesprochene ist, während sie an der Peripherie viel undeutlicher erscheint. Aber auch zwischen den Zellen beider Bezirke fällt ein bedeutender Unterschied auf. Besonders charakteristisch ist die Randzone mit ihren grossen hellen Zellen, die die der Centralzone um das Doppelte, ja Dreifache übertreffen. Vereinzelt kommen solche grosse helle Zellen auch in der centralen Partie, hauptsächlich in der Umgebung der Centralvene vor, sonst sind die Zellen dieses Bezirkes klein, ihr Protoplasma körnig, scharf contourirt, ihre Kerne gut färbbar.

Das Protoplasma der grossen Zellen beider Zonen ist, wie schon gesagt, bedeutend heller und nicht körnig, ihre Kerne sehr gross und intensiv gefärbt, an denselben findet man die mannigfachsten Stadien der Karyokinese, vom vermehrten Chromatingehalt bis zur kurz vollendeten Theilung. Die Gallengangsepithelien erscheinen sehr intensiv gefärbt, zeigen jedoch keine deutlichen Proliferationserscheinungen. Das Bindegewebe scheinbar unverändert.

Versuch III. Gewicht des Thieres 2095 Grm., dem entsprechendes Lebergewicht 61 Grm. Abtragung eines Lappens im Gewicht von 9 Grm. Nach 8 Tagen wurde das Thier getödtet; der zurückgebliebene Leberrest wog 56 Grm. Ganz geringe Stauungserscheinungen im Abdomen.

Mikroskopischer Befund. Von einer Hyperämie ist hier nichts zu erkennen; die Capillaren sind kaum weiter als normal, aber deutlich mit Blutkörperchen ausgefüllt. Auch hier bemerkt man an den einzelnen Leberläppchen eine hellere periphere Partie und eine dunklere centrale, jedoch ist die erstere in viel grösserer Ausdehnung als bisher sichtbar und nimmt fast $^3/_4$ der Acini ein. Fast die meisten der grossen peripher gelegenen Leberzellen enthalten zwei, einzelne drei, ja vier grosse Kerne, meist mit stark vermehrtem Chromatingehalt. Kerntheilungsfiguren sind fast gar nicht zu sehen; dass jedoch eine lebhafte Karyokinese stattgefunden haben muss, dafür spricht die ganz auffallend deutliche Volumszunahme der Läppchen und die in der Randzone befindlichen grossen Zellen mit mehreren Kernen. Es scheint hier der Process der Kerntheilung bereits grösstentheils abgelaufen zu sein; die Ursache dafür dürfte in dem Missverhältniss zwischen der Abtragung eines nur sehr kleinen Quantums Lebersubstanz und der nach derselben verstrichenen verhältnissmässig langen Zeit zu suchen sein.

An der Ligaturstelle kann man drei Zonen unterscheiden: die des normalen Lebergewebes, die eines Granulationsgewebes und die des atrophischen Lebergewebes. Das Granulationsgewebe nimmt den Raum direct um die Ligatur ein, es hat also die, durch die Umschnürung bedingten Einrisse in die Lebersubstanz ausgefüllt. Die Grenze zwischen der Granulationsgewebsschicht und dem normalen Lebergewebe ist ziemlich deutlich markirt, nur ganz vereinzelt ziehen Stränge des ersteren in und zwischen die Acini hinein. Die Leberläppchen selbst sind sehr kernreich, zeigen jedoch nicht den Unterschied zwischen centraler und peripherer Partie so deutlich, wie in den anderen weiter abseits gelegenen Leberdistricten. Die Granulationsgewebszone ist sehr kernreich, sie besteht wesentlich aus spindelförmigen Zellen, und zwischen ihnen liegen reichliche neugebildete Gallengänge. Der Uebergang der Granulationsschicht zu der atrophischen ist nicht scharf abgegrenzt, da viele Granulationszellen weit in dasselbe hineingewuchert sind, so dass die Leberzellen hier stark comprimirt erscheinen; noch weiter zum Stumpf ist das Lebergewebe völlig nekrotisch, kernlos und die Zellen färben sich diffus.

Versuch IV. Gewicht des Thieres 1810 Grm., dem entsprechendes Lebergewicht etwa 53 Grm. Abgetragen wurden 50 Grm. Lebersubstanz. Vollkommen glatter Verlauf. Nach 16 Tagen wurde das Thier getödtet. Das restirende Lebergewebe war ganz auffallend deutlich vergrössert und wog 20,5 Grm. Keine Stauungserscheinungen im Abdomen. Schon bei der makroskopischen Betrachtung der Oberfläche der Leber fallen die grossen Leberläppchen auf, was bei einem Vergleich mit dem aufgehobenen, in Müller'scher Flüssigkeit conservirten, vor 16 Tagen exstirpirten Theil natürlich noch deutlicher wird; dasselbe Verhalten zeigte sich auch nach der Conservirung der restirenden Leber in derselben Flüssigkeit.

Mikroskopische Untersuchung. Beim Vergleich von Präparaten aus der normalen exstirpirten Leber desselben Thieres ergiebt sich,

dass jedes Läppchen bedeutend, fast um das Doppelte, grösser geworden ist. Die Capillaren sind normal weit, an der Peripherie eher enger als normal. Auch hier können zwei scharf getrennte Zellzonen unterschieden werden: die äussere, etwa zwei Drittel der Leberläppchen einnehmende, besteht aus grossen, hellen, grösstentheils gleichgrossen, ziemlich regelmässig gestalteten Zellen mit feinkörnigem Protoplasma, die fast alle zwei grosse Kerne besitzen. Proliferationserscheinungen an den Zellen sind spärlich vorhanden und meist nur an der Grenze zur inneren Zone sichtbar; die innere centrale Zone der Leberläppchen besteht aus kleinen dunklen Zellen, die durch Compression offenbar unregelmässig geworden sind; sie zeigen ein grobkörniges Protoplasma mit kleinem, sich intensiv färbendem Kern. Nur hin und wieder findet man im Bereich dieser Zone ganz vereinzelte grosse helle Zellen, die denen der äusseren Zone entsprechen und durch ihre Grösse und Färbung auffallen. Es macht den Eindruck, als wenn die Zellen des Centrums durch die der Peripherie allmählich verdrängt, substituirt werden. Die ganze Lagerung der Zellen der Läppchen macht immer mehr dem normalen radiären Bau Platz. Am Bindegewebe erkennt man nur ganz geringfügige Proliferationen; es erscheint zellreicher; die Capillarkerne sind nur hin und wieder grösser, an den Gallengangsepithelien sind nur geringfügige Wucherungsvorgänge zu erkennen. Das Auffallendste an dem ganzen Befunde ist eben die ganz augenfällige Vergrösserung der Läppchen, die viel ausgesprochener ist, als in den Präparaten der anderen Versuche.

Versuch V. Gewicht des Thieres 1690 Grm., dem entsprechendes Lebergewicht etwa 50,0 Grm. Abgetragen wurden 35,0 Grm. Lebersubstanz. Vollkommen uncomplicirter Verlauf der Operation und während der späteren Beobachtung. Das Thier wurde reichlich mit Milch gefüttert und wog, als es 44 Tage nach der Operation getödtet wurde, 2250 Grm., hatte also 560 Grm. zugenommen.

Die Bauchwunde war vollkommen vernarbt. Im Abdomen keine Stauungserscheinungen. Das Mesenterium colossal fettreich. Der Lob. post. dextr. war enorm gewachsen, wog allein 65 Grm., der Lob. caudat. und die Ligaturstelle 16,5 Grm., so dass die restirende Leber im Ganzen 81,5 Grm. wog. Die Vergrösserung der einzelnen Läppchen dieser Leber war bei der Betrachtung mit dem blossen Auge schon so auffällig, dass es eines Vergleiches mit der normalen nicht bedurfte; sie machte in Bezug auf die Grösse der Leberläppchen fast den Eindruck einer Schweineleber.

Mikroskopische Untersuchung. Was den acinösen Bau anlangt, so sind die Läppchen kaum von einem normalen zu unterscheiden; alle Zellen sind gleichgross, haben eine gleichmässig grosse Gestalt, ihr Protoplasma ist feinkörnig, und fast alle haben zwei Kerne, und diese befinden sich in ruhendem Zustande. Nur hin und wieder runde Zellen mit intensiv gefärbtem Kern einerseits, andererseits wieder grosse Zellen, den hellen an Grösse entsprechend, aber mit grobkörnigem Protoplasma und chromatinreicheren Kernen. Kerntheilungsfiguren sind an den Zellen gar nicht mehr zu erkennen. Am Bindegewebe und den Capillaren keine Veränderungen; an dem Gallengangsepithel erkennt man, dass eine Anzahl der Zellen zwei Kerne hat. Vergleicht man aber die ganzen Leber-

läppchen mit denen aus der normalen Leber desselben Thieres, so findet sich hier ein ganz colossaler Unterschied, da dieselben um das Vierfache grösser sind, als die in der normalen Leber. Auch an den Leberläppchen an der Ligaturstelle, welche nun von dem dort ausgebildeten Granulationsgewebe scharf abgegrenzt sind, finden sich genau dieselben Grössenverhältnisse und dieselben Befunde an den Leberzellen, wie übrigens in dem ganzen restirenden Lebertheil. Es haben, da die Kerne alle in ruhendem Zustande sich befinden, die Proliferationsvorgänge aufgehört, der Ersatz der zur Function nothwendigen Lebersubstanz ist offenbar vollendet.

Ohne auf eine Besprechung der Versuche näher einzugehen, will ich nur kurz die sich aus denselben ergebenden Resultate zusammenfassen. Nach Wegnahme eines grösseren Theiles der Leber bildet sich in dem zurückgebliebenen Theile eine ausgesprochene Hyperämie aus, die wohl, da zu gleicher Zeit nicht unbedeutende Stauungserscheinungen in den Pfortaderwurzeln bestehen, zunächst auf eine Verkleinerung des Lebercapillarsystems zurückzuführen ist.

Im Anschluss an diese Hyperämie beginnen bereits nach 18 Stunden die ersten Erscheinungen einer Neubildung der Leberzellen und zwar an der Peripherie der Leberläppchen; dieselbe nimmt von Tag zu Tag zu und schreitet in der Richtung zum Centrum fort, bis nach 44 Tagen der Process beendet ist, zu welcher Zeit dann der weggenommene Theil mindestens wieder ersetzt erscheint. Die Regenerationsfähigkeit der Leberzellen ist demnach eine sehr grosse und ist nicht auf die Exstirpationsgegend beschränkt; es kommt nicht zur Bildung neuer Leberläppchen, sondern die immense Regenerationsfähigkeit der Leberzellen führt zu einer enormen Vergrösserung der alten Leberläppchen, welchen Zustand man als eine wahre compensatorische Hypertrophie der Lebersubstanz, nach Wegfall von Substanz bezeichnen muss. Die Neubildung der peripheren Zellen der Leberläppchen erfolgt durch Theilung, die fortschreitend die centralen Zellen verdrängen. Die Substituirung der Leberläppchen durch neue vergrösserte Zellen, somit die Regeneration und Hypertrophie der Lebersubstanz ist folglich ausschliesslich das Resultat der enormen Proliferationsfähigkeit der peripheren Zellen der Leberläppchen. Ob hierfür die günstigere Ernährung dieser Zellen oder ein anderer Einfluss maassgebend ist, kann nicht entschieden werden. Eine Betheiligung an der Hypertrophie kommt den Gallengangsepithelien und denen der Capillaren nicht zu. Eine Neubildung dieser Zellen kommt nur insofern in Betracht, als auch infolge der Hypertrophie der Leberläppchen diese sich vergrössern. Neue Capillaren werden nicht gebildet, das Gebiet der alten nur vergrössert, und mit Ablauf dieses Processes, welcher

auch mit der erfolgten Hypertrophie abschliesst, hören die Stauungserscheinungen auf.

Es entspricht diese experimentell, nach Abtragung grösserer Theile von Lebersubstanz erzeugte compensatorische Hypertrophie der einzelnen mikroskopischen Leberläppchen, welche man ja auch schon mit blossem Auge erkennen kann, vollkommen der, wie man sie beim Menschen bei Wegfall grösserer Mengen von Lebersubstanz, also z. B. bei Entwicklung von Echinokokken in dem einen Lappen, beobachtet. Aber nicht nur unter solchen Umständen tritt beim Menschen eine compensatorische Hypertrophie und Neubildung der Lebersubstanz auf, sondern auch dann, wenn durch bösartige Geschwülste der grösste Theil der Lebersubstanz zu Grunde gegangen ist, wie ich mich in zwei Fällen überzeugen konnte.

In beiden Fällen handelte es sich um keineswegs kachektische Individuen. In dem ersten war die Hälfte der Leber von lauter kleinen Krebsknoten durchsetzt, die meist in dem interacinösen Bindegewebe, aber auch in den Leberläppchen vertheilt waren. In den Krebszellen zahlreiche Mitosen. Die meisten Leberläppchen erschienen verzerrt, zeigten jedoch deutlich die acinöse Structur. Die Capillaren waren stark erweitert und comprimirten die Leberzellen, die meist grobkörniges Protoplasma und deutlich gefärbte Kerne hatten. In den Leberläppchen bemerkte man unregelmässig vertheilt, und zwar häufiger in der Centralzone, viele grosse helle Leberzellen mit feinkörnigem Protoplasma und grossen, etwa dreifach vergrösserten Kernen mit stark vermehrtem Chromatingehalt. Viele dieser Zellen hatten zwei, einzelne sogar drei bis vier solcher grossen Kerne. Kerntheilungsfiguren habe ich an diesen grossen Zellen nur einige Male constatiren können, dagegen nicht selten Zellen, an welchen der Theilungsprocess erst kurze Zeit vorher abgelaufen sein musste. Der Befund so spärlicher Mitosen an diesen Leberzellen erklärt sich daraus, dass die Section erst 11 Stunden nach dem Tode gemacht wurde. Der Nachweis der zahlreicheren Mitosen in den Krebszellen beweist wiederum die bedeutendere Widerstandsfähigkeit dieser gegenüber den Mitosen anderer Zellen.

In dem zweiten Falle waren die Krebsmetastasen viel ausgedehnter, bis kindskopfgross und nirgends nekrotisch, ein Zeichen für die gute Ernährung derselben. Diese günstige Nahrungszufuhr durch die Leber, resp. des ganzen Körpers hatte, wie es scheint, auch die Leber reichlich ausgenutzt, denn in diesem Falle waren, obgleich die Lebersubstanz in sehr viel grösserer Ausdehnung untergegangen war, die Regenerationsvorgänge viel deutlicher und stärker ausgeprägt, als

in dem ersten. Während der grössere Theil der erhaltenen Lebersubstanz sich normal, höchstens comprimirt vorfand, liessen sich neben einer ausgesprochenen Hyperämie sehr viel mehr Herde jener grossen hellen Zellen innerhalb der Leberläppchen constatiren, die ebenfalls ganz unregelmässig durch die Läppchen verstreut waren; dass sie einer Zone mehr entsprachen als der anderen, war nicht zu entscheiden. Diese Zellen waren gross, hatten ein helles feinkörniges Protoplasma und meist zwei, ja drei und vier grosse, bis sechsfach vergrösserte, sehr chromatinreiche Kerne. Kerntheilungsfiguren an denselben habe ich gar nicht gesehen (Section 10 Stunden post mort.), während dieselben an den Krebszellen ziemlich reichlich vorhanden waren.

Jedenfalls darf man aus der Beschaffenheit der gefundenen grossen Zellen mit mehrfachen, chromatinreichen Kernen und hellem Protoplasma, die denen bei den Experimenten kennen gelernten durchaus gleichen, schliessen, dass es sich hier auch um regenerativ hypertrophische Zustände handelt; dass diese Zellen nicht hauptsächlich an der Peripherie der Leberläppchen gefunden wurden, hat seinen Grund wohl in den durchaus anderen Verhältnissen und eventuell auch in der gestörten Ernährung dieser Partien, infolge Infiltration des interacinösen Bindegewebes durch den Krebs, wie in der ersten Beobachtung. Es sprechen diese Befunde aber auch für das bedeutende Regenerationsvermögen der Lebersubstanz des Menschen, die selbst unter jenen ungünstigen Bedingungen in ausgedehnter Weise auftritt.

XVIII.

Aus dem pathologisch-anatomischen Institute zu Erlangen.

Beitrag zur Aetiologie und Casuistik der Tuberculose der Speiseröhre.

Von

weil. **Dr. Konrad Zenker,**
1. Assistenten am Institute.

I. Zur Aetiologie der Speiseröhrentuberculose.

Tuberculöse Erkrankungen der Speiseröhre sind so ausnehmend selten, dass mein Vater[1]) noch im Jahre 1877 berechtigt war, auszusprechen: „Ob Tuberkel und tuberculöse Geschwüre im Oesophagus vorkommen, ist noch immer nicht sicher erwiesen.“ Auch in den pathologisch-anatomischen Lehrbüchern wird das Vorkommen von Tuberculose in der Speiseröhre nur ganz kurz erwähnt oder gar nicht berührt. Bei den wenigen in der Literatur niedergelegten Fällen, aus deren Beschreibung zum Theil die tuberculöse Natur des geschilderten Processes noch keineswegs zur Evidenz hervorgeht, handelt es sich meist um von anderen Theilen, z. B. vom Kehlkopf, vom Rachen, von tuberculösen Lymphdrüsen aus, also von der Nachbarschaft aus fortgeleitete Erkrankungen. Dass tuberculöse Lymphdrüsen in die Speiseröhre perforiren, ist nicht selten; doch pflegen solche Perforationen sich narbig zu schliessen, ohne dass es zur Weiterentwicklung eines tuberculösen Processes kommt; solche Fälle dürfen natürlich nicht einbezogen werden, sondern nur diejenigen Fälle, bei welchen es zur Ausbreitung der Tuberculose in der Wandung der Speiseröhre gekommen ist. Wie ausserordentlich selten aber auch diese Form der Speiseröhrentuberculose sein muss, erhellt aus einer

1) Zenker u. v. Ziemssen, Die Krankheiten des Oesophagus. v. Ziemssen's Handb. d. spec. Path. u. Ther. VII. S. 186. F. C. W. Vogel, Leipzig 1877.

von Willigk[1]) in der Prager pathologisch-anatomischen Anstalt zusammengestellten Statistik, in welcher unter 1317 Fällen von am Sectionstisch constatirter Tuberculose überhaupt nur ein einziges Mal Tuberculose der Speiseröhre verzeichnet ist. Glücklicher war Sänger[2]), welcher im Leipziger pathologisch-anatomischen Institut bei 1226 Fällen von Phthise 5 mal Tuberculose der Speiseröhre notirte. Zu diesen 5 Fällen gehören jedoch auch die von Chvostek[3]) und von Paulicki[4]) veröffentlichten Fälle, von denen der erstere der ganzen Beschreibung nach, ohne Mittheilung des histologischen Befundes, nicht als wirklich tuberculös anerkannt werden kann; die Beschreibung passt auch auf das Bild der phlegmonösen Geschwürsprocesse. Der von Paulicki beschriebene Fall scheint zwar der Beschreibung nach thatsächlich tuberculöser Natur gewesen zu sein, doch hat die mikroskopische Untersuchung den Nachweis nicht erbringen können. Demnach bleiben von den von Sänger notirten Fällen nur 3 übrig — ob und wo diese veröffentlicht sind, ist mir unbekannt —, und es käme somit auf 400 Fälle 1 Fall von Speiseröhrentuberculose. Dieser Procentsatz stimmt auch mit unseren Schätzungen. Wenn Zemann[5]) auf je 100 Fälle von Phthise 2—3 Fälle von fortgeleiteter Speiseröhrentuberculose rechnet, so ist diese Ziffer entschieden zu hoch gegriffen — man müsste denn sämmtliche Narben von perforirten Drüsen mit einrechnen.

Gerade diese auffallende Seltenheit der Speiseröhrentuberculose ist für die Betrachtungen über den Infectionsmodus von grösstem Interesse, da uns die Untersuchung der Ursachen dieser Seltenheit wichtige Anhaltspunkte giebt für die Beurtheilung des Infectionsmodus anderer Schleimhäute. Sehen wir von all den Fällen, bei denen die Speiseröhre von dem tuberculösen Process erst secundär, von Nachbarorganen aus ergriffen wurde, ab, ziehen wir nur die Fälle heran, bei denen die Speiseröhre selbst die Infectionsstelle war, so sind die bekannt gewordenen Fälle nur ganz vereinzelt; obgleich man wohl annehmen darf, dass derartige Befunde immer veröffentlicht wurden. Hiernach bildet die Speiseröhre einen directen Gegensatz zu anderen Schleimhäuten, welche ebenso wie die Speiseröhre mit den tuberculösen Sputis häufig in Berührung kommen, zu

1) Sectionsergebnisse an der Prager pathologisch-anatomischen Anstalt. Prag. Vierteljahrsschr. XIII. 2. 3. 1856.

2) Archiv f. Heilk. Jahrg. XIX. S. 448. Anmerkung.

3) Oesterr. Zeitschr. f. prakt. Heilk. XIV. 1868. 27 u. 29.

4) Virchow's Archiv. XLIV. 1868. S. 373.

5) Münch. med. Wochenschr. 1886. Nr. 49. S. 886.

den Schleimhäuten der Trachea, des Kehlkopfes und des Darmkanals. Dieser Punkt ist für die Anhänger der Baumgarten'schen bacillären Vererbungstheorie, welche alle tuberculösen Schleimhauterkrankungen der Luftwege durch embolische Verschleppung der Bacillen erklären wollen und die Inoculation leugnen, oder ihr nur eine ganz untergeordnete Rolle zuweisen, schwer zu erklären. Es ist gar nicht abzusehen, welcher principielle Unterschied zwischen der Speiseröhre und anderen Geweben bestehen sollte, der die Entwicklung von Tuberkeln in der Speiseröhre oder die Zufuhr von Bacillen hindern sollte; man müsste ja eine förmliche, durch nichts zu erklärende directe Immunität der Gewebe der Speiseröhre gegen den Tuberkelbacillus construiren. Für die Gegner dieser Vererbungstheorie aber hat das seltene Befallenwerden der Speiseröhre in keiner Weise etwas Befremdendes. Für diese ist der Grund der relativen Immunität der Speiseröhre ein rein mechanischer. Einerseits gleiten die bacillenhaltigen Sputa, wie Weichselbaum[1]) bei der Beschreibung eines Falles von Tuberculose der ganzen Speiseröhre, bis herab zur Cardia, infolge von Perforation tuberculöser Drüsen betont, zu rasch durch die Speiseröhre hinab, um eine Infection bewirken zu können. Dies ist jedoch nur ein nebensächliches Moment. Der Hauptgrund liegt aber jedenfalls in dem directen Schutz, welchen die dicke Plattenepithellage der Speiseröhrenwandung gewährt; dem Eindringen der Tuberkelbacillen steht ein rein mechanisches Hinderniss im Wege. Gerade die Tuberculose der Schleimhäute ist ein Gebiet, welches uns so recht die Infection durch Inoculation lehrt. Organe, welche von der Natur einen besonderen, stärkeren Schutz erhalten haben, wie die Speiseröhre durch das dicke Plattenepithel, der Magen durch die Acidität des Magensaftes, erkranken selten an Tuberculose trotz fortgesetzter Berührung mit Infectionsmaterial, Organe, die dieses Schutzes entbehren, wie die Luftwege und der Darmkanal, werden häufig inficirt. Werden aber Magen und Speiseröhre ihres Schutzes verlustig, ersterer durch Abnahme der Acidität des Magensaftes, letztere durch Defecte der Epithelschicht, so werden den Bacterien, im vorliegenden Fall den Tuberkelbacillen, die Pforten geöffnet, durch welche dieselben nunmehr eindringen können, und die Möglichkeit der Infection durch Inoculation ist gegeben. Dass dies nicht nur theoretische Speculationen sind, sondern dass thatsächlich dieser Infectionsmodus vorkommt, das beweisen gerade 5 Fälle von Tuberculose der Speiseröhre, bei welchen die Infection durch Inoculation

1) Wien. med. Wochenschr. XXXIV. 1884. 6 u. 7.

nach Epitheldefecten durch den anatomischen Befund so gut wie zweifellos ist, und bei welchen eine andere Deutung eine müssige Künstelei wäre. Der erste ist der höchst interessante von Breus[1]) mitgetheilte Fall von Tuberculose des Pharynx, Oesophagus und Magens nach Kalilaugenverätzung. Ein Phthisiker hatte in selbstmörderischer Absicht Kalilauge getrunken, war deshalb 4 Wochen im Spital behandelt worden und litt von da ab an Schlingbeschwerden. Nach circa 4 Monaten erlag er der Tuberculose. Bei der Obduction fand sich, neben chronischer Tuberculose von Lungen, Lymphdrüsen, Leber, Milz, Nieren, Dünn- und Dickdarm (nicht Kehlkopf!) ein ausgedehnter tuberculöser Geschwürsprocess in Schlund und Speiseröhre neben den Aetznarben, auch im Magen neben den Narben ebensolche Geschwüre; die Geschwüre zeigten makroskopisch sowohl als mikroskopisch die Charaktere der Tuberculose. — Einen weiteren Fall theilt Eppinger[2]) mit: Bei einer phthisischen Frau fand derselbe die Speiseröhre von Soorwucherungen fast obturirt; nach Abspülen derselben kamen zahlreiche Tuberkel und tuberculöse Geschwüre zu Tage. Eppinger hält die Soorwucherung, durch welche das Epithel zerstört wird, für die Ursache der Infection. — In der Discussion zu dem oben erwähnten Fall von Weichselbaum (l. c.) erzählt Kundrat[3]), dass er einen Fall beobachtet habe, bei welchem nach Schwefelsäureätzung Tuberculose der Speiseröhrenschleimhaut aufgetreten sei. — Den vierten Fall stellt der von mir[4]) mitgetheilte Fall dar, bei welchem sich auf der Basis eines krebsigen Geschwürs Miliartuberkel entwickelt hatten. Bei dieser Gelegenheit sei noch einmal in Hinsicht auf die Mittheilungen von Crone[5]) und Baumgarten[6]) betont, dass es sich hier um ein typisches ulcerirendes Carcinom handelte, auf dessen Grund sich verstreute Tuberkel entwickelt hatten, nicht etwa um ein tuberculöses Geschwür mit atypischen Epithelwucherungen, wie es in dem von Crone (l. c.) mitgetheilten Fall vorzuliegen scheint. Bei diesen 4 aufgeführten Fällen erachten wir den Beweis der localen Inoculationsinfection für erbracht; auch in diesen Fällen eine embolische Infection zu construiren, wäre gezwungen. — Einen fünften Fall beschreibt Cordua.[7])

1) Wien. med. Wochenschr. XXVIII. 11. 1878.

2) Prag. med. Wochenschr. VI. 51. 52. 1881.

3) Wien. med. Wochenschr. XXXIV. 6 u. 7. 1884.

4) Deutsches Archiv f. klin. Med. XLVII. 1891. S. 191.

5) Referirt im Centralbl. f. Bact. u. Parasitenk. XV. 1894. Nr. 10 u. 11. S. 377.

6) Ebenda.

7) Ein Fall von krebsig-tuberculösem Geschwür des Oesophagus. Arbeiten aus dem pathologisch-anatomischen Institute in Göttingen. 1893. S. 147.

Bei einem Oesophaguskrebs fanden sich im Grunde des Krebsgeschwüres Tuberkel. Zu gleicher Zeit bestand floride ulceröse Lungenphthise. Auch hier scheint mir die Annahme der Infection durch verschluckte Sputa viel weniger gezwungen, als der von Cordua nach Erwägung der verschiedenen Entstehungsmöglichkeiten als der wahrscheinlichste angenommene Modus, nach welchem die tuberculöse Infection durch den nach dem Krebsgeschwür gerichteten verstärkten Lymphstrom vermittelt worden sein soll.

Diese 5 wichtigen Fälle gestatten uns aber auch einen Rückschluss auf die Verhältnisse an anderen Schleimhäuten. Baumgarten's Anhänger nehmen an, dass der bei Phthisikern bestehende katarrhalische Zustand der Schleimhaut der Luftwege die Ansiedlung und Wucherung von durch die Blut- und Lymphbahnen an Ort und Stelle abgelagerten Tuberkelbacillen hier begünstige; diese Annahme erklärt meiner Ansicht nach zwar die schnellere und weitere Ausbreitung des tuberculösen Processes in den Luftwegen, sie erklärt aber nicht die auffallende Seltenheit der Tuberculose gewisser anderer Organe. In einem von Tuberculose durchseuchten Körper sind alle Gewebe für Tuberculose empfänglich, die einen in höherem, die anderen in geringerem Grade — aber empfänglich sind sie alle. Das zeigt das fast constante Vorkommen von embolischer Miliartuberculose der Leber bei Darmtuberculose, das zeigt weiter das Vorkommen von Miliartuberkeln in der Speiseröhrenschleimhaut bei allgemeiner acuter Miliartuberculose. Einen derartigen Fall beschreibt Mazzotti[1]) bei einem 10jährigen Knaben: er fand bei Miliartuberculose von Gehirnhäuten, Lunge und Milz auch flache Geschwüre mit hyperämischem Rand in der Speiseröhre, in denen er Tuberkelbacillen nachgewiesen hat. Besonders wichtig aber ist, dass auch in den Luftwegen trotz bestehenden Katarrhs Miliartuberkel bei acuter Miliartuberculose selten sind, und dass folglich ein principieller Unterschied hinsichtlich der Empfänglichkeit zwischen Luftwegen und Speiseröhre nicht besteht; und auch andere Unterschiede wüsste ich hier nicht zu nennen: so wird wohl die starre Wandung der Luftwege dem Wachsthum der Tuberkelbacillen kaum einen geringeren Widerstand entgegensetzen, als die Wandung der Speiseröhre. Die Annahme einer embolischen Infection auf dem Wege der Lymphbahnen würde uns das vorzugsweise Befallenwerden der Luftwege überhaupt zwar erklären, nicht aber die so auffallende Bevorzugung des Kehlkopfes vor den übrigen Theilen der Luftwege und namentlich nicht die eigenartige Localisation des tuberculösen Processes im Kehl-

1) Tuberculose des Oesophagus. Riv. clin. 1885. p. 31. Genua.

kopf. In den früheren Stadien, die man so häufig bei Phthisikern findet, ist in der Regel die Gegend der hinteren Commissur der Stimmbänder befallen, und zwar besteht häufig eine auffallende Symmetrie. Korkunoff[1]) kommt in seiner schönen Arbeit über die Histogenese der Kehlkopftuberculose zu dem Schluss, dass der gewöhnliche Infectionsmodus die Verschleppung von Tuberkelbacillen auf dem Wege der Blut- und Lymphgefässe sei, giebt jedoch die Möglichkeit zu, dass in sehr seltenen Ausnahmefällen auch eine Ansteckung durch das Sputum möglich wäre. Er stützt sich auf die histologische Untersuchung von 14 Kehlköpfen mit Geschwüren und glaubt sich zu diesem Schluss namentlich berechtigt durch die Lagerung der im subepithelialen Gewebe und im Epithel selbst vorhandenen Bacillen. Dass die im subepithelialen Gewebe massenhaften, nach der Schleimhautoberfläche zu mehr und mehr an Zahl abnehmenden Bacillen, wie man es bei Kehlkopftuberculose häufig antrifft, auf der Wanderung von innen nach aussen begriffen sind, glaube ich auch; damit ist aber noch keineswegs bewiesen, dass nicht hier oder an einer anderen Stelle eine Infection von der Schleimhautoberfläche her trotzdem stattgefunden hat. Der Beweis für und wider diese Annahme kann unserer Ansicht nach überhaupt nur auf experimentellem Wege erbracht werden, denn die Pforten, durch welche die Infectionserreger eingedrungen sind, werden, wie E. Fränkel betont, nicht dauernd sichtbar bleiben. Dagegen zwingt uns die Localisation der Tuberculose im Kehlkopf geradezu zur Annahme der Inoculationstheorie. Die Gegend der hinteren Commissur der wahren Stimmbänder ist die, Stelle, an welcher bei Rückenlage des Kranken und bei herabgesetzter Expectoration — wie während des Schlafes — die Sputa sich am leichtesten festsetzen und am längsten liegen bleiben. Und die gerade bei den allerkleinsten flachen Stimmbandgeschwüren oft so auffallende Symmetrie auf beiden Seiten, so dass das Geschwür der einen Seite einen förmlichen Abdruck des gegenüberliegenden Geschwürs darstellt, lässt sich nur durch Infection der sich berührenden Schleimhautflächen erklären.

Diese beiden zuletzt besprochenen Punkte lassen sich durch die Annahme einer embolischen Entstehung der Kehlkopftuberculose nicht im Geringsten erklären — durch die Inoculationstheorie erklären sie sich natürlich und ungezwungen.

---

1) Entstehung des tuberculösen Kehlkopfgeschwürs u. s. w. Deutsches Archiv f. klin. Med. XLV. 1889. S. 43.

Zu diesem Resultat ist auch E. Fränkel[1]), welcher in derselben Weise wie Korkunoff an 16 Kehlköpfen von an Lungenphthise verstorbenen Individuen die Aetiologie der Kehlkopftuberculose studirte, gekommen. Auf Grund seiner Untersuchungen ist er zu der Ueberzeugung gelangt, dass die Tuberkelbacillen von der Oberfläche her in die Schleimhaut eindringen, dass es sich also, abgesehen von Ausnahmefällen, um eine Inoculationstuberculose handelt. Nach Fränkel können die Tuberkelbacillen durch die intacte Epithellage wandern. In diesem Punkte bin ich anderer Ansicht. Meiner Ueberzeugung nach ist der gesunde Körper durch seinen Bau gegen die Invasion geschützt. Baumgarten[2]) sieht in der Epitheldecke der Schleimhaut der Luftwege einen idealen Schutz gegen die Invasion von Tuberkelbacillen. Für die normale Deckepithellage mag dies seine Richtigkeit haben. Ebenso, wie die Speiseröhre durch ihre Pflasterepithellage geschützt ist, ebenso sind die Luftwege durch das mit Schleim überzogene und beständig flimmernde Cylinderepithel, beziehungsweise durch das an einzelnen Strichen vorhandene Plattenepithel geschützt. Dass trotzdem im Kehlkopf die tuberculöse Infection so häufig, in der Speiseröhre so ausnehmend selten eintritt, ist nur dadurch zu erklären, dass eben die Schutzvorrichtung im Kehlkopf durch die die Lungenphthise begleitenden Katarrhe der Luftwege häufig unwirksam wird. Die Lockerung und Desquamirung der Epithelien, durch welche oft auf grosse Strecken hinaus die Flimmerepithelschicht abgestossen wird, genügt gewiss, um das Deckepithel durchlässig zu machen. Dass die Tuberkelbacillen bei Kehlkopftuberculose in grosser Menge vom subepithelialen Gewebe aus die Epithellage durchwandern[3]), auch ohne Vermittlung von Wanderzellen, ist unbestritten; warum sollen sie nicht denselben Weg auch umgekehrt machen können, wenn sie nicht mehr durch die Flimmern zurückgehalten werden?

Zudem können die die Invasion von Infectionserregern möglich machenden Epithelveränderungen derart geringfügiger Natur sein, dass wir überhaupt nicht in der Lage sind, dieselben zu erkennen, und eine intacte Epithellage vor uns zu haben glauben, wo durch Lockerung in der Cohäsion der Zellen bereits wesentliche Veränderungen Platz gegriffen haben können.

---

1) Untersuchungen über die Aetiologie der Kehlkopftuberculose. Virchow's Archiv. CXXI. 1890. S. 523.

2) Lehrbuch der Mykologie.

3) Siehe auch Korkunoff l. c.

Anders aber in der Speiseröhre. Entzündungen, welche mit Desquamation des Epithels einhergehen, sind hier sehr selten, die Schutzvorrichtung ist hier solider, und darum sind auch die Infectionen seltener.

Selbstverständlich ist mein Standpunkt nicht der, dass embolische Infectionen ausgeschlossen sind. Mein Standpunkt ist dem von Korkunoff (l. c.) vertretenen gerade entgegengesetzt: ich glaube, dass ebenso wie bei der Darmschleimhaut auch bei den übrigen hier in Betracht kommenden Schleimhäuten die tuberculöse Infection durch die Sputa erfolgt, und dass eine embolische Infection selten ist und keine wesentliche Rolle spielt. Und ich komme zu dieser Ueberzeugung, ausgehend von den Verhältnissen der Speiseröhre, durch Vergleichung und Würdigung der localen und mechanischen Infectionsbedingungen und pathologisch-anatomischer Erfahrungssätze.

Wie verhält sich nun in dieser Beziehung die Speiseröhre zu anderen ebenfalls mit dickem Plattenepithel überzogenen Flächen? Die lupösen und tuberculösen Erkrankungen der äusseren Haut sind, wenn auch im Verhältniss zu tuberculösen Erkrankungen der inneren Organe und Knochen nicht häufig, so doch häufig im Verhältniss zu den tuberculösen Erkrankungen der Speiseröhre. Und doch sollte man meinen, dass gerade die äussere Haut durch die dicke Plattenepithelschicht und Hornschicht ganz besonders gegen äussere Infection geschützt wäre. Dies trifft aber thatsächlich nicht zu; denn der Pforten, durch welche die Tuberkelbacillen in die äussere Haut eindringen können, sind sehr viele. Einerseits bieten die Haarbälge, die Ausführungsgänge der Talg- und Knäueldrüsen, überhaupt die Hautporen für das Festhaften infectiöser Massen besonders günstige Gelegenheit, andererseits sind die ausserordentlich häufigen — man kann wohl sagen täglichen —, wenn auch noch so geringfügigen Verletzungen der äusseren Haut in Betracht zu ziehen; namentlich sind hier die so häufig unbeachtet bleibenden Rhagaden, ferner Kratzeffecte, Insectenstiche zu erwähnen. In manchen Fällen ist bei tuberculöser Erkrankung der äusseren Haut die Infectionspforte direct bekannt — ich erinnere nur an die Leichentuberkel, an Lupus des Ohrläppchens bei weiblichen Individuen, an die Beschneidungstuberculose —, in anderen Fällen ist die Pforte zwar unbeachtet geblieben, trotzdem aber wird wohl Niemand einen anderen Infectionsmodus annehmen, als den der Inoculation; auch bei Leichentuberkeln, die mit Bestimmtheit auf äussere Infection zurückgeführt werden müssen, ist die Infectionspforte nicht immer bekannt, und doch wird nicht leicht Jemand eine embolische Infection construiren wollen.

Der mechanische Schutz, den die verhornte Epidermis der äusseren Haut an sich gewährt, wird durch die angeführten zahlreichen Infectionspforten reichlich übercompensirt, und die relative Häufigkeit tuberculöser Hautaffectionen kann nicht gegen den von mir vertretenen Infectionsmodus verwerthet werden; im Gegentheil, es bekommt hierdurch die ganze Auffassung etwas Gesetzmässiges: das Plattenepithel gewährt auch bei häufiger Berührung mit Infectionsmaterial einen mechanischen Schutz gegen Infection, solange dasselbe intact ist und nicht durch anderweitige Verhältnisse (Poren) eine Infection begünstigt wird. Je mehr eine mit Plattenepithel überzogene Membran directen Verletzungen oder mit Lockerung und Zerstörung des Epithels verbundenen entzündlichen Processen ausgesetzt ist, desto häufiger wird eine tuberculöse Infection eintreten.

Wir finden diesen Satz bestätigt, wenn wir ihn z. B. auf die Zunge und die Schleimhaut des harten und weichen Gaumens anwenden, welche ebenfalls mit dem bacillenhaltigen Sputum in häufige directe Berührung kommen: an der Zunge kommen Verletzungen in Form von Rhagaden oder von Abschürfungen durch scharfkantige Zähne ziemlich häufig vor, — tuberculöse Zungengeschwüre gehören nicht zu den Seltenheiten; an der Gaumenschleimhaut aber sind sowohl Verletzungen als tuberculöse Infectionen selten.

Da nun bei allen mit Plattenepithel bedeckten Häuten, soweit sie häufig mit infectiösen Massen in Berührung kommen, die Häufigkeit tuberculöser Affectionen parallel läuft mit der Häufigkeit der Infectionspforten, so müssen wir die Infection durch Inoculation annehmen.

II. Zur Casuistik der Speiseröhrentuberculose.

Ausser dem oben erwähnten Fall von secundärer Ansiedelung von Tuberkeln auf einem Krebsgeschwür sind mir im Laufe der letzten Jahre drei besonders schöne Fälle von Speiseröhrentuberculose aufgestossen, welche zwei verschiedene Formen der Speiseröhrentuberculose illustriren. Dieselben sollen im Folgenden mitgetheilt werden. Es ist dies ein brillanter Fall von tuberculöser Strictur der Speiseröhre und zwei Fälle von fortgeleiteter Tuberculose der Speiseröhre.

Erster Fall: Tuberculöse Strictur der Speiseröhre.

Dieser erste Fall hat nicht nur ein hervorragendes pathologisch-anatomisches Interesse, sondern bietet auch für den Praktiker wichtige Gesichtspunkte dar, zumal es dem behandelnden Arzt gelungen war, per exclusionem die durch die Section bestätigte Diagnose bei Lebzeiten des Patienten zu stellen.

Der Fall stammt aus der Praxis meines Freundes Herrn Dr. Fr. Bauer in Nürnberg, Specialarzt für Hals-, Nasen- und Ohrenkrankheiten, welchem ich sowohl für die früheren Mittheilungen, als auch für die hier wörtlich folgende Krankheitsgeschichte an dieser Stelle meinen herzlichsten Dank ausspreche.[1])

„Am 27. Februar wurde ich zu einem 38jährigen Patienten gerufen, der seit vielen Jahren an Lungentuberculose litt und wiederholt heftige Lungenblutungen überstanden hatte. Seit circa 2 Monaten hatten sich Schluckbeschwerden eingestellt, die allmählich zu den heftigsten Schmerzen, welche nach den beiden Ohren hin ausstrahlten, ausarteten und dem Patienten den Genuss fester und dünnflüssiger Speisen unmöglich machten.

Ich fand einen sehr elenden, herabgekommenen, anämischen Mann. Der rechte Naseneingang war mit dicken Borken bedeckt, nach deren Entfernung sich ein längliches, unregelmässig gestaltetes Geschwür zeigte, das sich vom Nasenflügel nach dem Boden des unteren Nasenganges erstreckte. Bei Abtasten des Halses fanden sich rechterseits am Kieferwinkel eine ungefähr haselnussgrosse, an den vorderen Rändern des M. sternocleidomastoideus beiderseits mehrere kleinere, etwas über erbsengrosse, harte Drüsen.

Der Kehlkopf stark entwickelt, sehr prominent; der Ringknorpel auf Druck empfindlich. Die Spiegeluntersuchung der Halsorgane ergab einen vollkommen negativen Befund. Bei der daraufhin vorgenommenen Sondenuntersuchung der Speiseröhre mit einer Sonde mittlerer Stärke (Mackenzie'sche Scala Nr. 8) stiess dieselbe in einer Entfernung von 22 Cm. hinter der Zahnreihe auf ein unüberwindliches Hinderniss und rief grosse Schmerzen hervor; auch wurde die sondirte Stelle als Ausgangspunkt der Schluckschmerzen angegeben. Ein daraufhin eingeführter gewöhnlicher Schlundstösser, dessen Schwämmchen mit 10 proc. Cocainlösung getränkt war, konnte ebenfalls nur bis zu dem angegebenen Punkte eingeführt werden; nach einigem Verweilen an dieser Stelle passirte er jedoch leicht und ohne erhebliche Schmerzen zu verursachen die Verengerung und konnte im Oesophagus hin- und herbewegt werden. Die später vorgenommene Untersuchung der aus dem Schwämmchen ausgepressten Flüssigkeit blieb resultatlos.

Nach dem Ergebniss der Untersuchung bestand, neben einer ausgedehnten Lungentuberculose und einem — wahrscheinlich tuberculösen — Geschwür am rechten Naseneingang (welches durch Aetzung entfernt

1) Das Präparat wurde von Herrn Dr. Bauer auf der I. Versammlung süddeutscher Laryngologen in Heidelberg am 14. Mai 1894 demonstrirt.

wurde), eine Strictur der Speiseröhre ungefähr in der Höhe des Ringknorpels. Welcher Art diese Strictur sei, konnte nicht sogleich entschieden werden. Nach den anamnestischen Angaben liess sich eine Narbenstrictur durch Verätzung oder durch Lues ausschliessen; für letztere bestanden auch sonst am Körper des Patienten keinerlei Anhaltspunkte. In erster Linie kamen deshalb in Betracht die tuberculöse und die durch eine Neubildung hervorgerufene Strictur; für beide sprachen auch die Drüsenanschwellungen. Doch musste, bei der grossen Seltenheit der ersteren Art, sowie bei dem für die zweite Art ungewöhnlich hohen Sitze, die Frage in suspenso gelassen werden. Als Wahrscheinlichkeitsdiagnose wurde an der tuberculösen Strictur festgehalten.

Ueber den weiteren Verlauf des Falles ist wenig zu berichten. Wenige Stunden nach der Sondirung der Speiseröhre trat eine heftige Lungenblutung ein, welcher noch eine Anzahl geringerer Blutungen folgte. Die Bekämpfung derselben stand in therapeutischer Hinsicht in erster Linie, und es konnte der Dysphagie keine besondere Beachtung mehr geschenkt werden. Zu bemerken wäre jedoch, dass direct nach Einführung des cocainisirten Schlundstössers das Schlucken erheblich erleichtert war. Der Blutungen wegen mussten weitere Sondirungen unterbleiben.

Vier Wochen nach der ersten Untersuchung trat der Exitus letalis ein."

Da ich mich von Anfang an für diesen Fall, namentlich in Anbetracht der unsicheren Diagnose, lebhaft interessirt hatte, so folgte ich gern der Einladung, die Section in Nürnberg auszuführen.

Dieselbe förderte einen Befund zu Tage, welcher seiner Seltenheit wegen wohl verdient, in extenso mitgetheilt zu werden.

Sectionsbericht. Stark abgemagerte männliche, mittelgrosse Leiche von schwächlichem Knochenbau. Die Intercostalräume und Claviculargruben tief eingezogen. Hals und Thorax lang, epigastrischer Winkel spitz. Haut sehr bleich, Unterhautgewebe sehr fettarm.

Brust. Beide Lungen, namentlich in den oberen Partien, fest verwachsen, in beiden Pleurahöhlen nur wenig trübe Flüssigkeit. Beide Lungen grossentheils luftleer, von harten Knoten durchsetzt, in den unteren Theilen noch ziemlich lufthaltig, unregelmässig gedunsen; auf dem Durchschnitt, besonders in den oberen Theilen, zahlreiche kleinere, mit erweichten, käsigen Massen angefüllte Cavernen mit stark indurirter und käsiger Umgebung; in beiden Spitzen grössere, zerklüftete Cavernen mit stark bindegewebig verdichteter und mit trockenen, käsigen Massen belegter Wandung. Diese Cavernen communiciren mit den Bronchien, welche als Stümpfe in dieselben hineinragen. In den unteren Theilen beider Lungen verstreute käsige Knoten und grössere Tuberkelgruppen. Aus den Bronchien entleert sich auf Druck eitriger Schleim.

Herz in allen Durchmessern verkleinert, das Epicard fettarm, die Musculatur beider Ventrikel blassbraun, sehr dünn, Endocard und Ostien mit den Klappenapparaten normal.

Kehlkopf und Luftröhre. Schleimhaut mässig injicirt, mit

etwas schaumigem Schleim bedeckt, ohne Geschwüre und ohne Tuberkel.

Die Speiseröhre in ihrem obersten Theile hochgradig verengert, so dass der Finger dieselbe nicht passiren kann. Diese Verengerung erstreckt sich etwa 4 Cm. nach unten. Nach Eröffnung erscheint an dieser Stelle ein oberflächliches Geschwür, dessen Grund eine durchaus narbige Beschaffenheit zeigt und welches die ganze Circumferenz der Speiseröhre einnimmt. Die Ränder sind zackig, meist förmlich warzenartig, wie von verdicktem Epithel gebildet und leicht unterminirt. Etwa 2 Cm. weit erstrecken sich vom Geschwürsrande nach unten ebensolche Züge und Inseln von erhabenen, trüben Schleimhautverdickungen. Etwa in der Mitte der Speiseröhre findet sich eine bohnengrosse, dünnflüssigen Eiter entleerende Beule. Der untere Theil der Speiseröhre ebenfalls etwas verengert, die Schleimhaut hier normal.

Eine Bifurcationsdrüse haselnussgross, von Käseherden durchsetzt, die periösophagealen Drüsen vergrössert, auf dem Durchschnitt grauröthlich, feucht.

Bauch. Magen eng contrahirt, enthält nur etwas dünnflüssige Massen. Schleimhaut sehr blass.

Leber, Milz, Nieren klein und schlaff.

Peritoneum feucht, blass.

Darmtractus eng contrahirt, Schleimhaut von Dünn- und Dickdarm blass, ohne Geschwüre.

Mesenteriale und retroperitoneale Drüsen nicht vergrössert.

Leichendiagnose. Vorgeschrittene käsige Lungentuberculose mit Bildung zahlreicher grösserer und kleinerer Cavernen. Vicariirendes Lungenemphysem. Bronchitis. Tuberculöse (?) Strictur der Speiseröhre. Atrophie sämmtlicher Organe.

Diesem kurzgefassten Sectionsprotokoll möge eine genaue Beschreibung des nach verschiedenen Richtungen hin interessanten Präparates folgen.

Schon bei der Herausnahme der Hals- und Brustorgane machte sich eine festere Verwachsung des hinteren Mediastinum bemerklich. Während sonst ein leichter Zug genügt, um die Speiseröhre von der Wirbelsäule abzulösen, zeigte sich in der Gegend der drei letzten Halswirbel die Speiseröhre so fest mit den Wirbelkörpern verwachsen, dass, um eine Zerstörung des Präparates zu verhüten, die Lösung stellenweise mit dem Messer geschehen musste. Das die Speiseröhre hier umgebende Zellgewebe macht einen vollkommen narbigen Eindruck. Weiter nach unten zu ging die Lösung leicht von Statten. War schon durch diese Verwachsungen die Aufmerksamkeit auf den oberen Theil der Speiseröhre gelenkt worden, so geschah dies noch mehr durch die Betrachtung des Speiseröhreneinganges. Die Schleimhaut des die Ringknorpelplatte überziehenden Theiles des Schlundes

zeigt sich geschwollen, locker und unregelmässig in Falten gelegt, ähnlich wie man dies bei im Rückgang begriffenem Glottisödem antrifft; dabei war das Epithel weisslich verdickt.

Bei Sondirung mit dem Finger gelangt man, direct unterhalb der Platte des Ringknorpels, auf eine ringförmige Verengerung, in welche sich nur die Fingerspitze einlegen lässt. Die Speiseröhrenwandung ist hier vollkommen starr und lässt sich gar nicht dehnen, so dass die Fingerspitze wie in einem festen engen Ring ruht; ebenso gelangt man bei Sondirung von der Cardia aus auf eine tiefer gelegene ringförmige Strictur. Die in dieser Weise stricturirte Stelle ist 3½ Cm. lang.

Nach Eröffnung der Speiseröhre in der Mittellinie der hinteren Wand findet sich hier ein circuläres Geschwür, welches an der hinteren Wand etwa 1 Cm., in seiner grössten Ausdehnung an der vorderen, dem membranösen Theil der Trachea anliegenden Wand bis 4 Cm. lang ist. Aufgeschnitten beträgt der Umfang der Speiseröhre an der verengerten Stelle 2½ Cm., nimmt von der unteren Grenze der Strictur an zu und erreicht im unteren Theil der Speiseröhre einen Umfang von 4 Cm., im ausgedehnten Zustande von 5½ Cm.

Der Grund dieses Geschwürs ist grauröthlich, hier und da mit kleinen gelblichen Flecken besetzt, fühlt sich rauh und hart an und ist deutlich von narbigen Bindegewebszügen nach allen Richtungen hin durchflochten. Ein Einschnitt zeigt, dass das Geschwür nicht in die Tiefe greift, sondern dass der Geschwürsgrund nur von der epithelentblössten, stark verdickten und von Granulationen durchsetzten Schleimhaut gebildet ist. Die Muskelhaut liegt in der Tiefe scheinbar intact.

Die Geschwürsränder sind ausserordentlich stark gezackt, und zwar macht sich namentlich eine Vergrösserung der Geschwürsfläche in der Längsrichtung bemerkbar, indem sowohl nach oben, als auch namentlich nach unten zu sich zahlreiche Ausläufer in Form von schmäleren und breiteren Strassen vorschieben. Diese Verbreitungsform ist jedenfalls bedingt durch die Längsfaltung der Schleimhaut der contrahirten Speiseröhre; wir finden dieselbe auch bei anderen Geschwürsformen, wie bei den katarrhalischen Geschwüren wieder.

Die Geschwürsfläche ist ringsum begrenzt von der am oberen Rande etwa 1 Cm., am unteren Rande etwa 2 Cm. weit infiltrirten Schleimhaut, deren Oberfläche bald glatt, bald warzig aussieht und welche sich entsprechend den Ausläufern des Geschwürs in Form von zungenförmigen Halbinseln gegen die Geschwürsfläche hinzieht. Innerhalb dieser Inseln finden sich wiederum kleine, meist nur ober-

flächliche Defecte. Die ganze das Geschwür umgebende Schleimhautpartie fühlt sich sehr hart an und ist besonders am Rande des Geschwürs förmlich wallartig verdickt, trübe weisslich und etwas unterminirt.

Die ganze in der beschriebenen Weise veränderte Partie der Speiseröhrenschleimhaut nimmt eine 6—7 Cm. lange Strecke ein.

Der untere Theil der Speiseröhre zeigt, abgesehen von der im Protokoll erwähnten gleichmässigen Verengerung und dem unterhalb des Geschwürs gelegenen submucösen Eiterherde, keine Veränderung; die Schleimhaut wird allmählich vollkommen glatt, etwas durchscheinend und ist im untersten Theil leicht macerirt. —

Bei der Section konnte die Diagnose hinsichtlich der Aetiologie dieses Geschwürs nicht mit absoluter Sicherheit gestellt werden. Doch wurde dieselbe in Anbetracht der gleichen Erwägungen, welche auch bei der klinischen Diagnose maassgebend waren, mit ziemlicher Wahrscheinlichkeit auf „Tuberculöse Strictur der Speiseröhre" gestellt. Besonders bestechend war dafür das anatomische Verhalten des Geschwürs selbst: einerseits die narbige Beschaffenheit des Geschwürsgrundes und die Einlagerung gelblicher Flecken, welche sehr an das Bild älterer tuberculöser Darmgeschwüre erinnerte, andererseits auch die Beschaffenheit der Geschwürsränder, die leichte Unterminirung und Infiltration der umgrenzenden Schleimhautpartien. Immerhin war das Bild nicht derart ausgeprägt, dass ohne Weiteres andere Geschwürsprocesse, wie Carcinom, Syphilis, ausgeschlossen werden konnten. Namentlich musste, trotz des Sitzes im obersten Theile der Speiseröhre, an Carcinom und zwar an die Form des, ja auch an Schleimhäuten gar nicht seltenen Ulcus rodens gedacht werden, bei dem man ebenfalls oft den Geschwürsgrund von Granulationsgewebe gebildet findet und erst durch die mikroskopische Untersuchung die Durchsetzung desselben mit carcinomatösen Wucherungen nachweisen kann. Auch im vorliegenden Falle musste die Entscheidung durch die mikroskopische Untersuchung geschehen.

Es wurde deshalb, um das seltene Präparat möglichst zu schonen, ein schmales Scheibchen des oberen Geschwürsrandes herausgeschnitten, welches den Geschwürsgrund, die umgebende Schleimhaut und zugleich auch den Ringknorpel inbegriff. Dasselbe wurde in Chromkalisublimat-Eisessig fixirt, in Alkohol nachgehärtet, in Paraffin eingebettet und in Serienschnitte zerlegt. Die Schnitte wurden anfangs mit Hämatoxylin, weiterhin mit Carbolfuchsin-Methylenblau gefärbt.

Die angefertigten Schnitte zeigten sofort das typische Bild der Tuberculose. Im Einzelnen war der Befund folgender:

In der Umgebung des Geschwürs ist das Schleimhautepithel stark verdickt; nicht nur ist die ganze Epithellage gleichmässig verdickt, sondern es greifen auch umfängliche Zapfen von Epithel in die Schleimhaut ein, ohne sich aber hier weiter zu verzweigen und tiefer in die unterliegenden Gewebe einzudringen — ganz das Bild der bei lupösen Hauterkrankungen so häufigen atypischen Epithelwucherungen. Am Geschwürsrande hört das Epithel mit einer wulstigen Abrundung auf, und von hier ab reicht das zellreiche Granulationsgewebe des Geschwürsgrundes an die Oberfläche, nur an manchen Stellen unterbrochen von den erwähnten Epithelzapfen, welche nach Abstossung der Epithellage noch zurückgeblieben waren.

Die ganze Schleimhaut und Submucosa, sowohl des Geschwürsrandes als des Geschwürsgrundes, ist stark von Granulationen durchsetzt, welche die schon an sich auf Tuberculose verdächtige Zusammensetzung aus rundlichen Formationen zeigen. Innerhalb dieses Granulationsgewebes finden sich zahlreiche Tuberkel von mehr oder weniger typischem Aufbau, namentlich charakteristisch in den Geschwürsrändern. Viele Tuberkel enthalten zahlreiche grosse Riesenzellen und bestehen übrigens fast nur aus lymphoiden Zellen, andere wieder bestehen vorwiegend aus epitheloiden Zellen, ohne Riesenzellenbildungen, wieder andere stellen kleine unregelmässige nekrotische Herde mit strahliger Anordnung von Bindegewebszellen und -zügen dar. Weniger typisch, aber ebenfalls deutlich ist der tuberculöse Charakter des Geschwürsgrundes. Sowohl in den Tuberkeln als auch in den Granulationen finden sich zahlreiche, an manchen Stellen geradezu massenhafte Tuberkelbacillen; namentlich an der Ulcerationsfläche sind oft zahlreiche Bacillen in die Zellen eingeschlossen. Zwei Riesenzellen, welche dicht unter der Ulcerationsfläche liegen, sind förmlich mit Bacillen ausgestopft.

Was die Localisation des tuberculösen Processes anbelangt, so muss besonders betont werden, dass derselbe lediglich beschränkt ist auf die Schleimhaut und Submucosa. Im Geschwürsrande selbst liegt die Tuberkeleruption lediglich zwischen den Schleimdrüsen und dem Deckepithel, also nur in den oberen Schichten der Schleimhaut; im Geschwürsgrund sind die Schleimdrüsen grösstentheils zu Grunde gegangen, hier hat der Process auch die Submucosa ergriffen. Die Muskelhaut ist nur von Streifen kleinzelliger Infiltration durchsetzt, jedoch vollkommen frei von Tuberculose. Die tieferen Gewebslagen — besonders sei auch der in den Schnitt gefallene Ringknorpel erwähnt — sind vollkommen intact.

Die im Protokoll erwähnte mit Eiter angefüllte Beule unterhalb

des Geschwürs erwies sich ebenfalls als erweichter tuberculöser Herd, der sich in der Schleimhaut zwischen Schleimdrüsen und Epithel gebildet hatte — derselbe war für einen phlegmonösen Abscess gehalten worden —, und auch hier sieht man die Tuberculose sich in Form ganz flacher, unter dem Epithel gelegener Tuberkel mit Riesenzellen, weit über die Grenze des eingeschmolzenen Herdes ausbreiten.

Somit wurde durch die mikroskopische Untersuchung unsere Wahrscheinlichkeitsdiagnose bestätigt: wir haben eine reine tuberculöse Strictur der Speiseröhre vor uns. Dieser Befund stempelt unser Präparat zu einer pathologisch-anatomischen Rarität ersten Ranges, welche noch dadurch besonders an Interesse gewinnt, dass sie intra vitam diagnosticirt war.

Nur zwei Fälle sind in der Literatur niedergelegt, welche dem von mir beobachteten Falle ähnlich sind. Der erste ist der von Paulicki (l. c.) mitgetheilte, dessen tuberculöse Natur aber, wie oben bereits erwähnt, nicht sichergestellt werden konnte. Paulicki fand bei einem Phthisiker neben tuberculösen Erkrankungen des Kehlkopfs und des Ileum ein in der Höhe des Ringknorpels an der hinteren Wandung der Speiseröhre sitzendes Geschwür, welches eine hochgradige — zu Lebzeiten für krebsig gehaltene — Strictur verursacht hatte. Die Geschwüre hatten ein blassrothes, undeutlich granulirtes Aussehen und drangen nicht in die Muscularis ein; die Umgebung des Geschwürs war geröthet und mit stecknadelkopfgrossen Granulationen durchsetzt, welche sich als vergrösserte Schleimfollikel erwiesen. Ausser diesem unsicheren Fall hat auch Spillmann einen solchen von tuberculöser Strictur der Speiseröhre beschrieben, dessen Original mir aber nicht zur Verfügung stand.

Wie in meinem Fall die Infection der Speiseröhre zu deuten ist, darüber giebt uns weder die Krankheitsgeschichte, noch der anatomische Befund sichere Anhaltspunkte. Meiner ganzen Auffassung über die Entstehung tuberculöser Schleimhauterkrankungen entsprechend, glaube ich, dass auch in diesem Falle die Infection der Speiseröhrenschleimhaut von der Oberfläche her erfolgt ist. Sind uns auch die näheren Umstände, durch welche die Infection möglich wurde, unbekannt, so weisen doch zwei Momente eben auf diesen Infectionsmodus hin.

Einmal der Sitz des Geschwürs. Dasselbe sitzt in der Gegend der Ringknorpelplatte. Es ist dies die engste Stelle der Speiseröhre, an welcher dieselbe zwischen zwei festen Körpern, der Ringknorpelplatte und dem Wirbelkörper, eingeengt ist. Hier werden Verletzungen

durch Fremdkörper sowohl, als auch anderweitige, die Epithellage zerstörende und dadurch Infectionspforten eröffnende Einwirkungen naturgemäss am leichtesten angreifen können. Weiter aber spricht auch die in der histologischen Beschreibung geschilderte Ausbreitung des Processes für eine Oberflächeninfection. Es sind vorwiegend die subepithelialen Schichten der Schleimhaut, welche bereits weit über die Grenzen des eigentlichen Geschwürsrandes hinaus dicht von Tuberkeln durchsetzt sind, so dass sie nach Art des Hautlupus förmlich eine mit Epithel überzogene tuberculöse Granulationsfläche darstellen. Man bekommt bei der Betrachtung der Präparate sehr lebhaft den Eindruck eines von der Oberfläche ausgehenden und nach der Tiefe zu fortschreitenden Processes.

Freilich, als beweiskräftige Stütze für die Inoculationstheorie kann dieser Fall nicht verwerthet werden. Auffallend bleibt ja immerhin, dass andere sonst mehr gefährdete Organe, wie namentlich der Kehlkopf, frei von tuberculösen Veränderungen gefunden wurden. Ganz ungewöhnlich aber ist dies Verhalten nicht. Wir finden doch auch in Fällen ausgedehnter Kehlkopftuberculose nicht selten keine Darmgeschwüre, auch in Fällen, in denen constatirt ist, dass der Patient die Sputa häufig verschluckt hat; trotzdem dass der Darm als Resorptionsorgan ja auf die Aufnahme von Infectionsstoffen förmlich eingerichtet ist. Ein derartiges Verhältniss berechtigt uns gewiss zu der Annahme, dass bei einem Individuum die Disposition in verschiedenen Organen eine verschiedene sein kann. Diese Verschiedenheit in der Empfänglichkeit sehe ich aber — es handelt sich ja immer bei unserer Besprechung nur um einen tuberculös durchseuchten Körper — nicht nur in der grösseren oder geringeren, gewiss vorhandenen Widerstandskraft der Gewebe gegen den eingedrungenen Tuberkelbacillus, sondern auch namentlich in einer grösseren oder geringeren Widerstandskraft gegen das Eindringen von Tuberkelbacillen, also in einer guten Functionirung der natürlichen Schutzvorrichtungen des Körpers. Eine solche geringere Disposition der Schleimhaut der Luftwege ist zum Beispiel schon gegeben in einer geringeren Neigung zu katarrhalischen Zuständen derselben, ähnlich wie die Gefahr der Darminfection um so geringer ist, je wirksamer der, durch die bacterientödtende Eigenschaft des sauren Mageninhalts dem Darm gewährte Schutz functionirt.

Für die Annahme der embolischen Infection bietet unser Fall gar keine Anhaltspunkte. Dieselbe ist sogar nach dem geschilderten makroskopischen und mikroskopischen Verhalten eher als im höchsten Grade unwahrscheinlich zu bezeichnen.

Zweiter Fall: Fortgeleitete Tuberculose der Speiseröhre.

Dieser zweite Fall bildet einen zufälligen Sectionsbefund bei der Leiche eines jugendlichen Phthisikers und stellt die — wenn man bei einer so seltenen Krankheit sagen darf — häufigere Form der Speiseröhrentuberculose dar, bei welcher der tuberculöse Process von erkrankten Nachbarorganen aus auf die Speiseröhrenschleimhaut übergegriffen hat.

Beide Lungen waren durch grosse und kleine, ältere und frische, grossentheils mit breiigen, käsigen Massen angefüllte Cavernen zerklüftet, von denen die grösseren mehrfach mit Bronchien communicirten. Die Bronchien selbst waren stark geröthet, aber ohne tuberculöse Veränderungen. Dagegen fand sich eine starke tuberculöse Zerstörung des Kehlkopfes und der Trachea; in der Trachea waren die ganze hintere membranöse Wand, sowie die seitlichen Theile von dichtgedrängten tuberculösen Geschwüren durchsetzt; im Kehlkopf waren die wahren und falschen Stimmbänder grossentheils zerstört, die Epiglottis ebenfalls von tiefen Geschwüren durchsetzt; ebenso waren in dem Dünn- und Dickdarm zahlreiche tuberculöse Geschwüre.

Bei Eröffnung der Speiseröhre gelangt man in der Höhe der Bifurcationsgegend an eine etwas schwerer zu passirende Stelle. Die Wandung der Speiseröhre zeigt hier eine etwa markstückgrosse, hart anzufühlende flache Vorwölbung, über welche die Schleimhaut glatt hinwegzieht und auf deren Höhe sich ein unregelmässiger, etwa fingernagelgrosser Substanzverlust mit gelblich infiltrirtem Geschwürsgrund und fast flachen, glatten Rändern zeigt. Im Bereich der Vorwölbung haftet die Schleimhaut etwas fester auf der Unterlage und lässt hier trübe gelbliche Massen hindurchschimmern. Auf einem Durchschnitt zeigt sich hier die ganze Dicke der Submucosa, Muscularis und des umliegenden Zellgewebes gleichmässig käsig infiltrirt und in weiterer Entfernung von versprengten käsigen Herden und grauen Knötchen durchsetzt. Nach oben und unten zu sind zahlreiche, theils im Zusammenhang mit dem Hauptherd stehende, theils isolirte, flache, gelbe Knoten durch die Submucosa verstreut. Die ganze Partie ist mit stark injicirten Blutgefässen umsäumt. An dieser erkrankten Partie der Speiseröhre liegt, mit derselben in ganzer Ausdehnung fest verwachsen, das Packet der stark vergrösserten und derb infiltrirten bronchialen Lymphdrüsen fest an, welche auf dem Durchschnitt stark verkäst und von Erweichungsherden durchsetzt sind. Die angrenzenden Theile der Trachea und Bronchien zeigen keine

Veränderungen. Die trachealen Lymphdrüsen sind ebenfalls theilweise verkäst.

Die mikroskopische Untersuchung ergab das typische Bild der Tuberculose. In der Muscularis sowohl, als auch in der Submucosa findet sich eine ausgebreitete Entwicklung von grossen Tuberkeln, welche im Centrum bald mehr bald weniger stark verkäst sind und in den Randpartien den typischen Bau der Tuberkel zeigen; dieselben liegen an manchen Stellen so dicht, dass sie ein förmliches Infiltrat darstellen, in welchem die übrigen Gewebe vollständig zu Grunde gegangen sind. In die Schleimhaut dringt die Tuberkelentwicklung nur an der Stelle der oberflächlichen Ulceration vor, deren Grund von tuberculösen Granulationen gebildet ist. Das Epithellager zeigt am Geschwürsrande nur leichte Verdickungen; über die nächste Umgebung des Geschwürsrandes reicht die Tuberkelentwicklung in der Schleimhaut nicht hinaus, die letztere ist nur leicht entzündlich infiltrirt. Nach der Tiefe zu setzt sich die käsige Infiltration auf das periösophageale Zellgewebe fort und weiter bis an die tuberculösen Bronchialdrüsen, welche durch fibröse Züge und tuberculöse, verkäsende Granulationen mit der erkrankten Partie der Speiseröhre verschmolzen sind. An allen Stellen, sowohl in Riesenzellen eingeschlossen, als auch in den verkästen Massen, finden sich zahlreiche Tuberkelbacillen.

In diesem Falle ist der Infectionsmodus der Speiseröhre klar vorgezeichnet. Der von der Lunge aus durch die Lymphgefässe nach den Lymphdrüsen verschleppte tuberculöse Process hat sich von hier aus auf das periglanduläre Zellgewebe und weiter auf die Speiseröhrenwandung ausgebreitet, hat sich hier als selbständiger Process etablirt und schliesslich zur Perforation nach der Schleimhautoberfläche hin geführt.

Entsprechend diesem ganz anderen Infectionsmodus finden sich aber auch im histologischen Bilde ganz wesentliche Verschiedenheiten. Während in dem ersten Fall die Ausbreitung des tuberculösen Processes nach Analogie der lupösen Hauterkrankungen in der Schleimhaut und zwar in den subepithelialen Schichten derselben erfolgt, sehen wir in dem zweiten Fall das Weitergreifen in der Submucosa stattfinden, und die Schleimhaut ist nur secundär ergriffen.

Dritter Fall: Perforation der Speiseröhre durch tuberculöse Lymphdrüsen mit Ausbreitung des tuberculösen Processes in der Speiseröhrenwandung.

Die sehr elende 46jährige Patientin wurde wegen andauernder Durchfälle und Anschwellung des Leibes in die hiesige medicinische Klinik aufgenommen. Die spärlichen, zu eruirenden anamnestischen Angaben datiren den Beginn der Durchfälle auf etwa 7 Monate zurück. Damals wurde Patientin wegen Drüseneiterungen am Hals operirt. Vor 3—4 Wochen trat die Anschwellung des Leibes und zu gleicher Zeit der Beine ein. In den letzten Wochen soll auch Husten aufgetreten sein. Ueber den zeitlichen Beginn der bei der Aufnahme vorhandenen Schluckbeschwerden ist nichts Näheres zu erfahren. Patientin ist seit einigen Wochen vollständig heiser.

Patientin verweilte nur 3 Tage auf der medicinischen Klinik; wegen des schwer kranken Zustandes musste auf die Aufnahme eines erschöpfenden Status praesens verzichtet werden. Speciell die Kehlkopfspiegelung war unthunlich.

Die Untersuchung ergab starken Erguss in beide Pleurahöhlen und in die Bauchhöhle, starke Dyspnoë und im Gesicht Cyanose. Heiserkeit und Schluckbeschwerden bestehen fort. Hier und da entleert Patientin durch schwächliches Räuspern ein schmutziges, stinkendes Sputum. Die Oedeme breiten sich am Rumpf weiter aus. Die Entleerungen sind fortgesetzt diarrhoisch, von üblem Geruch. Puls ist sehr frequent und unregelmässig. Temperatur schwankt zwischen 37,5 und 38,4°, die Athemfrequenz zwischen 20 und 28 in der Minute. Unter fortgesetztem Sinken des Pulses, welcher schliesslich vollkommen verschwindet, tritt am dritten Tage nach der Aufnahme, bei beginnendem Lungenödem, der Exitus letalis ein. Am vorhergehenden Tage war das Schlucken sehr schmerzhaft.

Die klinische Diagnose lautete auf: Tuberculöse Pleuritis und Peritonitis. Tuberculöser Geschwürsprocess des Darmes (und des Kehlkopfes?) [1])

Die Section (S.-N. 246. 1894) ergab folgenden Befund. (Auszug aus dem Protokoll.)

Sehr stark abgemagerte weibliche Leiche von schwächlichem Körperbau und schlaffer, welker Haut. Abdomen sehr stark kugelig aufgetrie-

---

1) Die Diagnose auf Kehlkopftuberculose war nur gestellt in Berücksichtigung der andauernden Heiserkeit. Ein Spiegelbefund konnte — wie oben erwähnt — nicht aufgenommen werden. Der Kehlkopf fand sich bei der Section intact. Die Heiserkeit dürfte demnach wohl zurückzuführen sein auf die durch die vergrösserten Drüsen hervorgerufene Compression des Nervus laryngeus inferior. Derselbe ist vollkommen an das die Drüsen umgebende Schwielengewebe eingebettet. Einzelne Aeste verlaufen vollkommen in der Wandung eines an der Aussenfläche der Trachea hinaufsteigenden (s. unten) jauchigen Hohlraumes. An mehreren Aesten sieht man bei der Weigert'schen Nervenfärbung deutlich Schwund von Nervenfasern und entsprechende Verbreiterung des Bindegewebes.

ben; die Unterschenkel elephantiastisch verdickt, plump, die Oberfläche stellenweise höckerig. In der Umgebung der Knöchel Oedem. Am Hals mehrere, am Unterkieferrand und in der rechten Kieferwinkelgegend ausmündende Fistelgänge, durch welche man mit der Sonde in die Gegend der Trachea gelangt.

Brust: Aus beiden Pleurahöhlen quillt bei der Eröffnung sehr viel gelbliche, getrübte und flockige Flüssigkeit. Die Menge beträgt auf jeder Seite etwa 2—3 Liter. Beide Lungen nur an der Spitze verwachsen, stark von der Thoraxwand abgedrängt, in den oberen Theilen theilweise lufthaltig, in den unteren Theilen, namentlich rechts, sehr stark luftleer comprimirt. Die Pleura beiderseits mit gruppenweise stehenden allerfeinsten Tuberkeln besetzt, an manchen Stellen stark milchig getrübt und mit feinem körnigen Fibrinbeschlag bedeckt. Beide Lungen in den oberen Theilen von kirschkern- bis haselnussgrossen harten Knoten von trockener, gelblicher Schnittfläche durchsetzt, welche am Rande von einem dünnen, schwieligen Saume umgeben sind. Die Knoten nehmen nach unten zu an Grösse ab und stellen in den untersten Theilen hirsekorngrosse verkäste Tuberkel dar. Im rechten Oberlappen eine kirschkerngrosse, mit einem Bronchus communicirende Caverne mit erweichtem käsigem Inhalt. Das lufthaltige Gewebe mässig ödematös.

Herz von normaler Grösse, am Epicard ein kleiner Sehnenfleck und ein schrotkorngrosser Käseknoten. Im Herzbeutel wenig getrübte Flüssigkeit. Herzmusculatur braun, von normaler Dicke. Herzostien normal.

Hals: Schilddrüse gallertig entartet. Die gesammten Halsorgane sind in stark verhärtete Drüsen von käsiger, stellenweise bereits erweichter Schnittfläche eingemauert. Etwa in der Mitte der Speiseröhre 3 schrotkorngrosse Perforationsöffnungen, durch welche die Sonde in buchtige Gänge gelangt, welche an der Trachea und den Bronchien entlang verlaufen. (Genaueres siehe unten.)

Kehlkopf, Trachea, Bronchien mit Schleim ausgefüllt. Schleimhaut blass.

Bifurcationsdrüsen verkäst.

Bauch: In der Bauchhöhle etwa 2 Liter gelblicher trüber Flüssigkeit. Das ganze Peritoneum mit lockeren Fibrinflocken bedeckt. Im Peritoneum der vorderen Bauchwand und des Zwerchfells zahlreiche Gruppen von allerfeinsten Tuberkeln und flachen käsigen Knoten. Das Netz von allerfeinsten punktförmigen Tuberkeln durchsetzt.

Leber gross, mit seichter Schnürfurche. In der Kapsel einzelne stecknadelkopfgrosse Käseknötchen. In der Substanz mehrfache bis kirschkerngrosse Käseknoten.

Milz klein und schlaff, ebenfalls von verkästen Tuberkeln durchsetzt.

Nieren sehr klein und schlaff.

Magen stark ekchymosirt.

Im Dünndarm ein circuläres tiefgreifendes, unregelmässig gestaltetes Geschwür mit Tuberkelentwicklung an der Serosa.

Im Coecum zwei ganz flache tuberculöse Geschwüre.

Die Mesenterialdrüsen und epigastrischen Lymphdrüsen stark vergrössert, derb, auf dem Durchschnitt verkäst.

Die Kopfsection ergab keinen erheblichen Befund.

Leichendiagnose: Tuberculöse Verkäsung der mediastinalen Lymphdrüsen mit Perforation nach der Speiseröhre. Tuberculose der Speiseröhre. Tuberculöse Pleuritis und Peritonitis. Compression der Lunge. Solitärtuberkel der Lunge, Leber, Milz. Tuberculöses Geschwür des Dünndarms, kleine tuberculöse Geschwüre des Coecum. Tuberculose der Mesenterialdrüsen. Atrophie von Milz und Nieren. Tuberkelknoten am Epicard. Elephantiastische Verdickung der Unterschenkel. Tuberculöse Fistelgänge am Hals.

Die genauere Untersuchung der Speiseröhre ergab folgenden Befund:

Die gesammten peribronchialen Lymphdrüsen sind stark vergrössert und bilden am unteren Theile der Trachea einen reichlich faustgrossen Drüsentumor, welcher sowohl Trachea und Speiseröhre, als auch die Halsarterien und Halsvenen umfängt und von allen Seiten stark einengt. Die einzelnen Drüsen sind bis haselnussgross und vollkommen verkäst, im Innern theilweise schon erweicht und durch ein derbes Schwielengewebe zu einer Masse verschmolzen. 3 Cm. oberhalb der Bifurcation der Trachea finden sich an einer schleierartig verdünnten Stelle der Speiseröhrenschleimhaut 3 bis schrotkorngrosse rundliche, dicht zusammenliegende Löcher, durch welche bei Druck auf die Umgebung stinkende, schmutzig gelbliche Massen entleert werden. Die Sonde gelangt hier in buchtige Gänge, welche theils zwischen Speiseröhre und membranösem Theil der Trachea, theils auch neben der Trachea sich mehrere Centimeter hinauferstrecken, nach unten zu auf die Aussenfläche des rechten Bronchus übergreifen und denselben bis in den rechten Lungenhilus begleiten. Nach Spaltung zeigt sich, dass durch diese Gänge die Knorpellage der Luftröhre und Bronchien auf grosse Strecken hinaus vollkommen frei präparirt ist. Seitlich bilden verkäste zerfallende Drüsen und infiltrirtes Bindegewebe die Begrenzung der käsigen Hohlräume. In der Schleimhaut der Speiseröhre ist die Umgebung der Perforationsöffnungen etwa im Umfang eines halben Centimeters gelblich infiltrirt.

Die mikroskopische Untersuchung, welche nach Härtung in Chromkalisublimat-Eisessig[1]) der durch die Speiseröhre, Trachea und an-

---

1) In diesem Falle leistete mir die Härtung in dem von mir angegebenen Chromkalisublimat-Eisessiggemisch (Münch. med. Wochenschr. 1894. Nr. 27), welches im Erlanger pathologisch-anatomischen Institute die ausgedehnteste Verwendung

liegenden Theile gelegten Querschnitte ausgeführt wurde, ergiebt ein Weitergreifen des tuberculösen Processes sowohl in der Submucosa, als in der Muscularis, theils in Form von zellreichen Granulationen mit beginnender Verkäsung, theils in Form von ganz flachen typischen Tuberkeln mit Riesenzellen. Das subepitheliale Gewebe ist nur leicht infiltrirt. In allen Theilen finden sich ganz vereinzelte Tuberkelbacillen. Auch in weiterer Entfernung von der Perforation finden sich Tuberkel in der Submucosa. Die Wandung der Fistelgänge besteht aus nekrotischen, zum Theil stark von Eiterkörperchen durchsetzten Gewebsmassen; an manchen Stellen der Wandung noch ansitzende Gewebssequester, welche stark von Streptokokken und Bacillen (Fäulnissbacterien) durchsetzt sind; auch in der granulirenden Wandung reichliche Streptokokken.

Hier haben wir scheinbar einen der relativ häufigen Fälle von Perforation der Speiseröhre durch tuberculöse Drüsen vor uns, welche gewöhnlich mit Bildung von Tractionsdivertikeln zur Vernarbung kommen, nachdem durch die Perforationsöffnungen die tuberculösen Massen entleert sind. Auffallender Weise kommt es ja in den meisten Fällen zu so vollständiger Heilung der tuberculösen Drüsenerkrankung, dass in dem in der Gegend der Divertikelspitze gelegenen Narbengewebe durchaus keine tuberculösen Veränderungen mehr nachweisbar sind. Es entspricht das nicht dem gewöhnlichen Verhalten bei Vernarbung tuberculöser Processe, z. B. in der Lungenspitze. Ich glaube, dass dies wohl darauf zurückzuführen ist, dass es durch das Eindringen von Fäulniss- und Eitererregern durch die Perforationsöffnung zu heftigen Entzündungen in dem erweichenden tuberculösen Herde kommt, und dass durch diese Entzündungen die tuberculösen Massen völlig zerstört und der Hohlraum förmlich gereinigt wird.

Dass es in unserem Falle nicht zum einfachen narbigen Verschluss, sondern zur Ausbreitung der Tuberculose in der Speiseröhre

---

findet und zu den Härtungen fast ausschliesslich benutzt wird, ganz besonders gute Dienste, da es sich bei der mikroskopischen Untersuchung als wünschenswerth herausstellte, durch die Weigert'sche Centralnervensystemfärbung einen besseren Einblick in den Zustand der in dem Schnitt getroffenen Nerven zu erhalten. Obwohl die Präparate nur 4 Stunden in dem Gemisch fixirt und dann in Alkohol nachgehärtet waren, erhielt ich durch die genannte Methode, wenn auch nicht tadellose, so doch durchaus brauchbare Färbungen (s. vor. Anmerk.). Bei einer anderweitigen Härtung wäre die Weigert'sche Färbung nicht mehr ausführbar gewesen.

kam, ist wohl auf die Massenhaftigkeit des vorhandenen tuberculösen Materials zurückzuführen, welches infolge des weiterschreitenden Zerfalles der angrenzenden verkästen Lymphdrüsen fortgesetzt durch die Fistelgänge entleert wurde und schliesslich zu einer Infection der Speiseröhre selbst führte.

Das circuläre tuberculöse Geschwür des Dünndarms und die kleinen Geschwüre im Coecum führe ich auf Infection durch die aus den tuberculösen Drüsen nach der Speiseröhre entleerten und von da aus in den Darm gelangten tuberculösen Massen zurück, da die Caverne im Oberlappen der rechten Lunge noch zu klein war, um als Quelle für das Infectionsmaterial angesehen werden zu können.

Fig. 2.

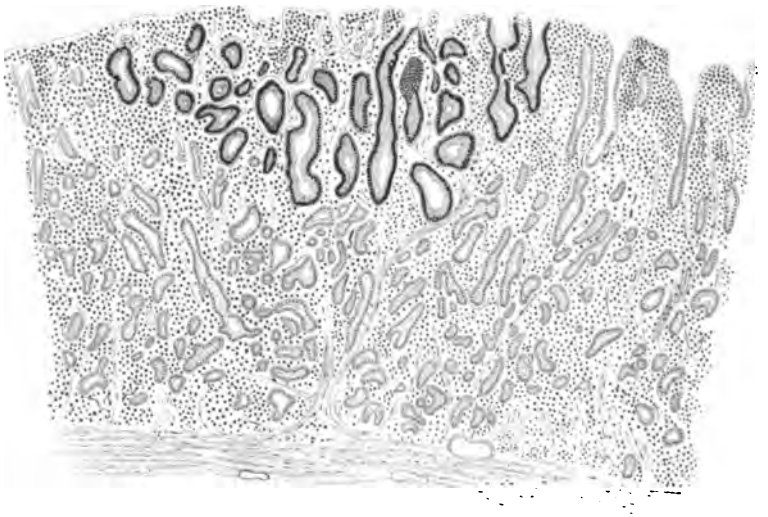

Fig. 1.



Verlag von F. C. W. Vogel in Leipzig

XIX.

Aus dem pathologisch-anatomischen Institute zu Erlangen.

Ueber Polyposis intestinalis adenomatosa und deren Beziehungen zur Krebsentwicklung.

Von

G. Hauser,

Dr. phil. et med., a. o. Professor für pathologische Anatomie und Bacteriologie an der Universität zu Erlangen.

(Hierzu Taf. XII.)

Das Vorkommen einzelner oder auch mehrerer Schleimhautpolypen im Intestinaltractus, besonders in den unteren Abschnitten des Dickdarmes, wird häufig beobachtet. Seltener dagegen sind jene Fälle, in welchen die gesammte Schleimhaut grösserer Darmabschnitte, wie des ganzen Dickdarmes oder wenigstens eines grossen Theiles desselben, eine förmliche polypöse Entartung zeigt, so dass die Schleimhaut überall mit zahllosen polypösen Wucherungen besetzt erscheint. Doch ist auch von derartigen Fällen eine ganze Reihe in der Literatur beschrieben, freilich nicht immer unter ausführlicher Schilderung der histologischen Verhältnisse, welche gerade hier, wie später gezeigt werden soll, von hoher Bedeutung sind; denn nach dem histologischen Verhalten dieser polypösen Schleimhautwucherungen giebt es offenbar zwei verschiedene Formen derselben, welche sich durch die Art ihrer Entstehung und wahrscheinlich auch durch ihre pathologische Bedeutung sehr wesentlich von einander unterscheiden.

Ein sehr interessanter Fall von solchen warzigen und polypösen Wucherungen der Schleimhaut des Intestinaltractus gelangte im Winter 1894 im hiesigen pathologischen Institute zur Beobachtung. Derselbe zeichnete sich von den bisher beschriebenen ähnlichen Fällen durch die ausserordentliche Verbreitung jener Wucherungen aus, welche sich nicht allein auf den Dickdarm beschränkten, sondern auch auf den Dünndarm, ja bis in die Pars pylorica des Magens herein er-

streckten. Gleichzeitig war, wie dies nun schon bei mehreren derartigen Fällen beobachtet wurde, ein polypöses Carcinom des Rectum vorhanden.

Dieser merkwürdige Fall betrifft einen 33jährigen Mann, welcher, laut der mir von Herrn Professor v. Heineke freundlich überlassenen Krankengeschichte, 11 Wochen vor seiner Aufnahme in das Krankenhaus an starken Diarrhöen und darauf folgenden heftigen Schmerzen im Unterleibe erkrankt war. Einige Wochen später bemerkte der Kranke zum ersten Male blutigen Schleim dem Stuhle beigemengt. In der Folgezeit hatte er an manchen Tagen 15—20 Stuhlgänge, wobei allerdings meist nur ganz wenig Koth, mit Blut und Schleim untermischt, abging oder überhaupt nur geringe Mengen blutigen Schleims; mitunter wurde auch übelriechende Flüssigkeit entleert. Dazwischen bestand auch wieder fast normale Stuhlfrequenz.

Früher war Patient durch harten Stuhlgang belästigt.

Zur Zeit der Aufnahme ins Krankenhaus ist Patient sehr abgemagert, von kachektischem Aussehen. Bei der Untersuchung des Mastdarmes gelangt man nach Einführung des Fingers sogleich auf weiche, polypöse Massen, welche namentlich links seitlich und nach vorn zu sitzen und ziemlich weit aus dem After heraushängen; nirgends ist normale Schleimhaut zu erreichen. Stenose unbedeutend. Die Geschwulstmassen noch etwas verschieblich; in der Mitte offenbar Geschwürsbildung. Die sonstige Untersuchung der inneren Organe ergab nichts Abnormes.

Am 9. Jan. wurde die Exstirpation des unteren Rectumabschnittes ausgeführt.

Am 17. Jan. erfolgte der Tod infolge von Peritonitis und Pneumonie.

Das dem pathologischen Institute überlassene resecirte Stück des Mastdarmes ist etwa 8 Cm. lang und aufgeschnitten 10—12 Cm. breit.

An der Innenfläche zeigt sich die Schleimhaut mit sehr zahlreichen, zum Theil dichtgedrängten, stecknadelkopf- bis kirschkerngrossen, theils rundlichen, theils unregelmässig geformten, warzigen und polypösen Wucherungen mit leicht facettirter Oberfläche besetzt.

Die polypösen Wucherungen sind bald rundlich gestielt, bald sitzen sie mit breiter, bandförmiger Basis auf, indem der Stiel von längeren Strecken stark verdickter Schleimhautfalten gebildet wird.

Zu beiden Seiten des aufgeschnittenen Darmstückes erheben sich grössere markige Geschwulstmassen über die Schleimhaut, welche mit breiter Basis aufsitzen und völlig unverschieblich sind. Diese grösseren Geschwülste haben ebenfalls eine facettirte Oberfläche und zeigen zum Theil deutlich ihre Entstehung aus Confluenz grösserer, dichtgedrängter polypöser Wucherungen.

In ihrer Umgebung ist fast nirgends mehr normale Schleimhaut vorhanden; überall sind hier die Schleimhautfalten auffallend steif und wie mit allerfeinsten Wärzchen besetzt, und dazwischen zerstreut finden sich bis linsengrosse, theils flach aufsitzende, theils auch ganz kurz gestielte, warzige Erhebungen und breitere leisten- und kammförmige Verdickungen.

Auf dem Durchschnitte zeigt sich die Schleimhaut an allen diesen

Wucherungen verdickt, weisslich, von markigem Ansehen; an den grösseren Geschwulstmassen erreicht dieselbe eine Dicke von 3—4 Mm. Auch die übrigen Schichten des Darms sind hier sehr stark verdickt; die Submucosa und auch das periproctale Zellgewebe sind ziemlich derb, die Bündel der Muscularis durch Wucherung des interstitiellen Gewebes auseinandergedrängt.

Stellenweise erscheint die Submucosa wie krebsig infiltrirt, und auch in der Muscularis und im periproctalen Zellgewebe finden sich kleinere markige Einlagerungen. An einer, auf dem Durchschnitt etwa 2 Cm. langen Stelle scheint die Muscularis fast völlig in den tiefer greifenden epithelialen Wucherungen untergegangen zu sein, und ist hier auch eine leichte Ulceration an der Oberfläche wahrzunehmen.

Bei der Section der Bauchhöhle ergab sich, neben anderen Veränderungen, folgender höchst merkwürdige Befund:

S.-Nr. 9. 1894: „Colon ascendens und transversum durch Gase leicht ausgedehnt, die unteren Theile des Dickdarms leicht contrahirt. Im Coecum, Colon ascendens und transversum spärliche Kothballen. In dem kurzen, zurückgebliebenen Theile des Rectum, sowie in der Flexura sigmoidea ist die Schleimhaut leicht geröthet und gerade wie in dem beschriebenen resecirten unteren Abschnitte des Rectum mit ausserordentlich zahlreichen, etwa stecknadelkopf- bis fast haselnussgrossen, warzigen und polypösen Wucherungen besetzt. Die warzigen Wucherungen bilden kleine knötchen- oder beetförmige, bis zu 4 Mm. im Durchmesser haltende, ganz flach aufsitzende markige Verdickungen der Schleimhaut; häufig erscheinen auch bis über 2 Cm. lange Strecken der Schleimhautfalten steif, verdickt und wie markig infiltrirt, wodurch leisten- und hahnenkammähnliche Erhabenheiten gebildet werden. Sowohl jene einfachen warzenförmigen Wucherungen als auch diese steifen Schleimhautfalten zeigen alle Uebergänge zu polypösen, theils ganz kurz, theils länger gestielten Wucherungen, von welchen die grösseren eine deutlich facettirte Schleimhautoberfläche besitzen; auch an den polypösen Wucherungen ist die Schleimhaut überall verdickt, wie markig infiltrirt.

Weiter nach aufwärts werden die polypösen Wucherungen spärlicher; im Colon descendens sieht man nur noch zahlreiche warzenförmige, flach aufsitzende Wucherungen und steife, wie markig infiltrirte Schleimhautfalten. Nur an der Uebergangsstelle vom Colon descendens zur Flexura sigmoidea sitzt eine etwas grössere, mit breitem, bandförmigem Stiele aufsitzende polypöse Wucherung, und zwei weitere solche polypöse, etwa kirschkerngrosse Geschwülstchen finden sich in der Flexura coli sinistra. Auch im Colon transversum und ascendens, sowie im Coecum ist die Schleimhaut etwas stärker injicirt und hier wieder mit zahlreichen warzenförmigen Wucherungen und steifen, verdickten, oft überhängenden Schleimhautfalten besetzt; besonders zahlreich sind die Wucherungen in der Flexura coli dextra, wo auch wieder einige gestielte Polypen sich vorfinden und auch die übrigen Wucherungen mitunter Uebergänge zur Polypenbildung erkennen lassen.

Dünndarm enthält ziemlich reichliche, hellgallig gefärbte Chymusmassen. Die Schleimhaut grösstentheils blass. Im Ileum und Jejunum nur vereinzelte, theils rundliche stecknadelkopf- bis linsengrosse flache

warzenförmige Schleimhautwucherungen und steif infiltrirte Schleimhautfalten.

Dagegen finden sich im Duodenum auf der Höhe der Schleimhautfalten zahlreiche stecknadelkopf- bis hanfkorngrosse, markig aussehende, warzige Verdickungen und kleine gestielte Polypen. Gerade an der Umbiegungsstelle zum unteren horizontalen Aste sitzt eine grössere, etwa wallnussgrosse, gestielte, in der Mitte leicht ulcerirte Geschwulst, mit leicht zerklüfteter Oberfläche und pilzförmig überhängenden Rändern; auf dem Durchschnitt ist dieselbe weisslich, von markiger Beschaffenheit. Auch im oberen Abschnitte des Duodenum zahlreiche kleine Wärzchen, verdickte, wie markig infiltrirte Schleimhautfalten und kleine gestielte Polypen.

Magen enthält reichlich gallig gefärbte Massen. Die Schleimhaut ziemlich stark injicirt, im Fundus und an der kleinen Curvatur stark ekchymosirt. Etwa in der Mitte der hinteren Wand eine kleine strahlige Narbe. Im Fundus, an einer etwa 4 Cm. im Durchmesser haltenden Stelle, eigenthümlich steife, doch nicht sehr stark erhabene, etwas markig aussehende Schleimhautfalten; die zwischen denselben gelegenen Vertiefungen wie sehnig glänzend.

In der Pars pylorica eine grössere Anzahl scharf umschriebener bis über linsengrosser, warzenförmiger Verdickungen der Schleimhaut von markiger Beschaffenheit; einzelne derselben haben leicht wallartig aufgeworfene Ränder und sind in der Mitte etwas ulcerirt. Unmittelbar am Pylorus eine etwas grössere markige, warzige Schleimhautwucherung mit oberflächlicher centraler Ulceration."

Der übrige Sectionsbefund bietet für die vorliegende Untersuchung kein weiteres Interesse. Es sei nur noch ausdrücklich hervorgehoben, dass Krebsmetastasen weder in Lymphdrüsen, noch in der Leber oder anderen Organen gefunden wurden.

Bei der mikroskopischen Untersuchung des exstirpirten Theiles des Rectum zeigen die makroskopisch normalen Stellen der Schleimhaut grösstentheils ebenfalls ein normales Verhalten; nur findet man häufiger als gewöhnlich einfach getheilte Drüsenschläuche; doch sind dieselben sonst von normalem, geradem Verlauf, und der Epithelbelag wird von normalen Becherzellen mit kleinen rundlichen oder durch den reichlichen Schleiminhalt flach an die Basis gedrückten Kernen gebildet. Aber auch an diesen scheinbar völlig normalen Stellen der Schleimhaut sieht man nicht selten einzelne Drüsen, welche auffallend breiter sind und deren Epithelbelag keine Schleimproduction mehr erkennen lässt. Die sehr schön cylindrisch geformten Zellen haben einen länglich-ovalen Kern, und ihr feinkörniges Protoplasma färbt sich auffallend dunkel.

Die gleichen Veränderungen des Epithels finden sich noch ausgesprochener an jenen kleinen, flachen, warzenförmigen Verdickungen der Schleimhaut und den steif infiltrirten leisten- und kammförmigen Schleimhautfalten. An derartig veränderten Stellen der Schleimhaut sieht man in der Regel in den meisten Drüsenschläuchen überhaupt keine Becherzellen mehr; da, wo noch Schleimproduction wahrzunehmen ist, sind nur kleine Schleimtröpfchen in den Zellen enthalten, welche oft nur den oberen Abschnitt des Zellenleibes einnehmen, niemals aber so gross sind,

dass hierdurch der ovale Kern flachgedrückt würde. Auch sind die Zellen häufig höher und etwas schmäler, äusserst dicht gedrängt. Mitosen sind nur spärlich vorhanden. Gleichzeitig sind an den flachen Schleimhautwarzen die Drüsen wesentlich verlängert, meistens von leicht gewundenem Verlauf, am Fundus oft umgebogen; auch erscheinen sie häufig ausgebuchtet, mit wechselnder Weite des Lumens. Bisweilen jedoch beschränken sich die geschilderten Veränderungen des Epithels merkwürdiger Weise nur auf die oberen Drüsenabschnitte, während an den tiefer gelegenen Schleimhautschichten das Drüsenepithel annähernd normales Verhalten zeigt. Das interglanduläre Schleimhautgewebe ist oft etwas verbreitert und mit Lymphzellen erfüllt; die Submucosa unmittelbar unter der Muscularis mucosae bisweilen unbedeutend kleinzellig infiltrirt.

Noch erheblicher sind die Drüsen an stärker hervorragenden oder polypösen Wucherungen verändert. Neben der beschriebenen Veränderung des Epithels erscheinen hier viele Drüsen doppelt oder mehrfach getheilt, mit blindsackähnlichen Ausstülpungen und kürzeren oder längeren Ausläufern versehen. Mitunter münden solche Ausläufer in benachbarte Drüsen ein, so dass also Verbindungen zwischen einzelnen Drüsenschläuchen bestehen. Auch erscheint der Epithelbelag in einzelnen Drüsen oder Abschnitten von solchen mehrschichtig. Nicht selten sind einzelne Drüsenabschnitte mächtig ausgedehnt, selbst cystisch erweitert bei gleichzeitiger Abflachung des Epithels.

Den höchsten Grad erreicht jedoch die Drüsenwucherung an jenen grösseren, unverschieblichen, zu beiden Seiten des aufgeschnittenen Darmstückes gelegenen Geschwulstknoten. Dieselben zeigen sich auch bei der mikroskopischen Untersuchung deutlich aus dichtgedrängten einzelnen polypösen Wucherungen zusammengesetzt, ohne eigentlich papillären Bau; die makroskopisch wahrnehmbare Facettirung der Oberfläche entspricht lediglich diesem Verhältnisse.

Die Drüsen erscheinen hier ausserordentlich stark verlängert. Dabei sind sie von ganz unregelmässigem Verlauf, reich verzweigt, die Ausläufer wiederum mit secundären Sprossen versehen, so dass oft fast traubige Drüsencomplexe entstehen. Häufig zeigt auch die Wand der Drüsenschläuche zahlreiche in das erweiterte Lumen vorspringende, kurze papilläre Erhebungen.

Dieser mächtigen Drüsenwucherung entspricht auch das Verhalten des Epithels. Fast überall wird der Epithelbelag von zwei- bis dreifach unregelmässig geschichtetem Cylinderepithel gebildet und ist häufig mit knospenähnlichen Vorsprüngen besetzt. Die Zellen sind wesentlich grösser, als in den bisher geschilderten kleineren Schleimhautwucherungen, oft lang und schmal, oft infolge der Schichtung unregelmässiger geformt und mit meist grossen ovalen, häufig fast bandförmig verlängerten Kernen versehen. Bei stärker erweitertem Lumen erscheinen die Zellen etwas niedriger und breiter, die Kerne mehr rundlich. Ueberall färbt sich der Epithelbelag sehr dunkel, indem auch das feinkörnige Zellprotoplasma einen blass bräunlichrothen Ton annimmt; nirgends mehr ist in den Zellen Schleimproduction zu erkennen.

Von Interesse ist es, dass in der Peripherie dieser mächtigen Schleimhautwucherungen, wo dieselben an die rela-

tiv normale Schleimhaut angrenzen, die hier geschilderten Veränderungen des Epithels in einzelnen Drüsen zu beobachten sind, welche mit der krebsigen Wucherung in gar keinem Zusammenhang stehen und deren Epithelbelag grösstentheils von noch völlig normalen Becherzellen gebildet wird; man sieht dann normalen Epithelbelag bisweilen unmittelbar, ohne jegliche Zwischenstufen, an entartetes Epithel angrenzen (Taf. XII, Fig. 1).

Das interglanduläre Schleimhautgewebe bildet an diesen grösseren Geschwulstknoten bald nur ganz schmale, bald auch breitere Züge; letztere sind dann sehr kernreich und oft sehr stark zellig infiltrirt; häufig sieht man auch zahlreiche erweiterte Venenstämmchen.

An verschiedenen Stellen sieht man nun die entarteten Drüsenschläuche der verdickten Schleimhaut in breiten Zügen in die Submucosa hereinbrechen und dort umfangreiche, meist rundliche, scharf begrenzte Infiltrate bilden; diese bestehen ebenfalls aus dichtgedrängten verworrenen, traubig verzweigten, unregelmässig ausgebuchteten mehrschichtigen Cylinderepithelschläuchen, welche sich in nichts von den entarteten Drüsen der Schleimhaut unterscheiden. Stets sind diese krebsigen Infiltrate in der Peripherie von einer ziemlich breiten Zone äusserst kernreichen und stark kleinzellig infiltrirten Bindegewebes umgeben, in welchem häufig auch feinste neugebildelte Gefässchen zu erkennen sind.

Auch in die mächtig verdickte Muscularis dringen die krebsigen Wucherungen ein. Die innere Schichte der Muscularis ist sehr stark kleinzellig entzündlich infiltrirt, und das interstitielle Bindegewebe zeigt überall sehr starke Kernwucherung. Nur an wenigen Stellen findet man übrigens in dieser oberen Muskellage umfangreichere epitheliale Wucherungen. Grössere Herde bildet die krebsige Neubildung wieder in der zwischen den beiden Muskelhäuten gelegenen Bindegewebsschicht, welche theils verdickt und verdichtet, zum Theil in ein äusserst zellenreiches Granulationsgewebe umgewandelt erscheint. Von hier aus schieben sich die krebsigen Wucherungen, welche überall den oben geschilderten exquisit drüsenähnlichen Charakter bewahren, auch in die stark verbreiterten Spalträume der äusseren Muskelhaut ein, welche ebenfalls kleinzellig infiltrirt sind und fast überall, auch wo keine krebsigen Wucherungen vorhanden sind, eine starke Kernwucherung erkennen lassen. Auch in dem angrenzenden periproctalen Zellgewebe finden sich noch vereinzelte umfangreichere, aus sehr schön entwickelten Cylinderepithelschläuchen bestehende Wucherungen.

Fast ausnahmslos sind die krebsigen Wucherungen völlig scharf gegen das übrige Gewebe abgegrenzt; letzteres zeigt, wie bereits hervorgehoben, in unmittelbarer Nähe der epithelialen Einlagerung häufig kleinzellige entzündliche Infiltration und lebhafte Kernwucherung, mitunter mit deutlicher Gefässneubildung; oft aber fehlen diese Veränderungen im Bindegewebe völlig, so dass die epitheliale Wucherung unmittelbar von dicht fibrillärem Gewebe begrenzt wird. Selten sieht man in den tieferen Schichten der krebsigen Wucherungen (in der Muscularis) einzelne Ausläufer der letzteren weniger scharf gegen das angrenzende wuchernde und entzündlich infiltrirte Bindegewebe abgegrenzt, indem einzelne Cylinderepithelschläuche in der Peripherie der Wucherung sich

in schmale kurze Zellenstränge und Zellenreihen auflösen, welche sich zwischen die jungen Bindegewebszellen hereindrängen. Die epithelialen Zellen erscheinen übrigens an solchen Stellen von unregelmässiger Form, auch sind sie kleiner, unscheinbarer, und niemals findet man an solchen Zellen Mitosen.

Dagegen sind letztere sowohl in den entarteten Schleimhautdrüsen, als auch in den krebsigen Wucherungen der tieferen Gewebsschichten sehr zahlreich vorhanden. Die Kerntheilungsfiguren erscheinen meistens etwas grösser, als sie normaler Weise beim Dickdarmepithel angetroffen werden. Man findet alle Stadien der Kern- und Zelltheilung, am häufigsten den Monaster und Dyaster; nicht selten sind auch Dreitheilungen; asymmetrische Figuren vermochte ich nicht mit Sicherheit zu constatiren, ausgenommen bei Mehrtheilung des Kernes. Dagegen lässt die Axenstellung der Kerntheilungsfiguren schon in den entarteten Schleimhautdrüsen oft eine völlig veränderte Wachsthumsrichtung erkennen. Nicht selten findet man auch Abortivformen mit Verklumpung oder Versprengung der Chromosomen, auch Kerne von Leukocyten und Fragmente von solchen sieht man häufig in die Zellen eingelagert.

Die in den übrigen Theilen des Dickdarms bei der Section gefundenen warzigen und polypösen Schleimhautwucherungen zeigen bei der mikroskopischen Untersuchung durchaus die gleichen histologischen Verhältnisse, wie sie oben für die Schleimhautwucherungen des exstirpirten Abschnittes des Rectum geschildert wurden.

Sehr interessant ist das histologische Verhalten der Warzen und Polypen des Dünndarms. Während in unmittelbarster Umgebung derselben die Dünndarmschleimhaut eine völlig normale Beschaffenheit zeigt, ist an allen jenen Wucherungen keine Spur von Zotten mehr zu sehen. Die entarteten Drüsen reichen vielmehr überall an eine glatte Schleimhautoberfläche heran, und es unterscheiden sich dieselben in nichts von den entarteten Drüsen der warzigen und polypösen Wucherungen des Dickdarms. Nur an einer kleinen polypösen Wucherung des Dünndarms fand ich einige Drüsenschläuche, deren Epithel, ähnlich wie bei manchen Cylinderepithelkrebsen, einen völlig polymorphen Charakter angenommen hatte.

Auch die warzigen Verdickungen der Magenschleimhaut zeigen durchaus die gleichen Veränderungen der Drüsen, wie die Wucherungen der Dickdarmschleimhaut. Die so merkwürdige, auch an manchen Warzen und Polypen des Dickdarms beobachtete Localisirung der Epithelentartung in den oberen Drüsenabschnitten ist hier namentlich an den allerfeinsten Wärzchen ganz besonders auffällig.

Die Drüsen erscheinen bei völlig normalem Verhalten in dem unteren Theile der Schleimhaut etwa in der oberen Hälfte zum Theil stark verbreitert, bisweilen leicht cystisch aufgetrieben und mit einem sich äusserst intensiv färbenden Epithelbelag ausgekleidet, welcher von einer einschichtigen Lage ziemlich hoher und sehr regelmässig geformter cylindrischer Zellen mit ovalem Kern gebildet wird. Besonders auffallend ist die sehr dunkle Tinction des Zellprotoplasmas.

Häufig findet man in der Umgebung der grösseren Warzen kleine mikroskopische Herde, welche auf dem Durchschnitt nur aus einer kleinen

Gruppe in ihren oberen Abschnitten entarteter Drüsen bestehen. Der Entartungsbezirk hat dann die Form eines scharf begrenzten Keils, welcher mit seiner Spitze etwa bis zur Mitte der Schleimhaut in die Tiefe dringt (Taf. XII, Fig. 2).

An anderen Warzen der Pylorusschleimhaut erstreckt sich die Entartung der Drüsen auf deren ganze Ausdehnung bis zur Basis der Schleimhaut. Mitosen sind in dem Epithel der entarteten Drüsen nur spärlich zu finden. Das interglanduläre Gewebe zeigt im Bereich der Drüsenentartung keinerlei Veränderungen.

Nach diesem Befunde der mikroskopischen Untersuchung müssen wir für die warzigen und polypösen Schleimhautwucherungen des Magens und des Darms folgenden Entstehungsmodus annehmen:

Zunächst stellen sich an einzelnen Drüsen oder Gruppen von solchen Veränderungen des Epithelbelags ein, welche darin bestehen, dass die Zellen grösser werden und sowohl der Kern, als auch der Zellenleib eine intensivere Färbbarkeit erlangen, welche auf einer Vermehrung der chromatophilen Substanzen in der Zelle zu beruhen scheint. Gleichzeitig mit diesen Veränderungen verlieren die Zellen ihre physiologische Functionsfähigkeit, d. h die normale Schleimproduction hört in denselben völlig auf. Auffallend ist die scharf begrenzte Localisirung der geschilderten Veränderungen; es braucht nämlich von denselben nicht gleichzeitig der gesammte Epithelbelag einer ganzen Drüse ergriffen zu werden; so kann sich z. B. bei den Schleimdrüsen der Pars pylorica des Magens und des Dickdarms die Entartung des Epithels offenbar eine Zeit lang nur auf bestimmte Drüsenabschnitte beschränken, und nicht selten sieht man das veränderte Epithel ohne Uebergangsformen ganz unmittelbar an normale Becherzellen angrenzen (Taf. XII, Fig. 1). Die Entartung des Epithels scheint im Allgemeinen mit Vorliebe in den unteren Drüsenabschnitten zu beginnen und von hier aus nach dem Ausführungsgange fortzuschreiten; doch ist das Verhältniss auch oft umgekehrt, und namentlich in der Pars pylorica des Magens werden offenbar häufig zunächst die oberen Drüsenabschnitte mit den Ausführungsgängen befallen, wodurch oft keilförmig in die Tiefe greifende Entartungsbezirke in der Schleimhaut entstehen (Taf. XII, Fig. 2). Allmählich aber erleidet stets der gesammte Epithelbelag der Drüsen die geschilderten Veränderungen.

Eine besonders lebhafte Proliferation des Epithels ist mit diesen Veränderungen nicht verbunden; denn karyokinetische Figuren sind im Ganzen doch verhältnissmässig recht spärlich anzutreffen, auch bleibt der Epithelbelag offenbar sehr lange Zeit einschichtig. Immerhin muss man aber annehmen, dass die Neubildung von

Zellen den Verbrauch übersteigt, indem nicht selten der Epithelbelag allmählich mehrschichtig wird und Formveränderungen progressiver Art auch an den Drüsenkörpern sich einstellen. Die Drüsen werden länger und weiter, und selbst die einfachen schlauchförmigen Drüsen des Dickdarms bekommen Ausbuchtungen der Wand und treiben Seitensprossen und Ausläufer, so dass sie sich schliesslich in complicirtere verzweigte Drüsencomplexe umwandeln.

Das Schleimhautbindegewebe verhält sich bei allen diesen Vorgängen völlig passiv. Das Wachthum der Drüsen erfolgt offenbar so langsam, dass hierbei die Membrana propria derselben sich dem Drüsenkörper anzupassen vermag; thatsächlich sind auch in der Dickdarmschleimhaut alle Ausläufer der entarteten Drüsen mit einer deutlichen Membrana propria versehen. Auch das interglanduläre Gewebe erscheint völlig normal, ebenso sind in der Submucosa in der näheren oder weiteren Umgebung der entarteten Schleimhautdrüsen keinerlei erhebliche Veränderungen, namentlich etwa entzündlicher Natur, wahrzunehmen.

Anatomisch führen nun diese Drüsenwucherungen, indem immer mehr Drüsen in den Entartungsbezirk hereinbezogen werden, zunächst zur Bildung jener kleinen umschriebenen, flachen, warzenförmigen Verdickungen, sowie jener starren, wie markig infiltrirten und oft leicht überhängenden Falten der Schleimhaut. Da nun die entarteten Drüsen, namentlich auch durch die Bildung seitlicher Sprossen und Ausläufer, mehr und mehr an Umfang zunehmen, so muss hierdurch nothwendig allmählich eine Hervorwölbung des entarteten Schleimhautbezirkes eintreten, welche schliesslich zur Entstehung kleiner polypöser Geschwülstchen führt. Die Weiterentwicklung dieser Polypen wird dann offenbar noch dadurch begünstigt, dass durch den Druck des sich abwärts drängenden Darminhaltes eine Zerrung an denselben stattfindet, wodurch die Basis der kleinen polypösen Geschwülstchen allmählich auch zu einem längeren Stiele ausgezogen werden kann. Die Entstehung der grösseren Polypen mit facettirter, wie maulbeerförmiger Oberfläche hat man sich wohl in der Weise vorzustellen, dass ganze Gruppen solcher kleiner hervorgewölbter Schleimhautwarzen, welche sich anfangs, obwohl dicht beisammen liegend, doch einzeln und unabhängig von einander entwickelt haben, bei ihrer weiteren Ausbreitung frühzeitig mit einander confluiren; bei der fortschreitenden Drüsenwucherung muss es dann nothwendig zur Entwicklung eines breiteren gemeinschaftlichen Stieles kommen, während die einzelnen, ursprünglich getrennten Warzen und kleinen

Polypchen, immer noch bis zu einem gewissen Grade selbständige Wucherungscentren bildend, sich dicht aneinanderpressen und so die Entstehung einer facettirten Oberfläche bedingen.

Mit dem Uebergang zur polypösen Geschwulstform müssen sich nothwendig auch Neubildungsvorgänge im Bindegewebe, speciell in der Submucosa, einstellen, auf welchen die Entwicklung eines gefässreichen rundlichen oder bandförmigen Stieles beruht.

Es ist selbstverständlich, dass diese polypösen Geschwülste, je grösser sie werden, um so mehr unter dem Drucke und der Zerrung von Seiten des Darminhaltes, namentlich im Dickdarm durch harte Kothballen, zu leiden haben. Daher ist es auch begreiflich, dass bei den grösseren Geschwülstchen zu den primären Veränderungen sich nunmehr auch chronisch-entzündliche Processe im Schleimhautgewebe, sowie auch in der den Stiel der Geschwülste bildenden Submucosa hinzugesellen, welche in kleinzellig entzündlicher Infiltration, in erheblicher Bindegewebs- und Gefässneubildung ihren Ausdruck finden. Da nun chronisch-entzündliche Vorgänge in epithelhaltigem Gewebe ganz gewöhnlich eine atypische Epithelwucherung zur Folge haben, so kann man wohl annehmen, dass auch hier durch diese Vorgänge das entartete Drüsenepithel zu noch stärkerer Wucherung angeregt wird. Thatsächlich erreicht ja auch, wie aus der obigen Schilderung hervorgeht, die Drüsenwucherung in den grösseren polypösen Geschwülsten des Dickdarms ihren höchsten Grad, auch finden sich hier im Epithel häufiger Kerntheilungsfiguren, als in den kleineren warzenförmigen Wucherungen.

Es kann nach diesen Untersuchungen keinem Zweifel unterliegen, dass in dem vorliegenden Falle die Entwicklung jener massenhaften warzenförmigen und polypösen Schleimhautwucherungen des Magens und des Darmes auf eine primäre Erkrankung, bezw. Entartung des Drüsenepithels zurückzuführen ist. Denn wenn auch bei den grösseren polypösen Geschwülsten des Dickdarms ausgesprochene entzündliche Erscheinungen zu beobachten sind, so sind dieselben doch zweifellos nur secundärer Natur, indem an den kleineren Schleimhautwucherungen, insbesondere jenen zahlreichen kleinen warzigen Verdickungen und starren Schleimhautfalten entzündliche Veränderungen im Schleimhautbindegewebe, sowie in der Submucosa vollständig fehlen oder doch nur so äusserst geringfügig sind, dass sie bei der starken Wucherung des Drüsenepithels gar nicht in Betracht gezogen werden können. Vor Allem aber schliesst das völlig normale Verhalten der übrigen Schleimhaut des Dünn- und Dickdarms, an welcher keinerlei Veränderungen acut- oder chronisch-ent-

zündlicher Natur zu erkennen sind, die Annahme aus, dass es sich hier etwa um eine secundäre Entwicklung polypöser Schleimhautwucherungen handeln könnte, wie sie nicht so selten im Anschluss an chronisch-entzündliche Processe an Schleimhäuten beobachtet wird.

Dadurch besteht ein sehr wesentlicher Unterschied zwischen dem vorliegenden Fall und vielen ähnlichen in der Literatur beschriebenen Fällen. Aber auch von den scheinbar völlig spontan, ohne vorausgegangene entzündliche Vorgänge sich entwickelnden Schleimhautpolypen, wie sie namentlich in den unteren Abschnitten des Dickdarms auch von jugendlichen Individuen nicht so selten beobachtet werden, unterscheiden sich die hier beschriebenen Schleimhautwucherungen. Bei ersteren findet man nämlich, soviel ich bis jetzt bei der Untersuchung derartiger Polypen gesehen habe, nicht jene oben ausführlich geschilderte, für den vorliegenden Fall so charakteristische Entartung des Drüsenepithels. Wohl beobachtet man auch in solchen Polypen eine ganz beträchtliche Vergrösserung der Drüsenschläuche mit Bildung von Ausläufern und verzweigten Drüsenkörpern, allein diese Drüsen führen fast ausnahmslos einen Epithelbelag, dessen Zellen wohl etwas grösser sind, aber doch sonst ein völlig normales Ansehen haben und namentlich eine normale, oft sogar gesteigerte Schleimproduction erkennen lassen. Nur bei gleichzeitiger Anwesenheit entzündlicher Erscheinungen sieht man in einzelnen Drüsen oder Abschnitten von solchen statt der in diesen Polypen oft ganz besonders schön entwickelten Becherzellen eine ähnliche Veränderung des Epithels, wie sie der Drüsenentartung im vorliegenden Falle ausnahmslos zu Grunde liegt. Häufig findet man in diesen Polypen die Schleimproduction sogar scheinbar erhöht, und es kann bei Retention desselben zu umfangreicher cystischer Entartung kommen. Daher haben auch derartige Polypen ein ganz anderes Ansehen, sie gleichen völlig der normalen Schleimhaut oder sehen selbst fast wie gallertig aus; in dem hier beschriebenen Falle dagegen haben die Wucherungen eine mehr oder weniger weissliche Färbung und nicht selten selbst ein markiges Ansehen.

Dort handelt es sich um einfache Drüsenhypertrophie mit Erhaltung oder selbst Steigerung der physiologischen Function, hier dagegen um eine atypische, auf einer primären Entartung des Epithels beruhenden Drüsenwucherung mit Verlust der physiologischen Function. Man darf wohl annehmen, dass schon zahlreichere derartige Fälle beobachtet worden sind; aber leider enthalten die meisten in der Literatur mitgetheilten Beobachtungen über multiple Polypenbildung der

Darmschleimhaut nicht so ausführliche histologische Schilderungen, dass man aus denselben jedesmal mit Sicherheit auf die Natur des einzelnen Falles schliessen könnte.

Zweifellos hierher gehörige Fälle wurden zuerst von mir in meiner Monographie über den Cylinderepithelkrebs [1]) mitgetheilt. Der eine dieser Fälle betraf einen 39jährigen Mann, bei welchem die Schleimhaut des ganzen Dickdarms mit derartigen, auf primäre Epithelentartung zurückzuführenden, warzenförmigen und polypösen Wucherungen besetzt war. Allerdings waren in diesem Falle im Bereiche der Drüsenwucherungen häufig geringfügige entzündliche Erscheinungen im Bindegewebe vorhanden, und auch die anscheinend normale Schleimhaut zeigte Veränderungen, welche man vielleicht auf einen abgelaufenen Entzündungsprocess zurückführen könnte. Allein sehr häufig fehlen auch an den kleinen Schleimhautwarzen, wie ich mich durch nochmals vorgenommene Untersuchungen überzeugte, die entzündlichen Erscheinungen vollständig, während die Entartung des Epithels, bezw. der Drüsen überall mit den hier geschilderten Verhältnissen völlig übereinstimmt. Das Gleiche gilt für den zweiten von mir beschriebenen Fall, welcher eine ältere Frau betraf und in welchem sich die Wucherungen vom Colon transversum bis zum Rectum herab erstreckten.

In diesen beiden Fällen war ebenfalls gleichzeitig Carcinom vorhanden; im ersten hatte dasselbe seinen Sitz im Rectum, im zweiten Falle in der Flexura sigmoidea.

Kurz darnach hat dann noch Bardenheuer [2]) einen exquisiten hierher gehörigen Fall beschrieben. Bei einem 48jährigen Manne war die Schleimhaut des gesammten Dickdarms bis zur Ileocöcalklappe mit warzenförmigen und polypösen Wucherungen besetzt, welche anatomisch und histologisch die gleichen Verhältnisse erkennen liessen, wie in dem hier geschilderten Falle. Namentlich zeigten auch die kleinsten Wärzchen eine ausgesprochene Drüsenwucherung mit jener charakteristischen Entartung des Epithels bei nur ganz geringfügigen Veränderungen im Bindegewebe. Auch Bardenheuer ist daher der Ansicht, dass in seinem Falle das Primäre die Drüsenwucherung war, welche erst secundär zur Bildung der polypösen Excrescenzen führte.

1) Hauser, Das Cylinderepithelcarcinom des Magens und des Dickdarmes. Jena 1890. S. 182, Nr. 17, und S. 191, Nr. 19.

2) Eine seltene Form von multiplen Drüsenwucherungen der gesammten Dickdarm- und Rectalschleimhaut neben Carcinoma recti. v. Langenbeck's Archiv. XLI. Heft 4.

Von Interesse ist es, dass auch der Fall Bardenheuer's mit Carcinom combinirt war.

Ein bestimmtes Krankheitsbild lässt sich für diese eigenthümliche Form von Darmerkrankung bis jetzt nicht entwerfen. Wohl bestanden in 2 Fällen, in welchen genauere Angaben über die Krankengeschichte vorliegen (dem Bardenheuer'schen und dem hier mitgetheilten Falle) seit fast einem Jahre vor dem Tode häufige Diarrhöen mit später oft blutigem Stuhl, sowie Schmerzen bei der Defäcation, allein diese Symptome können wohl ebenso gut auf die spätere Entwicklung des Mastdarmkrebses bezogen werden, während vielleicht die Entstehung jener massenhaften Schleimhautwucherungen auf eine noch frühere Zeit zurückzuführen ist. Jedenfalls muss man aus dem spärlichen Vorkommen von Kerntheilungsfiguren in denselben schliessen, dass sie ein langsames Wachsthum haben.

Von hohem Interesse ist nun die Frage über die Aetiologie dieser multiplen warzenförmigen und polypösen Schleimhautwucherungen. Bei der eigenthümlichen Ausbreitung derselben über den ganzen Verdauungstractus wird unwillkürlich der Gedanke an einen durch ein Contagium vivum verursachten Krankheitsprocess erweckt. Diese Vermuthung scheint auf den ersten Blick um so mehr berechtigt, als durch Protozoen verursachte papilläre Neubildungen, verbunden mit epithelialer Wucherung, in Cylinderepithel führenden Drüsengängen thatsächlich beobachtet werden. Ich denke hier speciell an das Coccidium oviforme, welches bekanntlich in die Epithelien der Gallengänge des Kaninchens eindringt und unter gleichzeitiger Erweiterung der Gallengänge oft ziemlich umfangreiche, exquisit papilläre, völlig geschwulstähnliche Wucherungen in der Kaninchenleber erzeugt. Allein trotz sorgfältigster Untersuchung und bei Anwendung verschiedener Tinctionsmethoden, mit welchen man sonst gerade bei Untersuchungen auf Protozoen zu arbeiten pflegt, ist es mir weder in diesem noch in den früher von mir beschriebenen Fällen gelungen in den Wucherungen Gebilde nachzuweisen, welche man mit Sicherheit als Protozoen deuten könnte. Wohl fand ich in den kleinen Schleimhautwarzen der Pars pylorica des Magens, sowie in verschiedenen Wucherungen der Schleimhaut des Dünn- und Dickdarms mitunter im Protoplasma der Cylinderepithelien gelagerte kleine, rundliche, mit den verschiedenen Kernfärbemitteln sich intensiv tingirende, von einem hellen Hofe umgebene Körperchen, welche eine gewisse Aehnlichkeit mit jenen Gebilden besitzen, welche Pfeiffer-Weimar im Epithel der Variola-Pustel beobachtet hat, und welche dieser Autor bekanntlich als Protozoen und als die Urheber der Variola erklärt.

Mögen nun diese von Pfeiffer bei Variola beobachteten Gebilde eine Bedeutung haben, welche sie wollen, so fehlt doch für die von mir in jenen Schleimhautwucherungen gesehenen Körperchen jeglicher Anhaltspunkt, welcher dazu berechtigte, dieselben überhaupt als Parasiten zu erklären; denn sie lassen sich in nichts von geschrumpften Bruchstücken zerfallener Leukocytenkerne unterscheiden, wie solche auch in normalem Epithel, namentlich aber bei Reizungszuständen des Gewebes sehr häufig im Epithel gefunden werden.

Auch waren die von mir beobachteten Gebilde im Ganzen so spärlich vorhanden, dass es schon aus diesem Grunde unzulässig wäre, dieselben, selbst wenn man sie als Parasiten auffassen wollte, in ätiologischen Zusammenhang zu jenen multiplen Schleimhautwucherungen des ganzen Verdauungstractus zu bringen.

Bardenheuer hat ja in seinem Falle im Epithel der tiefer, in der Umgebung des Carcinoms sitzenden polypösen Wucherungen glänzende, sich ebenfalls intensiv färbende Körperchen beobachtet. Allein es lässt sich aus seiner Beschreibung nicht entnehmen, ob sie mit den hier erwähnten Gebilden identisch sind, und noch weniger lässt sich natürlich darüber urtheilen, ob es sich dabei um parasitäre Gebilde handelte.

Bardenheuer selbst spricht sich hierüber gar nicht aus.

Somit haben die Untersuchungen auf einen parasitären Ursprung dieser eigenthümlichen Schleimhaut- bezw. Drüsenwucherungen bis jetzt leider zu einem negativen Resultat geführt.

Dagegen berechtigt die besondere Art der Localisirung der umfangreicheren polypösen Geschwülste entschieden dazu, mechanischen Einflüssen wenigstens für das weitere Wachsthum jener primären Schleimhautwucherungen eine bedeutsame Rolle zuzuschreiben. Denn es ist auffallend, wie in dem vorliegenden Falle diese Wucherungen immer gerade an Umbiegungsstellen des Darmes — im Duodenum, der Flexura coli dextra und sinistra, der Flexura sigmoidea — eine besonders mächtige Entwicklung und den Uebergang zu grösseren polypösen Geschwülstchen zeigen. Man darf wohl annehmen, dass an diesen Stellen, an welchen es am ehesten zu Stauungen in der Fortbewegung des Darminhaltes, namentlich härterer Fäcalmassen im Dickdarm, kommen kann, jene warzenförmigen Wucherungen und überhängenden starren Schleimhautfalten einer häufigen Dehnung und Zerrung und sonstigen mechanischen Insulten ausgesetzt sind, welche durch Hervorrufung chronischer Reizungszustände das Wachsthum derselben noch weiter begünstigen und insbesondere

deren Uebergang zu polypösen Geschwülsten wesentlich veranlassen. Die gleichen mechanischen Momente müssen aber in noch höherem Grade für das Rectum in Betracht kommen, wo die Fäcalballen in der Regel am härtesten zu sein pflegen und durch das Kreuzbein auch noch eine feste, unnachgiebige Unterlage für den Darm geschaffen ist. Thatsächlich finden wir auch in drei der hierher gehörigen Fälle die warzigen und polypösen Schleimhautwucherungen ihre grösste Mächtigkeit im Rectum erreichen.

Ich möchte übrigens, um nicht missverstanden zu werden, nochmals ausdrücklich betonen, dass ich diesen mechanischen Momenten nur auf das weitere Wachsthum jener Schleimhautwucherungen einen unterstützenden Einfluss zuschreibe; ich glaube aber nicht, dass die primäre Entwicklung der multiplen Drüsenwucherungen, welche zunächst lediglich zu warzenförmigen umschriebenen Verdickungen der Schleimhaut führt, durch mechanische Reizwirkung verursacht sein kann. Für die Beurtheilung der Aetiologie dieser Wucherungen, welche auf einer primären Entartung des Drüsenepithels beruhen, fehlt leider jeder Anhaltspunkt.

Sehr auffallend ist es, dass die sämmtlichen vier, mit Sicherheit hierher gehörigen Fälle von multipler Drüsenwucherung der Darmschleimhaut gleichzeitig mit Krebs combinirt waren. Es ist daher von Wichtigkeit, zu untersuchen, ob die anatomischen und histologischen Verhältnisse vielleicht irgend einen Anhaltspunkt geben, in welcher Beziehung diese multiplen Drüsenwucherungen zur Krebsentwicklung stehen.

Obwohl nun in keinem der 4 Fälle die Krankengeschichte einen sicheren Hinweis auf die zeitliche Entstehung jener multiplen Schleimhautwucherungen bietet, so kann man doch wohl mit Bestimmtheit annehmen, dass diese Wucherungen primär und vor dem Carcinom sich entwickelt haben. Denn aus dem histologischen Befunde geht mit Sicherheit hervor, dass dieselben nicht allein langsam wachsen, sondern offenbar auch recht stabile Gebilde sind, etwa ähnlich den Warzen an Plattenepithel führenden Schleimhäuten und der äusseren Haut. Sie mögen also vielleicht schon Jahre lang ohne Hervorrufung besonderer Krankheitserscheinungen vorhanden gewesen sein, bis allmählich durch ein stärkeres Wachsthum der Wucherungen und Uebergang derselben in umfangreichere polypöse Geschwülste infolge der oben erwähnten mechanischen Momente eine Stenosirung des Rectum sich einstellte. Auch dieser Zustand mag dann vielleicht noch längere Zeit bestanden haben, bis erst später die Krebsentwicklung sich hinzugesellte. Zu dieser Annahme zwingt namentlich der

hier beschriebene Fall. Denn bei dem geringen Umfange der eigentlich krebsigen Wucherung trotz der Anwesenheit massenhafter Kerntheilungsfiguren in derselben muss man nothwendig den Beginn der Krebsentwicklung erst in die letzten Lebensmonate verlegen. Dabei ist natürlich nicht ausgeschlossen, dass bis in die letzte Zeit herein, zu welcher also der Krebs bereits bestanden hatte, sich fortwährend neue Warzen an den verschiedenen Abschnitten des Darms entwickelten.

Aber jedenfalls erscheint hierbei die Entstehung jener multiplen Drüsenwucherungen der Schleimhaut des Magens und des ganzen Darms völlig unabhängig von der Krebsentwicklung. Denn jene multiplen Warzen und Polypen etwa als beginnende, aus verschleppten Zellen hervorgegangene Metastasen eines primären Carcinoms aufzufassen, ist nach dem histologischen Befunde, welcher in diesen sämmtlichen Wucherungen stets wieder primäre Drüsenwucherungen erkennen lässt, von vornherein ausgeschlossen.

Man müsste also, wenn man dieselben in ein Abhängigkeitsverhältniss zu dem gleichzeitig vorhandenen Krebse setzen wollte, annehmen, dass von letzterem aus ein lebendes Contagium ausgestreut wurde, welches die Drüsen an unzähligen Stellen des ganzen Verdauungstractus inficirte und so zur Entwicklung multipler histologisch primärer junger Krebsherde führte. Thatsächlich liegen ja ziemlich zahlreiche Beobachtungen über zweifellose multiple Primärcarcinome [1]) vor, so dass also eine solche Möglichkeit, die Existenz eines Krebsparasiten vorausgesetzt, an und für sich nicht bestritten werden könnte.

Allein in diesen Fällen handelte es sich doch stets nur um zwei oder höchstens mehrere primäre Krebsherde; das Auftreten geradezu massenhafter Primärkrebse wurde noch niemals beobachtet und läge somit schon aus diesem Grunde eine höchst ungewöhnliche Erscheinung vor. Ungewöhnlich und fast unverständlich wäre übrigens auch die Art der Ausbreitung des fraglichen Virus, welches seinen Weg offenbar nach aufwärts im Darmkanal hätte nehmen müssen.

Vor Allem aber liegt nach dem histologischen Befunde nicht die geringste Berechtigung vor, jenen multiplen Drüsenwucherungen überhaupt einen krebsigen Charakter beizulegen. Nirgends, ausser im Bereiche des

1) Robert Bucher, Beiträge zur Lehre vom Carcinom. Zur Casuistik und Beurtheilung der multiplen Carcinome. Ziegler's Beitr. z. path. Anat. u. allg. Path. XIV. 1. Heft. 1893.

Carcinoms selbst, sieht man in diesen Warzen und Polypen der Schleimhaut das Drüsenepithel in die Submucosa hereinbrechen, vielmehr bleibt überall die Drüsenneubildung auf die Schleimhaut beschränkt.

Dieses Verhalten war auch in den beiden früher von mir mitgetheilten Fällen (l. c.) zu constatiren, und Bardenheuer (l. c.) machte in seinem Falle die gleiche Beobachtung, weshalb auch er diese Wucherungen für nicht krebsiger Natur erklärt.

Ferner besteht in den von mir untersuchten Fällen doch auch ein gewisser, wenn auch scheinbar nur gradueller Unterschied in der Form der Entartung des Drüsenepithels. Diese trägt bei jenen multiplen Schleimhautwucherungen wenigstens am Anfang den gleichen Charakter wie bei der sogenannten einfachen atypischen Epithelwucherung, wie man sie auch bei anderweitigen, insbesondere chronisch-entzündlichen Processen antrifft. Die Zellen erscheinen nicht polymorph [1]), sondern stets rein cylindrisch oder cubisch, auch bleibt der Epithelbelag der Drüsenschläuche offenbar längere Zeit einschichtig, und selbst bei mehrschichtig gewordenem Epithelbelag ist die Zellvermehrung im Epithel eine spärliche, und der Kerntheilungsvorgang bietet keine besonderen Anomalien, so dass also die Wucherungen stets den Charakter einfacher Adenome der Darmschleimhaut bewahren. Gerade umgekehrt in allen diesen Punkten verhält sich die krebsige Wucherung: hier finden wir Durchbruch der epithelialen Neubildung in tiefere Gewebsschichten, Gestaltveränderung der Zellen, ausschliesslich mehrschichtigen Epithelbelag, und vor Allem lebhafte Zellvermehrung und auffallende Abweichungen von den normalen Vorgängen des Kerntheilungsprocesses.

Nun könnte man vielleicht einwenden, dass es sich bei jenen multiplen kleinen Schleimhautwucherungen eben um histologisch primäre Krebsherde im allerersten Entwicklungsstadium handeln könnte. Doch auch diese Annahme ist nach meiner Ansicht auszuschliessen, da auch bei den grösseren Wucherungen, wie sie im vorliegenden Falle im Duodenum, in der Flexura coli dextra und sinistra, sowie im S-Romanum vorhanden sind, nirgends ein Durchbruch der entarteten Drüsen in die Submucosa zu beobachten ist. Wirklich krebsig

1) Die oben erwähnte, ganz isolirt dastehende Beobachtung von dem Auftreten polymorpher Zellen in einigen Drüsen einer Wucherung des Dünndarmes kann hier nicht in Betracht kommen, nachdem in allen anderen zur Untersuchung gelangten Wucherungen ein derartiger Befund fehlte. Dabei ist es jedoch nicht ausgeschlossen, dass in jener Wucherung eine secundäre, eben beginnende krebsige Entartung des Drüsenepithels vorliegt.

entartetes Drüsenepithel würde sich in seiner Ausbreitung wohl niemals so lange auf die Schleimhaut beschränken. Auch ist es auffallend, dass bei jenen warzigen und polypösen Wucherungen die Entartung des Epithels sehr häufig in den oberen Drüsenabschnitten beginnt, während die krebsige Entartung in der Regel die unteren Drüsenabschnitte zuerst befällt.

Man muss somit jene multiplen Drüsenwucherungen und das gleichzeitig vorhandene Carcinom als von einander verschiedene und selbständige Erkrankungsprocesse auffassen, und zwar muss man annehmen, dass zuerst die multiplen Warzen und Polypen sich entwickelt haben, wozu dann erst später eine krebsige Entartung dieser Neubildungen sich hinzugesellte.

Nun ist es aber freilich eine höchst auffallende Erscheinung, dass in den 4 beschriebenen Fällen stets die Combination mit Carcinom vorhanden war. Man kann dies wohl nicht mehr als einen Zufall bezeichnen, sondern ist vielmehr doch anzunehmen genöthigt, dass ein gewisser Zusammenhang zwischen jenen Schleimhautwucherungen und der Krebsentwicklung besteht.

In der That sehen wir auch, dass bei der Entwicklung und dem weiteren Wachsthum jener primären multiplen Warzen und Polypen Veränderungen und Vorgänge zu beobachten sind, welchen erfahrungsgemäss auch bei der Krebsentwicklung eine bedeutsame Rolle zukommt. Zunächst ist es der Verlust der physiologischen Function des Drüsenepithels, der Ersatz der normalen physiologisch differenzirten Zellen durch ein entartetes, physiologisch indifferentes Epithel. Diesen Vorgang der Entdifferenzirung oder Anaplasie, wie es Hansemann bezeichnet, beobachten wir stets bei der Krebsentwicklung und kann derselbe wohl als einer der wichtigsten Factoren für die Krebsentwicklung überhaupt, d. h. für die Möglichkeit einer epithelialen Infiltration des Gewebes aufgefasst werden.

Wenn nun in jenen multiplen Schleimhautwucherungen auch die Entartung des Epithels zunächst nur wenig über denjenigen Grad, welchen man auch bei der einfach atypischen Drüsenwucherung beobachtet, hinausgeht, so sind doch offenbar durch diese Entartung Verhältnisse geschaffen, welche die Krebsentwicklung erleichtern. Dieses für die Krebsentwicklung disponirende Moment lässt sich, wie ich auch an anderer Stelle ausführlich erörtert habe (l. c.), für die einfache atypische Epithelwucherung kaum in Abrede stellen.

Weiterhin ist es die chronische mechanische Reizung

dieser Wucherungen, welche einen zur krebsigen Entartung disponirenden Einfluss auf dieselben ausüben musste. Dass derartige Einflüsse, wenn sie wahrscheinlich auch nicht als die letzte Ursache des Carcinoms aufgefasst werden können, doch bei der Aetiologie des Krebses eine grosse Rolle spielen, lässt sich bei der relativ häufigen Beobachtung secundärer Krebsentwicklung auf der Basis chronischer Geschwürsprocesse, sowie im Hinblick auf die Prädilectionsstellen für das Vorkommen des Krebses, ebenfalls gar nicht leugnen.

Dieser zur Krebsentwicklung disponirende Einfluss chronischer mechanischer Reizung musste aber in den hier in Rede stehenden Fällen von um so grösserer Bedeutung sein, als derselbe von vornherein auf ein bereits entartetes Drüsenepithel einwirkte. Da nun aus den oben erörterten Gründen die mechanische Reizung jener warzenförmigen und polypösen Wucherung nothwendig im Rectum am meisten zur Geltung kommen musste, so sehen wir, dass auch gerade hier die krebsige Entartung der Wucherungen sich einstellte; nur in dem zweiten von mir beschriebenen Falle [1]) hatte das Carcinom seinen Sitz in der Flexura sigmoidea; allein hier erstreckten sich eben jene primären Schleimhautwucherungen überhaupt nicht auf das Rectum.

Man darf demnach wohl behaupten, dass thatsächlich zwischen jenen multiplen Drüsenwucherungen der gesammten Darmschleimhaut und der später hinzugetretenen localen Krebsentwicklung ein gewisser Zusammenhang besteht. Aber dieser Zusammenhang ist nicht so aufzufassen, dass alle jene Wucherungen gewissermaassen als Vorstufen des Krebses zu deuten wären, welche in ihrer weiteren Entwicklung unbedingt zur krebsigen Infiltration des Gewebes führen müssen, sondern diese Wucherungen besitzen nur infolge der Beschaffenheit ihres Epithels und des chronischen Reizungszustandes, in welchem sie namentlich in den tieferen Abschnitten des Dickdarmes durch die fortwährende Einwirkung mechanischer Insulte erhalten werden, eine erhöhte Disposition zu krebsiger Entartung.

Die letzte Ursache dieser krebsigen Entartung bleibt auch für die hier in Rede stehenden Fälle ebenso dunkel, als wie für das

1) l. c. S. 191. Fall 19.

Carcinom überhaupt. Nur so viel möchte ich über diesen Punkt hier noch aussagen, dass es mir auch bei den krebsigen Wucherungen nicht gelungen ist, Gebilde nachzuweisen, welche man mit Sicherheit als Protozoen hätte deuten können. Wohl fanden sich häufig Zelleinschlüsse, welche bisweilen den oben für die multiplen Schleimhautwucherungen beschriebenen Gebilden glichen; aber gerade hier konnte man sich noch mehr davon überzeugen, dass dieselben als geschrumpfte Kerne und Kernreste eingewanderter Leukocyten aufzufassen sind.

Uebrigens halte ich auch den sicheren Nachweis von Epithelschmarotzern beim Carcinom für völlig bedeutungslos, solange die Uebertragbarkeit des Krebses im wirklichen Sinne einer Infectionskrankheit und die ätiologische Bedeutung solcher Parasiten nicht experimentell erwiesen ist; dass gelungene Transplantationen von Krebsepithel in dieser Frage ebenfalls jeder Beweiskraft entbehren, habe ich an anderer Stelle bereits ausführlich erörtert.

Erklärung der Abbildungen.

Tafel XII.

Fig. 1. Schräg getroffene Drüse aus der Umgebung der krebsig entarteten Dickdarmschleimhaut. Bei *a*, den grösseren Theil des Drüsendurchschnittes einnehmend, normales Drüsenepithel mit starker Schleimproduction; bei *b* entartetes, mehrschichtig gewordenes Epithel mit dunkler Tinction des Kernes und namentlich des Zellprotoplasmas.

Fig. 2. Beginnende Warzenbildung in der Magenschleimhaut mit noch kaum wahrnehmbarer Oberflächenerhebung. Die Schleimhautdrüsen in einem keilförmigen Bezirke der oberen Schleimhautschichten adenomatös entartet. Der Epithelbelag derselben wird von hohen, cylindrischen, sich äusserst intensiv färbenden Zellen gebildet. Das interglanduläre Bindegewebe völlig normal.

XX.

Beitrag zur Casuistik der tuberculösen Geschwüre des Nierenbeckens.

Von

Dr. Ch. Thorel,

Assistenzarzt am städt. Krankenhaus in Nürnberg.

(Mit 1 Abbildung.)

In Anbetracht des seltenen Vorkommens tuberculöser Geschwürsbildungen im Nierenbecken dürfte ein jeder zur Bereicherung der Literatur beitragende neu beobachtete Fall des allgemeinen Interesses nicht entbehren.

Die bisher veröffentlichten einschlägigen Fälle, deren Zahl eine recht kleine genannt werden kann, fanden sich bei chronischer Tuberculose des Gesammtorganismus und der Nieren im Speciellen, im Anschluss an gleichzeitig vorhandene Steinbildungen im Nierenbecken; dass sich auf solchen, durch Concremente gesetzten Schleimhautdefecten die mit dem Harnstrom aus der Niere herabgespülten Tuberkelbacillen gelegentlich ablagern und hier zu tuberculösen Ulcerationsprocessen führen können, erscheint in Analogie ähnlicher Vorkommnisse als durchaus wahrscheinlich.

Ein etwas andersartiger Entstehungsmodus liegt nun einem, Anfang August v. J. im städtischen Krankenhause in Nürnberg zur Section gelangten Falle zu Grunde, auf dessen Krankengeschichte ich hier aber theils wegen der durchaus ungenauen Angaben der in höchst desolatem Zustande sich befindenden Patientin, theils wegen des schon nach 24 Stunden erfolgten Exitus letalis nicht näher eingehe.

Bei der Section ergab sich als Todesursache eine subacute Miliartuberculose der Lungen, Leber, Nieren, des Herzens und Gehirns im Anschluss an eine Typhusinfection, deren Residuen in Form pigmentirter Narbenbildungen im Dünndarm noch deutlich nachweisbar waren.

Die Nieren waren beiderseits geschwellt und zeigten nach Entfernung der leicht adhärenten Kapsel ausser mehreren narbigen

Einziehungen der Oberfläche Conglomerate von Tuberkelknötchen, deren Anordnung genau dem oberflächlichen Gefässnetze entsprach. Auf der Schnittfläche wiesen die leicht verschmälerten, in ihrer Zeichnung verwaschenen und zwischen den Columnen stark vorquellenden Rindenpartien eine grössere Menge gelblich-weisser Knötchen auf, die sich in spärlicherer Zahl auch in den abgeflachten Pyramiden, zum Theil in nächster Nähe der Papillen vorfanden. Am oberen Pole des linken

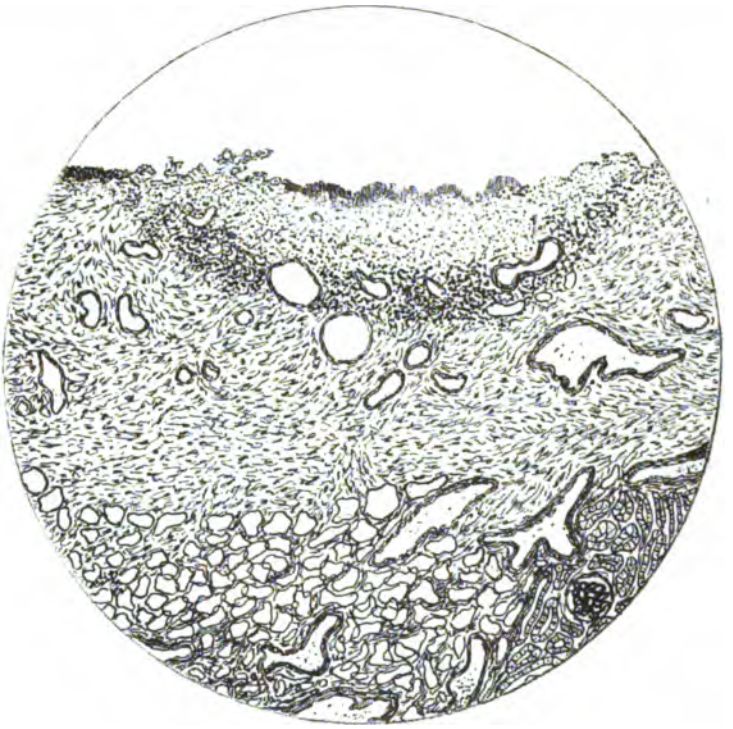

Nierenbeckens lag, gegen die Umgebung scharf abgegrenzt, ein etwa bohnengrosses, oval gestaltetes, flaches Geschwür, dessen unregelmässig buchtige und leicht erhabene Ränder sich stellenweise zungenförmig über den Geschwürsgrund legten und vereinzelte, an der Grenze der Sichtbarkeit stehende, grau durchscheinende Knötchen aufwiesen. Auf dem ausgenagten Geschwürsgrunde waren nur spärliche, zweigförmig verästelte Schleimhautleisten stehen geblieben, welche wegen Fehlens jeglichen Belages deutlich in die Erscheinung traten. Reactionserscheinungen von Seiten der Schleimhaut fehlten

sowohl hier, als auch im übrigen Gebiete vollständig; am unteren Pole desselben Nierenbeckens fand sich endlich noch eine Anzahl mehr oder weniger ausgedehnter Schleimhauthämorrhagien, deren Entstehung bei chronisch kachektischen Krankheiten sich wohl zwanglos als durch Stauungsvorgänge bedingt erklären lassen dürfte.

Die mikroskopische Untersuchung des in Alkohol gehärteten und in Celloidin eingeschlossenen Präparates ergab in senkrecht durch Geschwür und angrenzendes Nierengewebe angelegten Schnitten, dem makroskopischen Befunde entsprechend, eine flache Geschwürsbildung, welche die Schleimhaut des Nierenbeckens muldenförmig aushöhlte, ohne jedoch die tieferen Schichten der Mucosa durchsetzt zu haben.

Die Randpartien des Geschwürs zeigten eine dichte, kleinzellige Infiltration, welche sich an der Oberfläche des Geschwürs in vereinzelten unregelmässig höckrigen Protuberanzen ausbreitete und dann zungenförmig den Defect begrenzte, wodurch sich der unterminirende Charakter des Geschwürs documentirte; nach abwärts zu setzten sich diese peripheren, diffusen Infiltrationsherde, den Boden des Geschwürs sichelförmig umgebend, in ziemlich gleichmässiger Beschaffenheit noch eine Strecke weit in die angrenzenden Schleimhautgebiete fort, um dann allmählich in das intacte, von Infiltrationsherden nicht mehr durchsetzte Gewebe der Submucosa auszulaufen.

Der durch diesen Infiltrationsring nach abwärts zu scharf abgegrenzte eigentliche Schleimhautdefect zeigte nur in seinem untersten Abschnitte, neben spärlichen Einlagerungen körnig zerfallenen Blutpigmentes eine schmale Infiltrationszone, welche sich aber durch das Auftreten grösserer Leukocytenformen und die Beimischung von epithelähnlichen Gebilden von dem begrenzenden Infiltrationsring deutlich abhob und dadurch sich als der eigentliche Boden des Geschwürs documentirte.

Nach der freien Seite zu trat dann eine Lockerung des Zellverbandes ein, wobei gleichzeitig die Leukocyten an Zahl abnahmen und plattenförmigen, sowie cubisch gestalteten Zellen Platz machten, deren mangelhafte Kerntinction die Nekrose des Zellenleibes andeutete; die obersten Schichten des Geschwürs erwiesen sich in eine vollkommen homogene Masse verwandelt, in denen von einer Kernfärbung nichts mehr zu sehen war. Dahingegen fanden sich in den nach der Ziehl'schen Carbolfuchsinmethode gefärbten und mit wässeriger Methylenblaulösung nachbehandelten Präparaten gerade in diesen oberflächlichen Detritusmassen eingebettet Tuberkelbacillen in ziemlich reichlicher Menge, wodurch sich der tuberculöse Charakter des Geschwürs als gesichert erwies; kleinere, der käsigen Geschwürs-

oberfläche direct aufgelagerte Stäbchenformen, welche nach der genannten Methode die Reaction der Tuberkelbacillenfärbung nicht ergaben, sondern lediglich die Methylenblautinction annahmen, dürften als zufällige Ablagerungen des Bacillus ureae zu deuten sein.

Die dem Defect angrenzenden Schleimhautpartien zeigten bezüglich ihrer Epithelbedeckung theilweise eine vollkommene Abstossung desselben, theilweise befand sich das Epithel im Zustande leichter Wucherung und Quellung der einzelnen Elemente; eine stärkere Infiltration dieser Abschnitte war, abgesehen von der eigentlichen Begrenzungszone des Geschwürs, nirgends nachweisbar.

Es macht somit die ganze Affection den Eindruck einer reinen tuberculösen Granulationswucherung mit consecutiver Verkäsung, ohne dass es, selbst in den vereinzelten im Geschwürsrande gelegenen kleinsten Knötchen, zu einer typischen Tuberkelconfiguration gekommen war; könnte in solchen Fällen nicht durch die Tinction der Nachweis der Tuberkelbacillen erbracht werden, so würde die mikroskopische Untersuchung allein wohl kaum den specifischen Charakter solcher Defecte sicherstellen können.

Was endlich den Entstehungsmodus der Geschwürsbildung anlangt, so liegt bei dem Vorhandensein hämorrhagischer Herde im unteren Pole desselben Nierenbeckens der Gedanke sehr nahe, dass sich hier mit dem Harne in das Nierenbecken verschleppte Tuberkelbacillen an einer ähnlichen Stelle des oberen Poles als an einem Locus minoris resistentiae angesiedelt und zu einer tuberculösen Ulceration geführt haben, dass sich also mit anderen Worten das tuberculöse Geschwür hier auf dem Boden eines hämorrhagischen Herdes entwickelt hat, wofür auch die im Ulcerationsgebiete gelegenen spärlichen hämorrhagischen Pigmentreste sprechen würden.

Der mangelnde Nachweis von Tuberkelbacillen im secernirenden Nierenparenchym selbst, welcher vielleicht durch eine grössere Schnittserie noch hätte erbracht werden können, dürfte die Annahme des gedachten Entstehungsmodus nicht in erheblicher Weise beeinträchtigen.

Herrn Medicinalrath Dr. Merkel erlaube ich mir auch an dieser Stelle für die gütige Ueberlassung des Falles meinen Dank auszusprechen.



Fig. 3.

Fig. 7.



Fig. 1.



Fig. 5.

Fig. 9.





Fig. 4.





Fig. 1 a

Fig. 1.

Fig. 8.

Fig. 6.



Fig. 2.

Zeiſs hom. Im. ...

H. Kohn.

... F.C.W. Vogel ...

XXI.

Zur Entwicklung der Corpora amylacea in der Lunge.

Von

Dr. Hans Kohn,

Assistenzarzt am städtischen Krankenhause am Urban zu Berlin, früheren II. Assistenten am pathol. Institute zu Erlangen.

(Hierzu Tafel XIII.)

Beim Studium der indurirenden Processe in chronisch-entzündlichen Lungen waren mir wiederholt und einmal in solcher Massenhaftigkeit Corpora amylacea aufgestossen, dass es mir interessant schien, der Histogenese dieser Körperchen nachzugehen.

Zwar sind über diese und die analogen Gebilde in der Prostata und im Centralnervensystem schon eine ganze Reihe von Untersuchungen angestellt worden, doch ist eine Einigung über ihre Herkunft und Entwicklung noch immer nicht erzielt.

Die einen der bisherigen Beobachter liessen die in Rede stehenden Gebilde direct aus den Zellen der Lunge und Prostata, bezw. aus den nervösen Elementen des Gehirns und Rückenmarks hervorgehen, während die anderen ihre Entstehung aus flüssigen Ausscheidungs- oder Zerfallsproducten annahmen und wieder andere eine Combination beider Vorgänge für wahrscheinlich hielten.

So nahm Friedreich [1])*), der erste Beobachter von Corpora amylacea in der menschlichen Lunge, an, dass sie „nicht direct aus Zellen hervorgehen, sondern durch successive Ablagerung einzelner Schichten um einen präexistirenden Kern entstehen", und er vermuthet, dass sich vielleicht Elemente des Blutes an ihrem Aufbau betheiligen; in einer späteren Mittheilung [2]) spricht er sich mit grösserer Bestimmtheit für die Annahme aus, dass der Pigmentkern dem Blutroth, die Rinde dem darum gelagerten Fibrin entstamme.

Langhans [3]) hingegen liess die fraglichen Gebilde aus einer directen Umwandlung von Zellen und zwar von Krebszellen (er fand

*) Das Literaturverzeichniss siehe am Schlusse dieser Arbeit.

die Corpora amylacea nämlich in einem Lungencarcinom) hervorgehen; diese Krebszellen wandeln sich nach ihm direct in glänzende Kugeln um, welche später zusammenfliessen, und erst dann tritt eine concentrische Schichtung, sowie ein innerer Hof sammt Kern auf.

Zahn[4]) hält einerseits, mit Friedreich, den Concrementkern für etwas präformirtes, sei es Kohlenpartikel, Zelle oder sonstiger quasi Fremdkörper, andererseits, mit Langhans, die Rinde für ein Zellproduct. Zu letzterer Annahme brachte ihn der interessante Befund kleiner, runder Kügelchen, von welchen die kleinsten kaum grösser waren, als ein Kernkörperchen, die grössten den Umfang eines Froschblutkörperchens erreichten.

Diese Körperchen waren nie geschichtet, sondern homogen, und nur die grössten zeigten ausnahmsweise eine feine Punktirung; dieselben fanden sich mitunter frei in den Alveolen, in der Mehrzahl jedoch waren sie in Zellen eingeschlossen, welche gequollenen Alveolarepithelien glichen. Gegen Jod verhielten sie sich wie die Corpora amylacea, und auf Jodviolett färbte sich Zellkern und Zellprotoplasma schwach bläulich, die Kügelchen dagegen intensiv dunkelblau. Diese Kügelchen hatte Zahn übrigens nur in einem seiner vier mitgetheilten Fälle von Corpora amylacea der Lunge gefunden. Zahn meint nun, dass diese Körperchen entweder aus den Zellen ausgestossen oder durch Zugrundegehen derselben frei werden und dann durch Anlagerung um jene Kohlenpartikel die Bildung der concentrisch geschichteten und radiärgestreiften Corpora amylacea herbeiführen.

Siegert[5]) endlich nimmt an, dass sich aus dem Secret (Prostata) bezw. Exsudat (Lunge) und Zerfallsproducten der Zellen eine chemische Verbindung herstelle, welche die gesuchte amyloidähnliche Substanz der Corpora amylacea sei, die durch Anlagerung dieser hypothetischen Substanz um einen Fremdkörper entstehen. Die radiäre Streifung entstehe mit dem Momente der Anlagerung, und ebenso die Fähigkeit, auf Jod in der charakteristischen Weise zu reagiren.

Betreffs der, über die Genese der Corpora amylacea in Prostata und Centralnervensystem geäusserten Ansichten will ich mich noch etwas kürzer fassen, nur dasjenige erwähnen, was für unsere Untersuchungen von Interesse ist, und im Uebrigen auf Wichmann's[13]) Literaturangabe verweisen.

Paulizky[7]), ein Schüler Virchow's, nimmt eine amyloide Degeneration der Drüsenepithelien an, welche den Kern der Concremente abgeben, um den sich dann Niederschläge aus dem Secret anlagern.

Stilling[8]) sah einerseits die von Zahn beschriebenen kleinsten

amyloiden Kügelchen, welche bei ihm jedoch nicht immer auf Jod reagirten, dagegen zuweilen Andeutung von concentrischer Schichtung zeigten, andererseits bemerkte er eine directe Umwandlung von Epithelien in hyaline Schollen; so konnte er namentlich wahrnehmen, wie sich ganze Schichten von Drüsenepithelien in hyaline Ringe umwandelten.

Jürgens'[9]) Darstellung lässt ebenfalls die Möglichkeit einer Umwandlung von Epithelien in homogene Massen durchblicken, welche ihm gleich den ausserdem noch in der Prostata vorkommenden zähen, halb flüssigen, halb festen Klumpen zum Aufbau der Corpora amylacea beizutragen scheinen.

Aehnliche Kügelchen, wie Stilling und Zahn, hat endlich Favre[10]) in den Epithelien der Harnwege beobachtet und als Vorstufe der Corpora amylacea betrachtet.

Posner[11]) studirte die Corpora amylacea der Prostata und zieht aus seinen Beobachtungen an diesen für die Entstehung aller Corpora amylacea den Schluss, dass sich zuerst ein organisches Skelett aus dem Drüsensecret ausscheide, welches nachher mit Lecithinkrystallen*) imprägnirt werde, womit er das Werden der erwähnten Concremente als echte Steinbildung auffasst.

Wichmann[13]) hält die Corpora amylacea für Producte von Zelldegenerationen, wofür sich nach ihm auch Klebs, v. Recklinghausen, Rindfleisch u. A. aussprechen.

Ich habe nun zuerst in einem Falle von diffuser chronisch verlaufender Aspirationspneumonie bei einer älteren Frau diese Gebilde genauer studirt und dann noch eine Anzahl anderer Lungen und sonstiger Organe daraufhin untersucht.

Die Corpora amylacea, welche ich dort sah, boten zunächst jenes Aussehen, welches ich als bekannt nur kurz zu erwähnen brauche. Es waren runde oder ovale, manchmal flachgedrückte Gebilde, von ziemlichem Glanze, meist mit mehr oder weniger deutlicher radiärer Streifung und concentrischer Schichtung. In manchen fand sich ein schwarzer Kern von vielfältiger Gestalt, in manchen jedoch statt dessen ein glänzender Kern, der sich bei genauer Besichtigung als Spalt oder Lücke oder auch als kleiner Krystall erwies. Auf Jodzusatz nahmen sie eine, je nach der Concentration verschiedene Färbung an, welche zumeist zwischen blaugrün und schwarzgrün

*) Fürbringer[12]) hatte nämlich in dem Prostatasecret und in Corpora amylacea Lecithin nachgewiesen.

schwankte und auf weiteren Zusatz von Schwefelsäure noch etwas dunkler wurde. Bei Anwendung stärkerer, wässriger Jodlösungen färbten sie sich dunkelbraun, und bei der zur schnellen Auffindung recht brauchbaren Methode von Siegert*) nahmen sie einen kastanienbraunen Ton an. Bei letzterer Behandlung, ebenso aber auch bei stärkerer Alkalieinwirkung wurde eine Theilung der Körperchen in einen centralen und einen peripherischen Theil augenfällig. Diese Theilung war auch besonders deutlich an Schnitten, welche zu anderen Zwecken nach der Weigert'schen Fibrinmethode und mit Alauncarmin gefärbt worden waren. Mit Methylviolett färbte sich das Centrum einzelner zuweilen röthlich, während die Peripherie blau blieb, auf Jodviolett wurden sie zumeist leuchtend roth, und auf Osmium färbten sie sich kaum anders als das umgebende Gewebe, was die von Cecci, Siegert und Posner gethan haben.

Die verschiedenen Farbenreactionen fielen, wie angedeutet, bei einzelnen Körperchen oft anders aus, als bei anderen, was auch von fast allen früheren Beobachtern zugegeben wird; insbesondere berichtet schon Virchow[14]) und ebenso Paulizky, dass manche Corpora sich gegen Jod vollständig negativ verhalten. Namentlich fiel mir, wie ich dies eben für die Methylviolettreaction bemerkt habe, manchmal auch bei Jodzusatz auf, dass gerade die Peripherie nicht in der erwarteten Weise gefärbt wurde.

Den Körperchen lagen nun oft Zellen an und zwar manchmal in einer Weise, dass sich der Gedanke aufdrängen musste, es könnten diese Zellen, wenn auch nicht gerade die ganzen Corpora amylacea bilden, so doch zu ihrer Vergrösserung beitragen. Taf. XIII, Fig. 1 zeigt einige derartige Bilder. So sieht man in 1 *a* ein im Centrum radiär gestreiftes Corpus amylaceum von einer vielkernigen Zelle umschlossen, während sich in 1 *b* und *c* einkernige Zellen um dasselbe herumlegen, wobei der Kern abgeplattet und lang ausgezogen wird und sich den Contouren des Concrementes anpasst; 1 *d* endlich zeigt den Kern abgeblasst und im Verschwinden, in 1 *e* ist von einem Kern überhaupt nichts mehr zu erkennen. Es findet also in der That eine Einschachtelung der Concretionen durch lebende Zellen statt, analog den interessanten Vorgängen, die Arnold[15]) bei seinen Versuchen über Resorption von Weizengries in den Froschlymphsäcken beschreibt. Dabei, d. h. in unseren Fällen, erfahren die Zellen eine homogene Umwandlung, wodurch sie selbst zu Bestandtheilen der

*) Ueberfärben in Jodjodkaliumlösung, vollständige Entfärbung in Alk. abs., kurzes Verweilen in 10 proc. wässeriger Salzsäure, Abspülen in Wasser, Alkohol, Origanumöl.

eingeschlossenen Concremente werden, und ich suchte dem Verständniss dieses Vorganges durch die von Ernst[16]) für die Tinction und Differenzirung hyaliner Gebilde empfohlene van Gieson'sche Methode näher zu kommen.

Zwar fand ich einige Male intraalveolär liegende Zellen mit einer leuchtend rothen Kugel im Innern (s. Taf. XIII, Fig. 2), woraus allerdings die Bildung hyaliner Substanz in Alveolarepithelien hätte geschlossen werden können; allein in allen Fällen, in welchen diese Zellen einigermaassen günstig lagen, konnte ich mich bei sorgfältiger Untersuchung überzeugen, dass es sich gar nicht um Zelleinschlüsse handelte, sondern dass die rothe Kugel dem Bindegewebsgerüst der verdickten und quer angeschnittenen Alveolarwand entsprach, um welche sich die Zelle herumgelegt hatte. Da dies, wie erwähnt, in allen der Alveolarwand naheliegenden Zellen nachzuweisen war, so halte ich den Schluss für berechtigt, dass es sich mit den anderen nicht so günstig liegenden Zellen ebenso verhalten haben wird. Jedenfalls lässt sich mit diesen Befunden weiter nichts anfangen.

Ich verdanke jedoch der gleichen Färbemethode andere Befunde, aus welchen die Umwandlung von Epithelien in hyaline Massen zu erkennen war.

In einer zweiten, einem Kinde angehörenden Lunge, in welcher Corpora amylacea nicht mit Sicherheit aufzufinden waren (das einzige Stück, in welchem ich sie sah, war wahrscheinlich durch Verwechslung in den gleichen Topf gekommen), fand ich nämlich folgende in Fig. 3 wiedergegebene Stelle.

Man sieht das bindegewebige Gerüst der Lunge in starker Wucherung, und zwar die interlobulären Septa stellenweise 1—2 Mm. breit, und von diesen aus in die Alveolarwände feinere Züge von Bindegewebe ziehen, wodurch jene von Anderen und mir bei der Lungeninduration beschriebene concentrische Einengung der Alveolen zu Stande kommt. Der Vollständigkeit wegen füge ich bei, dass auch überall inmitten der Lobuli das perivasculäre und peribronchiale Bindegewebe ganz ebenso gewuchert ist. In den auf solche Weise verengten Alveolen ist auch durchweg das Epithel in Wucherung, es hat cubische Form angenommen, und im Lumen liegen einzelne abgestossene Zellen; seine Kerne sind theilweise gut erhalten, theilweise aber verblasst oder ganz verschwunden, und auch das Protoplasma einzelner Zellen ist in Auflockerung begriffen. Endlich aber liegen im Lumen der Alveolen grössere oder kleinere homogene Schollen.

So scheint in der That das Ganze weit mehr das Bild einer

mit colloiden Pfröpfen angefüllten Schrumpfniere als das einer Lunge zu sein. Betrachten wir die Einzelheiten, so sehen wir, dass die homogenen Schollen opak und in ungefärbtem Zustande etwa blassgrau, in gefärbtem (van Gieson) dagegen braungelb bis röthlichgelb sind, dass sie häufig einige schwarze Körnchen von dem Aussehen des gewöhnlichen Lungenschwarzes in sich bergen, und dass sie zuweilen einen oder mehrere Zellkerne in sich schliessen, — zwei Umstände, Lungenschwarz und Zellkern, welche es an sich schon zweifellos machen, dass diese Schollen aus Zellen hervorgegangen sind. Bestärkt wird man in dieser Auffassung durch folgende Befunde, welche zugleich die Frage entscheiden lassen, ob man diese Zellen als Leukocyten, histiogene Wanderzellen oder Alveolarepithelien anzusehen habe. Man sieht nämlich häufig Schollen mit vielen theils wohlerhaltenen, theils verblassenden Kernen, also Riesenzellen (siehe Taf. XIII, Fig. 4) mit homogenem Protoplasma, und erkennt endlich aus Befunden, wie in Fig. 5, aufs Deutlichste die allmähliche Verschmelzung von abgestossenen Alveolarepithelien, zwischen welchen man noch an einzelnen Stellen eben eine Abgrenzung in Form eines lichteren Streifens wahrnehmen kann, und deren Protoplasma in homogener Umwandlung begriffen ist, während die Kerne theilweise noch wohlerhalten sind, theilweise aber verblassen, d. h. degeneriren.

Solche Verschmelzung und hyaline Umwandlung von Epithelien beschreibt Stilling (l. c.), nur fasst er die von ihm in der Prostata gefundenen Riesenzellen als Folgen des chronischen, durch die Anwesenheit der Corpora amylacea gesetzten Reizzustandes auf, während ich sie nicht als Folge, sondern als einen der Anfänge der Corpora amylacea betrachtet sehen möchte. Uebrigens möchte ich zu erwähnen nicht unterlassen, dass schon Rokitansky [17]) eine derartige Umwandlung von Lungenepithelien in hyaline Ringe (bei der Tuberculose) beschreibt.

Ich habe noch nachzutragen, dass sich in den homogenen Schollen zuweilen Vacuolen gleichende Lücken finden, und zwar sowohl im Innern, wie auch am Rande, und dass diese Lücken zuweilen Zellen enthalten, wodurch eine grosse Aehnlichkeit mit den colloiden Pfröpfen einer Struma entsteht, mit welchen diese Gebilde auch ungefähr die Färbung nach der genannten Methode gemeinsam haben.

Während nun in den in der beschriebenen Weise eingeengten Alveolen die Epithelien entweder colloid entarten oder einer allmählichen Druckatrophie erliegen, finden sie sich in den nicht eingeengten Alveolen reichlich abgestossen, gequollen, theils in allen Stadien der Verfettung, theils in homogener Umwandlung begriffen.

Ausserdem aber findet man in diesen Alveolen sehr häufig homogene, glashelle Platten oder Scheiben, welch' letztere sich sehr oft als Querschnitte oder auch als Ausläufer von ersteren erkennen lassen (s. Taf. XIII, Fig. 6). Dass man es hier mit den normaler Weise vorkommenden hyalinen Platten der Lungenalveolen und nicht mit den Producten hyaliner Entartung der abgestossenen Epithelien zu thun habe, scheint mir wahrscheinlich. Jedenfalls unterscheiden sich diese Platten von den übrigen vorher beschriebenen hyalin entarteten Zellen durch ihr Verhalten gegen die Ernst-van Gieson'sche Färbung, indem die ersteren bei der genannten Methode gar keine Farbe annehmen. Ja man ist Angesichts dieses Umstandes bei runden Formen dieser Platten anfänglich im Zweifel, ob man es wirklich mit festen Gebilden und nicht etwa mit vor der Härtung in der Lunge vorhanden gewesenen Luftblasen oder Fetttröpfchen, um welche sich Serum und Blutkörperchen gelagert, zu thun habe. Der oben erwähnte häufig nachzuweisende Zusammenhang mit grösseren Platten und die an letzteren öfters zu sehende Faltenbildung beseitigt aber solche Bedenken (s. Taf. XIII, Fig. 6).

Was das Verhalten der übrigen Gewebstheile gegen die erwähnte Farbenmischung anlangt, so nehmen die Epithelkerne einen dunkelbraunrothen, mit Zunahme der Degeneration aber immer blasser ausfallenden Ton, das Epithelprotoplasma eine grünlichgelbe Farbe an; die Corpora amylacea erscheinen braunroth, bezw. rothbraun, und das Bindegewebe endlich erscheint in leuchtendem Roth. Letzterer Umstand macht diese Methode für die Auffindung feiner Bindegewebsfibrillen, wie etwa beim Studium der Lungeninduration, recht geeignet.

Als ich nunmehr die erste Lunge nochmals durchsuchte, fand ich auch hier jene homogen entarteten Zellen, doch waren sie hier sehr viel seltener. Ich fand aber in dieser Lunge noch ein Zweites, was mir bis dahin entgangen war, nämlich jene, von Zahn beschriebenen, homogenen Tröpfchen ähnelnde Gebilde in den Alveolarepithelien und ganz spärlich auch frei in den Alveolen (s. Fig. 9).

So zeigt Fig. 7 einige Epithelien, die ich als Uebergangsformen eines und desselben Processes ansehen zu dürfen glaube und dementsprechend numerirt habe. Zelle *a* zeigt neben dem wohlerhaltenen Kern die bekannten zahlreichen Ringelchen, welche den durch den Alkohol ausgelaugten Fetttröpfchen entsprechen, und ausserdem 4 weisse matte Scheibchen, Zelle *b* statt der letzteren 3 braune Kügelchen, in Zelle *c* sieht man sehr viele braune Kügelchen in allen Grössen, während der Kern verschwunden ist, und Zelle *d* endlich ist in eine braune Scholle umgewandelt, welche nur noch ein kleines

weisses Scheibchen aufweist und einen dunkleren Fleck als ziemlich sicheren, zwei andere dunklere Flecke als möglicher Weise einstige Kerne erkennen lässt.

Die Färbung geschah hier ebenfalls nach Ernst-van Gieson, und während die Fetttröpfchen nur als kleine Lücken imponiren, erscheinen die erwähnten matten Scheiben als scharf begrenzte materielle Gebilde und die colloiden Tröpfchen gelblich-braun; wie diese letzteren ist auch die völlig degenerirte Zelle gefärbt.

Ob die Fetttröpfchen selbst in colloide Kügelchen umgewandelt werden, oder ob letztere aus Eiweisssubstanzen ohne Umweg über die fettige Metamorphose hervorgehen, lässt sich schwer entscheiden; Ersteres scheint mir nicht unmöglich; die erwähnten matten Scheiben würden dann als Uebergangsformen zu deuten sein. Doch spricht der Umstand, dass die fettig degenerirten Zellen in den untersuchten Lungen so häufig, die mit colloiden Kügelchen angefüllten immerhin recht selten gefunden wurden, nicht gerade für eine solche Umwandlung von Fett in Colloid.

Wie dem auch sei, jedenfalls findet eine Degeneration der Alveolarepithelien in der Weise statt, dass sich erst einzelne colloide Kügelchen bilden und diese dann confluiren; doch scheint mir ziemlich sicher, dass sich die Metamorphose auch ohne die Bildung von getrennt auftretenden Kügelchen vollziehen kann, dass gewissermaassen eine Degeneration der Zelle in toto vorkommt; denn man sieht obige mit colloiden Tröpfchen gefüllte Zellen nur sehr selten, dagegen sehr häufig jene schon beschriebenen, homogenen, glasigen Zellen, welche bald nur ganz schwach tingirt sind, bald die oben beschriebene röthlichgelbe Farbe der homogenen Schollen besitzen.

Ich muss nochmals bemerken, dass ich die freien Tröpfchen nur äusserst selten gesehen, dass ich dagegen überaus häufig ihnen an Form ähnelnde, dagegen ganz blass gefärbte Körperchen gefunden habe, welche etwa 2—12 μ gross waren, und von welchen es mir wahrscheinlicher ist, dass sie nicht colloide Kügelchen, sondern vielmehr rothe Blutkörperchen darstellten; wenigstens habe ich sie in derselben Farbe und annähernd gleich schwankenden Grössenverhältnissen auch in zweifellosen Blutgefässen liegen sehen. Endlich muss ich noch beifügen, dass die von mir gesehenen colloiden Tröpfchen, gleichwie bei Zahn, niemals geschichtet waren, dass sie auf Jod nicht reagirten, oder vielmehr, dass ich in den mit Jodglycerin behandelten Schnitten keine derartigen Kügelchen fand und ebensowenig in den mit Jodviolett gefärbten.

Die homogenen Schollen fand ich ausser in jenen beiden Lungen

in den Alveolen einer an käsiger Pneumonie mit starken Epithelwucherungen erkrankten Lunge, ferner bei Lungenemphysem, in den Drüsenschläuchen eines Magencarcinoms u. s. w.

Zahn lässt es unentschieden, ob die von ihm beschriebenen amyloiden Tröpfchen durch Zugrundegehen der Zellen oder einen Secretionsprocess der letzteren frei werden. Dem gegenüber möchte ich betonen, dass diese Tröpfchen in der Regel gar nicht frei werden, sondern dass die Zelle ganz und gar colloid entartet, wenngleich zuweilen freie Tröpfchen vorkommen, welche dann aber doch höchst wahrscheinlich durch Zerfall der Zelle freigeworden sind; denn wie sollte eine abgestossene degenerirende Zelle noch einer secretorischen Thätigkeit fähig sein, ganz abgesehen davon, dass die Alveolarepithelien doch auch sonst nichts mit Secretion zu thun haben.

Haben wir nunmehr die Umwandlung von Alveolarepithelien in colloide Schollen und Kügelchen verfolgen können, so bleibt noch zu untersuchen, ob und eventuell wie aus diesen die Corpora amylacea entstehen können.*)

Es liegt in der Natur des Objectes, dass sich auch diese Frage nur aus Uebergangsbildern beantworten lässt und somit dem subjectiven Ermessen ein gewisser Spielraum bleibt.

Als solche Uebergangsformen können nun betrachtet werden: Schollen von hyalinem Aussehen und rundlicher Form, ferner Körperchen, welche ihrer Form und Reaction nach als Corpora amylacea aufzufassen sind, aber keine deutliche radiäre Streifung oder concentrische Schichtung zeigen, dann Körperchen mit radiärer Streifung und concentrischer Schichtung, aber ohne Reaction auf Jod (s. o.), ferner Concremente mit Reaction und radiärer Streifung, aber ohne concentrische Schichtung, und endlich solche mit fest angelagerten Zellen.**)

Der Umstand, dass vollständig ausgebildete Körperchen auf Jod nicht zu reagiren brauchen, ja dass sich selbst einzelne Schichten

*) Den oben erwähnten Befund von Langhans, nämlich Umwandlung von Krebsepithelien in glänzende Kugeln u. s. w., könnte ich für meine Ansicht verwerthen; allein ich kann mich des Gedankens nicht erwehren, dass bei Langhans eine Verwechslung von Corpora amylacea mit Kalkkörperchen vorlag; wenigstens sprechen seine Abbildungen und die Angabe, dass die Concremente durch Carmin intensiv gefärbt wurden, dafür, dass er Kalkkörperchen vor sich gehabt habe.

**) Auch die colloiden Pfröpfe in chronisch-entzündlichen Nieren, deren Abstammung von Epithelien sicher ist, zeigen zuweilen eine concentrische Schichtung und einen nicht geschichteten, freilich auch nicht deutlich gestreiften, inneren Theil. Jodreaction habe ich an ihnen nicht gesehen.

eines und desselben Körperchens darin verschieden verhalten können, spricht für einen allmählichen Uebergang von der hyalinen in die „amylacische" Beschaffenheit.

Zur concentrischen Schichtung möchte ich noch bemerken, dass ich dieselbe als Ausdruck der schichtweisen Anlagerung von Zellen betrachte, was nicht ausschliessen soll, dass nicht auch andere Gewebselemente sich gelegentlich an ein Corpus amylaceum anlegen und hyalin degeneriren, z. B. Fibrin oder Blutkörperchen oder Niederschläge aus dem flüssigen Alveolarinhalte.

Was den Kern der Concretionen anlangt, so bildet, wie schon erwähnt, denselben gewöhnlich ein „Fremdkörper", sei es Kohlenpartikel, Krystall oder Zelle; allein es will mir scheinen, dass sich dieser Kern manchmal auch in dem Concremente selbst erst bilden kann; ich werde zu dieser Vermuthung durch die Frage gebracht, was denn aus den häufig in den hyalinen Schollen befindlichen Kohlenpartikelchen wird. Nun ist es gewiss möglich, dass dieselben einer allmählich sich vollziehenden chemischen Wandlung unterliegen und auf diese Weise sich unserer Wahrnehmung entziehen; eine Abbildung wie Fig. 8 legt jedoch den Gedanken nahe, dass die Kohlenpartikelchen der noch zähflüssigen colloiden Scholle in der Mitte zusammensintern und so einen Kern bilden; in den meisten Fällen scheint mir allerdings der Kern präexistirend.

Um diesen Kern legen sich nun die colloid entarteten Epithelien, Epithelschollen und Colloidkügelchen und bilden so zunächst ein Corpus colloideum, ein Name, den ich jedoch, entgegen Siegert, keineswegs für zweckmässig halten möchte. Durch allmähliche, chemische Processe vollzieht sich nun die Umwandlung dieser in Corpora amylacea, d. h. solche, die die verschiedenen bekannten Reactionen geben. Gleichzeitig aber mit dieser chemischen Umwandlung vollzieht sich in den meisten eine Aenderung der physikalischen Beschaffenheit, eine Umwandlung der vorher zähflüssigen Masse in eine krystallinische, und der optische Ausdruck dieser neuen Verhältnisse ist die radiäre Streifung.*) Um diesen so entstandenen Körper des Corpus amylaceum legen sich endlich — aber durchaus nicht immer und durchaus nicht zum Wesen desselben gehörend — als

*) Dafür, dass sich diese „Umlagerung" noch in den um einen Kern angelagerten hyalinen Massen vollziehen kann, spricht eine Beobachtung Siegert's: „Die Concremente pigmentiren sich, wenn durch Blutaustritt in die Alveolen Blut frei wird. Die zunächst diffus tingirten Concretionen zeigen später die Anordnungen des körnigen Pigmentes in radiärer Richtung."

Schale hyalin bezw. amylacisch entartete und entartende Epithelien, Flüssigkeitsniederschläge u. dergl. in der oben beschriebenen Weise.

Ich versuchte, über erwähnte Aenderung der physikalischen Beschaffenheit, welche ich mir als Umlagerung der Theilchen aus der amorphen in eine krystallische Anordnung denke, mit Hülfe des polarisirten Lichtes einige Klarheit zu bekommen, allein die hier in Frage kommenden Krystalle sind entweder zu klein, oder die Mikroskope für solche Zwecke zu lichtschwach.

Fast alle Beobachter geben an, dass die chemische Reaction der Corpora amylacea Schwankungen unterworfen sei, dass die ganzen Concremente, wie die einzelnen Schichten eines einzelnen Körperchens in der Deutlichkeit der Reaction differiren und oft ganz verschiedene Farben aufweisen (vgl. die Fig. bei Posner); so giebt ferner Stilling an, dass die von ihm gesehenen kleinsten in Zellen eingeschlossenen Kügelchen zuweilen auf Jod reagiren, zuweilen nicht, während die Langhans'schen immer und meine nie auf Jod, sondern nur „hyalin" (Säurefuchsin-Pikrin) reagirten; — das Alles sind Momente, welche den oben ausgesprochenen Gedanken einer allmählichen chemischen Umwandlung nahelegen, wofür sich besonders schon der Entdecker des Hyalins, v Recklinghausen, ausgesprochen hat, und welche gegen eine Anschauung wie die von Siegert sprechen, dass die amylacische Substanz in dem Momente der Anlagerung um den vorher vorhandenen Kern schon fix und fertig sei.

Die von Siegert vorgeschlagene Eintheilung in Corpora colloidea und Corpora amylacea scheint mir, da es sich doch nicht um getrennte Dinge, sondern um fliessende Uebergänge zwischen verschiedenen Formen eines und desselben Processes handelt, nicht recht glücklich.

Ob man ferner die Concremente colloidea, amyloidea oder amylacea nennt, ist im Grunde ziemlich gleichgültig, den chemischen Reactionen nach ist keine Bezeichnung ganz und in allen Fällen am Platze, und so scheint es mir am besten, man lässt es, solange man nichts Sicheres über die chemischen Verhältnisse weiss, bei dem alten, zumeist gebräuchlichen Namen „Corpora amylacea".

Ueber die chemischen Verhältnisse habe ich mich absichtlich nicht weiter verbreitet, da es mir scheint, dass es hierzu eines weiteren Einblickes in die Chemie des Eiweisses bedarf, als wir bis heute haben; insbesondere habe ich die Beziehungen zwischen Amyloid und den Corpora amylacea absichtlich umgangen.

Literaturverzeichniss.

1. Friedreich, Virchow's Archiv. IX. — 2. Derselbe, Ebda. X. — 3. Langhans, Ebda. XXXVIII. — 4. Zahn, Ebda. LXXII. — 5. Siegert, Ebda. CXXIX. — 6. Paulizky, Dissert. Berlin 1857. — 7. Derselbe, Virchow's Archiv. XVI. — 8. Stilling, Ebda. XCVIII. — 9. Jürgens, Ebda. LXV. — 10. Favre, Thèse de Genève. 1879. Cit. nach Siegert. — 11. Posner, Zeitschr. f. klin. Med. XVI u. a. a. IX. — 12. Fürbringer, Zeitschr. f. klin. Med. III. — 13. Wichmann, Ziegler's Beiträge. XIII. — 14. Virchow, Virchow's Archiv. V u. VI. — 15. Arnold, Virchow's Archiv. CXXXII. — 16. Ernst, Ebda. CXXX. — 17. H. N. Kohn, Münch. med. Wochenschr. 1893. Nr. 3. — 18. Rokitansky, Lehrbuch d. pathol. Anatomie.

XXII.

Aus der chirurgischen Klinik zu Erlangen.[1])

Beitrag zur Pathologie und chirurgischen Therapie der Nierenkrankheiten.

Von

Dr. Ernst Graser,

a. o. Professor der Chirurgie, vorm. Assistent am pathologischen Institut zu Erlangen.

Die deutsche Chirurgie verdankt die Achtung, die sie sich im In- und Auslande errungen, nicht allein ihren operativen Grossthaten, sondern noch mehr der wissenschaftlichen Vertiefung, die sie gewonnen. Diese allein ist auch im Stande, die chirurgische Kunst vor Abwegen zu bewahren und sie rasch wieder auf die rechte Bahn zurückzuführen, wenn sie in dem berechtigten Streben, die Grenzen der chirurgischen Therapie zu erweitern, allzu kühn vorgedrungen. Die Chirurgie darf nie mehr das Ergebniss einer rohen Empirie werden, sie muss den Zusammenhang mit der Wissenschaft zur Förderung und nicht minder zur Hemmung immer als sichere Basis festhalten. Der Chirurg darf sich nicht zum technischen Helfer erniedrigen; er soll sich seine Indicationen zu operativen Eingriffen selbst stellen, durch klinische und anatomische Beobachtung, sowie im Thierexperiment seine Maassnahmen corrigiren und neue Aufgaben suchen, die Chancen für das Gelingen erwägen und seinem Handeln selbst die richtigen Grenzen stecken. Besonders wichtig und unerlässlich sind diese Forderungen für den klinischen Lehrer der Chirurgie; in dem, was er an technischem Können seinen Schülern mitgeben kann, muss er sich mit sehr Wenigem bescheiden, um so mehr muss es sein Streben sein, durch Herstellung und stetige Betonung der festen Beziehungen zu der medicinischen Wissenschaft dem Urtheil eine bestimmte Unterlage zu geben.

1) Für die gütige Ueberlassung des Materials bin ich Herrn Prof. v. Heineke zu grossem Dank verpflichtet.

Am innigsten ist der Zusammenhang mit der pathologischen Anatomie. Sie ist unsere vornehmste Lehrmeisterin. Durch die feststehende Gewohnheit, in allen zur Section kommenden Fällen die Grenzen der Diagnose zu erforschen, die begangenen Fehler aufgedeckt zu sehen, die Möglichkeiten, sie zu vermeiden, zu untersuchen wird eine Fülle von günstigen Einwirkungen ausgelöst, über die wir uns in der täglichen Uebung gar keine Rechenschaft mehr geben. Wir dürfen aber dabei nicht stehen bleiben; unsere operative Thätigkeit selbst und die dabei gemachten Beobachtungen müssen selbstthätig die wissenschaftliche Erkenntniss fördern helfen. Wer wollte es leugnen, dass wir in vielen Gebieten erst durch die bei zielbewussten Operationen gewonnenen Beobachtungen zu einer wesentlich geklärten Auffassung gelangt sind. Bei der Section liegt ein fertiger Zustand vor unseren Augen, an dem das Thatsächliche festgestellt, aber nichts geändert werden kann. Bei einer Operation ist schon durch die persönliche Theilnahme an dem Patienten, das Gefühl der Verantwortung, den Zwang, sich den zunächst unbekannten Verhältnissen anzupassen, je nach dem Befunde einen ganz neuen Heilplan zu ersinnen, das Interesse vertieft. Durch Zusammenfassung der Beobachtungen werden bald bestimmte praktisch wichtige Fragen formulirt und die Aufmerksamkeit auf solche concentrirt. Von besonderer Bedeutung ist auch der Umstand, dass wir bei Operationen sehr verschiedene Stadien, oft den Anfang schwerer Erkrankungen zu sehen bekommen. Wer einmal Gelegenheit hatte, einen Fall von eitriger Perityphlitis bei einer Section und ein anderes Mal bei einer Operation zu beobachten, hat sich gewiss solcher Gedanken nicht erwehren können. Damit soll gewiss nichts gegen den hohen Werth der pathologischen Anatomie für den im Berufe stehenden Arzt und Operateur gesagt sein; im Gegentheil: es wird nur derjenige im Stande sein, die Operationsbefunde in ihrem anatomischen Verhalten und in Bezug auf die Entwicklung des Krankheitsbildes richtig zu deuten, der ein geschulter Pathologe ist. Das wesentlich Neue liegt in dem auf bestimmte Punkte gerichteten, von Wünschen, Hoffnungen und Sorgen für einen Mitmenschen gesteigerten Interesse.

Es erscheint nicht nothwendig, für diese Behauptung noch besondere Beweise zu erbringen. Mir drängten sich diese Gedanken besonders lebhaft auf bei dem folgenden eigenartigen Krankheitsfall, den ich im letzten Winter in Vertretung des Herrn Professors v. Heineke zu operiren hatte.

I.

Patient, 37jähriger Kaufmann, aus gesunder Familie empfand vor ca. 1½ Jahren plötzlich sehr heftige Schmerzen in der Blasengegend, lästiges, starkes Drängen in der Harnröhre und Blase. Beim Uriniren entleerte er eine reichliche Menge reinen, frischen Blutes. Auf ein Glas Glühwein liessen die Schmerzen bald nach. Bei der nächsten Harnentleerung war der Urin wieder klar. In dem folgenden Jahre hatte er sich wieder ziemlich wohl befunden; nur fühlte er bisweilen einen dumpfen Schmerz in der rechten Unterbauch- und Nierengegend. Vor 6 Wochen hatte er wieder eine starke Blutung, aber auch diese Blutung ging bald vorüber, ohne weitere Beschwerden zu machen. Vor 14 Tagen bekam er wieder eine Blutung. Sein Hausarzt fand bei der Untersuchung eine grosse Geschwulst in der rechten Bauchseite, die Patient bis jetzt noch nicht bemerkt hatte, und verwies ihn zur Operation an die chirurgische Klinik zu Erlangen.

Bei der Aufnahme am 23. August 1893 notirten wir als **Status praesens**: Mittelgrosser, kräftig gebauter Mann mit sehr gutem Ernährungszustand, guter Musculatur, normalem Fettpolster; Herz und Lungen gesund.

Die rechte Unterbauchgegend von einer etwa mannskopfgrossen, mit den Bauchdecken nicht verwachsenen, wenig verschieblichen, an einzelnen Stellen sehr harten, an anderen fluctuirenden Geschwulst ausgefüllt. Sie kommt aus den rechten seitlichen Theilen der unteren Brustgegend hervor, liegt dem Lendentheil der Bauchgegend unmittelbar an und drängt diesen ein wenig nach rückwärts heraus, was besonders bei bimanueller Palpation deutlich wird. Der Tumor zeigt mit der Leber keinen Zusammenhang. Die Oberfläche ist eine ziemlich gleichmässige, wenig höckerige. Seine breiteste Basis ist nach der rechten Nierengegend hin gelegen. Auf Druck ist er schmerzhaft.

Punction an einer der fluctuirenden Stellen ergiebt Entleerung einer chocoladefarbenen, ziemlich dünnen, leicht urinös riechenden Flüssigkeit, in welcher mikroskopisch nur riesige Mengen rother Blutkörperchen, zum Theil erhalten, zum Theil im Zerfall begriffen, einzelne weisse Blutkörperchen, vereinzelte Nierenepithelien nachzuweisen sind.

Es werden täglich grosse Mengen Urin abgeschieden (2000 bis 3000 Ccm.), der weder Eiweiss, noch Zucker enthält. Stuhl normal.

Patient erhält wegen der heftigen Schmerzen täglich 2—3 mal Morphium subcutan.

Die Diagnose wurde mit Sicherheit auf eine rechtsseitige Hydronephrose gestellt. Am 28. August wird in Chloroformnarkose die Haut der rechten Abdominalhälfte in einer schrägen Linie durchtrennt, die, in der vorderen Axillarlinie beginnend, als Fortsetzung der 12. Rippe bis zum Nabel zieht; nach Durchtrennung der Muskelschichten und des Peritoneum gelangt man auf eine kindskopfgrosse, prall elastische Cyste. Dieselbe wird in die untere Hälfte der Bauchwunde in einer Ausdehnung von etwa 5 Cm. sorgfältig in die Bauchfelllücke eingenäht, sodann an dieser Stelle eröffnet; es entleert sich eine grosse Menge, ca. 2 Liter, einer bräunlichen, zum Theil blutig gefärbten trüben Flüssigkeit mit

deutlichem Harngeruch. Die Wunde wird mit Jodoformgaze lose austamponirt, Mooskissenverband.

29. August. Patient ist fieberfrei, Puls klein, weich; die Wunde sehr schmerzhaft; Verband ist stark mit Harn durchtränkt, aus der Wunde entleert sich eine mässige Menge trüber dünner Flüssigkeit. Verband wie bisher. Abends Morphium 0,02. Milch mit Kalkwasser.

Verband wird täglich gewechselt, Wunde mit warmer Borsäure bespült. Temperatur normal; Urin enthält viel Blut.

2. September. Patient fiebert leicht, klagt über entsetzliche Schmerzen. Die Wunde zeigt üppige Granulationen, die Oeffnung für einen Finger durchgängig, beim Palpiren der Umgebung der Wunde entleert sich etwas dicker Eiter, beim Sondiren und Erweitern der Oeffnung sprudelt im Bogen Eiter, ca. 1½ Liter, wenig mit Blut gemischt, hervor; bei weiterem Drücken auf die Umgebung quellen immer neue Mengen hervor. Die Wundhöhle wird sorgfältig ausgespült, sodann mit Jodoformgaze tamponirt. Verband wie bisher. Urin enthält noch Blut; Patient fühlt sich sehr erleichtert.

4. September. Da durch den Jodoformtampon offenbar das Abfliessen der Secrete aus der Wunde gehemmt ist, wird ein kurzes Drainrohr eingelegt.

Patient klagt anfangs über heftige Beschwerden durch das Rohr, erträgt es dann aber gut. Temperatur stets normal. Urin enthält stets Eiweiss und Eiterkörperchen, kein Blut.

8. September. Auf Wunsch wird Patient entlassen mit der Weisung, sich in 4 Wochen wieder einzufinden.

Es bestand die Absicht, wenn die Eiterung nicht versiegen sollte, die Exstirpation der eitrigen Sackniere vorzunehmen.

Nach der Entlassung war das Befinden ziemlich wechselnd. Die abgeschiedene Urinmenge war meist etwa 1½ Liter. Der Urin war bisweilen klar, um dann wieder Tage lang grössere Mengen Eiter, zum Theil in grösseren Klumpen, zu enthalten.

Der Ausfluss aus dem eingenähten Sack war sehr wechselnd, bisweilen in reichlicher Menge, bisweilen auch wieder nur spärlich. Wenn der Ausfluss oben geringer wurde, war die entleerte Urinmenge reichlicher und trüber.

Das Allgemeinbefinden war in den ersten Wochen nicht wesentlich gestört. In der letzten Zeit klagte er über heftigere Schmerzen, die besonders dann eintraten, wenn der Ausfluss aus dem eingenähten Sack an Menge nachliess. Nach der Wiederaufnahme in die Klinik am 8. October 1893 fanden wir die eingenähte Oeffnung ziemlich stark verengt, so dass man gerade mit der Fingerspitze eindringen konnte. Bei einem Versuch, die Oeffnung in Narkose mit dem Finger zu erweitern, gelang dies nur unvollkommen und bekam Patient darnach einen Schüttelfrost mit ansteigender Temperatur auf 39,5.

Der Befund war noch ziemlich der gleiche, wie bei der ersten Untersuchung: ein grosser, nicht scharf abzugrenzender Tumor in der rechten Bauchgegend, welcher die Mittellinie in den unteren Partien etwa um zwei Finger breit nach links überragte.

Der Tumor war von ziemlich derber Consistenz, überall gedämpften Schall aufweisend, bis in das rechte Hypochondrium herauf sich erstreckend, aber von der Leber gut abzugrenzen.

Nach dem ganzen Befunde bei der ersten Operation und nach der Beobachtung konnte die Diagnose, dass es sich um eine rechtsseitige Pyo-Hydronephrose handelte, als zweifellos hingestellt werden. Da die Eiterung immer zugenommen hatte, und das Allgemeinbefinden des Patienten dringend eine Abhülfe erheischte, wurde der Beschluss, der früher schon gefasst worden war — die Niere sammt dem Cystensack zu exstirpiren —, am 14. October 1893 ausgeführt.

Es blieben dabei zwei Möglichkeiten zur Wahl: entweder am Abdomen zunächst den eingenähten Cystensack aus den Bauchdecken zu lösen und dann nach Spaltung des über der Geschwulst liegenden Bauchfelles den Sack aus dem Peritoneum auszuschälen, oder zunächst von der Lendengegend her die Niere freizulegen und von rückwärts allmählich gegen die eingenähte Stelle vorzudringen und erst zuletzt das Peritoneum zu eröffnen.

Nach diesem Plane wurde mit Rücksicht auf die Eiterung vorgegangen; in einer sehr guten, gleichmässigen Aethernarkose wird zunächst ein Schnitt von der Ansatzstelle der 12. Rippe bis an den Rand der eingenähten Stelle durch die Haut und das Unterhautbindegewebe geführt, dann die 12. Rippe vollständig entfernt und nun auf die Niere eingegangen.

Die Nierenkapsel enthielt sehr reichliche Gefässe, die sich aber gut auseinanderdrängen liessen.

In kurzer Zeit war die Niere vollständig aus der Kapsel ausgelöst, sie zeigte sich sehr beträchtlich vergrössert, etwa um die Hälfte grösser als normal, von derber Consistenz und mit zahlreichen gelben Punkten besät, die sich auf dem Durchschnitt als entzündliche Infiltrate erwiesen. Auffallender Weise war jedoch die ganze Niere von normaler Consistenz und noch mehr musste auffallen, dass man beim Vordringen gegen den Nierenhilus nicht auf einen ausgedehnten Sack, sondern auf einen von einem normalen Nierenstiel nicht sehr viel verschiedenen Strang kam. Es wäre ja sehr einfach gewesen, den Nierenstiel freizulegen und die Niere herauszuziehen; aber dazu konnten wir uns nicht entschliessen, bis wir über den Zusammenhang des Tumors mit der Niere ganz ins Klare gekommen waren; dies schien aber von dem Lumbalschnitt aus nicht zu erreichen.

Es wurden nun, etwa in 1 Cm. Entfernung von der bei der ersten Operation eingenähten Stelle, am Abdomen die Bauchdecken sammt dem Bauchfell durchtrennt und mit grösster Vorsicht unter Führung des Fingers mit Lösung der Verlöthungen der eingenähte Sack sammt einem Ring der Bauchwand ausgelöst, was ohne Störung gelang. Durch Zusammenziehen der Hautränder um die eiterführende Cystenöffnung mit Seidennaht und durch Anlage von Klammern, namentlich der Veit'schen Cystenzange, liess sich die Cystenöffnung während des folgenden Actes recht gut verschliessen, so dass nie Eiter aus derselben abfloss.

Nun begann die Auslösung des Sackes von vorn her. Er reichte bis ziemlich weit ins kleine Becken herein und schien auf der Unterlage sehr stark festgeheftet.

Die Geschwulst lag vollkommen retroperitoneal. Nach Durchtrennung des über der Geschwulst liegenden Bauchfellblattes wurde mit stumpfer Gewalt die Auslösung der Geschwulst nach beiden Seiten hin begonnen. Es ging nur sehr langsam vorwärts. Zunächst schien immer noch der Zusammenhang des cystischen Sackes mit einem Theil der rechten Niere als das Wahrscheinlichste, zumal die Trennung von der rechten Niere besonders schwierig war und auch wegen der Gefahr des Einreissens sehr vorsichtig vorgegangen wurde.

Als die Isolirung ein Stück weit gefördert war, ohne auf einen directen Zusammenhang, aber auch ohne auf eine bestimmte Abgrenzung zu stossen, kam dieser Gedanke doch mehr und mehr ins Wanken. Da man jedoch an dem Zusammenhang der Geschwulst mit einer Niere nicht zweifeln konnte, drängte sich zuerst der Gedanke auf, ob nicht die Geschwulst von der linken Niere ausgehen könne.

Zu diesem Zwecke erschien es vor Allem nothwendig, zu untersuchen, ob an der normalen Stelle eine linke Niere vorhanden sei. Um dies festzustellen, wurde nach sorgfältigster Desinfection das Peritoneum so weit eröffnet, dass man mit der Hand die linke Nierengegend abtasten konnte; es zeigte sich dabei, dass, wenn überhaupt eine linke Niere vorhanden sei, dieselbe doch nur sehr klein sein könne; doch glaubte der Operateur eine kleine flache Niere fühlen zu können, etwa von der Grösse eines halben Hühnereies. Auch einer der Assistenten sprach sich in gleicher Weise aus. Ueber jeden Zweifel erhaben war dieser Palpationsbefund jedoch keinem von beiden; so viel war aber klar, dass bei einer so kleinen linken Niere die rechte Niere, wenn sie auch seit langer Zeit krank war, die Hauptarbeit besorgt hatte, und dass durch die Wegnahme der rechten Niere jedenfalls das Leben im höchsten Maase gefährdet würde.

Unter diesen Umständen kam es vor Allem darauf an, den Tumor weiter freizulegen und ihn, wenn irgend möglich, von der rechten Niere abzugrenzen. Es wurde daher der extraperitoneale Lumbalschnitt bis zur Lücke an der eingenähten Stelle vervollständigt und nun unter freierem Zugang und Einblick mit der Auslösung fortgefahren. Dieselbe wurde immer schwieriger, ging aber zunächst auf der linken Seite ohne Störung weiter bis man den Tumor, unter demselben vordringend bis auf die linke Seite der Wirbelsäule, isolirt hatte. Dort wurden die Anheftungen so fest, dass man nur mit dem Messer Schnitt für Schnitt weiter gelangen konnte. Dies war aber um so bedenklicher, als man bis in die Gegend der grossen Iliacalgefässe vorgedrungen war und das Operationsfeld für das Auge nicht zugänglich machen konnte.

Nun wurde die Auslösung wieder auf der rechten Seite fortgesetzt; da wir immer noch den Gedanken hatten, dass die Geschwulst mit der rechten Niere zusammenhänge, wurde die Isolirung hier sehr vorsichtig ausgeführt; trotzdem riss der Sack an einer Stelle ein; der Eiter entleerte sich aber frei nach aussen.

Die Operation hatte 2¼ Stunde gedauert; obwohl der Blutverlust sehr gering gewesen, war der Puls doch allmählich ziemlich klein geworden.

Eine vollkommene Klarheit über die vorliegenden Verhältnisse war noch nicht erreicht; nur so viel war wohl mit Sicherheit zu sagen, dass der Patient die Entfernung der rechten Niere würde mit dem Leben bezahlen müssen. Die Anheftung der Geschwulst an der linken Seite der Wirbelsäule war so fest, dass man bei einer weiteren Fortsetzung der Auslösung die schwersten Complicationen durch Blutungen befürchten musste.

Unter diesen Umständen erschien es am gerathensten, die Operation abzubrechen, was auch in diesem Stadium der Operation ohne unmittelbare Gefährdung des Lebens recht gut möglich war.

Die Peritonealhöhle konnte vollständig durch eine fortlaufende Naht geschlossen werden. Die aufgerissene Stelle am Tumor liess sich leicht durch Dilatation mit der bei der ersten Operation gemachten Oeffnung des Sackes vereinigen und wurde nun der Rand dieser weiten Oeffnung in die Bauchdecken eingenäht.

Die übrige Wunde wurde zum Theil tamponirt, zum grössten Theile durch Naht geschlossen.

Der Verlauf nach der Operation war ein viel besserer, als wir nach dem grossen Eingriff erwartet hatten; der Patient erwachte ziemlich rasch aus der Narkose und hatte keine besonderen Klagen.

Er entleerte bald Urin, der kein Blut und nur wenig Eiter enthielt, da der hydronephrotische Sack bei der Operation vollständig entleert worden war. Die Temperaturen waren erst subnormal, wurden dann normal, der Leib war nicht aufgetrieben, Erbrechen nicht vorhanden, Appetit sehr gering; der erste Verband konnte 3 Tage liegen bleiben, wurde dann gewechselt; der kaum durchtränkte Tampon blieb liegen.

Allmählich nahmen jedoch die Kräfte ab; es entstand eine hypostatische Pneumonie, der der Patient am 6. Tage nach der Operation erlag.

Eine **Section** konnte nicht gemacht werden; was von der Operationswunde aus festgestellt werden konnte, musste genügen, um unser gespanntes Interesse über den Befund mit seinen vielen Räthseln zu befriedigen.

Der Tumor wurde sehr mühsam von der Wirbelsäule, an der er sehr stark festgeheftet war, entfernt, ebenso wurde die rechte Niere herausgenommen.

In der Nierengegend der linken Seite fand sich keine Niere, wohl aber die Nebenniere, welche mit dem Fett und dem Muskelwulst eine kleine Niere vorgetäuscht hatte.

Wer sich die Situation klar macht und selbst einige Erfahrungen über die Schwierigkeit der Abdominaluntersuchung am Lebenden hat, wird sich über diesen Irrthum nicht wundern. Dicht neben der zum Eingang für die Hand benutzten Oeffnung des Bauchfells lag der grosse eitergefüllte Sack, alle Eingeweide waren durch den Tumor nach links oben hinaufgedrängt. Für unser weiteres Handeln war dieser Befund an sich nicht von besonderem Belang, sonst hätten wir

in einem späteren Stadium der Operation diese Untersuchung gewiss noch einmal wiederholt, um jede Unklarheit zu beseitigen.

Der grosse Tumor im rechten Hypochondrium war eine Pyonephrose der angeboren verlagerten linken Niere.

Die Stelle der starken Festheftung auf der linken Seite der Wirbelsäule, welche nur mit kräftigen Messerschnitten gelöst werden konnte, war der Sitz der linken Niere gewesen; es war etwa die Gegend des 4. Lendenwirbels unmittelbar neben der Wirbelsäule. Bei der Auslösung wurde ein Stück der Vena cava, der Aorta mit den beiden Iliacae, ferner ein Stück Pankreas und ein Darmtheil, die alle innigst daran befestigt waren, mit herausgenommen.

Damit ist schon gesagt, dass eine operative Entfernung von der angelegten Wunde aus nicht durchzuführen war. Neben diesen Gefässen fanden sich an dem Herausgenommenen noch die Nierenarterie, zwei Nierenvenen, ein Nerv, während der Ureter nicht aufzufinden war. Um diesen letzteren Punkt sogleich zu erledigen, so müssen wir annehmen, dass der in den Ureter sich verjüngende Theil des Nierenbeckens sehr weit nach der rechten Seite hertübergelagert und dass der Abfluss durch den Ureter bisweilen frei, bisweilen wieder gehemmt war; denn auch nach der ersten Operation erschien bald Inhalt aus der Cyste in dem aus der Blase entleerten Urin, bald nicht. Zu einer vollständigen Klarheit über diesen Punkt reichen die bei der Obduction gewonnenen Anhaltspunkte nicht aus; die Einmündung des linken Ureters in die Harnblase entsprach der Norm. Die Nierenarterie hatte, wie sich zum Glück gerade noch feststellen liess, einen abnorm tiefen Ursprung, indem sie dem Anfangstheil der Art. iliaca entstammte; auch die Vene mündete in die Vena iliaca communis ein. Die convexe Seite der Niere lag durch den Zug des Tumors etwas aufgerichtet, so dass der untere Pol und die äussere Kante mehr nach vorn gestellt war, wodurch auch die Gefässe eine Abbiegung erfahren mussten.

Der grosse Cystensack entsprach mit seinen vielen Ausbuchtungen und trichterförmigen Vertiefungen ganz dem gewöhnlichen Bilde einer Hydronephrose; die Nierensubstanz war in den Sack hereinbezogen und auf eine 2—5 Mm. dicke Schicht reducirt, die aber noch normale Glomeruli und Kanälchen enthielt.

Der Tumor reichte bis hart an die rechte Niere heran, ohne mit ihr inniger zusammenzuhängen. Die rechte Niere war sehr beträchtlich vergrössert, aber vollständig übersät mit frischeren und älteren eitrigen Infiltrationen, auch war bereits eine Entzündung des Nierenbeckens vorhanden, so dass nach diesem Befunde selbst bei gelungener

Exstirpation des Tumors eine Gesundung des Patienten nicht zu erwarten war.

Wer sich in diese Krankengeschichte mit einigem Interesse vertieft hat, der wird es wohl begreifen, in welcher Spannung wir uns bei der Operation befanden, auch wie begierig wir nach Vollendung der Operation in der Literatur nach einer Erklärung und nach ähnlichen Beobachtungen nachforschten. Gewiss hatten wir auch vorher schon Manches von abnormer Lage, von angeborenem Mangel einer Niere gehört und gelesen; aber es geht einem mit diesen Abnormitäten doch meistens so, dass man sie als Curiosa, die zufällig aufgefunden sind, betrachtet und sich an die grosse praktische Bedeutung, die derartige Abnormitäten gewinnen können, nicht so intensiv erinnert. So mag es im Zusammenhange mit diesem eigenartigen Fall wohl auch für den Leser von Interesse sein, etwas über die Ergebnisse der literarischen Nachforschung, die wir im Anschluss daran vorgenommen haben, zu erfahren, zumal diese Beobachtungen doch hauptsächlich in den anatomischen Werken niedergelegt sind. Es ist durchaus nicht unsere Absicht, eine vollständige Uebersicht über die ganze einschlägige Literatur zu geben; ein Theil derselben war uns nicht zugänglich; doch dürfte die Zusammenstellung einer grossen Reihe von Fällen genügen, um zu erweisen, dass die Abnormitäten der Nieren in hohem Maasse Beachtung verdienen, da sie ziemlich häufig vorkommen und daher auch von grosser praktischer Bedeutung sind.

Die angeborenen Lageveränderungen der Niere sind meist dadurch ausgezeichnet, dass die Befestigung eine besonders intensive ist, wodurch sie sich ohne Weiteres von den erworbenen Lageveränderungen (Wanderniere) unterscheiden. Fast constant sind ferner Abnormitäten in der Gefässversorgung; meist haben diese Nieren mehrere (2 bis 7) Arterien, die tiefer als normal von der Theilungsstelle der Aorta, der Iliaca communis, der Hypogastrica, ja der Cruralis entspringen, die Venen meist entsprechend. Dies Verhalten der Gefässe ist für die Entscheidung, ob angeborene oder erworbene Verlagerung, von besonderer Bedeutung. Auffallend ist die Thatsache, dass die Nebenniere meist an der normalen Stelle gefunden wird, und dass auch die Einmündung des Ureters in die Harnblase gewöhnlich in der normalen Weise stattfindet. Ueber die Häufigkeit des Vorkommens ist sehr schwer etwas auszusagen, da die meisten Angaben sich auf einzelne zufällige Beobachtungen beziehen.

Unter 200 Fällen von angeborenen Verlagerungen der Niere, die wir bei einer Durchsicht der Literatur auffanden, können wir 150 eingehender verwerthen, bei den übrigen sind die Angaben zu ungenau.

12mal waren beide Nieren nach abwärts verlagert, 103mal die linke Niere, 35mal die rechte Niere, 1mal lagen beide Nieren links, 4mal lagen beide Nieren rechts, 22mal fand sich die verlagerte Niere in der Höhe des Promontorium, 15mal ganz im kleinen Becken, meistens in der Gegend der Synchondrosis sacroiliaca.

Mit der Tieferlagerung war fast immer auch eine Verschiebung nach der Mittellinie verbunden; 10mal lag die Niere der Mitte der Wirbelsäule auf.

Die verlagerte Niere war häufig aufgerichtet, so dass die vordere Fläche medial-, die hintere lateralwärts stand.

Der unermüdliche Sammler anatomischer Abnormitäten, Wenzel Gruber, hat auch in dieser Hinsicht zahlreiche Beobachtungen in Virchow's Archiv niedergelegt.

Einige besonders interessante Fälle sollen etwas näher erwähnt werden.

Boinet[1]) fand die linke Niere transversal zwischen Rectum und Blase liegend an der Stelle des Uterus, der nach der rechten Seite verschoben war.

Heusinger[2]) beschrieb eine Verlagerung der linken Niere hinter dem Uterus in einer durch Rechtsverdrängung des Rectum geschaffenen Nische.

J. H. Jansen[3]) berichtet über einen Fall, bei dem die linke Niere im kleinen Becken an der tiefsten Stelle des Dickdarms in der Douglas'schen Falte lag.

Ziemlich selten sind die Verlagerungen beider Nieren auf eine Seite; auch hier ist viel häufiger die linke Niere die abnorm gelagerte.

Rokitansky fand die linke Niere vor der rechten Synchondrosis sacroiliaca.

Reid[4]) berichtet über einen Fall, in dem beide Nieren auf der rechten Seite lagen, so dass das obere Ende der linken mit dem unteren Ende der normal gelagerten rechten Niere zusammenbing; die Ureteren mündeten ganz regelmässig in die Blase ein.

Einen ganz ähnlichen Fall finden wir bei Hunter[5]), ferner bei Weisbach.[6])

---

1) Rayer, Die Krankheiten der Nieren. 1844.
2) Ebenda.
3) Nederland. Lanzet. 1847/48. III. p. 306—309.
4) Schmidt's Jahrbücher. L.
5) Ebenda.
6) Wiener med. Wochenschr. 1867. S. 4.

Kundrat[1]) beobachtete den ganz seltenen Fall, dass beide Nieren auf der linken Seite lagen, auch hier die sich berührenden Ränder mit einander verwachsen.

Sehr bemerkenswerth ist auch ein Fall von Verlagerung nach oben, den Stern[2]) aus dem Breslauer pathologischen Institut berichtet. Das obere Ende der linken Niere liegt höher als die Milz und wölbt das Zwerchfell empor; der höchste Punkt liegt in der Höhe des Ueberganges der 5. Rippe in den Knorpel, hinten am Ursprung der 9. Rippe.

Sehr naheliegend war in dem von uns operirten Fall auch der Gedanke, ob es sich nicht um eine Erkrankung einer überzähligen Niere handeln könne.

Diese Form der Nierenanomalie ist nicht häufig, doch sind einige sehr gut untersuchte Fälle in der Literatur vorhanden. Meist erklären sich diese Fälle so, dass die so oft vorhandenen physiologischen embryonalen Furchen abnorm tief sind, und so die Niere in mehrere kleine Theile zerfällt, die eigene Gefässe und Harnleiter haben.

Wir fanden 15 Fälle überzähliger Nieren; 13 mal waren 3 Nieren vorhanden, 2 mal 4 Nieren.

7 mal waren die Nieren mit einander verschmolzen. Rayer berichtet (l. c.) über mehrere derartige Fälle.

Hyrtl[3]) beobachtete folgenden Fall: Rechte und linke Niere von normaler Grösse und Gestalt; am Eingange des kleinen Beckens links noch eine dritte Niere von der Grösse eines halben Gänseeies mit 3 Arterien und 3 Venen; der Harnleiter verlief mit dem der linken Niere zur Blase.

Depage[4]) fand bei einer Laparotomie (die er wegen eines vermeintlichen tuberculösen Ganglion unternommen) retroperitoneal auf der Mitte der Wirbelsäule eine nierenähnliche Geschwulst. Beide Nieren waren an normaler Stelle vorhanden, die rechte etwas vergrössert und beweglich. In der Mitte des abgebundenen Stieles der auf der Wirbelsäule liegenden Geschwulst fand man die Mündung eines Ureters, dessen weiterer Verlauf sich nicht feststellen liess. Mikroskopisch erwies sich der kinderfaustgrosse, unregelmässig gestaltete Tumor als normales Nierengewebe; nur die Glomeruli waren etwas weniger zahlreich als normal.

Auch der angeborene Mangel einer Niere wurde bei der

1) Ebenda. 36. Jahrg. S. 109.
2) Inaug.-Dissert. Berlin 1869.
3) Oesterreich. med. Wochenschr. 1841. S. 965.
4) Journal de Bruxelles. LI. 1893. p. 11.

Nachforschung berücksichtigt; an solchen ist die Literatur sehr reich; es giebt kein paarig angelegtes Organ, bei dem so oft ein einseitiger Mangel beobachtet wird. Unter 116 Fällen von Nierenmangel, die wir ohne Mühe sammeln konnten (man könnte die doppelte Anzahl in der Literatur finden), fehlte 57 mal die linke, 54 mal die rechte, 5 mal beide Nieren.

Die vorhandene Niere war meist grösser als normal; die Nebenniere ist oft trotz des Nierenmangels an normaler Stelle vorhanden; die Nierengefässe fehlten meist ganz, ebenso der Ureter; bisweilen ist der zur Blase gehörige Abschnitt vorhanden. 5 mal besass die vorhandene Niere 2 Ureteren; mehrfach hatte sie zahlreiche Arterien (einmal 6); häufig fanden sich noch anderweitige Missbildungen im Bereich der Geschlechtsorgane.

Der einseitige Nierenmangel kann ohne jegliche Störung des Wohlbefindens bestehen, ohne dass der vorhandenen Niere durch die vermehrte Arbeit Schaden erwächst. Doch ist kein Zweifel, dass die verdoppelte Function eine erhöhte Erkrankungsgefahr in sich schliesst.

Fast in der Hälfte der Fälle war die Niere krank, und starben die Patienten an einer Nierenaffection. Die Erkrankungen der einzigen functionirenden Niere werden nur kurze Zeit ertragen. Ziemlich häufig, etwa in 20 Proc., ist bei den vorhandenen Nieren das Vorkommen von Concrementen im Nierenbecken und Ureter berichtet.

Der angeborene Mangel einer Niere ist so häufig, dass man bei allen Operationen, die eine Entfernung der Niere nahe legen, ernstlich mit dieser Möglichkeit rechnen muss. Thatsächlich hat auch dieser Mangel einer zweiten Niere schon in zahlreichen Fällen eine verhängnissvolle Rolle gespielt.

Unter 36 Nephrektomien wegen Wanderniere, über die Lindner[1]) berichtet, fand sich ein Todesfall wegen angeborenen Mangels der anderen Niere.

Czerny[2]) verlor zwei Nephrektomirte (einmal durch die Section erwiesen, das andere Mal sehr wahrscheinlich) infolge angeborenen Mangels der zweiten Niere. Aehnliche Beobachtungen liegen vor von Guth[3]); vielleicht gehören hierher auch einige Fälle von Abfliessen sämmtlichen Urins aus der Wunde nach Eröffnung einer Sackniere, auf die wir später zu sprechen kommen.

1) Ueber die Wanderniere bei Frauen. Neuwied 1888.

2) Herczel, Ueber Nierenexstirpation. Beiträge zur klinischen Chirurgie. VI. 1890.

3) Ein Fall von Hydronephrosis sinistra bei congenitalem Mangel der rechten Niere. Ver. Bl. d. pfälz. Aerzte. 1893.

II.

In zweiter Linie sollen hier einige Operationen mitgetheilt werden, die zur Beseitigung von Nierensteinen vorgenommen wurden. Die Nierenchirurgie ist noch in einem Stadium der Entwicklung, in welchem alle Beobachtungen und Erfahrungen von Interesse sind.

a) Ein 30jähriger Briefträger (eingetreten am 18. Januar 1893) hatte während seiner Militärzeit Typhus und im 27. Jahre eine Lungenentzündung überstanden. Schon in seiner Jugend, etwa im 8. Jahre, soll einmal unter Schmerzen ein kleines Steinchen mit dem Urin abgegangen sein. Im Alter von 14 Jahren soll mehrfach nach anstrengenden Märschen oder nach Fahren auf stark schüttelndem Wagen mit dem Urin Blut abgegangen sein, worauf er aber kein besonderes Gewicht gelegt habe. Während der Militärzeit verloren sich diese Beschwerden vollständig, traten aber dann wieder auf und verbanden sich nun mit starken Schmerzen, die immer in der linken Lendengegend ihren Sitz hatten und von da nach abwärts in die Blasengegend ausstrahlten. Er hatte auch später noch gelegentlich einmal beobachtet, dass kleine Steinchen unter starkem Brennen durch die Harnröhre abgingen. In den letzten Jahren sei sein Urin öfters auffallend dick und satzig gewesen. Die Schmerzanfälle wurden immer häufiger, so dass sie oft 3—4 mal in der Woche auftraten. Dies nöthigte ihn endlich, seinen Beruf als Briefträger aufzugeben. Er war eine Zeit lang in der Heimath bettlägerig, bis ihn sein Arzt der Klinik überwies. Bei der Aufnahme fanden wir in ihm einen kräftigen, gut genährten, gesund aussehenden Mann. Das Abdomen überall weich, gut abzutasten. In der linken Nierengegend lässt sich, obwohl dort nach seiner Aussage beständig ein Schmerzgefühl empfunden wird, nichts Abnormes nachweisen, weder eine Vergrösserung, noch vermehrte Resistenz, noch Schmerz auf Druck. Der Urin wird in normalen Mengen gelassen, ist abwechselnd vollkommen klar, dann wieder wie flockig getrübt; enthält nie Eiweiss oder Zucker. Im Sediment finden sich, wenn der Urin trübe gelassen wird, ziemlich zahlreiche weisse Blutkörperchen und vereinzelte, z. Th. in Zerfall begriffene Nierenepithelien; Blut ist nie im Urin nachzuweisen. Bei länger dauernder Bettruhe lassen die quälenden Schmerzen in der Nierengegend nach, doch bleibt ein dumpfes Schmerzgefühl dort localisirt. Obwohl wir nun während der Beobachtungszeit in der Klinik nie den Abgang eines Concrementes gesehen hatten, wurde doch aus dem ganzen Verlauf mit Sicherheit das Vorhandensein eines Steines im linken Nierenbecken angenommen und am 24. Januar durch Herrn Prof. v. Heineke die Nephrolithotomie ausgeführt.

Lumbalschnitt parallel dem Sacrolumbalis; es ist nur der untere Nierenpol zugängig; deswegen Resection der 12. Rippe; nun lässt sich die Niere so weit isoliren, dass sie in die Wunde herausgezogen werden kann. Für Betastung nichts Abnormes nachweisbar. An der dem Hilus entgegengesetzten Nierenkante wird ein 2 Cm. langer Schnitt durch die Nierensubstanz in das Nierenbecken geführt, wobei eine starke Blutung eintritt. Der eingeführte Finger stillt die Blutung und gelangt auf einen ziemlich grossen Nierenstein, der nach zwei vergeblichen Versuchen mit

einer gewöhnlichen Steinzange durch die Nierenwunde ausgezogen wird. Die noch vorhandene starke Blutung nöthigt dazu, von weiterem Nachsuchen Abstand zu nehmen; die Wunde wird mit sterilisirter Gaze tamponirt, und die äussere Wunde bis auf eine 2 Cm. lange Oeffnung entsprechend der Nierenwunde durch Naht geschlossen. Antiseptischer Verband. Der Stein zeigte die Form eines erweiterten Nierenbeckens und bestand aus einem dicken Theil und 5 den Nierenkelchen entsprechenden Zacken. Sein Gewicht betrug 10 1/2 Grm., die Länge 4 1/2 Cm., die Breite 3 Cm., die Dicke 1 1/2 Cm. In den beiden ersten Tagen war Patient etwas collabirt, die Temperatur blieb immer normal. Die beiden ersten Tage fand sich im Urin ziemlich viel Blut, welches dann aber verschwand. Zunächst entleerte sich bei Rückenlage ziemlich viel Urin aus der Nierenwunde. Doch liess dies schon nach 8 Tagen sehr nach, so dass der Verband längere Zeit liegen bleiben konnte. Die Wunde heilte, soweit sie genäht war, per primam, der übrige Theil schloss sich ohne besonderen Zwischenfall allmählich durch Granulationsbildung. Am 8. März wurde Patient vollkommen geheilt entlassen und hat sich seitdem mehrmals wieder vorgestellt; die früheren Beschwerden sind vollkommen verschwunden, so dass er seinem Berufe ungehindert nachgehen kann.

---

b) Ein 12jähriger Gütlerssohn wurde am 3. October 1892 in die Klinik aufgenommen. Schon vor 7 Jahren bekam der Patient nach dem Bericht seiner Eltern einmal beim Uriniren heftige Schmerzen und empfand seitdem bei jeder Anstrengung, besonders bei längerem Gehen oder beim Fahren auf schlechten Wegen Schmerzen in der rechten Nierengegend, die längere Zeit anhielten und vom Arzt als Nierenkolik gedeutet wurden. Es ging auch, nachdem diese Schmerzen 8 Tage lang gedauert hatten und zeitweise die Urinentleerung vollkommen aufgehört hatte, thatsächlich ein erbsengrosser Stein unter heftiger Steigerung der Schmerzen ab. Eine Zeit lang hörten danach die Beschwerden auf, stellten sich aber in der letzten Zeit wieder ein und wurden besonders im Frühjahr 1892 wieder sehr heftig. Er wurde damals schon einige Tage in die Klinik aufgenommen. Die Beschwerden hatten aber während dieser Zeit nachgelassen, ein besonderer Befund konnte nicht festgestellt werden, und wurde er wieder entlassen mit der Weisung, bei Wiedereintritt der Schmerzen sich wieder vorzustellen.

Kurze Zeit nach seiner Heimkehr traten wieder die alten Schmerzen auf. Am 3. October 1892 trat er wieder in die Klinik ein.

Kräftig entwickelter, ziemlich gut genährter Knabe mit etwas blassen Schleimhäuten. Am Abdomen ist durch die Palpation nichts Abnormes festzustellen. In der rechten Seite, etwa in der Gegend der Spitze der 12. Rippe, wird bei jeder Betastung eine scharf localisirte Schmerzempfindung hervorgerufen, die bisweilen auch wohl spontan entsteht. Urin beträgt 1000—1200 Ccm., hellgelb, wenig Schleim enthaltend, ohne Eiweiss und Zucker. Die mikroskopische Untersuchung ergiebt keine abnormen Formelemente. Während einer mehrwöchentlichen Beobachtungszeit, in welcher der kleine Patient sich mehrfach körperlichen Anstrengungen aussetzte und auch auf einem schlechten Wagen über holperige Wege gefahren wurde, konnte nur einmal, am 23. October, ein kleiner, wenig charakte-

ristischer Schmerzanfall hervorgerufen werden. Der Anfall dauerte nur zwei Stunden; das Wohlbefinden war im Uebrigen nicht gestört; der Urin enthielt weder während des Anfalles, noch nach demselben abnorme Bestandtheile, wurde auch in normaler Menge gelassen. Unter diesen Umständen konnte die Diagnose nur mit einer gewissen Wahrscheinlichkeit auf einen rechtsseitigen Nierenbeckenstein gestellt werden. Am 7. November wird durch Herrn Professor v. Heineke in Chloroformnarkose die Niere durch einen Längsschnitt am äusseren Rande des Sacrolumbalis unter Resection der 12. Rippe freigelegt und über den convexen Rand in der Richtung des Sectionsschnittes ins Nierenbecken eingedrungen. Nach einigem Suchen fand man mit dem Finger einen kleinen Stein, welcher ohne besondere Mühe mit der Kornzange entfernt wurde. Der Stein ist bohnenförmig; seine Länge beträgt $1^1/_2$ Cm, die Breite 1 Cm., die Dicke 6 Mm. Auf dem Durchschnitt erscheint der Stein geschichtet. Die Nierenwunde und der entsprechende Theil der äusseren Wunde tamponirt; sonst einige Nähte gelegt. Am Abend nach der Operation war der Harn sehr bluthaltig. Am nächsten Tage war der Blutgehalt schon geringer; die Urinmenge betrug 1200 Ccm. Schon am dritten Tage war nichts mehr von Blut nachzuweisen; doch enthielt der Harn ziemlich reichlich Schleim. Das Allgemeinbefinden war nie gestört. Am 18. November wird die gut granulirende äussere Wunde durch Secundärnaht geschlossen und tritt ungestört Heilung ein. Der kleine Patient hatte seit seiner Entlassung am 10. December 1892 keinerlei Störung mehr.

---

c) Patientin, eine im Ganzen gesunde, 30jährige Frau, welche nach ihrer zweiten Entbindung (Zwillinge) im Jahre 1889 eine langdauernde, fieberhafte Erkrankung durchgemacht hatte, spürte schon kurze Zeit danach in der linken Nierengegend lästige, schmerzhafte Empfindungen, die nach der vorderen Bauchseite hin und gegen die Oberschenkel zu ausstrahlten. Dieselben traten regelmässig nach starken körperlichen Anstrengungen, z. B. weiteren Spaziergängen, ein. Bei ganz ruhigem Verhalten und Vermeidung jeglichen Druckes durch die Kleidung vergingen sie schnell wieder. Ende April 1893 trat dann zum ersten Male ein heftiger Schmerzanfall mit Fieber auf, der aber nach einer Morphiumeinspritzung beseitigt wurde, ohne dass sich etwas Näheres über die Art und die Ursache der Schmerzen feststellen liess. Im Juli 1893 wiederholte sich dieser Anfall und dauerte etwas länger, wich auch auf Morphiumeinspritzung erst nach einigen Tagen, wobei ein kleiner Stein aus der Harnblase entleert wurde. Von dieser Zeit an traten die Schmerzen in grösseren oder kleineren Pausen häufiger auf und wurden jedesmal beim Aufhören kleine Steinbröckel ausgeschieden. Vom 3. Anfall ab gesellten sich zu den Schmerzen auch Schüttelfröste mit darauffolgendem hohem Fieber, bis dann mit dem Abgang eines Steinchens Schmerz und Fieber aufhörten. Im August trat eine Pause von 6 Wochen ein, so dass Patientin in der Meinung, es sei nun Alles vorüber, eine Erholungsreise ins Gebirge unternahm. Aber schon am ersten Tage dieser Reise trat das Leiden wieder auf, und es kamen nun so heftige und anhaltende Schmerz- und Fieberanfälle, dass die Patientin das Bett nicht mehr verlassen konnte. Die Anfälle dauerten jetzt im Zusammenhang meist eine Woche; täglich

mehrere Schüttelfröste mit raschem Ansteigen der Temperatur auf 40,5, ja sogar einmal auf 41,8, dabei quälendes Angstgefühl, sehr heftige Schmerzen in der linken Nierengegend, oftmaliges Erbrechen; nach Verlauf von einigen Stunden, meist nach Darreichung von Antipyrin oder auch ohne dieses, unter sehr starken Schweissen Abfall der Temperatur bis zur Norm, um dann nach wenigen Stunden aufs Neue anzusteigen. Der während dieser Zeit ausgeschiedene Urin war spärlich, von hohem specifischem Gewicht, jedoch fast vollkommen klar, enthielt nur spärliche Eiterkörperchen, etwas Schleim und einige Blasenepithelien.

Als nach sehr heftigem Fieber, unter enormer Steigerung der Schmerzen, das hoch oben befindliche Hinderniss für die Entleerung der Niere allmählich gegen die Blase heruntergerückt war, wurde bei vollständigem Wohlbefinden ein sehr stark riechender, Eiter in reichlicher Menge enthaltender Urin ausgeschieden. Die Eitermenge nahm in den folgenden Tagen etwas ab, um sich bei dem Eintreten des nächsten Schmerz- und Frostanfalles wieder vollständig zu verlieren. Der Zustand war um so quälender, als Patientin zu dieser Zeit sich bereits im 5. Monat der Schwangerschaft befand.

Die abgegangenen Steinpartikel bestanden aus weichen, leicht zerdrückbaren Massen, die ziemlich reichliche organische Bestandtheile und von Salzen fast ausschliesslich Phosphate enthielten.

Die Diagnose wurde auf ein grösseres Concrement im linken Nierenbecken gestellt, wegen der vorhandenen Gravidität aber zunächst von einer eingreifenden Behandlung abgestanden.

Anfang November wurde der Zustand etwas bedenklicher. Die Patientin kam durch die fortwährenden Fieberanfälle sehr herunter und war namenlos gepeinigt.

Am 12. November 1893 sah ich die Patientin zuerst im Concilium mit dem behandelnden Arzte.

Seit 3 Tagen waren wieder täglich heftige Schüttelfröste aufgetreten. Die Schmerzen hatten sich intensiv gesteigert. Die Untersuchung ergab Gravidität im 8. Monat, Auftreibung der linken Nierengegend, welche auf Druck sehr schmerzhaft war.

Bei den Fieberanfällen konnte man deutlich eine Zunahme der Resistenz an Umfang und Härte in der linken Nierengegend nachweisen, die sich mit dem Absinken des Fiebers wieder etwas verlor. Wenn die Schmerzen geringer wurden, war es sogar möglich, bei bimanueller Untersuchung, die eine Hand in die Lendengegend, die andere neben dem graviden Uterus eingesetzt, eine etwa kindskopfgrosse, eindrückbare, undeutlich fluctuirende Geschwulst ziemlich genau abzutasten.

Der abgeschiedene Urin enthielt sehr reichliche Urate, reagirte sauer, enthielt geringe Spuren von Eiweiss und ziemlich zahlreiche Eiterkörperchen.

Da es besonders darauf ankam, festzustellen, ob aus der rechten Niere normaler Harn abgeschieden wurde, wurde zur Säuberung der Blase eine Ausspülung mit Borsäure und zur Beseitigung des Schleimes eine solche mit kohlensaurem Natron vorgenommen. Der unmittelbar danach ausgeschiedene Urin zeigte sich klar, eiweissfrei und enthielt nur ganz vereinzelte Eiterkörperchen.

Es wurde nun der Beschluss gefasst, da bei längerem Zuwarten Gefahr für das Leben der Patientin vorhanden war, nach Ablauf der bestehenden Einklemmung die linke Niere freizulegen und je nach dem vorhandenen Befunde entweder die Eröffnung des Nierenbeckens mit Entfernung der Steine oder bei vorhandener eitriger Nephritis höheren Grades die Nierenexstirpation vorzunehmen. Die Untersuchung des Urins nach Ausspülung der Blase wurde noch zweimal wiederholt und immer ein vollkommen eiweissfreier Harn, nur mit Beimengungen, die auf einen geringen Blasenkatarrh schliessen liessen, gefunden.

Wegen der gleichzeitig vorhandenen Gravidität wurde Patientin am 14. November in die Frauenklinik verlegt; der letzte Anfall dauerte schon seit 6 Tagen an. Es war unsere Absicht, bis zum Abgang des Concrementes zu warten, weil wir befürchten mussten, dass die Beseitigung des im Ureter steckenden Steines grosse Schwierigkeiten machen könnte.

Als jedoch sowohl am 15. wie am 16. und 17. November jeden Tag zahlreiche Schüttelfröste mit heftigsten Schmerzen und Fieber bis zu 40^0 eintraten, glaubten wir dem Drängen der Patientin, sie doch von ihren Qualen zu befreien, nicht mehr länger widerstehen zu dürfen, und so wurde am 18. November Vormittags die Operation vorgenommen.

Aethernarkose in rechter Seitenlage; Schnitt vom Ansatz der linken 12. Rippe, entlang der 12. Rippe in der Richtung nach der Mitte des Poupart'schen Bandes bis zur vorderen Axillarlinie. Die 12. Rippe wird isolirt und entfernt. Nach Durchtrennung der seitlich vom Rande des Sacrolumbalis gelegenen Muskeln und sorgfältiger Blutstillung wird mit leichter Mühe die Niere freigelegt. Die Kapsel enthält sehr reichliche venöse Blutgefässe; es gelingt jedoch, ohne wesentliche Verletzung von solchen, stumpf mit der Hand einzugehen und die Niere zu isoliren, was zunächst am oberen Pole geschah, dann aber, um die Niere besser zugänglich zu machen, auch am unteren Pole noch nothwendig schien.

Die Niere schien stark vergrössert und prall elastisch. Der Plan war, an beiden Enden, zunächst am oberen, dann am unteren Ende eine Incision durch die Nierensubstanz in das Nierenbecken, wie beim Sectionsschnitt, zu machen und dann durch einen von oben und unten her eingeführten Finger das ganze Nierenbecken abzusuchen.

Nachdem der obere Pol durch Zugreifen mit dem Daumen einerseits und den drei langen Fingern andererseits etwas hervorgezogen und fixirt war, wurde mit einem Scalpell in die Richtung nach dem Nierenbecken zu eingegangen, wobei sich sofort neben dem Scalpell ein grosser Strahl eitrigen Urins mit zahlreichen Steinpartikeln ergoss. Der Schnitt wurde nach beiden Seiten noch etwas erweitert, und nun konnte man sich, durch Eingehen mit dem Finger, überzeugen, dass im Nierenbecken noch eine ziemlich grosse Menge Steine vorhanden war. Durch Ausspülen mit einem sehr hoch gehaltenen Irrigator gelang es, noch mehrere Partikel herauszubefördern.

Die Untersuchung ergab, dass noch ein grösseres Stück vorhanden war, zu dessen Beseitigung die Oeffnung noch vergrössert werden musste. War bis hierher die Incision in die Nierensubstanz fast blutlos gewesen, so trat nun bei der weiteren Dilatation eine sehr mächtige, arterielle

Blutung ein, die zunächst durch den eingeführten Finger so lange unterbrochen wurde, bis das Concrement entfernt war. Nachdem das grosse Stück herausgenommen war, wurde nochmals mit dem Irrigator ausgespült und nun versucht, durch Naht die Blutung zu stillen. Selbst ein dicker, weitfassender Seidenfaden schnitt jedoch beim Zusammenziehen ein, und es war nothwendig, zur Beseitigung der namentlich für den Foetus doch sehr bedenklichen Blutung, die Tamponade mit sterilisirter Gaze vorzunehmen, ohne dass eine ganz gründliche Durchsuchung des Nierenbeckens hätte vorgenommen werden können. Soweit der Finger das Nierenbecken abgetastet hatte, war nirgends mehr eine Spur von Steinen zu fühlen, sondern überall glatte Weichtheile.

Unter diesen Umständen wurde von einer zweiten Incision am unteren Pol Abstand genommen, jedoch erschien es nothwendig, den Ureter freizulegen, um womöglich das darin steckende Concrement zu zerdrücken oder vorwärts zu schieben. Es gelang unter Verschiebung der Niere nach vorn ohne besondere Mühe, ein etwa fingerlanges Stück des Ureters freizulegen. Als sich in diesem bis zum Hilus verfolgten Theil nichts Abnormes vorfand, wurde von einer weiteren Freilegung zunächst abgesehen, indem man sich auf die nachfolgende Sondirung des Ureters von der Nephrotomiewunde aus verliess.

Die Blutung aus der Nierensubstanz stand fast vollkommen; es wurde dann auch die äussere Wunde noch tamponirt, der untere Theil der Wunde durch Nähte geschlossen. Aseptischer Mooskissenverband.

Die Operation hatte im Ganzen 45 Minuten gedauert. Der Puls war gut. Die kindlichen Herztöne bei der Untersuchung deutlich in normaler Frequenz zu hören.

Die Temperatur, welche am Morgen 39,0 betragen hatte, sank Abends auf 37,5°.

Der am Abend spontan entleerte Urin enthielt Blut in ziemlich reichlicher Menge, so dass also der Ureter sicher durchgängig war. Ein Concrement konnten wir im Urin nicht finden, wahrscheinlich war der Stein bei dem ersten Ausströmen der angesammelten Massen mit nach oben gegangen. Allgemeinbefinden befriedigend.

Schon am nächsten Tage war die Blutbeimengung im Urin nur spärlich. Der Verband konnte bis zum 20. November liegen bleiben, war dann aber ziemlich stark mit Urin durchtränkt. Aussehen der Wunde vollkommen gut. Der Tampon wurde gewechselt, ohne dass eine erneute Blutung oder besondere Schmerzen dabei eingetreten wären.

In den folgenden Tagen Temperatur immer unter 37,8°, meist am Morgen nur 36,5—36,8 Abends 37,6, dabei jedoch gewöhnlich ziemlich hohe Pulsfrequenz von 100—120. Der Verband war nur wenig von Urin durchtränkt, auch die ziemlich grosse durch die Blase entleerte Urinmenge zeugte dafür, dass der grösste Theil des Urins auf dem normalen Wege befördert wurde.

Am 24. war der Verband sehr stark mit Urin durchtränkt, so dass sofort der Verdacht entstand, der Ureter sei wieder verstopft. Um darin klar zu sehen, wurde eine verdünnte Jodkaliumlösung unter starkem Druck und Verschliessung der äusseren Wunde mittelst eines Nélatonkatheters in das Nierenbecken eingespritzt. Nach 1/4 Stunde wurde der

Urin mit dem Katheter entleert; dabei zeigte sich, dass nichts von der Jodkaliumlösung in die Blase gelangt war. Da sich auch am nächsten Tage der Verband sehr stark durchtränkt zeigte, wurde der Versuch gemacht, durch Ausspritzung des Nierenbeckens mit sehr starkem Strahle das verstopfende Material zu entfernen. Dabei zeigte es sich, dass es nicht möglich war, ohne Weiteres den Katheter durch die Nierenwunde in die tieferen Theile des Nierenbeckens und in den Anfangstheil des Ureters einzuführen; es gelang nur nach mehrfachen Versuchen und war von gewissen Zufälligkeiten abhängig. Die Ausspritzung des Nierenbeckens hatte zur Folge, dass einige sehr weiche Concrementtheilchen herausgelangten, der Ureter blieb aber undurchgängig.

Am nächsten Tage (26.) wurde nach weiterem Einführen des Katheters wieder eine Ausspülung vorgenommen. Die Patientin stand dabei aufrecht. Plötzlich klagte sie über einen heftigen Schmerz, wie sie ihn früher schon gefühlt hätte, und bemerkte, dass etwas gegen die Blase vorrückte, und dass nun die ganze Spülflüssigkeit in die Blase kam, so dass sie heftigen Drang zum Uriniren empfand. Der gelassene Urin enthielt ein erbsengrosses Concrement. An diesem und am folgenden Tage entleerte sich wieder fast aller Urin in die Blase.

Am 28. Morgens war der Verband wieder sehr stark durchtränkt. Eine Ausspülung entfernte zwar wieder mehrere Steinpartikelchen, aber nur dann, wenn es nach mehrfachen Versuchen gelungen war, den Katheter ganz tief einzuführen. Der Ureter blieb wieder undurchgängig.

Am nächsten Tage beförderte eine Ausspülung wieder ein Concrement durch den Ureter nach abwärts.

Am 30. war der Ureter wieder verstopft. Durch die mehrfache Sondirung war es klar geworden, dass das Nierenbecken aus 2 Abtheilungen bestehen musste, die nur durch eine ganz dünne Oeffnung mit einander communicirten. Aus dem oberen leicht zugänglichen Theile gelang es niemals auch nur Spuren von Concrementen zu entfernen; war es aber nach langen, allmählich etwas methodisch gewordenen Versuchen gelungen, den Katheter durch die feine Oeffnung hindurchzuführen, so kamen regelmässig bei Einspritzung eines starken Strahles kleine Concrementflocken zum Vorschein.

Unter diesen Umständen erschien es als sicher, dass in dem unteren, abgesonderten Theile des Nierenbeckens noch ein grösseres Concrement vorhanden war, von dem sich immer wieder kleinere Theile loslösten, und in dieser Erkenntniss wurde nicht länger gezögert, durch einen zweiten Eingriff wenn möglich eine radicale Heilung herbeizuführen.

Am 1. December wurde bei einer Temperatur der Patientin von 36,6 und einem Pulse von 95 in Aethernarkose die Wunde nochmals etwas erweitert und mit dem Finger sondirt. Man kam wieder in eine grosse von Weichtheilen umgebene Höhle, aber bei tiefem Einführen der Fingerspitze gelang es, die mit dem Katheter so oft sondirte Oeffnung zu finden. Unter gewaltsamem, ruckweisem Vorschieben der Fingerspitze wurde diese Oeffnung unter Zerreissen der umgebenden Theile etwas erweitert, und es gelang nun, einen scharfen Löffel durch die erweiterte Oeffnung einzuführen. Mit diesem wurde ein wohl wallnussgrosser Brocken entfernt und unter ziemlich schonungslosem Auskratzen des ganzen unteren Theiles

des Nierenbeckens noch eine ganze Reihe von der Nierensubstanz zum Theil fest anhaftenden Steintrümmern herausbefördert. Ich ging dabei ziemlich energisch vor, da ich mir sagte, dass nur durch eine sorgfältige Entfernung aller Concremente der Patientin dauernd geholfen werden könnte.

Schon nach der Sprengung der die Nierenbeckentheile trennenden Membran mit dem Finger trat eine ziemlich starke Blutung ein, die sich nach dem Auskratzen mit dem scharfen Löffel noch etwas steigerte, aber durch Ausstopfen des ganzen Nierenbeckens rasch stand.

Von jetzt ab verstopfte sich der Ureter nicht mehr, doch entleerte sich meist ziemlich viel Urin nach hinten, weil die Nierenwunde ziemlich gross und auch bei der Rückenlage der tiefste Theil war. Wenn Patientin, was bald geschah, einen grossen Theil des Tages ausser Bett zubringen konnte, blieb der Verband ganz trocken, nur in Rückenlage füllte sich der Verband mit Urin.

Die entfernten Concremente bestanden aus grauweissen, ziemlich weichen Massen, welche in Schalenform geschichtet waren; die einzelnen Schichten durch Schleim verklebt. In lufttrockenem Zustande zerfallen sie leicht zu einem grauen Pulver. In Salzsäure lösen sich die Massen grösstentheils, ungelöst bleiben schmutzig braune Schleimfetzen. Die HCl-Lösung enthält reichlich Kalk und Phosphorsäure. Durch Trocknen und Veraschung wird die Menge der organischen Substanz in der getrockneten Masse auf 24,5 Proc. bestimmt.

Die Murexidreaction fällt negativ aus, doch scheiden sich aus der HCl-Lösung von 1 Grm. lufttrockener Substanz einige Harnsäurekrystalle ab.

Von Wichtigkeit sind auch noch die Verhältnisse der Harnabscheidung während der letzten Einklemmungsperiode vor der Operation.

Der Morgenharn vom Dienstag, den 14. November, 2 Tage vor der Operation, während der Einklemmung, in geringer Menge abgeschieden, hatte ein specifisches Gewicht von 1040 und enthielt 5,2 Proc. Harnstoff. Farbe dunkelbraun, geringes Uratsediment; sauer, viel Mucin und auch Eiweiss.

Dienstag auf Mittwoch specifisches Gewicht 1026, Harnstoff 3,8 Proc.

Gesammtharn von Mittwoch bis Donnerstag, 15.—16. November, 360 Ccm.; specifisches Gewicht 1035, Harnstoff 4,4 Proc. Im Ganzen 17,6 Grm. Harnstoff ausgeschieden.

Freitag, den 17. November, nach der Operation 130 Ccm. Harn; specifisches Gewicht 1025, Harnstoff 3 Proc.

Freitag auf Samstag 1150 Ccm.; specifisches Gewicht 1024, Harnstoff 3,3 Proc. Im Ganzen 37,95 Grm. Harnstoff in 24 Stunden; ein grosser Theil noch durch die Wunde abgeflossen. Von da ab specifisches Gewicht meist 1014—1015, Harnstoff 1,8—2 Proc., Menge 1000—1500 Ccm.

Der Foetus hatte die beiden Eingriffe gut überstanden; die Mutter spürte oft kräftige Kindsbewegungen; die kindlichen Herztöne waren stets in gleicher Stärke und Frequenz wie früher zu hören.

Die Wunde verkleinerte sich zusehends, so dass Ende December nur noch eine ganz dünne, fistelähnliche Oeffnung von durchaus normalem Verhalten vorlag. Am 10. Januar war die Wunde vollkommen geschlossen;

die Narbe fest, eingezogen, nicht schmerzhaft. Von Seiten der Niere sind seit jener Zeit überhaupt Beschwerden nicht mehr aufgetreten.

Die Patientin hatte sich nach der zweiten Operation sehr gut erholt, zeigte ein frisches Aussehen, nahm an Gewicht zu und war guter Stimmung, nur die Angst vor der bevorstehenden Entbindung störte ein wenig die Freude über die Genesung; und thatsächlich sollte die Patientin auch den schwereren Theil ihrer Leiden noch vor sich haben.

Am 30. December, Abends 9 Uhr, begannen die Wehen, etwa 14 Tage vor dem zu erwartenden Termine. Patientin hatte schon während der letzten 2 Tage leichte Zusammenziehungen in Zwischenräumen von 2 bis 3 Stunden bemerkt. Gegen 2 Uhr wurden die Wehen kräftiger und häufiger; um 3 Uhr Spontangeburt eines sehr kräftig entwickelten, kürzlich abgestorbenen Kindes; die Haut bereits leicht macerirt. Das Absterben des Kindes war nach dem Befunde wohl erst in der letzten Woche erfolgt. Wie Patientin nachträglich angab, hatte sie in den letzten Tagen keine Kindsbewegungen mehr gespürt.

Unmittelbar nach der Ausstossung der Placenta wurde an der linken Uteruswand eine tiefe Delle bemerkt, die sich wie eine stark eingezogene Narbe in der Uterussubstanz anfühlte und wohl als ein Residuum der fieberhaften Erkrankung im zweiten Wochenbett anzusehen ist.

Am 1. Tage war der Verlauf des Wochenbettes vollkommen gut. Am 1. Januar trat Abends eine Fiebersteigerung bis 39,8° bei einem Pulse von 140 ein. Der Uterus gut contrahirt, Abdomen nirgends schmerzhaft, Lochien nicht übelriechend.

Unter anhaltendem Fieber entwickelte sich eine linksseitige Pneumonie und im Anschluss daran ein sehr mächtiges pleuritisches Exsudat, anfangs trübe-serös, dann serös-eitrig, welches sehr rasch anstieg, so dass die Dämpfung bis zur Spina scapulae reichte, dabei immer ein sehr frequenter kleiner Puls und anhaltendes Fieber mit abendlichen Steigerungen. Die Entleerung des Exsudats mit Potain gelang wegen reichlichen Fibrins nicht, hingegen trat sehr rasch eine Resorption des Exsudats ein, so dass schon nach einigen Tagen der Thorax etwas eingezogen war. Dann kamen Anfälle von Herzschwäche, einmal auch Symptome einer äusseren Pericarditis. Mehrere Tage schien die Hoffnung auf Erhaltung des Lebens sehr gering. Allmählich wurde das Fieber geringer, die Patientin begann sich zu erholen und ist nun nach einem Aufenthalte in einem Bade als vollkommen genesen in die Heimath zurückgekehrt.

Ueber die beiden ersten Fälle ist nichts Besonderes weiter anzuführen. Hingegen bietet der zuletzt berichtete Fall eine Reihe von Eigenthümlichkeiten, auf die wir noch etwas näher eingehen müssen. Wie berichtet, handelte es sich um ein ausschliesslich aus Phosphaten bestehendes Concrement. Phosphatsteine entstehen durch Niederschlag der phosphorsauren Salze in einem alkalisch gewordenen Urin. Wir haben ja keinen sicheren Anhaltspunkt dafür, aber es drängte sich uns der Gedanke auf, dass die Entstehung des Steinleidens mit der fieberhaften Erkrankung im vorletzten Wochenbett in Beziehung zu bringen sei. Wir konnten über diese selbst nichts

Genaues erfahren. Das länger dauernde hohe Fieber und die eigenthümliche, narbige Stelle, die am Uterus nach der letzten Entbindung gefühlt werden konnte, lassen doch die Möglichkeit eines localisirt gebliebenen Infectionsherdes mit eitrigem Zerfall am Uterus vermuthen. Nimmt man nun an, dass von dieser Stelle aus durch Embolie ein kleiner Infectionsherd in der linken Niere entstand, der vereiterte und sich in das Nierenbecken entleerte, so wäre damit eine Erklärung für das erste Auftreten einer den Harn alkalisch machenden Erkrankung gegeben, an die sich dann im weiteren Verlaufe ein Katarrh des Nierenbeckens mit anhaltender alkalischer Reaction des Secretes und fortgesetztem Ausfallen von Phosphaten angeschlossen hätte, womit auch die schalenförmige Schichtung der auffallend locker gefügten Concremente übereinstimmt. Der Katarrh des Nierenbeckens wurde allmählich eitrig, und nun entwickelte sich bei dem gerade in diesem Falle so erklärlichen Losreissen kleinerer Theile des Concrementes ein eigenartiger Zustand, der sich immer in gleicher Weise abspielte. Nachdem ein Concrement den Ureter verstopft hatte, sammelte sich der eitrige Urin allmählich im Nierenbecken an, was durch Palpation sehr deutlich festgestellt werden konnte. Nachdem der eitrige Urin bis zu einer gewissen Spannung in dem Nierenbecken sich angesammelt hatte, begann unter sehr raschem Ansteigen der Temperatur mit Schüttelfrost die Resorption des infectiösen Materials durch die Lymphbahnen, vielleicht bei dem starken Druck auch durch die Blutgefässe; mit der zunehmenden Resorption und der gleichzeitig gehemmten Secretion liess die Spannung dann allmählich nach, worauf unter reichlicher Schweissecretion allmählich Entfieberung eintrat. Nach einiger Zeit begann das gleiche Spiel von Neuem. Diese Fieberschauer waren für die Patientin noch quälender als die heftigen Schmerzen, und sie waren es auch in erster Linie, welche die dringende Indication zu einer operativen Hülfe abgaben.

Es war ja auffallend, wie gut sich die Patientin in den anfallsfreien Zeiten immer wieder erholte; sie hatte dann Appetit und fühlte sich so wohl, dass sie meistens wieder das Bett verliess und sich auch beschäftigen konnte. Eine derartige, von Zeit zu Zeit sich wiederholende Anstauung von Eiter musste aber nothwendig Gefahr, zunächst für die Nieren, in sich schliessen. Wir wissen ja, dass sich im Anschluss daran eine eitrige Nephritis entwickelt, und dass sehr oft eine derartige Erkrankung von einer Seite auf die andere übergeht. War schon in dieser Besorgniss eine dringende Indication zu baldmöglichster Beseitigung der Eiterung gegeben, so musste doch auch an die Möglichkeit einer acuten Gefahr gedacht werden.

Fälle von Pyämie im Anschluss an einfache Eiterstauung in den Harnwegen sind ja nicht häufig beobachtet worden. An die Möglichkeit ihres Auftretens muss jedoch immer gedacht werden, und wollen wir in dieser Hinsicht besonders an einen interessanten Fall erinnern, den Adler in einer Sitzung der freien Vereinigung der Berliner Chirurgen im Januar 1891 berichtet hat.

Bei einem 56jährigen Patienten, der seit vier Jahren an Nierensteinen gelitten hatte, wurde im März 1891 wegen Blasensteins der hohe Steinschnitt gemacht. Als Patient am 4. April entlassen werden sollte, traten bei ihm plötzlich beängstigende Erscheinungen auf, bestehend in grosser Unruhe, Zittern am ganzen Körper, Schweissecretion und Schmerzempfindung. In den nächsten Tagen wiederholte sich dieser Zustand, der ohne Fieber verlief, mehrmals. Der Urin zeigte noch einen geringen, schleimig-eitrigen Inhalt, der als Ueberrest des Blasenkatarrhs aufgefasst wurde. Am 14. April trat ein heftiger Schüttelfrost von $^3/_4$ stündlicher Dauer mit einer Temperatursteigerung auf 39,5° ein. Am 17. April wiederholte sich dieser Schüttelfrost; zum Brechreiz und der grossen Unruhe kamen noch starke Schmerzen. In den folgenden Tagen wiederholten sich die Schüttelfröste; am 25. April zeigte sich ein metastatischer Abscess in der linken Parotis. Am 27. April trat der Tod ein.

Bei der Section fand sich ein Stein in dem rechten Ureter eingeklemmt, nahe der Einmündungsstelle in die Blase, der ganze Ureter und das rechte Nierenbecken mit Eiter erfüllt; in beiden Nieren frische parenchymatöse Trübung, aber nirgends Abscesse.

Wenn solche Fälle auch nur sehr selten vorkommen, so enthalten sie doch eine klare Mahnung, es mit solchen Eiterstauungen recht ernst zu nehmen.

Gerade bei der Operation der Steinniere ist eine ausgiebige Freilegung der Niere zur Durchsuchung nach Concrementen, zur zweckmässigen Anlegung des Schnittes in das Nierenparenchym oder Nierenbecken, zur präventiven Blutstillung durch Compression des Nierenstieles besonders wichtig. Man wird nur in seltenen Fällen mit einem einfachen Längsschnitt nach Simon auskommen, meist ist es nöthig, einen Schnitt entlang der 12. Rippe zu legen, den man nach Bedürfniss beliebig weit nach vorn in der Richtung nach der Mitte des Poupart'schen Bandes vergrössern kann. Die Erfahrung lehrt, dass bei länger dauernden Steinleiden mit Pyelitis oft eine auffallend grosse Ansammlung von Fett in der Nierenkapsel stattfindet, so dass man zur Freilegung der Niere oft sehr weit in die Tiefe vordringen muss.

Von besonderer Bedeutung ist die Schnittführung zur Entfernung der Concremente aus Nierenkelchen und Nierenbecken. Hyrtl hatte schon in den älteren Auflagen seines Lehrbuches der Anatomie darauf

hingewiesen, dass die Gefässbezirke der beiden Nierenhälften fast gar keine Verbindung mit einander haben, und man geradezu den Gefässbaum der unteren dorsalen und der oberen ventralen Hälfte auseinanderlegen kann „wie eine gähnende Auster". Damit war schon der Hinweis gegeben, dass man bei einem Schnitt durch den sogen. Nierenäquator (Hyrtl) wenigstens theoretisch die Möglichkeit hat, vollkommen blutleer durch die Niere einzudringen. Es wird ja in der Praxis das Messer immer etwas nach der einen oder anderen Seite abweichen. Je näher man sich aber dem Aequator hält, um so geringer ist die Blutung; weicht man seitlich davon ab, so ist die Blutung bisweilen ganz enorm. Man kann sich aber gegen diese Blutung durch manuelle Compression des Gefässstieles während der Operation und sofortige Naht schützen.

Aber nicht die Blutung allein legt diese Art der Schnittführung nahe, sondern auch die Rücksicht auf die Schonung und Erhaltung des Nierenparenchyms; wo ein grösserer Gefässast getroffen wurde, folgt eine Degeneration des infarcirten Nierengewebes, wie dies Barth[1]) bei einem von Küster operirten Fall feststellen konnte; er hat diese Thatsache auch noch durch experimentelle Untersuchungen bestätigt und ihre Wichtigkeit für unser Handeln hervorgehoben. Die Erfahrung hat ferner gelehrt, dass der Schnitt durch das Nierenparenchym einer Eröffnung des Nierenbeckens vorzuziehen ist, weil nach dieser letzteren häufig langdauernde Fisteln bestehen bleiben.

Die Heilung der Nierenwunde pflegt, wenn nicht schon vorher eine Eiterung vorhanden war, sehr schnell und glatt von Statten zu gehen, und hat man in neuester Zeit auch schon den weiteren Schritt gethan, die angelegte Nierenwunde sofort durch die Naht zu schliessen.

Derartige günstig verlaufende Fälle von sofortiger Naht berichtet vor Allem Israel, der jüngst in seinen „Erfahrungen über Nierenchirurgie" (Hirschwald 1894) zu allen wichtigen Fragen auf Grund zahlreicher eigener Beobachtungen (81 Nierenoperationen an 68 Patienten) Stellung genommen und damit einen Markstein in der Nierenchirurgie gesetzt hat.

Israel macht aber nicht in allen Fällen den Schnitt durch das Nierenparenchym; er empfiehlt vielmehr, wenn man einen nicht zu grossen Stein im Nierenbecken fühlt, direct auf diesen durch das Nierenbecken einzuschneiden; ist die Niere gut zugängig, so ist das Verfahren jedenfalls weniger blutig und einfacher, zumal wenn man

1) Archiv f. klin. Chirurgie. XLVI. 1893. S. 418.

den sofortigen Nahtverschluss durchführen kann. Es hat auch den Vorzug, dass man die so oft nothwendige Sondirung des Harnleiters leichter mit Erfolg ausführen kann. Israel (l. c.) ist es einmal gelungen, einen 10 Cm. unterhalb des Ostium pelvicum im Ureter eingekeilten Stein durch Heraufstreichen an dem gespannten Ureter in das Nierenbecken zu schieben und von dort zu extrahiren. Die Naht des Nierenbeckens legte er nach Art der Lembert'schen Darmnaht mit feinen Catgutfäden, ohne die Schleimhaut des Nierenbeckens zu durchstechen; die Fettkapsel muss isolirt werden und wird zum Schluss wieder über der Niere vereinigt. In 3 Fällen hat Israel die Naht der Nierenbeckenwunde, einmal die primäre Naht des Sectionsschnittes der Niere nach Steinextraction ausgeführt und Heilung erzielt, ohne dass ein Tropfen Urin die Wunde passirte.

Auch andere Autoren sind so glücklich mit der Naht gewesen. So hebt namentlich Tuffier[1]) die Wichtigkeit der sofortigen Naht und der präventiven Blutleere durch Compression des Nierenstieles hervor, welche ohne Schaden für die Niere für einige Zeit geschehen kann; er hat in zwei Fällen mit Erfolg die primäre Naht ausgeführt, nachdem er in einem derselben einen Stein im Harnleiter von der Gegend des Promontorium bis in das Nierenbecken vorgeschoben und durch den Sectionsschnitt entfernt hatte. Auch Faust[2]) berichtet über eine glücklich verlaufene Primärnaht nach Extraction eines 28 Grm. schweren Steines; ebenso Le Dentu, W. Meyer, Sänger u. A.

Bei unserem letzterwähnten Fall (Phosphatsteine) hatten wir bei der Operation den Plan gefasst, die Incision der Niere an beiden Polen vorzunehmen, und waren nur wegen der starken Blutung, die nach dem Schnitt am oberen Pol eintrat, davon abgegangen. Legueu[3]) hat diese Schnittführung in einer Arbeit über die anatomischen Verhältnisse des Nierenbeckens als besonders praktisch empfohlen, da es auf diese Weise möglich sei, von beiden Seiten mit je einem Finger einzudringen und so das ganze Nierenbecken zu durchsuchen. Wir würden in einem ähnlichen Fall ganz entschieden diese Schnittmethode wählen. Wir mussten erst durch langwierige Sondirungen mit dünnen Kathetern zu der Ueberzeugung kommen, dass das Nierenbecken in dem vorhandenen Fall nicht eine einfache Trichterform hatte, sondern durch eine Scheidewand in zwei Abtheilungen zerfiel, so dass wir, als neuerliche Verstopfung des Ureters eintrat, uns zu einem zweiten operativen Eingriff entschliessen mussten. Wir haben dann nach Er-

1) Mercredi médicale. Janv. 31. 1894.

2) Annales des maladies des org. gen.-urin. XII. 4. 1894.

3) Ebenda. IX (365, 459). 1891.

weiterung der zuerst gesetzten Wunde gewaltsam die Verbindung zwischen der oberen und unteren Hälfte des Nierenbeckens gesprengt und nach Entfernung eines grossen Concrementes nun rücksichtslos das ganze Nierenbecken, namentlich auch in der Richtung gegen die Nierensubstanz hin, mit dem scharfen Löffel ausgekratzt, ungewiss, ob dieses energische Vorgehen einen Nachtheil mit sich bringen würde; für diesen Fall stand der Entschluss, die Niere zu exstirpiren, fest. Thatsächlich wurde dieser Eingriff ohne jede Reaction vertragen, und der Erfolg zeigte, dass wir damit das Rechte getroffen hatten. Nach dieser zweiten Operation trat nicht die geringste Störung mehr ein. Auf Grund dieser Beobachtung nahmen wir Veranlassung, die im pathologischen Institut vorhandenen Nieren auf das Verhalten des Nierenbeckens zu untersuchen, und haben dabei eine ziemlich reichliche Ausbeute von derartig verzweigten Nierenbecken gefunden, sowie mehrere Fälle, in denen nicht nur das Becken getheilt war, sondern der Ureter sich ohne wesentliche Erweiterung in einzelne zu den Kelchen führende Röhren theilte. Leguen hat in der schon oben citirten Abhandlung auch über eine Reihe von Untersuchungen berichtet, die er über die chirurgische Anatomie des Nierenbeckens angestellt hat. Er hat dabei die wichtige und auffallende Thatsache festgestellt, dass die Trichterform des einfachen Nierenbeckens nur in einer geringen Anzahl von Fällen vorkommt, während in der Mehrzahl ein verzweigtes Becken vorliegt. Diese Thatsache verdient besondere Beachtung. Wir waren ja in den 3 Fällen, über die wir berichten, in der glücklichen Lage, die erkrankte Seite genau zu kennen und in dem schwersten Falle, in dem es sehr darauf ankam, auch über das Verhalten der anderen Niere unterrichtet zu sein. Es ist ja ein besonders günstiges Ereigniss, wenn man bei zeitweiliger Verstopfung des einen Ureters Gelegenheit hat, das Secret der anderen Niere für sich allein zu untersuchen. Wenn vorher Eiterung vorhanden war, ist es immer zweckmässig, wie wir es auch gethan hatten, der Untersuchung des Urins eine gründliche Reinigung der Blase vorauszuschicken, um die Beimengung von Producten eines gleichzeitig vorhandenen Blasenkatarrhs auszuschliessen. Nicht immer liegen die Fälle so, dass man zu einer Sicherheit in Bezug auf das Verhalten der anderen Niere kommen kann und trotzdem vor der Frage eines bald vorzunehmenden Eingriffs steht.

Vor mehreren Jahren sah ich in einem Consilium mit einem auswärtigen Arzt einen Erkrankungsfall, bei dem sich nach vorausgegangener linksseitiger Nierenkolik unter einer mehr und mehr sich steigernden Oligurie und zuletzt vollständigen Anurie urämische Sym-

ptome ausgebildet hatten. Die Sachlage war eine sehr missliche. Der zunehmende Kräfteverfall drängte zu einer Abhülfe, und trotzdem erschien es gewagt, bei der grossen Unklarheit hinsichtlich der anderen Niere einen grösseren operativen Eingriff zu unternehmen. Auf der linken Seite war eine ziemlich starke Ausdehnung des Nierenbeckens durch die Percussion und die Palpation nachweisbar. Ich drang damals darauf, dass sich der Patient in die Klinik aufnehmen lasse, welchem Verlangen jedoch nicht entsprochen wurde. Er starb nach einigen Tagen, die Section wurde jedoch verweigert. Der Fall gab mir damals sehr viel zu denken; er ist ein Beispiel für die misslichen Situationen, in die man kommen kann. Seit jener Zeit sind diese Dinge durch zahlreiche Beobachtungen wesentlich geklärt worden. Nach der heutigen Sachlage würde ich kein Bedenken tragen, in einem solchen dringenden Falle die Nephrotomie auszuführen, auch wenn über das Verhalten der anderen Niere eine Klarheit nicht zu gewinnen wäre.

Von besonderer Bedeutung ist in dieser Hinsicht eine Beobachtung, welche Braun[1]) mittheilt. Bei einem 11jährigen Knaben, der bei normaler täglicher Harnentleerung eine sehr grosse linksseitige Hydronephrose hatte, wurde eine Nierenbauchfistel angelegt und etwa 2000 Ccm. Flüssigkeit entleert. In den ersten 12 Stunden nach der Operation entleerte der Knabe 3200 Ccm. Harn durch die Urethra, von da an aber auf diesem Wege fast nichts mehr, während aller Urin (in ziemlich reichlichen Mengen) durch die Fistel abfloss. Es war also sicher nur eine functionirende Niere vorhanden, während die andere vollkommen atrophisch war.

Einen ähnlichen Fall hat Hahn[2]) bei einer 30jährigen Patientin beobachtet, bei welcher nach der Anlegung einer Bauchfistel aller Urin durch diese Fistel sich entleerte, obwohl die Patientin vorher täglich 2000—3000 Ccm. Urin durch die Harnblase entleert hatte. Es ist damit erwiesen, dass man auch in solchen Fällen, wo nur eine secernirende Niere vorhanden ist, ungestraft die Nephrotomie vornehmen kann, und wir können uns der Auffassung von Braun (l. c.) nur anschliessen, welcher ausdrücklich hervorhebt, dass er die Operation auch gemacht hätte, selbst wenn ihm das Fehlen der anderen gesunden Niere bekannt gewesen wäre. Sicherlich würde durch den Druck allmählich das noch vorhandene Nierenparenchym mehr und mehr schwinden und schliesslich der Tod an Urämie eintreten. Durch die Anlegung der Fistel wird wenigstens das zur Zeit der

1) Archiv f. klin. Chirurgie. XL. 1890. S. 923.

2) Eugen Cohn, Berl. klin. Wochenschr. 1889. S. 39.

Operation noch vorhandene Nierenparenchym erhalten und so wohl das Leben des Patienten verlängert. Nur gelegentlich sei hier darauf hingewiesen, dass derartige Fälle eine ernste Mahnung enthalten, mit der Exstirpation einer einseitigen Hydronephrose sehr vorsichtig zu sein. Eine solche Exstirpation wegen Hydronephrose dürfte doch nur vorgenommen werden, wenn ganz unzweideutig das Vorhandensein einer normal functionirenden zweiten Niere nachgewiesen ist. Darüber kann aber nur durch die Anlegung einer Ureterfistel ein sicherer und genügender Aufschluss gewonnen werden.

Die Beurtheilung derartiger complicirter Fälle ist nicht leichter geworden, seitdem wir durch die sich mehrenden Beobachtungen genöthigt sind, ernstlich mit der Möglichkeit einer reflectorischen Anurie zu rechnen. Sowohl im Anschluss an Nierenverletzungen, als namentlich bei Steineinklemmungen in einem Ureter hat man in unzweideutiger Weise ein völliges Versiegen der Harnsecretion oder wenigstens Excretion beobachtet, obwohl an der anderen Niere keine Erkrankung nachzuweisen und deren Ureter völlig durchgängig war. Als einzig mögliche Erklärung nimmt man in diesen Fällen eine reflectorische Secretionshemmung an. Besonders interessante Fälle derart hat Israel in seinen „Erfahrungen über Nierenchirurgie" mitgetheilt, nämlich 2 Fälle, in denen die Hemmung der Harnabscheidung auch in der nicht erkrankten Niere durch einen in dem Ureter der anderen Niere eingeklemmten Stein bedingt war, ferner einen Fall, in welchem eine reflectorische Hemmung durch eine Abknickung des Ureters der anderen Niere unter abnormer Steigerung des intrarenalen Druckes zu Stande kam, endlich sogar einen Fall, in welchem durch die Irritation der im Stiel einer exstirpierten Niere befindlichen Nierennerven ein secretionshemmender Einfluss auf die andere, gesunde Niere ausgeübt wurde; nach Beseitigung dieser Reizung durch Wegnahme eines drückenden Drainagerohres und Wegfall der dadurch bedingten Schmerzen trat sofort eine beträchtliche Steigerung der Harnsecretion ein. Aus der älteren Literatur über diesen Gegenstand scheint mir namentlich ein Fall der besonderen Hervorhebung werth, den Rickmann Godlee[1]) berichtet.. Ein 32jähriger Arzt, der früher schon zweimal eine rechtsseitige Nierenkolik durchgemacht und nach Eröffnung eines rechtsseitigen perinephritischen Abscesses 1½ Jahre sich ziemlich wohl befunden hatte, erkrankte neuerdings an rechtsseitiger Nierenkolik, während deren es zu einer 8 Tage währenden vollständigen Anurie kam. Urämische Symptome stellten sich sehr langsam ein, aber die Kräfte

1) Med.-chir. Transact. II. p. 237.

liessen nach; am 16. Tage trat, obwohl wieder Urin abgeschieden wurde, der Tod ein. Bei der Section fand man die rechte Niere in einen Eitersack verwandelt, der nur wenig functionstüchtiges Parenchym enthielt; der rechte Harnleiter war durch einen 1¼ Zoll langen und ½ Zoll dicken Stein verstopft. Die linke Niere war zwar gross und congestionirt, mit vereinzelten Cysten besetzt, die Epithelien wiesen eine frische Trübung auf, waren aber sonst gesund und zweifellos functionsfähig. In der Literatur findet sich jetzt eine ganze Anzahl von mehr oder minder beweisenden Fällen; ein Zweifel an der Thatsache ist nicht mehr berechtigt, wenn auch die Erklärung noch recht schwierig erscheint; es müssen doch immer noch ganz besondere Verhältnisse im Spiele sein, da in der grössten Anzahl der Einklemmungen auch bei denselben Personen dieser eigenartige Zustand nicht eintritt.

Demons und Pousson[1]) haben in der Literatur 15 Fälle gefunden, in denen wegen einer durch Concremente bedingten Anurie operirt wurde; diesen fügen sie noch 3 eigene Fälle an. Dem Rath, in solchen Fällen möglichst frühzeitig durch Eröffnung der als erkrankt angenommenen Niere dem Urin Abfluss zu verschaffen, kann man sich nur anschliessen.

Es ist aber auffallend, wie lange Zeit vollkommene Anurie ohne schwere Krankheitserscheinungen bestehen kann. Paget beobachtete 20tägige, Russel sogar 28tägige Anurie ohne urämische Erscheinungen. Man darf sich aber nicht auf solche Beobachtungen stützen und darin eine Entschuldigung für langes Zuwarten suchen; meist tritt nach 8—10 Tagen der Tod infolge von Urämie ein; auch die reflectorische Anurie kann zum Tode führen.

Die Steinkrankheit der Nieren bietet sowohl für die Diagnose als für die Therapie sehr grosse Schwierigkeiten; jeder erfahrene Beobachter weiss von Täuschungen und Ueberraschungen zu berichten. Es können oft grosse Concremente ganz symptomlos verlaufen; bei dem oftmaligen Vorkommen doppelseitiger Erkrankungen muss man immer darauf gefasst sein, dass Störungen von beiden Nieren ausgehen, und dass man eventuell bei der Operation zunächst diejenige Niere trifft, welche nicht die eigentliche Urheberin der schweren Erscheinungen war. Man darf annehmen, dass fast in der Hälfte der Fälle in beiden Nieren Concremente sich finden. Leguen fand bei 76 Fällen von Steinnieren 38 doppelseitige Erkrankungen. Die Kolikschmerzen sind meist auf eine Seite beschränkt; aber auch sie haben nur einen geringen Werth. Es ist schon vorgekommen, dass eine

1) Annales des maladies des org. gén.-urin. XII. 1894.

mit Steinen ganz durchsetzte Niere entfernt wurde, während die schweren Symptome von einem ganz kleinen Steine in der anderen Niere herrührten. Es ist daher gerade bei Steinniere eine Exstirpation nur unter den zwingendsten Verhältnissen erlaubt, wenn man über das Verhalten der anderen Niere unterrichtet ist.

Erst vor einigen Wochen hatten wir Gelegenheit, alle diese Schwierigkeiten in einem recht prägnanten Fall kennen zu lernen.

d) Ein 56jähriger Mann, der im Ganzen gesund gewesen, hatte vor 8 Jahren zum ersten Male einen Abgang von kleinen Concrementen mit dem Urin bemerkt, welcher mit Schmerzen in der linken Seite verbunden war. In Zwischenräumen von mehreren Jahren sollen noch öfter kleine Steinchen von der Grösse eines Apfelkernes abgegangen sein; zum letzten Mal im Mai 1893. Immer bestanden vorher heftige Schmerzen in der linken Lendengegend, die ihn zwangen, im Bett zu bleiben. Die Urinentleerung war jedoch niemals unterbrochen oder gestört. In der Nacht vom 4. auf den 5. December 1894 stellten sich wiederum sehr heftige Schmerzen in der linken Seite ein, die von der Nierengegend nach der Blase zu ausstrahlten. Am nächsten Tage ging der Patient jedoch seiner Arbeit nach, da er wegen des öfteren Auftretens solcher Störungen sich wenig Sorgen darum machte; es fiel ihm jedoch auf, dass er nur einige Tropfen Urin lassen konnte, und dass dieser auffallend dunkel aussah, wie wenn etwas Blut beigemischt wäre. Erst am 8. December liess er einen Arzt rufen, weil er sich sehr matt fühlte, und seit 2 Tagen gar kein Urin mehr entleert wurde. Da bei den früheren Anfällen niemals ein Aussetzen der Harnentleerung beobachtet worden war, beunruhigte ihn dies.

Status am 9. December 1894. Patient ist ein grosser, für sein Alter stark ergrauter, aber noch sehr rüstiger Mann von gutem Ernährungszustande, kräftigem Knochenbau, gut entwickelter Musculatur und starkem Fettpolster; die Hautfarbe etwas blass. Er macht keinen schwer kranken Eindruck, ist vollkommen bei Bewusstsein und giebt ganz klare Auskunft. Er klagt über Mattigkeit, besonders beim Gehen, leichte Kopfschmerzen, Mangel an Appetit und starken Durst. Obwohl er seit 4 Tagen gar keinen Urin gelassen, empfindet er nicht den geringsten Drang dazu. Er liegt ganz behaglich in seinem Bett, ohne irgend eine Unruhe oder besondere Besorgniss zu zeigen. Bei der Untersuchung finden sich Herz und Lunge normal, das Abdomen nicht wesentlich aufgetrieben, weich. Das linke Hypochondrium ist bei tiefem Eingreifen ziemlich stark druckempfindlich; dieselbe Druckempfindlichkeit besteht bei Betastung der linken Nierengegend von hinten her; die Blasengegend und die seitlichen Bauchpartien unterhalb der Nabelhöhe nicht druckempfindlich; spontan keine Schmerzen. Die linken abhängigen Partien von der Spitze der 11. Rippe bis gegen den Darmbeinkamm hin gedämpft; diese Dämpfung hellt sich auch bei Lagewechsel nicht auf. In der Blasengegend keine Dämpfung, ebensowenig in den rechten seitlichen Partien. Der Puls regelmässig, ziemlich kräftig, etwas gespannt, 80—90 in der Minute. Die Arterien, soweit fühlbar, etwas verdickt und geschlängelt.

Ordination: Tinct. opii in grossen Dosen, Digitalisinfus, Fachingerwasser, warme Sitzbäder. In der Nacht auf den 9. December etwas Schlaf, ziemlich starker Schweiss, die Mattigkeit etwas stärker. Die Dämpfung in der linken Lendengegend etwas weiter nach vorn gerückt; sonst Alles unverändert.

Am 10. tritt bei sonst unverändertem Befund zum ersten Male Erbrechen ein, im Anschluss daran Kopfschmerzen und Schwindel; Sensorium völlig frei, kein Angstgefühl, kein Fieber, völlige Anurie. An diesem Tage sah ich zuerst den Patienten mit Prof. Penzoldt und fand eine ausgesprochene Dämpfung der linken Lendengegend bis zur vorderen Axillarlinie; auch erschien diese Gegend bei ruhiger Lage etwas vorgetrieben; beim Betasten gewann man die Empfindung eines schlaff gefüllten Sackes und konnte auch durch Anschlagen mit dem Finger von hinten her Fluctuation wahrnehmen. Die untere Lungengrenze stand hinten am 10. Brustwirbel. Ich rieth dringend zur Operation; Patient bat sich aber noch etwas Bedenkzeit aus. Am 11. war der Befund der gleiche; Patient hatte wieder einmal Erbrechen, die Kopfschmerzen waren etwas stärker; die Spannung in der linken Lendengegend hatte nachgelassen. Nach langem Zureden entschloss sich der Patient zum Eintritt in die chirurgische Klinik. Die Urinsecretion, wie bisher, vollkommen aufgehoben. Bei der Aufnahme in die Klinik reichte die Dämpfung in der linken Lendengegend nach oben nur bis zum 11. Brustwirbel, in der Axillarlinie bis zur 9. Rippe, in der hinteren Axillarlinie bis zur 11. Rippe. Die Druckempfindlichkeit dieser Gegend hatte nachgelassen, auch war das Fluctuationsgefühl nicht mehr so ausgeprägt. An der rechten Seite ist überhaupt etwas Abnormes nicht nachzuweisen. Die Blase vollkommen leer, auch bei Einführen des Katheters kein Tropfen Urin zu entleeren; Sensorium vollkommen frei; Patient nicht besonders unruhig oder ängstlich.

Alle Beobachter waren der Ueberzeugung, dass eine Verstopfung des linken Ureters durch einen Stein vorliege, welche zu einer Erweiterung des Nierenbeckens geführt hatte, die jedoch in den letzten Tagen der Beobachtung wieder etwas zurückgegangen war. Da bei den früheren Steinkoliken immer normaler Urin entleert worden war, was sich die Aerzte der medicinischen Poliklinik noch bestimmt erinnerten, und da niemals irgend welche Erscheinungen von rechtsseitiger Nierenerkrankung vorhanden waren, musste die vollkommene Anurie als auf reflectorischem Wege zu Stande gekommen gedeutet werden. Obwohl die Erscheinungen keineswegs sehr beängstigend waren und nur zweimaliges Erbrechen, geringer Kopfschmerz und Appetitlosigkeit an Urämie gemahnten, schien es doch dringend geboten, durch Eröffnung des Nierenbeckens die Urinsecretion wieder in Gang zu bringen und eventuell die Concremente zu entfernen. Es wird daher durch Prof. v. Heineke am 12. December, Vormittags ½12 Uhr, in Chloroformnarkose in rechter Seitenlage ein Schrägschnitt von der 12. Rippe parallel mit dieser in der Länge von etwa 15 Cm. nach vorn geführt und die 12. Rippe resecirt. Nach Durchtrennung der Weichtheile kommt man auf eine enorm dicke Fettschicht, so dass es erst in sehr beträchtlicher Tiefe, eingeengt durch die durchtrennten unnachgiebigen Schichten, möglich ist,

zur Niere zu gelangen. Mit grosser Mühe, unterstützt durch Entgegendrücken von vorn her, gelingt es endlich, den oberen Theil der Niere freizulegen. Sie erscheint nicht besonders stark ausgedehnt und zeigt keine auffallende Fluctuation. Nachdem der convexe Rand etwas erhoben, wird mit dem Scalpell ein 3 Cm. langer Schnitt durch die Nierensubstanz in das Nierenbecken geführt. Es entleert sich eine reichliche Menge mit Blut gemischten Harns, in welchem auch einige kleine Concremente enthalten sind. Ohne besondere Mühe kann man mit der Kornzange zunächst ein etwa kirschgrosses, pyramidenförmiges Concrement entfernen und noch einige kleinere. Hingegen macht die Entfernung eines noch deutlich fühlbaren, grösseren Concrementes Schwierigkeiten. Da zum Aufsuchen dieses Concrementes eine entgegenstehende Falte im Nierenbecken gesprengt wurde, trat eine etwas starke Blutung ein, welche es räthlich erscheinen liess, zunächst von weiteren Versuchen abzustehen. Das Nierenbecken wurde mit langen Streifen sterilisirter Gaze tamponirt, ebenso die äussere Wunde, nachdem vorher die Nierenkapsel etwas an die äussere Wunde angeheftet war; antiseptischer Verband. Die Operation hatte ½ Stunde gedauert. Der Patient erwachte erst spät aus der Narkose. Der Puls ist voll und kräftig, wenn auch weniger gespannt, als vor der Operation. Nach einer Stunde schlägt Patient auf Anrufen die Augen auf, kommt auch der Aufforderung, den angesammelten Schleim in die Spuckschale zu entleeren, sofort nach, spricht aber nichts. ½ Stunde später wird vom Wärter gemeldet, dass Patient wie leblos daliege und auffallend bleich sei. Bei der Ankunft des Arztes fehlt jedes Lebenszeichen, kein Puls zu fühlen, Haut und Schleimhäute ganz blass. Im Bett zwischen den Schenkeln findet sich ein längliches Blutgerinnsel, an der Mündung der Harnröhre einige Tropfen Blut. In der sofort eröffneten Wunde ist eine Blutung nicht zu bemerken; die Verbandstoffe kaum durchtränkt. Durch einen in die Blase eingeführten Katheter entleeren sich nur einige Tropfen Blut.

Da keinerlei auffallende Erscheinungen beobachtet wurden, namentlich ein Krampfanfall nicht aufgetreten war, erschien als die wahrscheinlichste Todesursache eine Blutung, die zwar nicht sehr gross gewesen sein konnte, da der Patient noch kurze Zeit vorher einen ganz guten Puls aufgewiesen hatte, die aber bei der durch die Starrheit der Arterien verminderten Fähigkeit, sich dem Füllungszustande der Gefässe anzupassen, doch für den Patienten gefährlich geworden. Die am folgenden Tage vorgenommene Section ergab nun aber einen sehr überraschenden Befund.

Die Harnblase contrahirt, enthält nur sehr wenig dünnflüssiges Blut; im Trigonum mehrere sehr stark erweiterte, in das Blaseninnere hervorragende varicöse Venen. Die linke (operirte) Niere stark vergrössert (16 Cm. lang, bis zu 7 Cm. dick), von einer sehr dicken, fast geschwulstartigen Fetthülle umgeben, zwischen dieser und den Nieren an der Operationsstelle etwas geronnenes Blut. Die

Substanz blass, die Rinde uneben, zum Theil sehr verschmälert. Die Kelche und das Nierenbecken, ziemlich erweitert, enthalten nur wenig lockere Blutgerinnsel; in einigen Kelchen finden sich noch sehr festhaftende, ziemlich umfangreiche, unregelmässig gestaltete harte Uratsteine, welche die Kelche fast ganz ausfüllen und von der Nephrotomiewunde schwer zugänglich waren; ausserdem noch zahlreiche feinste, der Wand anhaftende Harnsäureconcremente. Der Ureter vollkommen frei durchgängig.

Die rechte Niere ebenfalls stark vergrössert, 15 Cm. lang, 7 Cm. breit, 6 Cm. dick; Fettkapsel sehr reichlich; fibröse Kapsel schwer löslich, Rinde etwas verschmälert; Nierenbecken bis zu Gänseeigrösse erweitert; in den Kelchen einzelne kleine festhaftende gelbliche Harnsäureconcremente.

Im rechten Ureter, etwa 3 Cm. unter dem Anfangstheil, steckt ein bohnenförmiger, 2 Cm. langer, harter Stein fest eingekeilt, der sich nur sehr schwer von der Stelle verschieben lässt; oberhalb desselben noch ein erbsengrosses hartes Concrement.

Das Herz etwas vergrössert, schlaff, die Arterien grösstentheils sklerotisch.

Nach dem Leichenbefund war der Tod nicht infolge der Blutung eingetreten; es fehlte jede stärkere Blutansammlung in der Wunde, auch in der Blase; die inneren Organe waren durchaus nicht anämisch.

Wir können die Todesursache nicht absolut sicher feststellen; die Hauptschuld mag doch dem urämischen Zustande zufallen, wenn auch wirkliche Anfälle nicht zu Stande kamen; die schon seit mehreren Tagen bestehende chronische Vergiftung machte den Patienten unfähig, die neuen Schädlichkeiten, die mit der Operation, besonders der Chloroformnarkose, verbunden waren, zu ertragen.

Ob vor der Operation auch der linke Ureter undurchgängig war, ist schwer zu entscheiden; es wäre wohl möglich, dass einer der bei der Operation entfernten Steine dem Anfangstheil des Ureters aufgelegen hätte.

Der zeitweilig stärker gefüllte Sack des linken Nierenbeckens war durch Resorption schlaffer und kleiner geworden; eine Entleerung desselben nach der Blase hatte ja nicht stattgefunden. Die sehr reich entwickelte Fettkapsel hatte die auch vor der Operation noch zu fühlende undeutliche Fluctuation vorgetäuscht.

Am meisten auffallend bleibt die Thatsache, dass die Einkeilung des Steines in dem rechten Ureter keinerlei Erscheinungen gemacht hatte. Patient hatte niemals vorher irgend eine störende Empfindung

in der rechten Nierengegend gehabt; bei den vielfachen Untersuchungen war auch die rechte Seite immer berücksichtigt worden, ohne je einen Schmerz auf Druck, eine Dämpfung, eine vermehrte Resistenz nachweisen zu können. Trotzdem liegt der Gedanke sehr nahe, dass die wesentlichsten Störungen, insbesondere die vollkommene Anurie durch diese Ureterverstopfung bedingt waren. Für die Lehre von der reflectorischen Anurie lässt sich der Fall aber nicht verwerthen, da eine doppelseitige Verstopfung nicht ausgeschlossen werden kann.

Hätte Patient länger gelebt, und wäre trotz der Eröffnung der linken Niere die Harnsecretion nicht in Gang gekommen, so hätte man jedenfalls daraus einen Hinweis auf eine Complication mit rechtsseitiger Erkrankung entnommen und auch dort eine probatorische Nephrotomie ausführen müssen; bei der hohen Lage der eingeklemmten Uretersteine wären sie wohl unschwer aufzufinden gewesen.

Jedenfalls lehrt auch dieser Fall, dass man im Gebiete der Nierensteine und ihrer Behandlung immer auf Ueberraschungen gefasst sein muss, dass man sich immer alle Möglichkeiten überlegen und sein Handeln nach dem Befund einrichten muss; die in manchen Fällen so wichtige Sondirung des Ureters macht oft grosse Schwierigkeiten; für diesen Act ist eine Incision in das Nierenbecken entschieden günstiger.

Zur Illustrirung der Ueberraschungen, die einem bei der Steinoperation begegnen können, bringe ich noch eine kurze Beschreibung eines Falles von Hufeisenniere, der vor kurzer Zeit als Gelegenheitsbefund bei einer Section im Erlanger pathologischen Institut beobachtet wurde. Der Patient hatte wiederholt an Nierenkoliken gelitten.

Die beiden Nieren liegen etwas tiefer als normal und sind bis auf $2^1/_2$ Cm. mit ihren concaven Seiten einander genähert; an den unteren Polen sind sie durch eine 3 Cm. breite, ziemlich dicke Brücke von Nierensubstanz mit einander verbunden. Die rechte Niere, 13 Cm. lang, 7 Cm. breit, 4 Cm. dick, zeigt sehr deutliche Residuen embryonaler Lappung, die Kapsel haftet der Rindensubstanz sehr innig an, die Oberfläche der Niere ist ziemlich glatt. Die Rinde ist sehr stark verschmälert und zwar hauptsächlich infolge einer sehr beträchtlichen Erweiterung der Nierenkelche, die an mehreren Stellen bis zu 7 Mm. gegen die Peripherie hervorragen. In dem stark erweiterten Nierenbecken findet sich ein ziemlich glatter, korallenförmiger Stein, der 5 Cm. lang und bis zu 2 Cm. dick ist und mehrere in die Nierenkelche reichende Fortsätze aufweist. Oberhalb dieses Steines zeigt das Nierenbecken noch einige durch Septa getrennte Abtheilungen, und in diesen finden sich, wie in fast allen einzeln dilatirten Nierenkelchen, ebenfalls bis kirschgrosse Concremente, die zum Theil die

Nierenkelche vollständig ausfüllen. Auch in der Brücke von Nierensubstanz findet sich in einer Erweiterung, die mit der rechten Niere communicirt, ein ziemlich grosses Concrement.

Die linke Niere ist weniger erweitert, doch zeigt sie im Wesentlichen die gleichen Verhältnisse. Auch hier im Nierenbecken ein grosses Harnsäureconcrement, das zum Theil ziemlich fest der Wand anhaftet, die einzelnen Nierenkelche beträchtlich ausgedehnt und mit Concrementen erfüllt. Doch ist das Nierenbecken hier nicht in einzelne Abtheilungen getheilt, und sind die einzelnen Kelche — von einem durch die ganze Niere gelegten Schnitt aus — ganz frei zugänglich. Die sonst normalen Ureteren enthalten auf beiden Seiten in den oberen Abschnitten ein wenig Harngries.

Socin[1]) hat in einem Fall von einseitiger Erkrankung einer Hufeisenniere die Exstirpation der einen Hälfte nach Abbindung und Cauterisation der Brücke ausgeführt und Heilung erzielt. In der gleichen Mittheilung findet sich die Angabe, dass unter 1630 Sectionen im Basler pathologischen Institut 5 Fälle von Hufeisennieren gefunden wurden.

III.

An diese Fälle reihen sich 2 Beobachtungen über Nephrektomie wegen Nierentumoren, welche beide einen unglücklichen Ausgang genommen haben; sie sind aber vielleicht gerade deswegen von besonderem Interesse.

Patient, $2\frac{1}{2}$jähriger Knabe, der nach Aussage der Mutter nur leichtere Kinderkrankheiten durchgemacht hat. Seit etwa einem halben Jahre bemerkte die Mutter auf der linken Seite des Unterleibes eine Anschwellung, die, wenn auch langsam, so doch zusehends grösser wurde. Schmerzhaft sei dieselbe nie gewesen. Auch der Allgemeinzustand des Kindes sei in keiner Weise durch dieses Leiden beeinflusst worden. Die Mutter wurde über das constante Wachsen der Geschwulst ängstlich und wandte sich an einen Arzt, der zuerst eine Milzschwellung, dann aber eine Geschwulst der Niere diagnosticirte und der Mutter rieth, das Kind in die Klinik zu bringen.

Status praesens am 17. August 1893. Für sein Alter recht kräftiges Kind von gutem Ernährungszustand, Gesicht und sichtbare Schleimhäute von normaler Farbe, Lungen und Herz gesund.

Die linke Bauchseite in der Höhe der Niere leicht vorgewölbt. Die Palpation lässt einen zweifaustgrossen Tumor fühlen, der von gleichmässiger, runder Gestalt und Oberfläche ist, genau den Sitz der Niere einnimmt und sich nur wenig verschieben lässt. Er ist derb, wenig elastisch, nicht fluctuirend, auf Druck nicht schmerzhaft.

---

1) Beiträge zur klin. Chirurgie. IV. 1. S. 197. 1888.

Die Urinmenge ist eine normale, 850—1000 pro die. Urin ohne Eiweiss und Zucker, keine abnormen Formelemente.

Die rechte Niere ist nicht vergrössert, lässt nichts Abnormes nachweisen.

Die Diagnose wird auf Sarkom der Niere gestellt.

Am 22. August wird in Narkose, etwa 2 Querfinger breit unter dem Rippenbogen von der Spitze der 12. Rippe an, ein etwa 10 Cm. langer Schnitt parallel zu derselben geführt, und man stösst bald auf einen extraperitonealen Tumor, der sich als eine exquisite Cystenniere ergiebt. Die Exstirpation des nur wenig verwachsenen Tumors gelingt leicht und ohne jegliche Störung. Der Nierentumor misst 14 Cm. in der Länge, 8 Cm. vom Hilus bis zum convexen Rand. An dem unteren Pole noch etwa $^1/_4$ normale Nierensubstanz.

Es wird in die Wundhöhle ein kleiner sterilisirter Gazetampon eingeführt, die Wunde fast völlig vernäht, sodann Mooskissenverband angelegt.

Die ersten Stunden nach der Operation befand sich der kleine Patient vollständig normal, klagte über nichts, die Nacht schlief er ziemlich ruhig; gegen Morgen zeigte sich leichte Somnolenz. Appetitlosigkeit. Temperatur normal.

Die Wunde vollkommen reactionslos. Urin wird in reichlicher Menge entleert. Es sind in demselben keine abnormen Bestandtheile nachzuweisen; specifisches Gewicht des Urins 1020. Nach dem Verbandwechsel verhielt sich das Kind eine Zeit lang ganz ruhig, verweigerte aber jede Nahrungsaufnahme; gegen 10 Uhr beobachtete man zuerst leichte Zuckungen im Gesicht und an den Händen, die aber nach kurzer Zeit wieder nachliessen. Der Patient blieb jedoch in einem Zustand von Benommenheit und war dabei immer unruhig. Dann stellte sich Erbrechen ein, nach einer halbstündigen Pause kamen wieder einzelne Zuckungen, die aber dann in einen förmlichen urämischen Krampfanfall übergingen; das Gesicht war blau, Schaum trat vor den Mund, nach einem kurzen, starren Krampfe der Rückenmuskeln traten heftige klonische Zuckungen im Gesicht und den Extremitäten ein. Dieser Anfall dauerte nur kurze Zeit, wiederholte sich aber bald, um dann in immer kürzeren Pausen wiederzukehren, bis der kleine Patient Nachmittags 2 Uhr in einem solchen Krampfanfall endete.

Bei der Section fand sich an der Stelle der Operationswunde nicht die geringste Complication; weder eine stärkere Blutinfiltration, noch irgend eine Secretion; die rechte Niere an normaler Stelle, von normaler Grösse, das Nierenparenchym ziemlich fest, blutreich, weder bei makroskopischer, noch bei mikroskopischer Untersuchung irgend eine pathologische Veränderung aufweisend; die übrigen Organe alle normal.

Leider ging die exstirpirte Cystenniere verloren, so dass der Fall, da eine mikroskopische Untersuchung nicht möglich und also der Grad der Zerstörung der secretorischen Elemente nicht genau festzustellen ist, für die in neuerer Zeit oft besprochene Lehre von den Cystennieren nicht verwerthet werden kann. Hingegen ist er in Bezug auf die schlimmen Folgen der Exstirpation von grosser Bedeutung.

Doch betrachten wir erst auch den II. Fall!

Patient, 3jähriger Knabe, hatte von Jugend auf einen dicken Leib; im Winter 1892 sei zuerst ein rascheres Wachsen des Leibes aufgefallen.

Im December 1892 und im Mai 1893 sei je einmal Blut im Urin gewesen, aber schon am nächsten Tage weggeblieben. Nie habe der Junge Schmerzen beim Urinlassen oder bei der Kothentleerung gehabt. Nur der immer stärker werdende Umfang des Leibes veranlasste die Eltern, die Klinik aufzusuchen.

Status praesens am 24. September 1893. 3jähriger Junge, 93 Cm. lang, ziemlich kräftig gebaut. Haut trocken, grösstentheils etwas abschilfernd. Schädel auffallend dick, an Hydrocephalus erinnernd; Umfang 51 Cm. Im Gesicht, gegen den Schädeltheil hin, einige grosse, stark ausgedehnte Venen. Abdomen sehr stark ausgedehnt, besonders im oberen Theil; der Brustkorb nimmt in seinen unteren Partien von der 4. Rippe ab an der Ausdehnung Theil.

Umfang des Thorax in der Höhe der Mammillarlinie 50 Cm.; am unteren Ende des Rippenbogens 58 Cm., an der dicksten Stelle des Abdomens 53 Cm. Die grösste Ausdehnung betrifft die linke Körperseite, auch findet sich hier eine kugelige Prominenz, welche in der Mitte zwischen unterem Rippenrande und Nabel am stärksten hervortritt; Linea alba verbreitert; beim Pressen eine Vorbauchung zwischen beiden Recti.

Die ganze linke Abdominalgegend seitlich bis unter die Spina ant. sup. in der Mittellinie bis 3 Finger breit oberhalb der Symphyse ist durch einen im Ganzen regelmässig gestalteten Tumor ausgefüllt, der die Mittellinie in Nabelhöhe noch um etwa 6 Cm. überragt. Der untere Theil der Geschwulst an einzelnen Stellen etwas höckerig. Ueber der Geschwulst ist fast allenthalben leerer Percussionsschall. Beim Betasten kann man bisweilen sehr deutlich, bisweilen weniger klar einen über fingerbreiten, ziemlich derben Strang fühlen, welcher schräg von rechts oben, nach links unten von der Gegend des Proc. xyph. nach der Spina ant. sup. zieht. Der Strang ist auffallend derb und gleichmässig gerundet, so dass man ihn nach dieser Untersuchung nicht leicht als Colon ansprechen würde. Bei der Aufblähung des Dickdarmes vom Rectum aus erhellt aber mit absoluter Sicherheit, dass dieser Strang das nach vorn verschobene Colon descendens ist.

Die Milz ist nicht deutlich zu fühlen. Leberdämpfung an normaler Stelle, auch nicht auffallend nach rechts oder oben verdrängt. Hinten die Grenze der Leberdämpfung in der Höhe des 11. Brustwirbels. Auf der linken Seite beginnt absolute Dämpfung ebenfalls erst in der Höhe des 10. Brustwirbels. Von hier ist der Schall bis zum hinteren Rande des Darmbeins völlig leer. Das Athmen ist überall vesiculär, kein Katarrh, Herzdämpfung an normaler Stelle.

Herzaction 80 in der Minute. Der zweite Aortenton stark klappend. Bisweilen fällt ein Herzschlag aus.

Der Urin wird in annähernd normaler Menge gelassen:

Am	25. September	520	Grm.
=	26. =	400	=
=	27. =	490	=
=	28. =	580	=
=	29. =	590	=

Specifisches Gewicht 1005—1010; der Urin enthält kein Eiweiss, reagirt sauer; enthält grossentheils beträchtliche Mengen harnsaurer Salze,

welche beim Erkalten ausfallen; nachdem der Urin etwas erwärmt ist, tritt die Trübung nicht wieder ein. In dem durch Centrifugiren gewonnenen Sediment finden sich zahlreiche runde Zellen, sonst keine besonderen Formbestandtheile. Bei mehrmaliger Untersuchung fällt nur der Umstand auf, dass der Urin ganze Haufen von solchen Rundzellen enthält, welche anscheinend einen gewissen Zusammenhang unter einander haben. Manche Flocken enthalten bis zu 20 Rundzellen. Zunächst wird dieses Zusammenballen als eine Folge des Centrifugirens angesehen.

Eine am 28. September vorgenommene Probepunction erwies, dass man es mit einem soliden Tumor zu thun hatte; beim Aussaugen kam etwas dünnes Blut, welchem kleine weissliche Gewebsflöckchen beigemengt waren. Diese Flöckchen bestanden nur aus typischen Rundzellen, welche die gleiche Beschaffenheit hatten wie die im Urin enthaltenen.

Da sich nun der Befund der zusammengeballten Rundzellen im Urin nach jeder Palpation der Geschwulst in verstärktem Maasse zeigte, konnte schon vor der Operation die Diagnose mit Bestimmtheit auf ein Rundzellensarkom der linken Niere gestellt werden, das mit den Harn abführenden Wegen in Communication stand. Metastasenbildung war nicht nachzuweisen.

Trotz der Grösse des Tumors entschied ich mich dafür, einen Versuch mit der lumbalen Exstirpation zu machen.

Am 29. September in Aethernarkose 23 Cm. langer Schnitt vom Ansatz der 12. Rippe in der Richtung nach der Mitte des Poupart'schen Bandes bis zum äusseren Rande des Rectus abdominis. Die 12. Rippe wird bis zur Gelenkverbindung entfernt, dann am vorderen Rande des Schnittes das Peritoneum eröffnet, so dass 4 Finger in die Bauchhöhle eingeführt werden konnten. Mit einiger Mühe gelangt man an der grossen Geschwulst vorbei in das rechte Hypochondrium und lässt sich dort eine ziemlich dicke, sonst normal grosse, etwa 8 Cm. lange rechte Niere abtasten. Die Bauchwunde wird wieder geschlossen und nun von rückwärts der Tumor freigelegt.

Die Fettkapsel der Niere enthält an ihrem hinteren oberen Theil eine grosse Menge sehr stark ausgedehnter Venen, so dass man kaum eine Stelle zum Eindringen finden kann.

Bei der Durchtrennung der Fettkapsel entsteht auch eine ziemlich starke venöse Blutung; ohne weiteren Aufenthalt wurde jedoch unter Eindringen mit der Hand stumpf die Auslösung fortgeführt und ohne einen Zwischenfall in einigen Minuten vollendet.

An einer Stelle hatte man den Eindruck, dass die Lösung nicht ganz glatt, sondern unter Zerreissung von Gewebsparenchym vor sich gegangen sei. Die vollständig gelöste Geschwulst liess sich dann, nachdem ein Polster unter die rechte Seite gelegt war, aus der stark klaffenden Wunde im Zusammenhang herauswälzen.

Am oberen Pol sass der Geschwulst ein Stück normaler Nierensubstanz kappenförmig auf, welches sich ein Stück weit abheben liess, aber in den tieferen Theilen mit dem Sarkom innigen Zusammenhang hatte.

Von dem nun gut erreichbaren Stiel wird zunächst der Ureter abgebunden, durchtrennt und durch Naht gedeckt; dann 2 Venen freigelegt und abgebunden; der Rest mit einer starken Seidenligatur abgeschnürt.

Nach Durchtrennung des letzten Stieles kam noch eine unbedeutende venöse Blutung zu Stande, die zu einer weiteren Isolirung der Stränge veranlasste. Es wurden sodann noch einige Venen und Arterien tiefer unten freigelegt und isolirt unterbunden, worauf die Blutung vollkommen stand. Bei der Untersuchung der Wundhöhle zeigte sich, dass bei der Auslösung das Bauchfell an einer Stelle eingerissen war.

An dieser Stelle ging, wie wir schon bei der Auslösung geahnt hatten, die Geschwulst in das Gewebe des Bauchfells über und sass noch ein kleiner Rest dem Colon descendens so innig an, dass er nicht ohne Gefährdung des Darmes abgelöst werden konnte. Man hätte ein Stück des Dickdarms reseciren müssen. Wir hielten es jedoch für räthlich, diese Operation für einen zweiten Eingriff aufzusparen, um nicht durch zu lange Dauer den kleinen Patienten zu sehr zu gefährden. Der Dickdarm wurde an der vom Sarkom ergriffenen Stelle mit Peritoneum übernäht und die Bauchhöhle durch Naht völlig abgeschlossen.

In die Wundhöhle wurde ein kleiner sterilisirter Tampon eingelegt und die Wunde zum grössten Theil durch 8 versenkte Silberdrahtnähte geschlossen.

Neben dem Sacrospinalis bleibt eine 3 Cm. lange Stelle offen, aus welcher der Tampon herausgeleitet wurde.

Aseptischer Verband, Dauer der Operation 1½ Stunden. Schon eine Viertelstunde nachdem der kleine Junge in das gewärmte Bett gebracht ist, ist er wieder munter und klagt nur über Durst.

Puls ziemlich kräftig, 110 in der Minute. Nach 2 Stunden der Puls noch kräftiger, Patient ziemlich wohl, will aber nicht auf dem Rücken liegen bleiben.

Abends Puls 120, ziemlich voll und kräftig. Temperatur 36,8. Der Patient erhält 5 Tropfen einer 1 proc. Morphiumlösung, Abends 7 Uhr entleert er 85 Grm. etwas trüben, dunkelbraunen Urin mit spec. Gewicht von 1021, welcher wenig Blut und etwas Eiweiss enthielt, aber nicht mehr als dem beigemischten Blut entsprach.

Die Nacht schlief der Patient ziemlich ruhig; am nächsten Morgen (30. September) entleert er 120 Grm. Urin; im Laufe des Tages noch weitere 150 Grm. Die Gesammtmenge betrug also 270 Grm. mit einem specifischen Gewicht von 1015 und einem Harnstoffgehalt von 2,2 Proc. Temp. 36,8. Puls 84.

Beim Verbandwechsel zeigte sich nach Entfernung des lose eingeführten Tampons die ganze Wunde vollkommen reactionslos; es hatte keine Nachblutung stattgefunden; die Wundränder waren nicht besonders empfindlich.

Der kleine Patient macht einen recht günstigen Eindruck, macht ein freundliches Gesicht, verlangt zu trinken. Im Laufe des Tages fiel auf, dass er sich sehr ruhig verhielt und auch bei Befragen nur müde und kurz antwortete.

Temperatur Abends 37,2, Puls 90.

Abends ist er auffallend matt und blass, hat keine Lust, etwas zu geniessen, reagirt auf Anrufen nur wenig, bekam einige Male Brechreiz, ohne dass es zu Erbrechen kam; bisweilen verdrehte er die Augen, die Athmung wurde etwas mühsam. In der Nacht beobachtete die Pflegerin

einmal Zuckungen im Gesicht, der Schlaf war jedoch ziemlich ruhig; am 1. October entleerte er noch einmal 50 Grm. Urin mit specifischem Gewicht von 1021, Harnstoffgehalt 3,2 Proc., lag dann wieder ganz regungslos im Bette, Temperatur 36,9, Puls 90. Nahrungsaufnahme wurde verweigert. Auch gab er auf Befragen keine Antwort mehr. Gegen 10 Uhr trat ohne besondere Erscheinungen der Tod ein.

Die exstirpirte Geschwulst wog 1¼ Kgr., hatte einen Umfang von 42 resp. 38 Cm. Die Durchmesserzahlen sind 16: 14: 12 Cm. Die Geschwulst ist bis auf die eine Stelle, die dem Dickdarm angelegen hatte, überall von einer dicken Kapsel umschlossen. An dem oberen Pol sitzt der Geschwulst eine 6 Cm. lange, 5 Cm. breite und bis zu 3 Cm. dicke Schicht normaler Nierensubstanz auf, welche sich ziemlich scharf gegen die Geschwulst abgrenzt.

Auf dem Durchschnitt ähnelt die Geschwulst in hohem Grade einem durchschnittenen Gehirn. Die weichen, markigen Massen quellen über den Schnittrand hervor und sind an einzelnen Stellen von derberen Bindegewebshüllen umschlossen. Die mikroskopische Untersuchung des Tumors ergiebt an fast allen Stellen dasselbe einförmige Bild eines kleinzelligen Rundzellensarkoms; nirgends Ueberreste von Nierensubstanz oder abnormen Einlagerungen. Doch gewinnt man an vielen Stellen den bestimmten Eindruck, dass die zelligen Wuche rungen ein bestimmtes Verhalten zu den Gefässcapillaren einhalten, so dass man wohl die Geschwulst in die Gruppe der Angiosarkome rechnen darf.

Sehr wichtig ist noch das Verhalten der Geschwulst zum Nierenbecken. Besonders interessant ist, dass das noch erhaltene Stück normaler Nierensubstanz mit 2 Nierenkelchen direct in den Anfangstheil des Ureters einmündet, und dass in diesem oberen Theil die Geschwulstmassen sich nur dicht an das Nierenbecken anlagern, ohne jedoch dasselbe zu durchdringen. In den unteren Partien des Nierenbeckens, welche vom oberen Theil durch eine ziemlich weit vorspringende Schleimhautduplicatur getrennt sind, finden wir an mehreren Stellen das Nierenbecken durch haselnussgrosse Tumoren vorgetrieben und an 2 Partien auch die Schleimhaut von dem Sarkom durchsetzt, so dass gelockerte Theile der Geschwulst direct in das Nierenbecken hereinragen.

Dieses Verhalten giebt eine sehr gute Erklärung dafür, dass nach jeder stärkeren Palpation der Geschwulst zusammengehäufte Geschwulstpartikelchen durch den Urin entleert wurden. An der einen Stelle, welche gegen das Colon hin gelegen war, hatte die Trennung im sarkomatösen Gewebe selbst stattgefunden, welches dort seine

Kapsel durchbrochen hatte. An allen anderen Stellen war die Geschwulst gut abgegrenzt und von der Kapsel überlagert.

Bei der am folgenden Tage vorgenommenen Section fand sich das ganze Verhalten der Operationsstelle als ein vollkommen normales. Es war keine Rede von irgend einer Secretion; der ganze Höhlenraum, den früher die Geschwulst eingenommen hatte, war schon durch Aneinanderliegen der Wände zum definitiven Verschluss vorbereitet; keine Ansammlung von Blut in der Wundhöhle; das Peritoneum, überall gut abgeschlossen, zeigt keine Spur von Entzündung. Auch die bacteriologische Untersuchung des Bauchhöhleninhalts hatte negatives Ergebniss. Die rechte Niere von normaler Grösse, etwas dunkler als normal; die Kapsel überall leicht und glatt löslich; die Rindensubstanz nicht aufgelockert, von normaler Beschaffenheit, das Nierenbecken und der Harnleiter normal. In der Harnblase 30 Ccm. Urin, welcher kein Eiweiss enthält. Auch die mikroskopische Untersuchung der rechten Niere ergiebt keine nennenswerthen Veränderungen. An einer Stelle des absteigenden Colons greift eine unregelmässige, sarkomatöse Wucherung auf das Gewebe des Darms in einer Ausdehnung von etwa Markstückgrösse über, die Wucherung reicht jedoch nicht bis an die Schleimhaut des Darms heran, so dass nur die Serosa und die äussere Schicht der Muscularis ergriffen waren. Doch wäre zu seiner Beseitigung wenigstens eine theilweise Resection des Darms nothwendig gewesen.

Ueberblicken wir nun diese beiden Fälle, so darf man wohl behaupten, dass die Patienten nicht der Operation als solcher erlegen sind. In beiden Fällen war die Exstirpation ohne besondere Zwischenfälle von Statten gegangen, und die Kinder hatten sich nach der Operation zunächst ganz gut erholt. Wir müssen nach dem Verlauf annehmen, dass die beiden Patienten an einer Insufficienz der einen zurückbleibenden Niere und dadurch bedingter Urämie gestorben sind. In dem ersten Falle (Cystenniere) war ja das urämische Bild ein sehr acut auftretendes und typisches. Auch bei dem Falle von Nierensarkom können die Erscheinungen: Schläfrigkeit, Appetitlosigkeit, Brechneigung nicht anders gedeutet werden. Man nimmt ja mit gutem Recht im Allgemeinen an, dass eine gesunde Niere vollkommen die Ausscheidung besorgen könne, und viele Erfahrungen bei der Nephrektomie haben dies auch zur Genüge dargethan. Die beiden berichteten Fälle, bei denen jegliche Complication durch andere Erkrankungen fehlte, sind Belege dafür, dass bisweilen die sofortige Uebertragung der ganzen Ausscheidung an eine Niere doch nicht anstandslos ertragen wird. Es ist doch

wohl kein Zufall, sondern ein sehr beachtenswerther Punkt, dass in beiden Fällen an der entfernten Niere noch ein ziemlich ansehnlicher Theil von functionirender Nierensubstanz vorhanden war. Wir hatten leider nicht Gelegenheit zu einer eingehenden mikroskopischen Untersuchung der exstirpirten Cystenniere, da sie abhanden kam; aber es ist ganz bestimmt, dass noch ein Theil der Niere von cystischen Veränderungen vollkommen frei war, und ebenso sicher ist auch, dass eine derartig cystisch entartete Niere immer noch eine ganze Anzahl von functionstüchtigen Harnkanälchen enthält. Giebt es doch genug Fälle, in welchen bei doppelseitiger Cystenniere das Leben lange Zeit ungefährdet bleibt. Ebenso wurde in dem 2. Falle noch ein in Betracht der Jugend des Patienten nicht unbeträchtlicher Theil gesunder Nierensubstanz, die einen ungehinderten Abfluss nach dem Ureter hin hatte, mit entfernt. Da auf das Bestimmteste versichert werden kann, dass nicht eine aufgetretene acute Nephritis der anderen Seite (es fehlte jede Spur von Eiweiss am Tage des Todes im Urin, auch die mikroskopische Untersuchung konnte keine nennenswerthe Veränderung der Niere nachweisen) etwa die Urinausscheidung gehindert hätte, so muss angenommen werden, dass die vorhandene gesunde Niere nicht im Stande war, sofort die gesammte Arbeit der Ausscheidung der harnfähigen Stoffe zu übernehmen. Derartige traurige Erfahrungen legen doch den Gedanken nahe, ob es in solchen Fällen nicht gerathen sei, auf einen Vorschlag näher einzugehen, der vor einiger Zeit von Favre gemacht wurde. Er wies auf Grund seiner zahlreichen Experimente an Kaninchen darauf hin, dass die Mortalität der Nierenexstirpation sehr herabgedrückt werden könne, wenn man der Entfernung der Niere eine Unterbindung ihres Ureters vorausschicke und erst nach einiger Zeit, nach Verlauf von etwa 14 Tagen, die Entfernung der Niere vornehme. Es wird auf diese Weise der Organismus ganz allmählich der Function einer Niere beraubt, da ja nach der Ureterunterbindung die Niere nicht mit einem Male aufhört, Urin auszuscheiden. Es war Favre bei seinen Experimenten auf diese Weise geglückt, die Mortalität von 66 Proc. auf eine solche von 12 Proc. herabzusetzen. Der bacteriologische Theil seiner Arbeit erweckt grosse Bedenken. Er sieht die Hauptgefahr in einer bald nach der Operation entstehenden parenchymatösen Nephritis, die nach dem Ergebniss seiner Untersuchungen durch das Eindringen von Mikroorganismen entstehen soll. Solche „Pilze" seien aber nach seinen früheren Untersuchungen auch in der normalen Niere fast immer vorhanden. Mag nun aber auch die von ihm gegebene Erklärung nicht die zutreffende sein, so bleibt

die ermittelte Thatsache der geringeren Gefahr einer zweizeitigen Nierenexstirpation doch immer bestehen und muss, wenn ähnliche Beobachtungen, wie wir sie gemacht haben, sich mehren, auch für die Operationen am Menschen berücksichtigt werden. Selbstverständlich müssen aber bei solchen Operationen alle diejenigen Dinge vermieden werden, welche einen schädigenden Einfluss auf die zurückbleibende Niere auszuüben im Stande sind. Wir müssen unbedingt die Verwendung der Antiseptica aufs Aeusserste beschränken.

Ueber die schädliche Wirkung stärkerer Antiseptica auf die Parenchymorgane hat jeder Operateur seine eigenen schlimmen Erfahrungen gesammelt. Durch ausgiebige experimentelle Untersuchungen ist diese Thatsache, besonders durch Sänger[1]) in einer die grösste Beachtung verdienenden Arbeit eingehend begründet worden.

Er fand nach der Einverleibung mässiger Mengen der verschiedenen (auch leichteren) Antimykotica: Sublimat, Carbol, Jodoform, Borsäure, Salicylsäure stets eine Reihe pathologischer Veränderungen besonders in der Rindenschicht der Nieren, die zwar bisweilen wieder rückgängig wurden, aber auch in mehreren Fällen zu einer chronischen Nephritis führten. Die Gefährlichkeit der Borsäure für die Nieren ist auch durch Plaut[2]) experimentell erwiesen worden. An klinischen Belegen für diesen Punkt ist gleichfalls kein Mangel.

Auch die Narkose schliesst grosse Schädlichkeiten in sich; über die Gefahr derselben bei bereits vorhandener Nierenerkrankung hat Jeder seine Erfahrungen gemacht. Israel hat uns nun aber durch sorgfältige Untersuchungen, die auf seine Veranlassung von Rindskopf[3]) vorgenommen wurden, darüber belehrt, dass auch bei Patienten, die vorher keinerlei Zeichen von Nierenerkrankung hatten, durch die Chloroformnarkose Störungen im Nierenparenchym herbeigeführt wurden.

Rindskopf hat unter 93 verwerthbaren Fällen 31 mal Veränderungen im Harn (Auftreten von Eiweiss, Cylindern, Leukocyten) nachweisen können. Aehnliches berichtet Wunderlich[4]), der auch die Aethernarkose in die Untersuchungen hereinbezog. Die Wirkung des Aethers ist im Wesentlichen dieselbe, wenn auch in geringerem Maasse, als bei Chloroform. Es dürfte daher in solchen Fällen doch die Aethernarkose vorzuziehen sein, zumal eine neue Serie von Untersuchungen nach Aethergebrauch aus der Münchener chirurgischen Klinik

1) Berliner klin. Wochenschr. XXV. 22. 24. 1888.
2) Inaug.-Diss. Würzburg 1888.
3) Deutsche med. Wochenschr. XIX. 40. 1893.
4) Beiträge zur klin. Chirurgie. XI. 534. 1894.

durch Barensfeld[1]) unter 150 Fällen nur einmal eine vorübergehende Albuminurie ergab. Jedenfalls ist es wichtig, mit einer möglichst geringen Menge des Narkoticum auszukommen.

IV.

Endlich möge noch ein Fall Erwähnung finden, der für die Anfangsstadien der Hydronephrose von Interesse ist.

Patient, 27jähriger Kaufmann aus gesunder Familie, litt seit Herbst 1892 in bestimmten Zwischenräumen (meist 5 Tage) an Schmerzanfällen mit stets gleichartigem Charakter. Dieselben setzen mit starker Uebelkeit, auch Erbrechen, ein, es treten dann heftige Schmerzen in der linken Lendengegend ein, die von hier schräg nach innen und abwärts zur Harnblase ausstrahlen. Patient ist genöthigt, in dieser Zeit das Bett zu hüten; es besteht völlige Appetitlosigkeit und grosse Mattigkeit. Dauer der Anfälle meist $1\frac{1}{2}$—2 Tage, darauf stellt sich das Wohlbefinden sehr schnell wieder her. Patient hat in den letzten Wochen eine Trinkwassercur (Sauerbrunnen) gebraucht, unter deren Wirkung der Zustand etwas besser geworden, die Zwischenräume etwas verlängert, die Anfälle gemildert sind.

Der letzte Anfall endigte vor 2 Tagen; er war der längste; Dauer $3\frac{1}{2}$ Tage. Zur eventuellen operativen Behandlung trat Patient in die Klinik ein.

Vor 2 Jahren gonorrhoische Infection, die erst nach 6 Monaten ganz beseitigt war; Urin soll seit jener Zeit stets trübe und wolkig gewesen sein. Steine nie im Urin beobachtet.

Status praesens am 20. April 1893. Ziemlich kleiner, schwächlich gebauter, mässig gut genährter Mann von fahler, blasser Gesichtsfarbe; Musculatur schlaff. An den inneren Organen lässt sich nichts Abnormes nachweisen.

In der Nierengegend besteht weder eine Vorwölbung, noch Schmerzhaftigkeit bei Druck; Leber nicht vergrössert.

Urin zeigt starke wolkige Trübung, beim Stehen reichlichen weisslichen, geballten Satz, der zum grössten Theile aus Schleim besteht; daneben wenig weisse Blutkörperchen und einzelne Epithelien; niemals Concremente. Geringe Menge von Eiweiss im Urin.

Patient erhält ein Purgans, soll sich möglichst viel Bewegung machen, um den Eintritt eines Anfalles zu beschleunigen.

Temperatur normal. Puls 78, mittelgross, weich.

In der Nacht auf den 21. April hatte Patient einen der oben beschriebenen Anfälle mit Erbrechen und lebhaften Schmerzen, die am Morgen noch andauern; bei gekrümmter Körperhaltung sind die Schmerzen erträglicher.

Abends 38,2. Urin unverändert.

Am 22. April ist Patient völlig schmerzfrei. Urin trübe, im Bodensatz keine Spur von Concrementen. Da Patient dringend von seinen Beschwerden befreit zu werden wünscht, und der Gedanke an ein vor-

1) Münchener med. Wochenschr. Nr. 41. 1894.

handenes Concrement doch der nächstliegende war, die Schmerzen immer auf der linken Seite localisirt waren, wurde am 24. April in Narkose bei rechter Seitenlage durch einen der 12. Rippe parallelen Schnitt vom äusseren Rande des Sacrolumbalis schräg nach unten und aussen zunächst vom freien Ende der Rippe ein ca. 3 Cm. langes Stück resecirt, hierauf stumpf der obere Pol der linken Niere freipräparirt. Die Niere erscheint in Form und Grösse normal; das Nierenbecken wird ebenfalls der Betastung zugänglich gemacht; es ist etwas erweitert; Concremente lassen sich nicht durchfühlen. Durch einen kleinen Schnitt in das Nierenparenchym an der Convexität wird das Becken geöffnet; es entleert sich etwas Harn, keine Concremente. Um die Niere recht gut abtasten zu können, wurde am Rande des Sacrolumbalis ein etwa 6 Cm. langer Schnitt senkrecht nach abwärts zum oberen Ende des ersten Schnittes geführt.

Bei sorgfältigster Durchtastung der ganzen Niere ist kein pathologischer Befund festzustellen. —

Um einem allenfalls doch vorhandenen Concremente noch freien Weg zur Entleerung zu lassen, wurde die Nierenwunde tamponirt, die äusseren Wunden bis auf eine kleine Stelle genäht, Mooskissenverband.

25. April. Es bestehen nur geringe Schmerzen an der Wunde bei Bewegungen. Temperatur normal. Urin ist stark bluthaltig. Verband mit Blut und auch etwas mit Harn durchtränkt. Verband wie vorher. Als Getränk wird Milch mit Kalkwasser gegeben; flüssige Kost. Abends Temperatur 38,0. Wenig Schmerzen.

28. April. Verbandwechsel. Wunde granulirt gut. Verbandstoffe wenig durchtränkt; Harn in denselben nicht nachweisbar. Temperatur normal. Urin zeigt erheblich weniger Blutbeimischung.

30. April. Völlig schmerzfrei, Urin ist frei von Blut, trübe.

3. Mai. Entfernung der Nähte, die offene Wunde zeigt gute Granulationen, wenig Secret. Urin ist von derselben Beschaffenheit wie vor der Operation. Schmerzen, namentlich Anfälle der früheren Art, fehlen ganz.

6. Mai. Patient wird in ambulante Behandlung entlassen. Am 15. Mai war die Wunde völlig geschlossen, etwas eingezogen.

Nach der Entlassung fühlte sich Patient völlig wohl bis Ende Juli. Nach einer anstrengenden Ruderpartie verspürte er zuerst wieder dumpfen Schmerz in der linken Nierengegend, allmählich bildeten sich wieder Anfälle aus, die alle 14 Tage bis 3 Wochen eintraten und in Schmerzen, die von der linken Niere zur Blase zogen, bestanden; Erbrechen und Fieber fehlten; nach 36—48 Stunden war Alles wieder vorüber, nur fühlte sich Patient angegriffen. In letzter Zeit will er bemerkt haben, dass namentlich der Genuss von reichlicheren Flüssigkeitsmengen, besonders von Bier, die Anfälle auslöst.

Da ihm die Beschwerden sehr lästig waren, trat er am 3. Januar 1894 wieder in die Klinik ein.

Status am 4. Januar 1894. Patient ist recht blass, sieht kränklich aus, fühlt sich jedoch zur Zeit wohl.

In der linken Lendengegend, entsprechend dem Verlauf der 12. Rippe, eine 1—1½ Cm. breite, in der Mitte etwas eingezogene und adhärente Narbe, auf Druck nicht empfindlich. Urin enthält etwas Schleim, weder Eiweiss noch Zucker, ist sauer reagirend.

Um den Einfluss der zugeführten Flüssigkeitsmenge zu prüfen, trinkt Patient grosse Mengen Wildunger Wasser; am 2. Tage tritt ein Anfall ein. Patient hat die Schmerzen von der linken Nierengegend zur Blase ausstrahlend, ist dabei sehr angegriffen. Der im Anfall entleerte Urin ist stark getrübt, stark alkalisch, spec. Gewicht 1022.

Im Sediment hauptsächlich Phosphate und kohlensaure Kalksalze, daneben aber auffallender Weise auch Eiterkörperchen in mässiger Menge.

Nach 24 Stunden ist Patient wieder schmerzfrei, der Urin von saurer Reaction, wesentlich aufgehellt. Spec. Gewicht 1018, aber auch jetzt noch etwas Eiter im Sediment.

Da es den Anschein hat, als ob eine Secretansammlung im Nierenbecken stattfinde, wird die Wiederholung der Nephrotomie beschlossen.

11. Januar. In Narkose wird in der alten Narbe die Durchtrennung der Weichtheile vorgenommen; die Niere an normaler Stelle isolirt und etwas hervorgezogen.

An der früheren Incisionsstelle ist die Nierensubstanz verdünnt, erscheint aber sonst für die Besichtigung normal. Es gelingt mit leichter Mühe die Narbe mit der Hohlsonde auseinanderzudrängen; bei längerem Sondiren und Palpieren entleert sich ziemlich unerwartet eine grössere Menge trüber, dicker, urinöser Flüssigkeit. Es scheint also ein relatives Hinderniss für die Entleerung des Nierenbeckens vorzuliegen, das sich nur bei stärkerer Nierensecretion in einer störenden Weise geltend macht, aber doch intensiv genug ist, um einen geringen chronischen Katarrh des Nierenbeckens zu unterhalten.

Es wurden nun zunächst ausgiebige Versuche gemacht, einen dünnen englischen Katheter in den Ureter einzuführen, aber ohne Erfolg; es tritt immer ein elastisches Hinderniss entgegen. Um für die Entleerung möglichst günstige Bedingungen zu schaffen, wird sodann die Niere nach oben geschoben und dort mit 3 Silberdrahtnähten, durch die Nierensubstanz hindurchgehend, an die 11. Rippe festgeheftet. Die Wunde durch Naht grösstentheils geschlossen.

Jodoformgazetampon. Mooskissenverband.

12. Januar. Patient ist nach der Operation sehr angegriffen und apathisch; Urin wird bald spontan entleert, der reichlich Blut enthält. Die Verbandstoffe mit Blut durchtränkt, aber ziemlich trocken; kein Geruch nach Urin wahrnehmbar. Verband wie bisher.

Temperatur immer normal; Patient erholt sich sehr langsam. Urin wird immer spontan entleert, niemals durch die Wunde, wird bald ganz frei von Blutbeimengung; auch die Eiterkörperchen werden spärlicher. Bei später vorgenommenen Versuchen liess sich ein dünner Katheter 25 Cm. weit einführen, so dass sicher der obere Theil des Ureters nun durchgängig war.

Versuche mit Trinken von grossen Flüssigkeitsmengen, Wildunger Wasser, machen keine Störungen; die Wunde lässt niemals Urin austreten, schliesst sich allmählich durch Granulationen, so dass Patient am 29. Januar mit fast geheilter Wunde und gutem Allgemeinbefinden entlassen werden konnte.

Seither hatte der Patient unter diesen Störungen nicht mehr zu leiden.

Wir müssen also annehmen, dass durch die Hochlagerung und Befestigung der Niere ein Hinderniss für den Abfluss des Urins dauernd beseitigt wurde.

Die beobachteten Krankheitserscheinungen stimmen sehr gut zu dem Bilde, welches von verschiedenen Beobachtern (besonders auch Israel, l. c.) als intermittirende Hydronephrose beschrieben wurde. Sehr eingehend ist die auf 83 sorgfältig beobachtete Fälle gestützte Beschreibung von Tessier und Baudouin.[1]) Die Hauptsymptome sind die anfallsweise auftretenden heftigen Schmerzen, die Ausbildung eines elastischen Tumors in der Nierengegend, die Verminderung der Harnabscheidung während des Anfalles; am häufigsten finden sich solche Anfälle bei beweglichen Nieren, bei denen leicht eine winklige Abknickung des Ureters eintritt, die mit der Rückkehr der Niere an die normale Stelle wieder aufgehoben wird. Tuffier[2]) hat diesen Vorgang experimentell bei Thieren festgestellt und auch ein umfangreiches klinisches Material darüber mitgetheilt. Macht man bei einem Thiere die Niere beweglich, so kommt es zu einer Krümmung des Ureters, die bei stärkerer Füllung des Nierenbeckens allmählich zu einer vollständigen Abknickung führt. Durch Reposition der Niere können die ganzen Störungen wieder rückgängig werden. Dieser Mechanismus dürfte wohl bei vielen sogenannten Einklemmungen von Wandernieren vorliegen.

In unserem Falle lag eine Wanderniere nicht vor. Eine Erklärung könnte in einem spitzwinkligen Abgang des Ureters vom Nierenbecken liegen; an dem Scheitelpunkte des spitzen Winkels erfährt die Schleimhaut eine Faltung, welche nach Art einer Klappe die Oeffnung des Harnleiters überragt; solcher Fälle sind in der Literatur eine grössere Anzahl vorhanden; damit würden die Schwierigkeiten, den Ureter zu katheterisiren, im Einklang stehen.

Sehr zutreffend erscheint die Erklärung von Küster[3]) für solche Fälle, in denen periodische Harnretention bei vorhandenem Katarrh des Nierenbeckens beobachtet wird. Bei einem solchen Katarrh ist immer eine Schwellung der gesammten Schleimhaut vorhanden, die auch zu einer Verengerung der Mündung des Harnleiters in das Nierenbecken führen muss. Bei reichlicher Harnabsonderung, insbesondere nach der Aufnahme reichlicher Getränke, wird sich leicht ein Missverhältniss zwischen der Secretmenge und dem Umfange der abführenden Wege ausbilden können, so dass es zu einer Stauung im

1) Revue de chirurgie. XI. 9. 10. 12. 1891.

2) Annales des maladies des org. génit.-urin. XII. 401. 1894.

3) Ueber die Sackniere. Deutsche med. Wochenschr. XIV. 19—22. 1888.

Nierenbecken kommt. Durch die Drucksteigerung wird die auf der Unterlage verschiebliche geschwollene Schleimhaut nach der Richtung des Abflusses verschoben (ähnlich wie dies mit der Darmschleimhaut bei der Kotheinklemmung geschieht) und dadurch ein mit der Ausdehnung und Spannung immer stärker werdendes Hinderniss geschaffen.

Diese Erklärung passt sehr gut auf unseren Fall; der Patient hatte einen, wenn auch leichten, Katarrh des Nierenbeckens (vielleicht im Anschluss an die langdauernde Gonorrhoe); besonders interessant ist das später sehr ausgesprochene Verhalten, dass jeder stärkere Genuss von grösseren Flüssigkeitsmengen, besonders Bier, fast mit Sicherheit einen Anfall auslöste.

In Bezug auf die Gefahr, die mit solchen temporären Retentionen verknüpft ist, hat besonders Israel (l. c.) darauf hingewiesen, dass aus oftmaligen Stauungen leicht eine dauernde Erweiterung des Nierenbeckens, eine Hydronephrose hervorgeht. Nur solange das Nierenbecken seine volle Elasticität bewahrt, kehrt es mit der Beseitigung des Abflusshindernisses wieder auf sein normales Volumen zurück. Ist aber durch mehrmalige länger dauernde Dehnung die Elasticität vermindert, so bleibt eine Erweiterung bestehen, die nothwendiger Weise eine immer weitergehende Ausdehnung zur Folge hat. Ist einmal eine Hydronephrose vorhanden, so besteht immer die Gefahr einer Pyonephrose, und dies um so mehr, wenn schon ein geringer Katarrh des Nierenbeckens beim Beginn vorhanden war. Nach den zahlreichen in der Literatur vorhandenen Angaben scheint die Umwandlung einer Hydro- in eine Pyonephrose hauptsächlich auf dem Wege des Ureters zu geschehen, während eine Infection durch die Blutbahn nur sehr selten vorkommt.

Jedenfalls sollen derartige intermittirende Harnstauungen möglichst bald und gründlich in Behandlung genommen werden, weil nur dann schwerere Complicationen mit Sicherheit zu vermeiden sind.

So sehen wir auf sehr verschiedenen Gebieten, dass die Nierenerkrankungen für die chirurgische Therapie ein ausgiebiges und dankbares Arbeitsfeld abgeben. Es harren aber auch noch viele Fragen der endgültigen Lösung, die nur durch Zusammenfassung der Erfahrungen vieler Mitarbeiter geklärt werden können. In einem solchen Stadium sind aber alle einschlägigen Beobachtungen von Bedeutung; zu dieser gemeinsamen Arbeit soll auch unsere Mittheilung ein Scherflein beitragen.

XXIII.

Beobachtungen über die Variabilität der Bacterienverbände und der Colonieformen unter verschiedenen physikalischen Bedingungen.

Von

Dr. Werner Rosenthal

in Erlangen.

Die folgenden Untersuchungen, die ich im pathologisch-anatomischen und bacteriologischen Institut zu Erlangen und unter Leitung von Herrn Prof. Dr. Hauser machte, schliessen sich an zwei ebendort von mir gemachte gelegentliche Beobachtungen an. Leider konnte ich ihnen nur einige Wochen und in diesen auch nicht meine ganze Zeit widmen, und da ich sie jetzt nicht fortsetzen kann, so will ich dieselben veröffentlichen, obwohl ich mir wohl bewusst bin, dass sie unfertig sind, damit sie vielleicht von anderer Seite als Vorarbeit benutzt werden können.

Die erste Beobachtung war folgende: In Plattengüssen, die aus dem Dünndarminhalt einer frischen menschlichen Leiche angelegt waren, zeigten sich für sich allein, wie in einer Reincultur, eigenthümliche Colonien, theils im Ganzen plump zopfähnlich gedreht, theils kugelig rund, aber mit Buckeln und zopfähnlichen Fortsätzen. Es schien eine Art Ausschwärmen stattgefunden zu haben, denn diese Colonien waren in den Verdünnungen viel zahlreicher, als zu erwarten, und ungleichmässig über die Schale zerstreut. Ein Oberflächenwachsthum war zunächst nicht zu beobachten. Das ganze Bild erinnerte an manche Wachsthumsformen von Proteus vulgaris. Von einem mit dem gleichen Material angelegten Agarstrich hatte sich ein ganz zarter Schleier rasch weit über die Oberfläche verbreitet und zeigte einen in phantastische Schnörkel ausgezogenen Rand, umsäumt von einer Zone kleiner isolirter Rasen.

Die Weiterzüchtung von diesen Colonien ergab nun als ganz unzweifelhaft, dass sich hier nur eine Bacterienart fand, und zwar Bact.

coli, welches in Gelatinestichculturen und -schalengüssen, wie auf Kartoffeln ganz charakteristisch wuchs. Auch eine unregelmässig gestaltete, isolirt liegende Colonie auf einer der ursprünglichen Schalen, welche sich weiter entwickelte, während die dichter liegenden im Wachsthum sistirten, zeigte auf die Oberfläche durchgebrochen ganz den zarten, gekerbten und mit Linien, die der Grenze parallel laufen, gezeichneten Rasen, wie er für Bact. coli und Typhusbacillus charakteristisch ist.

Herr Prof. Hauser, dem ich diese Platten zeigte, theilte mir mit, dass er kurze Zeit vorher ähnliche Colonieformen in Plattengüssen gesehen habe, die aus Cholera-nostrasstuhl angelegt waren, und in denen die weitere Untersuchung nur das Vorhandensein von zwei Bacterienformen, von Bact. coli und einer Gelatine verflüssigenden Art ergab.

Wie ich später bei Durchforschung der Literatur fand, hat auch Baginski[1]) an Bact. coli-Colonien „Vorbuchtungen und eigenthümlich verzweigte Formen" gesehen. Weitere hierher gehörende Beobachtungen fand ich aber weder in Kiessling's Monographie über Bact. coli[2]), noch an anderen Orten erwähnt.

Ich hatte diese Colonieform von Bact. coli während einiger sehr heisser Tage, an denen die verwendete Gelatine nur sehr langsam erstarrte, beobachtet, Herr Prof. Hauser dieselbe in der Nachbarschaft peptonisirender Colonien. Auch die Beobachtung Baginski's fällt in die heissesten Monate, wie aus dem Zusammenhang seines Berichtes hervorgeht. Ich vermuthete deshalb, dass die Consistenz der Gelatine von Einfluss sei, und legte Plattengüsse, zunächst von jenem Stamm, der zu der ersten Beobachtung geführt hatte, inzwischen aber in 10 proc. Gelatine in Wetzsteinformen gewachsen war und sich als typisches Bact. coli erwiesen hatte, in 3,3 proc. und in 2,5 proc. Gelatine an. Diese dünnen Gelatinen bereitete ich durch Verdünnung fertiger 10 proc. Fleischwasserpeptongelatine mit Peptonkochsalzbouillon.

Auf genaues Einhalten der Bruchtheile der Procente verwandte ich keine Mühe, von der Voraussetzung ausgehend, dass die Consistenz der Gelatine nicht nur vom Procentgehalt, sondern auch von der Temperatur und weiter von schwerer controlirbaren Factoren, wie vorhergehendem Erhitzen u. s. w., abhängig, und deshalb ein typisches Wachsthum für ganz bestimmten Procentgehalt nicht zu erwarten sei.

1) Ueber Cholera infantum u. s. w. Berliner klin. Wochenschr. XXVI. 1889.
2) Hygienische Rundschau. III. 1893. S. 724 ff.

Diese dünnen Gelatinen waren keineswegs flüssig; bei 15—20° C. zeigte die 2,5 proc. auch schon in dünner Schicht ein Zittern der Oberfläche bei heftiger Bewegung. Bei Temperaturen über 20° begann sie flüssig zu werden.

In 3,3 proc. Gelatine bildete Bact. coli bei 15—20° C. in den ersten 24 Stunden im Allgemeinen ellipsoidische Colonien, die aber deutlich lockerer sind, als die gewöhnlichen „wetzsteinförmigen". Aus den beiden Polen dieser Colonien sieht man fast regelmässig einzelne Fäden und isolirte Bacterien herausragen; zuweilen lösen sich auch aus der übrigen Oberfläche solche ab, die dann aber gewöhnlich mit der Oberfläche nur einen spitzen Winkel bilden und selten senkrecht von ihr fortstreben. Andere Male findet man aber bei ungefähr gleichaltrigen Colonien keine isolirten herauswachsenden Fäden, sondern an ihrer Stelle nur der Colonie anliegende kleine Knöpfe. Häufig und charakteristisch erscheinen „citronenförmige" Colonien: Elliptoide, an deren beiden Polen noch kleine Knöpfe aufgesetzt erscheinen. Diese Formen entstehen anscheinend dadurch, dass Perioden grösserer Beweglichkeit der Bacterien mit solchen geringerer abwechseln: in den ersteren wachsen einzelne Fäden und Individuen in die Gelatine hinaus, in den letzteren vermehren sie sich an Ort und Stelle. Dieser Periodenwechsel tritt nun, wie längere Beobachtungen zeigen, in 24 Stunden einmal ein, und es ist sehr zu vermuthen, dass er vom Gange der Temperatur abhängig ist. Mit dem weiteren Wachsthum nehmen die Colonien mehr kugelige Gestalt an: doch erfolgt immer wieder von Zeit zu Zeit ein Hervorwachsen, die Colonien bekommen daher vom dritten Tage an ein unregelmässig gebuckeltes, und wenn sie noch grösser werden, gerunzeltes Aussehen. Häufig, wenn man kurz nach der Mittagszeit, dem Höhepunkt der Temperaturcurve, untersucht, kann man auch die einzelnen herausgewachsenen Fäden und Bacillen beobachten. Dass es sich dabei nicht nur um Herauswachsen, sondern auch um Fortwandern handelt, lässt sich daraus erkennen, dass einzelne Bacterien und kurze Ketten zuweilen deutlich getrennt von den übrigen herausgewachsenen liegen, wenn auch immer in unmittelbarer Nähe der Colonie.

In 2,5 proc. Gelatine sind die Formen noch viel lockerer: bei einer Temperatur von 20° besteht der Körper eintägiger Colonien nur aus einem lockeren Bündel von Bacterien, das an beiden Enden in lange gerade und unregelmässig gekrümmte und geknickte Fäden und einen Haufen isolirter und ziemlich weit zerstreuter Bacterien übergeht. Eine merkbare Ortsbewegung liess sich aber auch bei dieser Temperatur nicht beobachten.

Wenn die Colonien bei etwas niedereren Temperaturen wachsen, entstehen dieselben Formen wie in 3,3 proc. Gelatine, nur dass die auswachsenden Fäden länger, zahlreicher und regelmässiger zu beobachten sind.

Ein typisches Oberflächenwachsthum konnte ich nie beobachten.

Um zu untersuchen, ob dieses Verhalten in verdünnter Gelatine eine Eigenthümlichkeit von Bact. coli sei, machte ich Aussaaten von anderen beweglichen Bacterienarten in solchen Nährböden, und zwar vom Typhusbacillus, Choleravibrio und Bac. subtilis.

Die Typhusbacillen entnahm ich einer im Erlanger Laboratorium fortgezüchteten Cultur und machte von dem zu den Plattengüssen mit verdünnter Gelatine verwendeten Material zu gleicher Zeit eine Verdünnung in 10 proc. Gelatine, die sich als Reincultur ganz typischer Eberth'scher Bacillen erwies. In verdünnter Gelatine verhielten sich dieselben den Colonbacterien sehr ähnlich. Nur zeigten sie unter gleichen Bedingungen immer noch lockereres Wachsthum, als die letzteren. Dass durch vergleichende Beobachtung beider Arten in verdünnter Gelatine und bei ganz bestimmten Temperaturen sich Unterschiede finden lassen, die zur Diagnose beider Arten beitragen, kann ich nur vermuthen: meine Versuche sind viel zu klein an Zahl, um diese Frage zu entscheiden, besonders da es sich um ein so leicht variirendes Bacterium wie Bact. coli handelt. Dieselben sind insbesondere auch deshalb nicht ausreichend, weil ich sie im Sommer machte, und die Culturen Temperaturschwankungen ausgesetzt waren, die sich weder voraus noch nachträglich berechnen liessen und häufig bis 10° betrugen. Die Temperatur kann aber in drei Richtungen die Colonieformen beeinflussen: 1. die Schnelligkeit der Vermehrung, 2. die Eigenbewegung der Bacterien und 3. die Consistenz der Gelatine.

Bei Typhuscolonien in dünner Gelatine beobachtete ich die Bildung ganz regelmässiger Spirillen neben der Bildung gerader Fäden. Diese Form des Typhusbacillus ist meines Wissens noch nicht gesehen worden [1]), und sie scheint mir sowohl für die Beurtheilung der gewöhnlichen Classificationsschemen, als auch vielleicht für die Diagnose wichtig, da ich bei Bact. coli neben geraden zwar häufig mehrfach geknickte Fäden, aber nie so ganz regelmässige Schraubenformen beobachtete.

Bei Bact. coli sowohl wie bei Typhusbacillen sah ich in 2,5 proc.

---

1) Vergl. W. Dunbar, Ueber den Typhusbacillus und das Bact. coli commune. Zeitschr. f. Hygiene. XII. 1892. S. 485 ff.

Gelatine häufig um ältere Colonien in einem gewissen Umkreise junge ausgesät. Ich weiss nicht, wie weit es sich hierbei um eine Fortbewegung der Bacterien in noch fester dünner Gelatine und wie weit vielleicht um zeitweise Verflüssigung der letzteren handelt, da ich eben die Temperatur nicht immer beobachten konnte. Mit dem Mikroskop konnte ich ein Wandern der Bacterien in der Gelatine nicht erkennen.

Die Choleravibrionen zeigten in dünner Gelatine ganz anderes Verhalten. Sie entwickeln sich zunächst genau wie in 10 proc. Gelatine, kaum dass die Verflüssigung etwas früher beginnt. Platten von 2 oder 3 Tagen zeigen zunächst überall geschlossene kugelige Colonien, die einen mit etwas gerunzelter Oberfläche, die anderen mit ganz schmaler verflüssigter Zone und einem Kranze ganz kurzer Strahlen. Sehr schön kann man auch die mannigfaltigen Arten des Hineinfliessens und Zusammenwachsens verschiedener benachbarter Colonien sehen, wie sie Dahmen[1]) beschrieben hat. Sucht man aber mit enger Blende eine solche Platte genau durch, so findet man, schon am 2., zahlreicher noch vom 3. Tage an, kleine Colonien, oder vielmehr Gruppen von Vibrionen zwischen den älteren liegen. Dieselben haben gar keine bestimmte Form; häufig zwar sind es längliche Bündel oder kleine Zöpfe, sonst aber stehen aus ganz unregelmässigem Körper in dieser oder jener Richtung einzelne kurze Spirillen heraus. Diese jüngeren Colonien liegen in allen Schichten der Gelatine; sie sind in mässig dichten Plattengüssen weniger zahlreich als die ursprünglichen Colonien, waren aber überall vorhanden, ohne dass irgend ein Umstand auf eine Verunreinigung der Culturen hingedeutet hätte. Ich bin daher der Meinung, dass sie durch Auswanderung einzelner, mit besonders energischer Eigenbewegung begabter Vibrionen aus den Colonien entstehen, die dann in der frischen Gelatine liegen bleiben, sich dort vermehren und, indem ihre Nachkommen in gewissem Grade die erhöhte Eigenbewegung erben, zur Entstehung unregelmässiger Gruppen Anlass geben. Bei der Weiterentwicklung scheinen mir diese Colonien den gewöhnlichen wieder ähnlich zu werden: ich konnte das nicht genau verfolgen, denn einerseits werden immer neue solche Colonien gebildet, und andererseits tritt bei so fortwährender Vermehrung der Colonien in wenigen Tagen vollständige Verflüssigung der Schalen ein. Es ist noch zu untersuchen, ob nicht vielleicht alle, auch die aus den zuerst in der Gelatine ausgesäten Keimen sich bildenden Colonien, ehe sie makroskopisch erkennbar werden, ähnliche Formen zeigen.

1) Ueber gewisse Befruchtungsvorgänge bei den Vibrionen u. s. w. Zeitschr. f. Bacteriologie u. Parasitenkunde. XIV. 1893. S. 47 ff.

Direct beobachten konnte ich auch hier bei Cholera eine Fortbewegung der Vibrionen in dünner Gelatine nicht. Leider wurde ich erst nach dem Abtödten der Culturen aufmerksam, dass sich in der einen Platte auch ein eigenthümliches Oberflächenwachsthum fand: im Zusammenhang mit einer der beschriebenen, secundär gebildeten unregelmässigen Colonien fanden sich Scheiben in einfacher Schicht locker liegender Kommabacillen mit ganz lockerem Contour, und in der Nähe waren noch einzelne Gruppen von Vibrionen und einzelne Individuen zerstreut. In diesem einzelnen Fall aber war vielleicht auch eine capillare Wasserschicht auf der Oberfläche der Gelatine Ursache dieser Oberflächenausbreitung.

Die vierte Bacterienart, die ich in den dünnen Gelatinen aussäte, der Heubacillus, zeigte gar kein anderes Wachsthum als auch in 10 proc. Gelatine. Vielleicht waren die Contouren der Oberflächencolonien etwas mehr gelockert als in jener: aber obgleich es sich doch hier um einen lebhaft beweglichen und in Nährlösungen lange Fäden bildenden Bacillus handelt, konnte ich weder ein Herauswandern einzelner Bacillen, noch ein Herauswachsen von Fäden in die Gelatine hinein beobachten.

Der Rest meiner Untersuchungen bezieht sich auf eine Bacterienart, welche ich in einem Plattenguss aus Darminhalt fand, und welche durch ihre besonderen biologischen Eigenschaften meine Aufmerksamkeit fesselte. Dieselbe oder eine ausserordentlich nahestehende Form ist zwar schon von G. und P. Frankland[1]) unter dem sehr charakteristischen Namen Bacillus arborescens beschrieben worden. Aber gerade die auffallendste Eigenschaft, die Beweglichkeit auf 10 proc. Gelatine, ist von den Geschwistern F. nicht gesehen worden, und mir ist auch keine andere hierher gehörige Beobachtung bekannt geworden.

Diese Bacillen erscheinen in jungen Culturen als schlanke Stäbchen von wechselnder Länge, mit abgerundeten Enden, die längeren häufig ein wenig gekrümmt. Sie sind einzeln, zu zweien oder zu kurzen Fäden verbunden; in Bouilloncultur finden sich auch einzelne längere Fäden bis zu 80 μ Länge. Die einzelnen Bacillen aus ganz frischen Culturen erscheinen in gefärbten Deckglastrockenpräparaten 0,4 — 0,65 μ dick. Im lebenden Präparat maass ich 0,8 μ. Die Länge variirt zwischen 1 und 6 μ, im Mittel 4 μ.

In Culturen, die mehr als 4 Tage alt sind, besonders in Agar- und noch mehr in Kartoffelculturen treten zahlreiche Alters- und In-

1) Zeitschr. f. Hygiene. VI. 1889. S. 379.

volutionsformen auf. Als Alterserscheinung ist wohl der Zerfall in kokkenähnliche Individuen aufzufassen, die man einzeln und häufig auch in kurzen Ketten von der Länge der langen Bacillen findet. Als Involutionsformen treten plumpe Individuen bis 1, ja bis fast 2 μ dick auf. Häufig sind einzelne Glieder von Ketten derartig angeschwollen, die benachbarten aber ganz normal. In manchen Präparaten werden dadurch Spermatozoenformen häufig, und zuweilen kann man im hängenden Tropfen beobachten, wie der noch bewegliche zarte Faden den plumpen Kopf mitschleppt. Endlich treten auch ungefärbte Lücken in den Bacillen auf: zuweilen helle Stellen in der Mitte von Kurzstäbchen; andere Male contrahirt sich die färbbare Substanz ganz zu zwei kleinen Kugeln an den Polen, so dass das Stäbchen als Ganzes nur schwer noch zu erkennen ist.

Die normalen Bacterien färben sich nicht leicht intensiv und entfärben sich nach Gram immer vollständig. Etwas fester halten die Involutionsformen Farbstoffe. Geisseln konnte ich weder im lebenden Präparat beobachten, noch gelang mir ihre Färbung; ich glaube aber aus der Bewegungsart auf ihr Vorhandensein schliessen zu müssen.

Die Beweglichkeit, in Flüssigkeiten beobachtet, ist wechselnd. Ein einziges Mal habe ich lebhafte Bewegung im Tropfen gesehen. Gewöhnlich in älteren Culturen zeigte nur ein Theil der Individuen Eigenbewegung. Aber auch in jungen Culturen ist häufig zwar ein Tanzen der Stäbchen, aber keine deutliche Vorwärtsbewegung zu erkennen: so beschreiben auch die Geschwister F. den Bacillus arborescens. Dass in solchen Fällen doch eine zweckmässige Eigenbewegung vorhanden ist, zeigt die Beobachtung, dass sich solche Stäbchen an Luftblasen, die unter dem Deckglas gefangen sind, sammeln. Zu diesen Beobachtungen verwandte ich nicht destillirtes, sondern Leitungswasser oder Bouillon.

Reagenzglasculturen zeigen folgendes Verhalten:

In 10 proc. Gelatinestichcultur breitet sich zunächst von der Einstichstelle ein zarter Schleier mit unregelmässigem Rande auf der Oberfläche aus. Auch aus dem oberen Theile des Impfstrichs wächst ein zarter Schleier heraus, während sich im unteren fast nichts entwickelt. Bei warmer Temperatur am 2. Tage, bei kühlerer später beginnt die Verflüssigung von der Oberfläche her als ganz flache Delle, die sich dann zu einem flachen Kessel vertieft. Die Wand desselben ist wolkig getrübt, während vom oberen Theil des Stiches deutliche Strahlen ausgehen. Am Grunde der Delle oder des Kessels befindet sich ein geringer gelber Satz, während der Stichkanal und

die Oberfläche nur ganz schwach gelbliche Färbung zeigen. Zuweilen schwimmt ein Theil der ursprünglichen Oberflächencultur auf der verflüssigten Gelatine und täuscht so eine Kahmhaut vor. Schon am 3. Tage bei warmer Temperatur erreicht die Verflüssigung das Glas, während sie nach unten nur langsam fortschreitet und 1 bis höchstens 1 1/2 Cm. unter der Oberfläche ganz aufhört. Dabei bleibt die verflüssigte Gelatine klar, und die Bacillen sammeln sich als gelber Bodensatz.

Die verflüssigte Gelatine reagirt etwas stärker alkalisch, als bei der Bereitung. Gasproduction beobachtete ich nicht.

Die älteren Gelatinecultureu haben einen eigenthümlichen, nicht sehr intensiven faden Geruch, in dem sich Ammoniak und ein aromatischer Bestandtheil unterscheiden liessen. Schwefelwasserstoff liess sich durch Eisenzusatz zu der Gelatine nicht nachweisen.

Auf schräger Agaroberfläche entwickelt sich auf dem Impfstrich zunächst ein zarter feuchter Rasen, von dem kaum erkennbare Schnörkel auskriechen, die bald das Glas erreichen. Langsam verdickt sich dann die Mitte und nimmt erst gelbliche, später kräftig gelbe Farbe (wie eine junge Colonie von Staph. pyog. aureus) an. Das Wachsthum hört erst auf, wenn die ganze Oberfläche mit einem deutlichen Rasen überzogen ist. Dann bleibt aber zuweilen noch eine scharfe Grenze zwischen dem dickeren sattgelben inneren und dem zarteren äusseren Rasen bestehen.

Auf Kartoffeln entwickelt sich ein mehr trocken aussehender, nicht weit ausgedehnter und scharf begrenzter Rasen, der in der Mitte gelbbraun, an den Rändern chromgelb gefärbt ist.

In Bouillon entwickelt sich rasch eine Trübung. Eine Kahmhaut wird nicht gebildet, und nach einigen Tagen findet man einen gelblichen Bodensatz.

Gegen höhere Temperaturen ist der Bacillus sehr empfindlich. Von 6 Agar-, Kartoffel- und Bouillonröhrchen, die nach der Impfung 2 oder 3 Tage im Brütschrank bei 37° — 38° gestanden waren, entwickelten sich nur in zweien nachträglich einzelne Keime: die 4 anderen blieben steril, während zugleich angelegte und im Zimmer gehaltene Culturen sich üppig entwickelten.

Das Temperaturoptimum scheint bei oder über 20° zu liegen. Doch entwickeln sich Culturen auch bei Temperaturen unter 10° noch kräftig, wenn auch viel langsamer. Irgend etwas, das auf die Bildung von Dauersporen hindeutet, konnte ich nicht beobachten. Doch zeigten sich mehr als 6 Wochen nach der Impfung sowohl Gelatine- wie Agarculturen noch entwicklungsfähig.

Auf Anaerobiose habe ich diese Bacillen nicht untersucht. Aus dem Verhalten im Gelatinestich und gegen Luftblasen ist zu schliessen, dass es sich um obligate Aerobien handelt.

Auch die Pathogenität zu untersuchen, schien überflüssig, da sich die Bacterien bei Bluttemperatur gar nicht entwickeln.

Die wichtigste Eigenthümlichkeit dieser Mikroben ist ihr Verhalten in Gelatineplattengüssen. Nach 24 Stunden kann man in einer bei 15°—20° C. gehaltenen Schale mit 10 proc. Gelatine mit dem blossen Auge noch nichts erkennen, mit dem Mikroskop aber findet man höchst charakteristische Colonien: ein kurzes compactes Stämmchen verzweigt sich nach beiden Seiten hin ganz wie ein kahler Baum, etwa eine Buche, bis zu ganz feinen, kaum erkennbaren, aus einzelnen Bacillenfäden bestehenden Aesten. Unter den angegebenen Bedingungen zeigen in einem nicht zu dichten Guss aus einer Reincultur fast alle Colonien diese Form; nur einzelne, vielleicht immer aus mehreren zufällig zusammenliegenden Keimen hervorgegangen, zeigen einen mehrpoligen Bau, indem sie sich nach drei oder noch mehr Seiten hin in Verzweigungen auflösen.

Nach 48 Stunden haben alle solche Colonien eine andere, ebenso charakteristische Gestalt angenommen. Der Stamm hat sich verdickt, ohne an Länge zuzunehmen, und die Verzweigungen haben sich vervielfältigt, so dass von beiden Enden des Stammes sehr zahlreiche Strahlen auseinanderstreben: die einfachste dadurch entstehende Form ist die einer Getreidegarbe. Häufig verdickt sich aber der Stamm nicht gleichmässig, sondern zeigt eine, oder auch zwei Einschnürungen in der Mitte. Die Aestchen streben dann häufig auch nicht vollständig aus einander, sondern sind mehr zusammengebogen: es entstehen dadurch Formen, die man mit zwei, mit den Füssen zusammenhängenden Polypen vergleichen kann, und die als Ganzes sehr an die papiernen Knallbonbons erinnern. Zuweilen sieht man schon in den etwas jüngeren Stadien aus der Mitte der Stämme kleine Aestchen herauswachsen, die sich dann gewöhnlich wie ein Ring um den Stamm herumlegen, ihre Seitenäste aber nach allen Richtungen schicken. Durch die Weiterentwicklung solcher Seitentriebe wird allmählich die Gestalt der Colonien unregelmässiger und kann alle nur möglichen Formen annehmen.

Schon nach 24 Stunden sieht man, wie an einzelnen hochgelegenen Colonien aus Aestchen, die die Oberfläche erreichen, zarte in geschwungenen Linien an der Oberfläche sich ausdehnende Bacillenzüge hervorgehen, die breiter erscheinen als die feinen Fäden, aus

denen sie entspringen, aber viel schwerer in ungefärbtem Zustande zu erkennen sind.

Nach 48 Stunden zeigen die Platten auch für das unbewaffnete Auge schon ein charakteristisches Aussehen. Auf der glänzenden Oberfläche der Gelatine erscheinen einige rundliche Stellen matt, wie angeätzt. Betrachtet man eine solche Stelle mit schwacher Vergrösserung, so findet man eine etwas unter der Oberfläche gelegene, mehr oder weniger charakteristische Colonie und gewöhnlich in deutlichem Zusammenhang mit dieser eine Oberflächenausbreitung, im Centrum bestehend aus breiten, in die Gelatine als flache Kanäle von rundlichem Querschnitt eingegrabenen Bacillenzügen, die in der Mitte mehrschichtig, am Rande immer einschichtig sind. Sie bilden keinen geschlossenen Rasen, sondern sind Barockarabesken ähnlich. Oft sieht man einzelne, in sich vollständig geschlossene und zuweilen sehr regelmässige Ringe, die eine kleine glatte Gelatineinsel einschliessen. Von diesen deutlich eingegrabenen Hauptzügen gehen nach allen Seiten, sie verbindend und hinaus in die freie Gelatine, Züge von Bacillen in einfacher Schicht, die scheinbar auf der unveränderten Gelatine liegen. Nie sind dieselben auf längere Strecken gerade, sondern wenden sich immer in sanften Bögen um, so dass sie in der Peripherie ein sich durchkreuzendes Guirlandenwerk bilden, aus dem noch einzelne Ranken heraustreten. Diese feineren Ranken sind häufig unterbrochen, und neben und zwischen ihnen finden sich Inselchen, aus einzelnen und aus mehreren Individuen, bis zu einem Dutzend etwa, bestehend. Betrachtet man sie einige Zeit, so bemerkt man, dass sie in fortwährender Bewegung sind. Die Bacillen kriechen auf der Gelatine hin, und zwar selten in Gruppen, wie Proteus vulgaris, sondern fast immer als Einzel- oder Doppelindividuen. Besonders leicht kann man beobachten, wie in den unterbrochenen Ranken die Lücken sich schliessen, und dafür an Stelle der bisherigen Inseln neue Lücken entstehen, indem die Bacillen in entgegengesetzter Richtung auseinanderwandern. Längere Beobachtung zeigt dann, dass die einzelnen Individuen immer auf längeren Strecken hin und her wandern, und dass auch die scheinbar ganz isolirten kleinen Inseln und Einzelindividuen zum grössten Theil auf ganz bestimmten Strassen sich bewegen, da sie immer hinter einander herziehen und sich sehr oft begegnen. Auffallend ist, wie die Strassen sich häufig rechtwinklig kreuzen und man an solchen Stellen die einen Bacillen unter den anderen durchschlüpfen sieht, ohne dass sie sich gegenseitig irgend zu stören scheinen, und ohne dass die einen in die Strasse der anderen einbiegen, wie man es bei Proteus vulgaris häufig beobachtet.

Wenn dagegen einzelne Bacillen oder kleine Gruppen in spitzem Winkel auf einen Bacillenzug stossen, so schliessen sie sich immer diesem an. Man kann wohl annehmen, dass sie meistens sich auch vorher an derselben Stelle abgelöst hatten, wie ja auch die Verzweigungen innerhalb der Gelatine immer in solchen spitzen Winkeln gebildet werden.

Die Bewegung ist immer viel träger als bei Proteus vulgaris. Spielähnliche Erscheinungen, wie z. B. Fäden, die sich rasch immer im selben Kreise drehen, wie sie bei Proteus gesehen werden, konnte ich nie beobachten. Das ganze Bild lässt sich mit der Umgebung eines Ameisenhaufens vergleichen, in der die Ameisen auf Hauptstrassen zu Zügen gedrängt, weiter hinaus einzeln auf gebahnten Wegen hin und her laufen, einzelne sich auch hier und dort von den Strassen verlieren.

Die Ausbreitung über die Gelatineoberfläche hin geht dementsprechend auch unter den günstigsten Umständen lange nicht so rasch vor sich, wie bei Proteus vulgaris. Dieser aber zeigt die Erscheinung des Schwärmens am lebhaftesten erst auf 5 proc. Gelatine. Bei unserem Bacillus ist ein wesentlicher Unterschied zwischen 10 proc. und 5 proc. Gelatine nicht zu beobachten; vielleicht, dass bei 5 Proc. auch innerhalb der Gelatine schon eine geringe Fortbewegung möglich zu sein scheint. Auf der Oberfläche aber bewegen sich die Bacillen auf 5 proc. nicht rascher als auf 10 proc. Galatine.

Die Bacillen legen ein Mikron gewöhnlich in 10—20 Secunden zurück; in diesem Tempo scheinen sie sich auch auf frischer Gelatine bewegen zu können. Daneben kommen natürlich auch langsamere Bewegungen vor, die dann aber nur schwer zu beobachten sind. Auf den gebahnten Strassen aber bewegen sie sich auch schneller, bis zu einem Mikron in 4 Secunden. Innerhalb der dichteren Züge lassen sich die Bewegungen der einzelnen Individuen nicht mehr erkennen.

Ueber die Art der Bewegung konnte ich nicht viel beobachten. Im Allgemeinen scheinen die Bacillen ziemlich starr zu sein. Nur einmal glaubte ich bei einem auf frische Gelatine hinauskriechenden Individuum an dem vorausgehenden Ende ein Flimmern zu sehen, als ob dasselbe von nicht unterscheidbaren Flimmerhaaren in lebhafter Bewegung umgeben wäre. Zugleich bewegte sich dies Ende langsam, indem es fortwährend den Mantel eines kleinen Kegels beschrieb und sich auf diese Weise vorwärts bohrte.

Am 3. Tage beginnen in dem Centrum einer solchen Ausbreitung die Hauptkanäle mit einander zu verschmelzen und so eine makro-

skopisch erkennbare verflüssigte Delle zu bilden, gefüllt mit leicht grünlich fluorescirender Gelatine und umgeben von einem Rankenwerke oberflächlicher Bacillenzüge. Bei der weiteren Entwicklung nehmen dann die verflüssigten Dellen rasch an Grösse zu, während die Ausläufer verschiedener Colonien zusammenstossen und endlich sehr rasch die ganze Schale verflüssigen.

Nachdem ich diese Bacterienart in ihren Haupteigenschaften beschrieben, ist es am Platze, auf ihre Beziehung zu schon bekannten Arten zurückzukommen. Mit dem Bacillus arborescens G. und P. Frankland hat sie vor Allem die charakteristischen Colonieformen innerhalb der Gelatine und die Farbenproduction gemein, und auch alle anderen Angaben der Geschwister Frankland stimmen auf die von mir beobachteten Bacterien, bis auf die Beweglichkeit. Die Geschwister Frankland geben an, dass ihre Bacillen im hängenden Tropfen eine zitternde, aber keine Eigenbewegung gezeigt haben, und sie sagen nichts von der Ausbreitung auf Gelatine. Auch auf Agar-Agar haben sie nur einen beschränkten und dort verhältnissmässig dicken Rasen beobachtet, während meine Bacterien schon am 2. Tage einen vom Impfstrich auskriechenden, zunächst sehr zarten Rasen bildeten.

Für die Identität beider Arten aber spricht, dass die Geschwister Frankland, die eine dreitägige Colonie auf der Gelatineplatte als verflüssigt mit unregelmässigem Rande beschreiben, eine solche Colonie umgeben von Schnörkeln abbilden, genau so wie sich die dreitägigen Colonien der hier beschriebenen Bacterien darstellen, wenn man sie mit schwacher Vergrösserung und mittelweiter Blende betrachtet, da dann nur die schon eingegrabenen Kanäle erkennbar sind, die zarten, viel weiter sich ausbreitenden Bacillenzüge aber erst bei ganz enger Blende hervortreten.

Dass die Eigenbewegung dieser Bacillen im Tropfen zuweilen schwer zu erkennen ist, habe ich schon oben gesagt. Die verschiedene Entwicklung der Agarculturen hängt vielleicht von dem Wassergehalt des Agars ab. So erscheint mir die Identität beider Bacillenarten äusserst wahrscheinlich. [1])

Ueber die Herkunft meiner Bacillen kann ich nichts angeben. Ich fand mehrere Colonien, auch tiefliegende, in einer Originalplatte aus dem Dünndarminhalte eines an croupöser Pneumonie gestorbenen Mannes. Da sie nun keinenfalls im Darme vegetiren können, so müssen sie entweder trotz der üblichen Cautelen als Verunreinigung

---

1) Vergl. die Anmerkung am Schluss.

in jene Platte gelangt sein, oder, auch gewissermaassen als Verunreinigung, sub mortem in den Darm, in dem sie sich vielleicht in den Stunden bis zur Section etwas vermehren konnten. Letztere Möglichkeit wird auch dadurch wahrscheinlicher, dass jener Dünndarm überhaupt mehr Keime und mehr Bacterienarten enthielt, als ich bei verschiedenen anderen Fällen von nicht an fieberhaften Krankheiten gestorbenen Personen finden konnte. Die Geschwister Frankland hatten den Bac. arb. in verschiedenen englischen Trinkwasserleitungen gefunden.

Wie ich nachträglich fand, hat Rob. Burri[1]) einen „neuen Bacillus aus Rheinwasser" beschrieben, der in den meisten Punkten sich wie der hier geschilderte verhält. Auch spricht Burri von einem „Adernsystem, das sich nach aussen verzweigte", ohne dass es aber dabei ganz klar ist, ob er eine Zeichnung auf der Oberfläche der Colonie oder ein Adernsystem auf frischer Gelatine um die Colonie herum meint. Die tiefen Colonien in den Gelatineplatten schildert er als kugelig rund, aber er scheint dieselben in den ersten Tagen, bevor sie makroskopisch sichtbar werden, nicht betrachtet zu haben. Nun zeigen aber auch die hier beschriebenen Bäumchencolonien unter Umständen, in denen sie nicht rasch verflüssigen, die Neigung nachträglich kugelig zu werden, wie im Folgenden ausgeführt wird. Das Kriechen auf der Gelatine hat Burri nicht beobachtet. Auch bildet sein Bacillus in Bouillonculturen regelmässig eine Kahmhaut. Jedenfalls aber gehört er zu einer Gruppe mit dem hier geschilderten.

Mit dem Proteus vulgaris Hauser zeigt dieser Bacillus ausser der Beweglichkeit auf Gelatine noch mehrere andere Vergleichspunkte: die Mannigfaltigkeit der Wuchsformen als Bacillen, Fäden und Kokken, wenn sie auch geringer ist als bei jenem; die Bildung sehr ähnlicher Involutionsformen; den Wechsel in der Energie der Eigenbewegung und noch andere, positive wie negative Eigenschaften, die freilich auch noch anderen Bacillenarten in ähnlicher Gruppirung zukommen. Hauptunterschiede von jenem sind die Farbstoffbildung, die Empfindlichkeit gegen Temperaturen von 37°, die obligate Aerobiose und das Fehlen der Schwefelwasserstoffproduction, endlich die Wachsthumsform innerhalb der Gelatine. Dass zu dem pathogenen Bacillus proteus fluorescens Jäger's[2]) keine näheren Beziehungen bestehen, zeigt ein flüchtiger Vergleich der Eigenschaften beider Arten.

1) Archiv f. Hygiene. XIX. 1893. S. 31 ff.

2) Stabsarzt Dr. Jäger: Aetiologie des infectiösen fieberhaften Icterus. Zeitschrift f. Hygiene. XII. 1892. S. 524 ff.

Ein besonderes Interesse hat nun auch diese Art durch die Variabilität ihrer Colonieformen unter etwas verschiedenen Bedingungen. Ich konnte leider meine Arbeiten, nachdem ich auf diese Art aufmerksam geworden war, nur noch 5 Wochen fortsetzen. Deshalb blieben diese Beobachtungen ziemlich unfertig, weil ich nicht durch Wiederholung der Culturversuche entscheiden konnte, von welchen Bedingungen die Bildung der verschiedenen Colonieformen abhängig ist.

Zunächst züchtete ich den Bacillus arborescens in 5 proc. Gelatine. Die Entwicklung der Colonien in den ersten 24 Stunden ist fast so wie in 10 proc. Gelatine, nur erscheinen die Stämmchen im Durchschnitt etwas lockerer und kürzer; sie lösen sich rascher in feinste Zweigfäden auf, so dass die Verzweigung, die in 10 proc. Gelatine unregelmässig dichotomisch erscheint, mehr quirlig wird. Die Colonien ähneln dadurch zum Theil Ruthenbündeln. Endlich ist auffallend, dass die Endverzweigungen, die in 10 proc. Gelatine auch mit stärkerer Vergrösserung als gleichmässige Fäden erscheinen, sich hier in deutlich geschiedene Bacillen auflösen: an den äussersten Enden sieht man häufig die Abstände zwischen den einzelnen Individuen sich vergrössern, was nur durch centrifugales Wandern der äussersten zu erklären ist.

In der Weiterentwicklung werden nun die Colonien jenen auf 10 proc. Gelatine immer unähnlicher: von jedem Ende des ursprünglichen Stämmchens strahlen einfache Fäden oder vielmehr Bacillenketten radial aus. Je weiter sie sich ausdehnen, desto undeutlicher wird der ursprüngliche einaxige Bau der Colonie, denn das mittlere Stämmchen entwickelt sich nicht weiter. Erreichen die Bacillen die Oberfläche, so entwickeln sie sich und wandern auch dort in radiärer Richtung einzeln fort, ohne gleich deutliche Rasen oder Inseln zu bilden. Die ganzen Colonien erscheinen dann für einen flüchtigen Blick sehr ähnlich Schimmelpilzen; aber die genauere Betrachtung zeigt sofort, dass es sich nicht einmal um Scheinfäden handelt.

Erst in der weiteren Entwicklung nach 48 Stunden treten zuweilen noch Rasenbildungen und Kanalbildungen auf der Oberfläche auf, aber nicht immer. In diesem Fall ist dann die weitere Entwicklung ähnlich wie auf 10 proc. Gelatine. Im anderen Fall mehren sich die locker liegenden Bacillen im Centrum, bis dieses makroskopisch als gelblicher Mittelpunkt einer getrübten Scheibe erkennbar ist, und die Verflüssigung beginnt dann von der Mitte her, nur umgeben von dem Strahlenkranz.

Während sich so in 5proc. Gelatine eine deutliche Tendenz zu centrifugalem Wachsthum kund giebt, konnte ich in mehreren Plattengüssen 10proc. Gelatine, welche sich in niedrigeren Temperaturen, bei 10°—15° C. und auch noch darunter, entwickelten, ein mehr agglomerirtes Wachsthum der Colonien beobachten, die dadurch ihre charakteristische Gestalt ganz verlieren können. Ob sich ein ähnliches Resultat auch durch Vermehrung der Consistenz der Gelatine erreichen lässt, kann ich nicht sagen. Ein Versuch, die Bacillen in 20proc. Gelatine zu züchten, misslang, und ich konnte ihn nicht mehr wiederholen.

Dass die Temperatur einen entscheidenden Einfluss auf die Gestalt der Colonien ausübt, konnte ich dadurch erhärten, dass ich dieselben Schalen nach einander in verschiedenen Temperaturen hielt: man konnte dann den Uebergang erst verzweigter Colonien in mehr geschlossene und umgekehrt beobachten. Es scheint am wahrscheinlichsten, dass bei niederer Temperatur die Eigenbewegung der Bacillen gelähmt und dadurch die Ausbreitung verhindert werde; denn in solchen Culturschalen mit geschlossenen Colonien fand auch das Oberflächenwachsthum meist nur in Form unregelmässig begrenzter Rasen statt, zur Bildung strassenähnlicher Ausläufer kam es nur noch bei einzelnen Colonien. Wie weit dabei vielleicht noch spontane Variationen in den Eigenschaften verschiedener Generationen, wie sie bei Proteus leicht auftreten, mitwirken, kann ich nicht entscheiden.

Werden die Culturschalen in einem nur wenig zu kühlen Zimmer, 13°—15° C., gehalten, so treten Wachsthumsformen auf, die mir auch von Interesse zu sein scheinen. Nachdem zuerst sich die Colonien wie gewöhnlich zu Doppelbäumchen entwickelt haben, biegen sich die Aeste bei dem weiteren Wachsthum zum Stamm zurück, wie die Zweige einer Trauerweide, um bei dem Bilde zu bleiben. Dadurch begegnen sich aber die Aestchen aus beiden Enden des Stammes und bilden zusammen eine annähernd kugelige Schale um das Centrum der Colonie.

Wenn nun die Colonie weiter in niederer Temperatur sich entwickelt, so wird allmählich der anfangs noch offene Raum zwischen Stamm und äusseren Zweigen ausgefüllt, und die Colonie stellt sich nach 48 Stunden oder später als deutlich gelbgefärbte Kugel mit unregelmässig vorgetriebener Oberfläche dar — ein wenig an die tiefliegenden, noch nicht verflüssigenden Choleracolonien erinnernd. Sehr häufig erscheinen solche Colonien auch als aus zwei Halbkugeln oder grösseren Kugelabschnitten zusammengesetzt, mit einer Ein-

schnürung in der Mitte, so den Ursprung aus der ursprünglich einaxigen Colonie andeutend.[1])

Für diese auffallende, scheinbare Aenderung der Eigenschaften, dass diese Bacillen, die unter anderen Verhältnissen möglichst auseinanderstreben, nun sich auf einmal zu suchen scheinen, möchte ich eine mechanische Erklärung zu geben versuchen, nur als reine Hypothese, denn ich kann sie durch keine Versuche stützen.

Die Colonien produciren ein peptonisirendes Ferment, welches in die Gelatine hinaus diffundirt und diese langsam verflüssigt; der Verflüssigung voraus gehen Stadien der Erweichung. Als Hauptort für die Production dieses Fermentes ist vermuthlich das Stämmchen der Colonie, wo die Bacillen die längste Zeit und am dichtesten liegen, anzusehen. Dort wird das Ferment in grösster Menge, nach aussen hin mehr und mehr verdünnt vorhanden sein. Wo das Ferment am concentrirtesten und obendrein die längste Zeit gewirkt hat, muss aber auch die Gelatine am stärksten, je weiter von diesem Punkt entfernt, desto weniger verändert sein. Wir können uns deshalb eine solche Colonie vorstellen als rings umgeben von Schalen verschiedener, nach aussen immer festerer Gelatine. Wenn nun die radial fortwachsenden Bacillenfäden auf die Schichten verschiedener Dichtigkeit stossen, so müssen sie nach den Refractionsgesetzen abgelenkt und zuletzt, da diese Ablenkung sich immer wiederholt, den Schichten selber parallel gebeugt werden. Warum sich nun diese Wirkung nur an den bei weniger als 15° C. wachsenden Culturen deutlich zeigt, kann man aus verschiedenen, vermuthlich zusammenwirkenden Ursachen erklären; einerseits ist bei höherer Temperatur die Consistenz auch der durch kein Ferment veränderten Gelatine weicher, der Unterschied der verschiedenen Schichten also kleiner; andererseits ist die radial wirkende Wachsthumsenergie, der gegenüber die Unterschiede der Consistenz sonst vielleicht irrelevant sind, vermuthlich geringer. Und endlich ist vielleicht das Wachsthum im Verhältniss zur Production des Fermentes verlangsamt, so dass letzteres überhaupt erst jetzt seine Wirkung bis jenseits der Fadenenden erstrecken kann.

Wenn die Culturschalen den täglichen Temperaturschwankungen ausgesetzt sind, und diese sich gerade um 15° C. bewegen, dann entstehen durch das abwechselnd centrifugale und concentrische Wachsthum eine Menge bizarrer Colonieformen. Instructiv ist z. B., wie dann zuweilen weiter vorgetriebene Fäden dadurch, dass sich nun

1) Vergl. die Anmerkung bei der Correctur am Schluss des Aufsatzes.

die einzelnen Bacillen bei ihrer Vermehrung nicht mehr von einander entfernen, das stärkste Wachsthum aber an den äussersten Fadenenden statt hat, in keulenförmige Fortsätze verwandeln, ähnlich keulenförmigen Insectenfühlern.

Als Ergebnisse dieser Beobachtungen fasse ich Folgendes zusammen.

1. Verschiedene, schon gut bekannte Bacterienarten zeigen bedeutende Veränderlichkeit ihrer Wachsthumsformen in Gelatine unter dem Einfluss von zwei Factoren, der Consistenz der Gelatine und der Temperatur.

Ich konnte die Wirkungen dieser zwei Factoren nicht immer auseinanderhalten. Dies wird aber leicht möglich sein, wenn man bei künftigen Versuchen geeignete Vorkehrungen trifft, dass die Culturen in verdünnter Gelatine bei bestimmter, regulirbarer niederer Temperatur gehalten werden können, und wenn man andererseits auch das Wachsthum derselben Bacterienarten in den üblichen dickeren Gelatinen, aber bei höheren Temperaturen, zwischen 20° und 30°, untersucht, wobei in Bezug auf die Consistenz der Gelatine ähnliche Verhältnisse gegeben werden.

2. Verdünnte, 2,5 proc. und 3,3 proc. Gelatine verbindet gewissermaassen die Vorzüge fester und flüssiger Nährböden und eignet sich, die Bildung von Wachsthumsformen und Verbänden zu beobachten, die man weder in den ersteren noch in den letzteren so gut beobachten kann. Sie eignet sich vermuthlich auch besonders dazu, Wachsthums-, Theilungs- und Sporulationsvorgänge bei den Bacterien unter dem Mikroskop zu verfolgen.

Möglicher Weise kann ihre Verwendung zur Diagnose einzelner Arten nützlich werden, wenn z. B. die Bildung regelmässiger Spirillen in 2,5 proc. Gelatine bei Typhusbacillen als constant vorhanden, bei Bact. coli aber fehlend sich erweisen sollte. In diesem Falle wäre es ein besonderer Vorzug, dass die entscheidenden Formen schon innerhalb der ersten 24 Stunden zu beobachten sind.

3. In ähnlicher Weise wie Proteus vulgaris Hauser zeigt ein anderer Bacillus die Fähigkeit, auf Gelatineoberfläche auszuschwärmen; derselbe ist ersterem in manchen Punkten ähnlich, in anderen aber sehr deutlich von ihm verschieden und vermuthlich identisch mit dem Bac. arborescens Frankland; er ist vorläufig am besten als wandernder Bac. arborescens zu bezeichnen.

Turin, 31. October 1894.

Anmerkung bei der Correctur.

In dem am 24. November 1894 in den Proc. of the Roy. Soc. veröffentlichten Third Report to the Roy. Soc. Water Research Committee beschreibt Prof. Marshall Ward folgende Wirkung des intensiven Sonnenlichtes auf aus dem Themsenwasser stammenden Bac. arborescens Frankland. Vorher sterilisirtes Themsenwasser wurde mit dem Bac. inficirt und in 2 Portionen getheilt, die eine der Octobersonne für mehrere Stunden ausgesetzt, die andere daneben in gleicher Temperatur verdunkelt gehalten: am Abend von dieser letzteren angelegte Platten zeigten nach 48 Stunden „die gewöhnlichen, schnell wachsenden, lockeren, fadenähnlichen Colonien" und hatten in 3 Tagen die Gelatine vollständig verflüssigt.

Die von den belichteten Keimen angelegten Platten liessen dagegen erst 24 Stunden später Colonien erkennen, und diese waren zunächst „mehr compact", entwickelten sich am 4. Tage zu „schön kreisförmigen gelblichen Colonien, mit concentrischen und radiären Zeichnungen und nur eben die Gelatine erweichend". Erst am 6. Tage trat die allgemeine Verflüssigung ein.

Diese Beobachtung der Variabilität von Bac. arbor. ist wohl ein weiteres Argument für die Identität desselben mit dem von Burri und dem hier beschriebenen. Sie zeigt aber weiter, ein wie wichtiger Factor die Belichtung für die Colonieformen ist, und ich bedaure, ihn nicht beachtet zu haben. Die Culturen waren zwar nie directem Sonnenschein preisgegeben und in der Regel dunkel gehalten, aber sie blieben, während der Beobachtungen, zuweilen nur viertel-, zuweilen mehrere Stunden lang dem diffusen Tageslicht ausgesetzt, und es ist leicht möglich, dass bei einem so empfindlichen Object wie Bac. arborescens sich diese Unterschiede neben denen der Temperatur und Consistenz geltend machen. Und zweitens zeigen sie, auf wie viele Generationen von Bacillenindividuen sich die von äusseren Einwirkungen veränderten Eigenschaften vererben. Man wird also beim Vergleich der biologischen Eigenschaften einer Bacillenform unter verschiedenen Bedingungen auch immer die Schicksale der Stammculturen berücksichtigen müssen. Im strengen Experiment wird man immer und von demselben Material und zu gleicher Zeit angelegte Culturen vergleichen dürfen.

XXIV.

Die Ausbildung der Assistenzärzte für den Anstaltsdienst und für das praktische Leben in den nichtklinischen Krankenanstalten.

Von

Medicinalrath Dr. Gottlieb Merkel

in Nürnberg.

Es ist in den letzten Jahren über die Ausbildung der heranwachsenden Aerzte viel gesprochen und geschrieben worden, so dass man wohl annehmen kann, ein geneigtes Ohr zu finden, wenn man es unternimmt, dem ärztlichen Publikum seine auf längere Erfahrung beruhenden Anschauungen über die am Kopfe dieser Abhandlung stehende Frage mitzutheilen. Dazu kommt, dass gerade hier die viel umstrittene Frage zuständig ist, ob es gerathen und möglich sei, in städtischen Krankenhäusern, welche ohne directen Zusammenhang mit Universitätsanstalten und Kliniken stehen, die jungen Mediciner einen Theil ihrer Ausbildung suchen zu lassen. Ich weiss wohl, dass diese Frage von vielen unserer hervorragendsten Universitätslehrer entschieden verneint wird, und gebe gern zu, dass im Allgemeinen diese Frage auch nicht bejaht werden kann, da die äusseren Verhältnisse in manchen städtischen Krankenhäusern so eigenthümlich liegen, dass die wissenschaftliche Ausbeute keine allzu hohe sein kann, dass auch nicht jeder Krankenhausarzt so lehrhaft ist, als es nothwendig erscheint, um die jungen Leute mit Geschick in die Praxis einzuführen. In vielen Gemeinwesen fehlt das Verständniss dafür ganz, dass die gemeindlichen Krankenanstalten auch wissenschaftliche Anstalten sein müssen, in welchen alle diejenigen Hülfsmittel für diagnostische und therapeutische Zwecke sich finden, welche dem einzelnen ausübenden Arzt nicht zu Gebote stehen, die aber dem Kranken, der alle die unangenehmen Umstände in Kauf nehmen muss, welche das Zusammenliegen mit anderen Kranken mit sich bringt, raschere und sicherere Genesung in Aussicht stellen, als sie für ihn in seinen bescheidenen oder dürftigen Verhältnissen zu Hause zu erwarten wäre. Es giebt aber auch — selbst wenn wir von den ganz grossen Anstalten, wie Hamburg-Eppendorf, Dresden, Köln u. a. m., absehen — eine ganz stattliche Anzahl mittelgrosser Anstalten, welche gut ausgestattet sind und für die Schulung der jungen Leute in Betracht kommen können.

Man hat bei uns in Bayern, da man damals nach vierjährigem Universitätsstudium den angehenden Aerzten vor Ablegung der „Staatsprüfung" ein Biennium practicum auferlegt hatte, schon bald (30. Juni 1842) eine Ministerialentschliessung ergehen lassen, welche bestimmt, dass Assistentenstellen an Krankenhäusern nur auf eine bestimmte Zeitdauer (meist zwei Jahre) verliehen werden dürfen (diese Verordnung ist noch jetzt in Kraft!), damit möglichst vielen jungen Medicinern die Möglichkeit solcher Ausbildung offen gehalten werde.[1]) Dazu war aber noch bestimmt, dass Jeder, welcher einen Theil seines Biennium practicum in einem Krankenhause zubringen wollte, hierzu besonderer Ministerialerlaubniss bedurfte, wodurch die Auswahl der Krankenhäuser wenigstens formell der Staatsregierung vorbehalten war.

In diese Zeit fällt noch meine Assistentenzeit im Nürnberger Krankenhause und ein Theil meiner Wirksamkeit als Abtheilungs-Oberarzt.

Seit dieser Zeit — nahezu ein Menschenalter — ist eine grosse Zahl von jungen Medicinern als Assistenten an mir vorübergegangen, welche theilweise noch in der Vorbereitungspraxis standen. Den grössten Theil derselben habe ich nicht mehr aus den Augen verloren und vermag wohl zu beurtheilen, ob und was die jungen Leute uns geleistet, was sie von uns mitgenommen haben.

Von Apparaten, welche diagnostischen und therapeutischen Zwecken dienten, fand ich bei meinem Eintritt ins Amt zwei Thermometer zur Bestimmung der Körperwärme, einen Tobold'schen Kehlkopf-Beleuchtungsapparat, einen Schröpfstiefel und ein kleines altes Oberhäuser'sches Instrument vor.

Ich muss gestehen, dass ich trotzdem nicht viel vermisst habe. Ganz in der pathologisch-anatomischen Schule Dittrich's aufgewachsen, von Virchow's neuen Lehren begeistert, legte ich das Schwergewicht meiner Thätigkeit auf die pathologische Anatomie und auf deren Nutzanwendung für Diagnose und Behandlung. Ich stellte meine klinischen Beobachtungen an den Kranken persönlich an, notirte und registrirte sie selbst, liess mir früh vom Assistenten berichten und machte schliesslich alle Sectionen „manu propria", dabei das Protokoll dem Assistenten in die Feder dictirend. Ich suchte die Leute dabei zum „Sehen" zu erziehen und gab ihnen durch den dictirten Bericht

1) Bequem ist diese für die nachwachsende Generation recht zweckmässige Bestimmung für die Oberärzte und Anstalten nicht, denn es ist nicht angenehm, gute Assistenten, wenn sie sich in den Dienst eingelebt haben, so bald wieder ziehen lassen zu müssen!

die Deutung des Befundes an die Hand, nie ohne eine gründliche Epikrise anzufügen. Ich war gelehrt worden, den Bericht nur beschreibend aufzunehmen und jedes Wort, welches einer Diagnose ähnelte, streng zu vermeiden. Es gelang mir dadurch, die Leute an eine objective Anschauung und Auffassung zu gewöhnen, die den Untersuchungen und Krankenberichten wiederum zu gute kam. Als ich später einen zweiten Assistenten nöthig hatte und auch erhielt, wurde dieser Sectionsmodus dahin geändert, dass der eine die Section vornehmen musste, während der andere schrieb und ich den Bericht dictirte. Diese Methode der Obductionen hat im Laufe der Zeit nur insofern eine Aenderung erfahren, als ein eigener Assistenzarzt angestellt wurde, von welchem eingehendere Kenntnisse in pathologisch-anatomischer Hinsicht verlangt werden. Derselbe nimmt nunmehr alle Sectionen in der ganzen Anstalt vor, doch wohne ich nach wie vor jeder Section meiner Abtheilung bei und gebe die Deutung der Befunde, während die Berichte in altgewohnter Weise verfasst werden. Den jetzt beliebten Sectionsberichten, welche keine Beschreibung des Befundes, sondern diagnostische Bemerkungen enthalten, habe ich Eingang zu gewähren mich noch nicht entschliessen können!

Mittlerweile ist im Laufe der Jahre in der meiner Leitung unterstellten Anstalt Vieles ganz anders geworden. Dank der Fürsorge unserer Gemeindevertretungen und der wichtigen und verständnissvollen Mitwirkung unserer städtischen Pfleger ist die Anstalt mit Allem ausgestattet, was man von einem neueren Krankenhause verlangen kann und womit den Forderungen neuerer Wissenschaft und Erkenntniss entsprochen ist. Und von diesen Neuerungen wird nach allen Richtungen hin gebührender und reichlicher Gebrauch gemacht; aber doch ist diese pathologisch-anatomische Schulung, mit den anschliessenden histologischen Untersuchungen, welche damals die Grundlage meiner Unterweisung der Assistenten bildete, es im Wesentlichen auch noch heute. An dem Verständniss dafür, an der Geschicklichkeit dazu, an der Ausdauer, die diesen Arbeiten entgegengebracht wird, taxire ich auch heute noch die Brauchbarkeit und Tüchtigkeit der jungen Leute, und dieser Modus hat mich nicht im Stich gelassen. Der Weg kann überall eingeschlagen werden, und ich möchte ihn jedem Collegen an mittleren und kleinen Krankenhäusern vorschlagen. Freilich setzt er voraus, dass man selbst ein gewisses Maass von Specialkenntnissen hat, und dass es an dem Muth nicht fehlt, Irrungen und Täuschungen zu gestehen und eventuell zu erklären, nicht zu vertuschen. Schliesslich geht ja doch Alles darauf hinaus, die jungen Aerzte zur Wahrheit gegen sich selbst und gegen Andere zu

erziehen, und wenn auch eine neuere Schule die causale Behandlung der Krankheiten jedem therapeutischen Verhalten mit Recht voranstellt, so giebt es eben leider doch immer noch eine enorme Zahl von Kranken, welche uns erst in einem Stadium zugehen, in welchem nur von Behandlung der Folgezustände die Rede sein kann, und dabei muss es jeden Arzt im Stich lassen, der nicht in erster Linie danach trachtet, sich genaue Kenntnisse von den pathologisch-anatomischen Vorgängen in den Einzelorganen zu verschaffen. Im Allgemeinen sind die pathologisch-anatomischen Kenntnisse, welche die jungen Aerzte aus den Prüfungen mitbringen, nach meinen Beobachtungen in den letzten 15 Jahren entschieden geringer als früher. Es ist dies aber wohl verständlich, wenn man bedenkt, dass dieser Unterricht, welcher mehr als mancher andere Einzelübung erheischt, während der klinischen Semester, die dem Studirenden eine enorme Fülle von Arbeit zuführen, bei der grossen Zahl von Hörern, nie so fruchtbar werden kann, als er es früher war, da er mehr im Vordergrund der klinischen Studien stand. Gerade diese Lücken schliessen sich aber bei meinem Vorgehen ziemlich rasch.

Erheblich besser geschult sind die jungen Leute in den Untersuchungsmethoden der Kranken. Hier machen sich die propädeutischen Kliniken und die Einrichtungen der Coassistenten an den Kliniken sehr wohlthätig bemerkbar.

Es macht sich für uns Anstaltsärzte unangenehm geltend, dass eine beträchtliche Zahl der geübtesten und fähigsten Leute in den immer zahlreicher werdenden Assistentenstellen der Universitätskliniken hängen bleiben, wozu das Bestreben nicht wenig beiträgt, solche Stellen zu erhalten, um beim Eintritt in die ärztliche Praxis seinem Namen die vertrauenerweckende Bezeichnung „ehemaliger Assistent der pp. Universitätsklinik" beisetzen zu können, mit der freilich auch ein ganz ungebührlicher Missbrauch getrieben wird.

In der Voraussetzung, dass die Methoden in den Cursen genau und eingehend gelehrt und gelernt werden, und dass es nur an reichlicher stetiger Uebung fehlt, lege ich das Hauptgewicht darauf, dass der angehende Assistenzarzt sich ungehindert und allein einübt und zurechtfindet, und verlange deshalb eine möglichst genaue Aufnahme des Status bei der allein vorzunehmenden Abendvisite. Ich lasse mir die Aufnahme bei der Morgenvisite vorlesen. Es kostet das freilich Zeit, aber je genauer die Untersuchungsresultate aufgezeichnet werden, um so eher ist zu erwarten, dass die Leute diejenige Selbständigkeit bekommen, welche sie zu eigenem Handeln befähigt und zu tauglichen Gehülfen für den Oberarzt ausbildet.

Es wird den jungen Leuten entschieden am schwersten, den allgemeinen, den ganzen Menschen umfassenden Untersuchungsgang festzuhalten; sobald sie ein prägnantes Symptom finden, glauben sie die Diagnose zu haben und gehen einseitig aufs Ziel los, manchmal die nächstliegenden Dinge ausser Acht lassend. Hier leistet dann die Nachuntersuchung den besten Dienst, die natürlich nie unterlassen werden darf. In einfachen Fällen genügt der Hinweis darauf, in welcher Richtung die Untersuchung vervollständigt werden muss, in schwierigeren Fällen freilich darf man sich die Mühe nicht verdriessen lassen, die Detailanleitung selbst zu geben und den Untersuchungsplan zu entwickeln.

Bei den aufzunehmenden Befunden lege ich grossen Werth darauf, dass, wo es sein kann, sofort graphische Aufzeichnungen und Einzeichnung der Befunde in Schemata gefertigt und vorgelegt werden, und dass da, wo es sein kann, die mikroskopischen Präparate bereit liegen.

Durch solche Einrichtungen ist dann auch der Grund gelegt zu der für alle Krankenanstalten so enorm wichtigen geordneten Führung der Krankengeschichten. Welcher Anstaltsarzt hätte es nicht schon erlebt, dass Assistenzärzte, welchen er sein vollstes Vertrauen zu schenken allen Anlass zu haben glaubte, sein Vertrauen schnöde missbrauchten und statt der Krankengeschichten leere Ordinationsbögen hinterliessen. Fürwahr, es ist für die jungen Leute eine grosse Last, wenn des Tages Last getragen ist, sich noch hinzusetzen, um Krankengeschichten zu schreiben. Und solange sie noch nicht geübt sind und Wichtiges von Unwichtigem noch nicht gründlich zu scheiden wissen, verlieren sie viel Zeit mit dieser Arbeit und verlieren gar bald Lust und Liebe dazu. Die Universitätskliniken mit ihren Coassistenten und „Trichinen" thun sich hier leichter, da Letztere bei den Abendvisiten den Assistenten Schreiberdienste leisten müssen. Auch in den städtischen Anstalten nehmen allmählich die Stellen der hierzu verwendbaren Volontärärzte zu. Aber da, wo die Zahl der Assistenten zur Zahl der Kranken noch in richtigem Verhältnisse steht, kann man über den Werth dieser Einrichtung meines Erachtens zweierlei Meinung sein. Auch ich habe von dieser Einrichtung vorübergehenden Gebrauch gemacht, wenn aus äusseren Ursachen (Influenzaepidemien u. s. w.) die Krankenzahl ungebührlich anwuchs; ich habe aber auch die Erfahrung gemacht, dass alsdann der Verlass des Einen auf den Anderen stieg und manchmal noch weniger geschah, als sonst. Hier hilft eben auch nur das „offene Auge" des Oberarztes, der gelegentlich die stets im Krankenzimmer parat liegenden Krankengeschichten zur Nachsicht sich vorlegen

lässt. Auf den chirurgischen Abtheilungen halten die stets fort wiederkehrenden Begutachtungen in Unfallsachen die Herren in Athem und Wachsamkeit. Ich habe schon seit Jahren eingeführt, dass die ausgeschriebenen Krankengeschichten vorgelegt und zur äusserlichen Controle auf dem Verwaltungsbureau abgeliefert werden müssen.

Auch diese Controle stellt Anforderungen an die Zeit der Oberärzte, die wohl unbequem sind, aber von gewissenhaften Oberärzten erfüllt werden müssen. Gerade die neueren Einrichtungen der Kranken- und Unfallversicherung führen uns Aerzten die Calamitäten, welche bei späteren Begutachtungen aus fehlenden oder mangelhaften Krankengeschichten erwachsen, so deutlich vor Augen, dass wir doppelte Verpflichtung haben, die jungen Aerzte zur genauen Führung derselben anzuweisen und anzuhalten. Die jungen Aerzte glauben nur zu gern, dass dem Arzte nichts gross genug sei, aber nicht so, dass dem Arzte auch nichts zu gering sei. Das lernen und glauben sie nur, wenn das Beispiel des Oberarztes sie dies lehrt!

Recht schwierig in dermaliger Zeit ist es, den jungen Leuten die richtige Anleitung in Bezug auf die Behandlung der Kranken zu geben. Die Schule, durch welche sie gegangen sind, mag noch so gut gewesen sein, sie huldigen mehr denn je der ausschliesslich symptomatischen Therapie! Die Tagespresse und die Fachpresse wetteifern mit einander in Anpreisung und Auseinandersetzungen von und über täglich neue Mittel, deren Werth nach der mehr oder minder raschen und vollständigen Beseitigung unangenehmer und lästiger, meist subjectiver, Beschwerden gewürdigt wird. Nach dem Einfluss auf den Krankheitsverlauf fragt man nicht, und wenn dann noch greifbare Erfolge, wie die Temperaturerniedrigung um 2—3 Centigrade, dazukommen, so kann man es dem jungen Arzt nicht verübeln, wenn er sofort ordinirt, denn die „Ordination im Nothfall" muss ihm ja überlassen werden und ist ihm auch thatsächlich in jedem Krankenhause überlassen. So findet man bei der nächsten Morgenvisite oft Krankheitsbilder, die momentan so beeinflusst und verschoben sind, dass man zu einer Diagnose kaum kommen kann, die auch am Abend vorher nicht gestellt worden war. Dies ist nach meinen Beobachtungen besonders schlimm auf den Frauenabtheilungen, wo die vielen subjectiven Beschwerden zur symptomatischen Behandlung geradezu herausfordern. Auf diesen Punkt ist in der ersten Zeit bei der Anlernung der Assistenten ganz besonders zu achten, und wenn ich eben als besonders gefährlich die Frauenabtheilungen genannt habe, so habe ich ebenso die Männerabtheilungen im Auge, wenn ich aufmerksam mache auf die Liebhaberei der Alkoholverschwen-

dung bei acuten Krankheiten. Naturgemäss wird ja jeder Oberarzt seinen eigenen Standpunkt haben in Bezug auf therapeutische Maassnahmen, er wird aber das Heft seinen Assistenten gegenüber vollständig aus der Hand verlieren, wenn er nicht sehr aufmerksam und energisch eingreift, während eine verständige und zielbewusste Anleitung der jungen Leute für das Haus und für ihre spätere ärztliche Wirksamkeit ganz besonders gute Früchte zeitigt. Es giebt meines Erachtens nur einen Punkt, in welchem sich Nachlässigkeit und zu grosse Nachgiebigkeit von Seiten des Oberarztes ebenso rächt, wie bei der Therapie, das ist bei der Regulirung der Diät.

Die gebührende Rücksicht auf die momentane Leistungsfähigkeit des Patienten in Bezug auf Nahrungsaufnahme und auf das thatsächliche Bedürfniss desselben mit der Rücksicht auf die gebotene Sparsamkeit in den richtigen Einklang zu bringen, ist nicht leicht. Davon haben die jungen Mediciner auf der Universität nicht viel zu erfahren Gelegenheit gehabt, sie können es nicht wissen, wie man hier zu Werke geht, und wenn man darauf nicht besonders Acht giebt, so schleppt sich von einem Assistenzarzt zum anderen ein Schlendrian fort, der der Anstalt verhängnissvoll wird und die jungen Aerzte bei Beginn der eigenen Praxis sehr schlimmes Lehrgeld bezahlen lässt. Besonders in Bezug auf die heutzutage im Vordergrund stehende Kassenpraxis ist eine gute Schulung so wünschenswerth als nothwendig!

Noch sei auf drei Dinge aufmerksam gemacht, welche sich eigentlich von selbst verstehen, den jungen Aerzten aber bislang mehr oder weniger fern lagen. Die Aufsicht auf die Reinlichkeit des Hauses und der Kranken, die Aufsicht auf das Pflegepersonal und der Umgang mit den Kranken. Es giebt eine ganze Anzahl von jungen Aerzten, denen die Augen für die erste Aufgabe von Hause aus offen sind, noch mehr aber solche, denen der Blick in dieser Hinsicht erst zu öffnen oder doch zu schärfen ist. In Bezug auf das Pflegepersonal wird sehr oft zu viel verlangt; es ist Sache des Oberarztes, daran zu erinnern, dass die Leistungsfähigkeit ermüdet und abnimmt, wenn man die Leute zu sehr in Anspruch nimmt, dass sie steigt, wenn man mit gutem Beispiel vorangeht und es an der nöthigen Schonung nicht fehlen lässt. Je mehr Interesse am einzelnen Kranken der Arzt erkennen lässt, je unermüdlicher er im Ernstfall sich zeigt, um so mehr kann er vom Personal verlangen, um so williger und verständnissvoller wird es ihm auf dem betretenen Wege folgen. Und der Umgang mit dem Kranken? Es ist nicht so selten, dass die jungen Aerzte nur in Erinnerung an die lehrhafte Klinik über dem „Kranken“ den Menschen vergessen, der auch in-

sofern eine besondere Rücksicht verlangt, weil er ein Recht auf Aufnahme, Verpflegung und Behandlung in der Anstalt sich durch seine Krankenhausbeiträge erworben hat. In allen diesen Dingen muss strenge Aufsicht gehalten und Ungehöriges in Gutem und Bösem hintangehalten und gerügt werden. Die öffentliche Kritik, der alle Krankenanstalten heutzutage unterstehen, bildet ein gutes Correctiv, das freilich oft genug auch übers Ziel hinausschiesst und dem Oberarzt Gelegenheit giebt, seine Leute, wenn sie es verdienen, kräftigst in Schutz zu nehmen. Ebenso energisch aber muss die Disciplin im Hause und das Einvernehmen der Assistenzärzte mit dem Verwaltungspersonal gewahrt werden, und unberechtigten Ansprüchen der eben von den Hochschulen kommenden Herren, welche noch der dort gepflegte Geist der Unabhängigkeit und stolzen Selbstbewusstseins erfüllt, entgegenzutreten, ist nicht nur im Interesse der Anstalt geboten, sondern noch viel mehr im Interesse der jungen Aerzte, die nicht bald genug lernen können, dass nur der befehlen kann, der zu dienen versteht.

Gerade nach dieser Richtung hin wird viel geklagt, und mancher junge College hat mir später gestanden, dass er im Leben oft meiner Rathschläge gedacht und deren volle Berechtigung erst dann erkannt habe, als er im eigenen Berufe für jede Rede und jede That persönlich verantwortlich gemacht wurde.

Ich bin aber auch der Meinung, dass man in Bezug auf die Erziehung zur Collegialität den jungen Aerzten gegenüber viel thun kann. Nicht als ob ich vom Oberarzt ein intim collegiales Verhältniss zu den Assistenten angebahnt wissen wollte, aber an achtungsvoller wohlwollender Freundschaft darf es nicht fehlen, und wo mehr Assistenten an einer Anstalt beschäftigt sind, da hat man die Verpflichtung, den Anschluss derselben an einander möglichst zu fördern. Dazu gehört vor Allem, dass man ihnen eine möglichst freundliche Häuslichkeit in der Anstalt verschafft, damit sie zu Hause bleiben und sich zusammenleben. Ich halte es auch für zulässig und richtig — da wo mehrere Assistenten beisammen sind —, dass man Niemanden anstellt, von welchem man im Voraus weiss, dass ihm ein unbedingtes Misstrauen entgegengebracht wird. Es ist nicht immer leicht, hier die rechte Mitte zu treffen, doch weiss ich, dass die Verdriesslichkeiten, welche solchen Missverhältnissen entspringen, äusserst unangenehm werden können, so dass man in Aller Interesse eine Rücksicht gern nimmt. —

Schliesslich noch einige Worte über die Frage, „wie weit man die Pflicht hat, die Assistenzärzte zu wissenschaftlichen Arbeiten heranzuziehen".

Es wird wohl genug Leute geben, die der Meinung sind, dass Allem genügt sei, wenn der Assistent der Anstalt seine Dienste leistet und dabei seine Pflicht thut. Ich habe es jederzeit für angezeigt und vortheilhaft gefunden, die jungen Aerzte so viel wie möglich zur Arbeit in wissenschaftlicher Hinsicht anzuregen. In früheren Jahren, zur Zeit des Biennium und Annuum practicum, wurden meist die Dissertationen in der Anstalt gearbeitet; jetzt kommen die jungen Leute schon als promovirte Doctoren zu uns. Stets habe ich darauf gehalten, dass interessantere Fälle ausgearbeitet und von den Assistenten entweder in der Fachpresse veröffentlicht oder in den Sitzungen des hiesigen ärztlichen Vereins mitgetheilt wurden. Seit Jahr und Tag habe ich eine wöchentliche Referatstunde eingeführt, in welcher die wichtigeren Vorkommnisse und Fälle besprochen, Präparate demonstrirt und schriftliche Referate über neuere Literaturerscheinungen, welche Aufgaben ich austheile, vorgetragen werden. Daran betheiligen sich alle unsere sechs Assistenzärzte sehr gern und fleissig.

Es ist unleugbar ersichtlich, dass diese Uebungen den wissenschaftlichen Eifer der jungen Aerzte wachhalten, dass sie lesen und mit Nutzen lesen lernen, und dass der Eine oder der Andere dauernden Geschmack an eigenen Arbeiten und am Vortragen derselben gewinnt. Gerade diese Einrichtung, welche freilich auch wieder nicht unerhebliche Ansprüche an die Zeit des Oberarztes stellt, möchte ich unter gleichen Verhältnissen recht dringend zur Nachahmung empfehlen.

Bei diesen gemeinsamen Arbeiten, die den Zusammenschluss wesentlich erleichtern, kann man mehr als sonst erziehend und belehrend auf die jungen Collegen einwirken und sie auf Manches aufmerksam machen, was man im Dienste beobachtet, aber nicht immer sofort anbringen kann. Uebrigens sind diese Referatstunden nichts Neues, sie werden meines Wissens auch an anderen Anstalten abgehalten.

Ich bin nun weit entfernt davon, zu glauben, dass in vorstehender Skizze Alles erschöpft sei, was man in Bezug auf die Ausbildung der Assistenzärzte in den Krankenhäusern sagen kann; ich muss z. B. im Gegentheil selbst darauf aufmerksam machen, dass ich auf jeden Versuch, specialistische Ausbildung auch nur anzudeuten, verzichtet habe.

Vielleicht liesse sich gerade in dieser Hinsicht besonders viel sagen!

Ich wollte nur allgemeine Gesichtspunkte geben und würde mich freuen, wenn ältere, erfahrene Anstaltsärzte mir zustimmen, jüngere aus Vorstehendem Brauchbares herausfinden würden.

XXV.

Der Nasenrachenraum in der Pathologie.

Eine klinische Studie.

Von

Dr. Adolf Heller
in Nürnberg.

Die medicinische Wissenschaft hat in den verflossenen Decennien eine eigenthümliche Entwicklung genommen, bei deren Betrachtung der pathologisch-anatomisch geschulte und dementsprechend denkende Arzt sich eines gewissen Kopfschüttelns bisweilen nicht erwehren kann. Dass wir vorwärts gekommen sind, wer wollte das leugnen? Und zwar in allen Zweigen unserer heutzutage so vielfach verästelten Wissenschaft, die innere Medicin nicht ausgenommen, nicht blos in der Erkenntniss, sondern auch in unserem Können. Dass wir noch weiter streben und fortschreiten müssen, dass es überhaupt in der Wissenschaft keinen Stillstand geben kann, und dass immer weitere Ziele gesteckt werden müssen, das wird nirgends einem Zweifel begegnen. Ein solcher könnte vielleicht nur darüber auftauchen, ob auch der eingeschlagene Weg der richtige sei, ob derselbe nicht schliesslich auf Abwege führen könnte. Sollte am Ende gar das mehr berüchtigte als berühmte Stahl'sche gefügelte Wort: „Die Wissenschaft muss umkehren" eine posthume Geltung in der Medicin erhalten? Vor einem solchen Scheideweg scheint die Medicin jetzt angelangt zu sein. Soll der nunmehr nahezu ein halbes Jahrhundert betretene Weg, auf dem die Physiologie, die pathologische Anatomie und die klinische Beobachtung mit all' ihren reichen Hülfsmitteln Führerinnen waren, ein Weg, auf dem doch unleugbar Vieles und Grosses erreicht wurde, verlassen oder zum Nebenweg degradirt werden? Und sollen dafür erkenntnisstheoretische Hülfswissenschaften die Hauptrichtung für den weiteren Entwicklungsfortschritt unserer Wissenschaft bezeichnen? Concreter ausgedrückt: Soll nun in der

kommenden Aera das Thierexperiment und das Reagensglas vorwiegend maassgebend werden für Erkenntniss und Heilung der menschlichen Krankheiten, oder sollen die guten Traditionen des bisherigen Forschungsweges, nämlich die Beobachtung des lebenden und des todten menschlichen Organismus, auch noch ihre Geltung behalten?

Dies ist die erste Frage, welche sich heutzutage dem objectiven Zuschauer immer wieder aufdrängt.

Aber auch noch nach anderer Richtung kann sich namentlich der praktisch thätige Mediciner ernstlicher Gewissensbedenken nicht erwehren. Ein längst überwunden geglaubter Standpunkt feiert heutzutage wahre Orgien in seiner Bethätigung. Es ist dies die fanatische, zum mindesten krankhaft zu nennende Jagd nach specifischen Heilmitteln. Zuerst und lange Zeit war es die in ihren Fortschritten bewunderungswürdige synthetische Chemie, welche, das scheinbar specifisch wirkende Chinin vor Augen, ein zahlloses Heer von angeblich specifisch wirkenden Körpern aus ihrer unerschöpflichen Pandorabüchse auf den Markt warf und noch tagtäglich damit fortfährt, vom Kairin an bis zu den heute schon nicht mehr zu zählenden übrigen -inen und -olen. Dass diese sämmtlich höchst interessanten chemischen Individuen, und manche ihrer unleugbaren Einwirkungen auf den menschlichen Organismus höchst interessante Probleme, und das Studium derselben höchst interessante und wissenschaftlich, vielleicht auch praktisch dankbare Aufgaben sind, z. B. nur die Frage: Worauf beruht die temperaturherabsetzende Wirkung derselben? — alles dies unterliegt keinem Zweifel. Dass aber ihre therapeutische Wirkung im Ganzen nur eine höchst beschränkte ist, ihre therapeutische Verwendung nur eine sehr beschränkte *sein sollte*, das mag vielleicht manchem Sanguiniker etwas ketzerisch klingen, soll aber darum doch nicht unausgesprochen bleiben.

Diese — sagen wir kurz — specifische Richtung schickt sich eben an, ihren höchsten Trumpf auszuspielen und damit ihren höchsten Triumph vorzubereiten. Wohl der Menschheit und Heil der Wissenschaft, wenn die feierlich versprochenen und heissersehnten Erfolge sich vor dem Forum der Geschichte als dauernd stichhaltig erweisen!

Die bisherigen Betrachtungen waren nothwendig, um zum Hauptgegenstand dieser kleinen Studie überzuleiten. Es liessen sich ja dem Gesammtbilde unserer modernen Medicin noch recht viele Seiten abgewinnen, welche einer Beleuchtung bedürfen und ihrer würdig wären, erfreuliche und unerfreuliche. Unter letzteren ist es beispielsweise die Benutzung der Tagespresse zur öffentlichen Discussion

wissenschaftlicher Probleme, bisweilen nahe an Reclame streifend, ja selbst wissenschaftliche Polemik vor einem Parterre von Laien, eine unerfreuliche Erscheinung, die sich bereits zur lästigsten Calamität ausgewachsen hat, und deren nähere Besprechung weit über den Rahmen dieser Arbeit hinausgehen würde. Die ersteren, die erfreulichen, sind glücklicher Weise noch in der Mehrheit, dieses emsige, eifrige, energische und zielbewusste Mitarbeiten an allen Ecken und Enden unserer Wissenschaft, die Internationalität des wissenschaftlichen Sammelns und Mittheilens, dieses Stein- oder auch nur Sandkornschleppen zum Aufbau des Tempels der Wahrheit, vor Allem aber jene Bestrebungen, die das Verhüten, die Prophylaxe der Krankheiten sich zum Ziele gesetzt und auf diesem Gebiete schon so unerwartet Grossartiges und noch vor Decennien kaum Geahntes erreicht haben.

Als ein Sandkorn, und nicht mehr, möchte ich auch die nachfolgenden Gedanken und Betrachtungen aufgefasst wissen, das ich aufgelesen habe auf dem mühseligen Wege einer mehr als 25jährigen ärztlichen Thätigkeit, oder als eine bescheidene Frucht, die ich gepflückt nicht im Laboratorium und am Experimentirtisch, sondern an des Lebens goldenem Baume. Dass es eine einigermaassen reife Frucht ist, das ist meine Ueberzeugung, und deshalb lege ich sie nieder zu Füssen eines allverehrten Lehrers und rufe Alle, die es versuchen wollen, zur weiteren Mitarbeit auf.

Sollte es nicht möglich sein, auf dem Wege klinischer Beobachtung zu einer einheitlichen Auffassung über die Genese der Infectionskrankheiten zu gelangen? Und zwar zu einer Auffassung, die nicht nur in vollkommenem Einklang steht mit dem, was wir bisher über die Aufnahme von Toxinen ins Blut wissen, sondern mit den Thatsachen, welche die Bacteriologie bisher über das Wesen der Infectionskrankheiten festgestellt hat. Hierbei ist zunächst festzuhalten, dass jede einzelne Infectionskrankheit durch einen specifischen Krankheitserreger vermittelt wird, dass jeder dieser Mikroorganismen sich durch seine specifischen morpho- und biologischen Eigenschaften charakterisirt, wobei jedoch immer noch der weiteren Forschung vorbehalten bleiben muss, ob nicht zwischen einzelnen derselben eine engere Verwandtschaft besteht und Uebergänge von der einen zur anderen Form stattfinden, wofür ja manche klinische Thatsachen sprechen.

Die weitere Frage im genetischen Verlauf einer Infection ist die der Uebertragung aus dem umgebenden Medium auf das Individuum, die Frage nach den Eingangspforten. Hierbei dürfte man kaum all-

zu grossem Widerspruch begegnen mit der Annahme, dass die Athmungsorgane es sind, welche die Aufnahme dieser kleinsten corpusculären Elemente in den Organismus vermitteln, wenn auch nicht für alle Arten von Infectionskrankheiten, aber doch für die grösste Mehrzahl, dass für diese die äusseren Mündungen des Respirationstractus die regulären Eingangspforten darstellen, und dass eine andere Art der Infection, etwa durch die äussere Bedeckung oder durch andere Mündungen des Körpers, zwar nicht ausgeschlossen, aber doch die Ausnahme bildet. Die einfache tägliche Erfahrung lehrt uns, wie wir mit jedem Athemzuge die in der umgebenden Luft feinstvertheilten Verunreinigungen inspiriren. Nirgends aber kann dieses Experiment deutlicher ad oculos demonstrirt werden, als in unseren grossen Industriecentren mit ihrer Russ- und Rauchatmosphäre, am allerbesten dann, wenn zur Winterszeit durch dichte Nebel die Rauchsäulen am Aufsteigen verhindert und in unsere Strassen und Wohnungen herabgepresst werden. Hier, besonders wenn wegen der kalten Luft der Mund geschlossen gehalten und nur die Nase zur Inspiration benutzt wird, kann man auch auf dem bestgewaschenen Gesichte feinste schwarze Linien concentrisch zu den beiden Nasenöffnungen sich ziehen und die Umgebung derselben mehr oder minder schwarz gefärbt sehen. Die gleiche Beobachtung kann man in jedem mit Staubentwicklung einhergehenden Gewerbe machen. Die gleiche Beobachtung lehrt uns aber auch, dass nur zum kleinsten Theil diese feinstvertheilten Körper in die tieferen Luftwege gelangen, dass sich dieselben vielmehr massenhaft in den oberen Luftwegen niederschlagen, wie die Taschentücher und die schwarz gefärbten Rachensputa beweisen. Es ist klar, dass den gleichen Weg und das gleiche Schicksal die in der Luft suspendirten Mikroorganismen theilen müssen.

Der obere Abschnitt des Respirationstractus ist nun aber durch seinen anatomischen Bau ganz vorzüglich geeigenschaftet, die Rolle eines Reinigers des Inspirationsstromes zu übernehmen. Der ganze Raum vom Naseneingang durch die complicirten Nasenhöhlen, den Nasenrachen- und Mundrachenraum bis herab zum Kehlkopfeingang hat bekanntlich, entsprechend seinem complicirten, auf Flächenvermehrung abzielenden anatomischen Bau, auch sehr vielseitige physiologische Bestimmungen, wovon, abgesehen von seiner Rolle als Geruchsorgan, nur diejenigen erwähnt sein sollen, die hier zunächst in Betracht kommen, nämlich erstlich als Hauptinspirationsorgan — denn der Mund hat eine andere physiologische Aufgabe und kommt bei der Athmung nur subsidiär in Betracht —, dann als Vorwärmer für die inspirirte Luft und drittens als Reiniger derselben; und zwar erfüllt

er letzteren Zweck nicht allein dadurch, dass er den eingeathmeten staubförmigen Körpern Gelegenheit giebt, sich an seinen vielfach gestalteten Oberflächen niederzuschlagen, sondern auch dadurch, dass er durch den Niessact und durch die Secretion die inhalirten Schädlichkeiten direct zu eliminiren im Stande ist.

Betrachten wir nun von diesem Gesichtspunkte aus der Reihe nach eine Anzahl von Infectionskrankheiten, so muss uns zunächst die auffallende Thatsache ins Auge springen, dass bei diesen sämmtlich die Initialerscheinungen sich im Bereiche der oberen Luftwege, das ich der Kürze halber in toto mit Nasenrachenraum bezeichnen will, abspielen. Beginnen wir mit den Masern, wo das eben Gesagte am deutlichsten zu Tage tritt. Der anfänglich lediglich auf den Nasenrachenraum und die mit demselben in Continuität stehenden Schleimhautflächen, wie Stirnhöhlen, Conjunctiva u. s. w., beschränkte Katarrh, der, objectiv betrachtet, zunächst nur den Eindruck einer Localaffection macht, bietet das beste Paradigma für den Typus beim Zustandekommen einer Infectionskrankheit. Mutatis mutandis lässt sich jedoch dieses Schema für die meisten übrigen Infectionskrankheiten durchführen. Nahezu gleichwerthig ist die Betrachtung der modernsten unserer Infectionskrankheiten, nämlich der Influenza. Der gleiche Vorgang findet sich beim Keuchhusten, den Rötheln, dem Scharlach, der Variola u. s. w. Lediglich bei der Parotitis epidemica gewinnt man den Eindruck, als ob hier die Infection von der Mundhöhle aus fortgeleitet wäre.

Sehr häufig dagegen lässt sich dieser genetische Typus nachweisen beim Typhus, zumal im Kindesalter, wo der Symptomencomplex stets am reinsten und unverfälschtesten zum Ausdruck kommt, und wo es bekanntlich oft schwierig ist, im Initialstadium Typhus und Scarlatina zu differenziren. Vor Allem aber trifft der Typus zu bei einer Krankheit, der, zweifelsohne mit vollem Recht, ihr Bürgerrecht unter den Infectionskrankheiten neuerdings mehr und mehr zugestanden wird, bei dem acuten Gelenkrheumatismus. Diese Krankheit ist überhaupt in ihrem ganzen Verlauf der Typus einer Infection und wird stets durch mehr oder minder erhebliche anginöse Erscheinungen eingeleitet. Und schliesslich sei noch an das Gesichtserysipel erinnert, dessen Ursprung bei seiner concentrisch fortschreitenden Ausdehnung sich fast ausnahmslos auf die Nase zurückführen lässt.

Wir würden uns jedoch einer grossen Unterlassung schuldig machen, würden wir nicht noch eine Krankheit in den Kreis unserer Betrachtung ziehen, deren infectiöser Charakter früher zwar von Vielen bereits geahnt und geglaubt, jedoch seit 12 Jahren erst durch

die epochemachende Entdeckung des Tuberkelbacillus bewiesen ist, nämlich die tuberculöse Lungenschwindsucht und die ihr verwandte Scrophulose. Diese beiden Krankheiten erfordern insofern eine gesonderte Betrachtung, als sie in der Mehrzahl der Fälle zu den chronischen Infectionskrankheiten gehören und der oben bei den acuten Infectionskrankheiten durchgeführte Typus sich meist nicht in gleich exacter und augenfälliger Weise darstellt. Und doch lässt sich derselbe ohne alle Künstelei auch hier bei genauerer Analyse durchführen, am leichtesten bei der zuletzt genannten, der Scrophulose. Das Initialsymptom bei derselben ist die Nasenaffection, die „scrophulöse Nase". Sie entsteht unter ungünstigen hygienischen Verhältnissen, unter äusseren Umständen, wo nur zu leicht die Möglichkeit der Inhalation virulenter Substanzen gegeben ist. Die Nase ist die erste Etappe, die erste Ablagerungsstätte des Virus und erkrankt zunächst local durch die Einwirkung desselben; durch die Lymphbahnen wird das Gift weiter geschleppt, es erkranken die mit dem Nasenrachenraum correspondirenden Drüsen des Nackens und Halses, durch das virulente Nasensecret entstehen durch Uebertragung die Ekzeme der Haut, auch diese begünstigen die Lymphdrüsenschwellung, und so wird das Gift von Etappe zu Etappe geschleppt, bis schliesslich der Gesammtkörper inficirt ist, und in den verschiedensten Körperregionen und Systemen Infectionsdepots entstehen.

Ob das hier inhalirte Virus identisch ist mit dem Tuberkelbacillus, oder ob erst die scrophulös entarteten Organe in ihrer weiteren Metamorphose den geeigneten Nährboden für die Ansiedlung des Tuberkelbacillus abgeben, soll hier nicht weiter erörtert werden. Nur in Kürze sei angedeutet, dass sich bei der Scrophulose ein ganz paralleler Vorgang mit einer anderen chronischen Infectionskrankheit ergiebt, nämlich mit der Syphilis. Es lässt sich diese Parallele bis ins Kleinste durchführen. Hier die Primäraffection an den Genitalien, dort an der Nase, dann folgt die secundäre Lymphdrüsenaffection und so fort die ganze Kette von secundären und tertiären Erscheinungen bis zur vollständigen Durchseuchung des ganzen Körpers. Der Vollständigkeit halber sei nur noch daran erinnert, dass auch solche Fälle von Scrophulose gar nicht selten sind, welche eine ganz auffallende Parallele zum Schanker bilden. Wie es hier durch Vereiterung der Bubonen zu einer Heilung, zu einer vollständigen Restitutio ad integrum ohne allgemeine Infectionserscheinungen kommt, ist es auch bei der Scrophulose nicht ausgeschlossen, dass durch Vereiterung oder durch künstliche Elimination der erkrankten Drüsen vollständige Heilung und ein blühender Gesundheitszustand erwächst.

Strittiger und nicht so auf der Hand liegend dürfte sich die Frage nach der ersten Etappe bei der Tuberculose gestalten. Dass es viele Fälle giebt, wo in der That die oberen Luftwege lange Zeit die ersten Etablirungsstätten der Tuberculose sind, steht wohl ausser allem Zweifel. Es käme nur darauf an, die Tuberkelbacillen dort zu finden und nachzuweisen in diesem Conglomerat von inhalirten Mikroorganismen aller Art. Es ist dies übrigens auch bereits geschehen und in dem Nasensecret solcher Leute, die in tuberkelgeschwängerter Luft sich aufzuhalten genöthigt sind, z. B. Krankenwärter u. dergl., Tuberkelbacillen nachgewiesen worden. Nur macht es den Eindruck, als ob diese gleichsam flüchtigerer, leichterer Natur wären und deshalb auch leichter die oberen Luftwege passiren und frühzeitiger in die tieferen Luftwege eindringen könnten, so dass oft scheinbar hier die Lungenerkrankung das Primäre darstellt, während die Veränderungen an den oberen Luftwegen, deren Schleimhaut eben doch ein ungleich resistenteres Gewebe darstellt, als das Lungenepithel, relativ geringfügiger erscheinen. Vorhanden sind sie immer. Niemals wird man bei einem tuberculös erkrankten Individuum die Schleimhaut der oberen Luftwege intact finden.

Wir kommen so zu einer einheitlichen, vollkommen harmonischen Auffassung der verschiedensten Infectionskrankheiten, deren charakteristisches Krankheitsbild im Einzelnen nur bedingt ist durch die Specifität des Krankheitserregers, seine specifische Wirkung, die er auf den menschlichen Organismus ausübt, und je nach der Prädilectionsstelle, die jeder einzelne wieder für sich hat. Darnach gestaltet sich sowohl das Symptomenbild, wie der weitere Verlauf, die Complicationen, die Dauer des ganzen Processes u. s. w.

Einer ausserordentlich wichtigen und interessanten Frage müssen wir nun näher treten, nämlich der nach der sog. Incubation. Bezüglich dieser kennen wir zwar wohl die Dauer bei den meisten Infectionskrankheiten, welche unter regulären Verhältnissen mit grosser Exactheit bei den meisten eintrifft, bei anderen wieder etwas schwankend zu sein scheint, über deren Localisirung jedoch wir bis jetzt so viel wie nichts wissen. Solange hierüber keine exacten Nachweise geliefert sind, muss es gestattet sein, diese Lücke mit Hypothesen auszufüllen, um so mehr, wenn denselben durch logische Erwägungen und klinische Beobachtungen ein gewisser Grad von Berechtigung, Wahrscheinlichkeit, ja nahezu Gewissheit zugesprochen werden muss.

Wo spielt sich die Incubationsperiode einer Infectionskrankheit ab? Es ist auffallend, dass diese Frage in ihrer nackten Einfachheit eigentlich noch nirgends gestellt ist, und doch ist

deren Beantwortung eigentlich ein recht wichtiges Postulat und ein recht wichtiges Glied in unserer Kenntniss betreffs der Genese der Infectionskrankheiten. Der Act der Infection hat stattgefunden, das Gift ist aber noch latent im Körper, denn es besteht noch keine Erkrankung, sondern noch das physiologische Gleichgewicht. Mit den ersten Prodromalerscheinungen ändert sich das Bild, und zwar zeigt sich zunächst das Bild einer localen Erkrankung, z. B. heftiger Katarrh, und schon bald darauf steigert sich das Krankheitsbild zu dem charakteristischen Symptomencomplex einer Allgemeinerkrankung. Wäre es ein allzu gewagter Schluss, hypothetisch das Incubationsstadium in den Nasenrachenraum zu verlegen? Zum mindesten würde eine solche Supponirung die ganze Reihe der Erscheinungen in einer sehr natürlichen Weise beleuchten und erklären und über eine ganze Reihe weiterer Erscheinungen, denen wir auf dem Gebiet der Infectionskrankheiten begegnen, z. B. Disposition, Infection durch nahe, etwa mündliche Berührung, schwere und leichte Infection und noch viele andere Dinge, ein ungeahntes Licht verbreiten. Der inhalirten schädlichen Mikroben brauchen es relativ nur wenige zu sein, wenn sie nur ihren geeigneten Nährboden finden. Wenn sie hier nicht rechtzeitig noch eliminirt werden, so siedeln sie sich an, wuchern, vermehren sich und entwickeln sich bis zur Reincultur. Am Ende dieses Entwicklungsstadiums angelangt, rufen sie zunächst localen Reiz hervor, aber bald erfolgt auch ihr Ausschwärmen, d. h. ihre Resorption in die Säftemasse, meist unter den gleichen Erscheinungen, die wir eben längst schon als Resorptionserscheinungen kennen, nämlich Schüttelfrost, erhöhte Temperatur, kurz den bekannten Fiebersymptomen. Die Infectionskrankheit ist damit perfect und „muss fortzeugend Böses nun gebären". Die Reproduction des Krankheitserregers gestaltet sich nun sehr verschieden bei den einzelnen Infectionskrankheiten, und ihr Contagium verhält sich in seiner Uebertragbarkeit sehr different. Bezüglich der meisten acuten Infectionskrankheiten steht sie ausser allem Zweifel, wenn auch die Intensität der Uebertragbarkeit eine sehr verschiedene ist. Viel seltener und schwieriger ist sie nachzuweisen bei der Pneumonie, dem Typhus und dem acuten Gelenkrheumatismus, weil hier häufig noch andere ätiologische Momente coincidiren können. Ebenso ist es heute noch schwer zu beantworten, welche Secrete vorzugsweise die Uebertragung vermitteln, ob die Secrete der Luftwege, der Schweiss, die Epidermisschuppen oder was sonst die Träger sind. Als feststehend dürfte aber wohl angenommen werden, dass all diese Se- und Excrete erst wieder in getrocknetem, staubförmigem Zustande der Luft beigemischt als krankheitserregendes Agens wirken.

Haben wir in Vorstehendem die pathologische Bedeutung des Nasenrachenraumes bei den Infectionskrankheiten zu fixiren gesucht, so erscheint damit seine Stellung in der Pathologie noch lange nicht genügend begrenzt, seine wichtige Rolle noch bei weitem nicht erschöpft. Es würde jedoch den erlaubten Raum dieser Studie allzu sehr überschreiten, sollten auch die weiteren Kapitel in gleicher Ausführlichkeit besprochen werden, obgleich ja auch das Vorstehende in Anbetracht des umfangreichen Gebietes nur relativ kurze Skizzen und Glossen sein sollten.

Es seien deshalb alle übrigen Krankheiten, bei denen der Nasenrachenraum eine wichtige, ja geradezu entscheidende Rolle als Locus primae affectionis spielt, nur kurz angedeutet und weitere Ausführungen vorbehalten. Dass derselbe bei allen Respirationserkrankungen a priori mitbetheiligt sein muss, leuchtet von selbst ein. Dass ein Katarrh der tieferen Luftwege entstehen kann mit Ueberspringung der oberen Luftwege, ist kaum denkbar. Es werden nur die pathologischen Veränderungen an der Schleimhaut der oberen Luftwege häufig übersehen als scheinbar minder wichtig, und doch ist hier der Ausgangspunkt der ganzen Affection zu suchen, und gar häufig imponirt ein intensiver Rachenkatarrh durch seine Erscheinungen als Bronchialkatarrh, und streng genommen ist jeder tiefer hinabsteigende Katarrh als Autoinfection, als Entzündung per contiguitatem würde man früher gesagt haben, aufzufassen. Im Ganzen ist auch hier an dem genetischen Typus des von oben nach unten, von aussen nach innen Schreitens festzuhalten.

Von ganz hervorragender Wichtigkeit ist die Würdigung des Nasenrachenraumes bei der Pathogenese der Localerkrankungen der oberen Luftwege, insbesondere auch der chronischen. Seien es nun tiefere Erkrankungen der Nasenschleimhaut selbst oder der verschiedenen Nebenhöhlen, seien es pathologische Veränderungen im Cavum pharyng. nasale oder weiter an der hinteren Rachenwand hinab zum Introitus laryngis oder in die Kehlkopfhöhle selbst mit ihren mannigfachen Erkrankungsformen, sie alle lassen sich pathogenetisch zurückführen auf primäre Veränderungen der Schleimhautoberfläche und zwar auf chronisch-entzündliche Processe, die nur verschiedene Form annehmen, je nachdem dieses oder jenes Gewebe sich in hervorragender Weise an den entzündlichen Vorgängen betheiligt, bald das Epithel oder die Mucosa mit ihren Papillen, bald die submucöse Schichte oder die Drüsen, im weiteren Verlauf auch Knorpel und Knochen. Wenn hier noch einmal eine Parallele gestattet ist, so wäre am meisten zutreffend der Vergleich mit den weiblichen Sexual-

organen. Aehnlich wie Uterus und Scheide zu einander, verhalten sich Nasenrachenraum und Kehlkopf.

Bezüglich der näheren Ausführung dieses Themas, des pathogenetischen Zusammenhanges der Erkrankungen der oberen Luftwege, sei auf die Verhandlungen der laryngologischen Abtheilung der diesjährigen Naturforscherversammlung in Wien verwiesen.

Zum Schlusse sei noch eine Reihe von Krankheiten nur genannt, welche in directem Zusammenhang mit der Nasenrachenregion stehen, von dort ihren Ausgang nehmen und von dort aus mit sicherem Erfolge therapeutisch in Angriff genommen werden können. Wir nennen hier nur das Ekzem, das, wie oben bereits angedeutet, gewöhnlich durch das infectiöse Nasensecret erzeugt wird, dann die verschiedenen Formen von Neuralgien, Gesichts-, Frontal- und Occipitalneuralgien mit oder ohne Herpes zoster; dann gehört hierher manche Form von Struma, höchst wahrscheinlich auch der Morbus Basedowii, bei dem das Hervortreten der Bulbi wohl bedingt ist durch Oedem des orbitalen Fettzellgewebes und die nervösen Symptome erst secundärer Art sind; dann die mannigfachen von der Nase ausgehenden und so häufig das Bild der Scrophulose vervollständigenden Augenaffectionen, von der Conjunctivitis bis zu den Phlyctänen und Cornealgeschwüren, der Blepharitis und der Blepharadenitis, nicht zu vergessen schliesslich mancher Formen scheinbarer Chlorose oder Anämie, entweder beruhend auf mangelhafter Nasenrespiration oder, wie mir häufig däucht, auf einer in der Nasenrachenhöhle etablirten parasitischen Mikrobencolonie.

Die Tendenz vorstehender Betrachtungen ist nichts weniger als ein rein theoretisches Raisonnement, dieselben haben vielmehr ein ganz ausgesprochen praktisches Ziel. Sie sollen ein Versuch zur Anbahnung einer rationellen, auf klinischer, am lebenden Menschen gemachter Beobachtung basirenden Therapie sein, in einer Zeit, wo das wahrhaft verwirrende Hasten und Jagen nach specifischen Heilmitteln nahezu alles Andere zu überwuchern droht, in einer Zeit, wo die Bacteriologie zwar wunderbare, früher nicht geahnte Geheimnisse geoffenbart hat, während ihre Leistungen auf therapeutischem Gebiete heute noch sehr problematischer Natur sind.

Die therapeutischen Folgerungen, welche ich aus meinen im Vorstehenden skizzirten Anschauungen ziehe, noch eingehend zu behandeln, ist hier nicht mehr am Orte, nachdem dieselben bereits anderwärts veröffentlicht sind, und verweise ich in dieser Hinsicht auf meinen diesbezüglichen Vortrag in der zweiten combinirten Abtheilungssitzung der Wiener Naturforscherversammlung, veröffentlicht in Nr. 44 der Münch. med. Wochenschrift vom 30. October 1894.

XXVI.

Aus dem medicinisch-klinischen Institut in München.

Ueber die Störungen der elektro-musculären Sensibilität bei Läsionen gemischter Nerven.

Zugleich ein Beitrag zur Theorie des „Kraftsinns".

Von

Dr. Hermann Franz Müller,

Assistenten des Instituts (z. Z. an Hofrath Nothnagel's Klinik in Wien).

Die Veranlassung zu den im Folgenden mitgetheilten Untersuchungen über elektro-musculäre Sensibilität (Duchenne) war eine Beobachtung, die ich bei der elektrischen Prüfung eines Falles von traumatischer Radialislähmung machte. Es handelte sich um eine atrophische Lähmung des Radialis mit EaR. Die Prüfung der Sensibilität der Haut ergab — objectiv wenigstens — annähernd normalen Befund, nur bei der Prüfung der farado-cutanen Sensibilität mittelst der Erb'schen Elektrode stellte sich eine deutliche, wenn auch nur sehr geringfügige Herabsetzung heraus. Um so auffallender musste zunächst der Befund sich ausnehmen, dass bei der Untersuchung der directen faradischen und galvanischen Erregbarkeit, die wegen des Fehlens der ersteren und der Herabsetzung der letzteren die stärksten faradischen und galvanischen Ströme erforderte, dieselben dem Patienten nicht den geringsten Schmerz verursachten, Ströme, die vergleichsweise an symmetrischen, gesunden Stellen angewendet, dem Kranken starke bis unerträgliche Schmerzen hervorriefen. Der Patient gab an, er fühle auf der kranken Seite den Strom wohl an der Stelle, wo die Elektrode aufgesetzt sei, wohl auch darüber hinaus, keineswegs aber habe er dieselbe Sensation wie auf der gesunden Seite unter den gleichen Verhältnissen. Liess man ihn die Ausdehnung des Gefühles des elektrischen Stromes, welches Gefühl er auch qualitativ als nicht gleich wie auf der gesunden Seite zu empfinden angab, mit dem Finger umgrenzen, so schied er auf der kranken Seite ein kleines Gebiet unmittelbar an der Elektrode, auf der gesunden Seite ein an

Ausdehnung weit grösseres, dem Verlauf des gereizten Muskels entsprechendes, an Ausdehnung aber grösseres Gebiet ein.

Die Untersuchung ergab also bei fast völliger Unversehrtheit der Sensibilität der Haut eine grobe Störung der elektro-musculären Sensibilität. Da Herr Geheimrath v. Ziemssen, der den Fall in seiner Klinik demonstrirte, den Gegensatz zwischen dem Verhalten der elektro-musculären Sensibilität und der Sensibilität der Haut als einen nach seinen Erfahrungen nicht seltenen, aber — nach seiner Ansicht mit Unrecht — nur wenig gewürdigten und darum gewöhnlich nicht gesuchten Befund bezeichnete, habe ich in der folgenden Zeit bei sämmtlichen Fällen, die ich elektrisch zu untersuchen Gelegenheit hatte, auf die in Rede stehenden Verhältnisse geachtet.

Die Reihe der Fälle, die ich im Folgenden mittheile, ist klein. Aber ich musste aus der Reihe der untersuchten Fälle eine nicht geringe Zahl ausschalten, meist wegen der Unzuverlässigkeit der Angaben der Untersuchten, die dann, wenn die nachweisbaren Störungen nur geringfügige waren, mir zweifelhaft oder nicht überzeugend genug erschienen; andererseits aber musste ich aus äusseren Gründen meine Untersuchungen abbrechen, und ich weiss nicht, ob und wann ich Gelegenheit haben werde, meine Untersuchungen fortzusetzen. Das Eine aber ergeben sie doch schon mit zureichender Zuverlässigkeit: dass Störungen der elektro-musculären Sensibilität bei Läsionen gemischter Nerven nichts so Seltenes sind, und dass die allgemein übernommene Ansicht, dass bei schweren Läsionen gemischter Nerven, die eine völlige Leitungsunterbrechung der motorischen Fasern zur Folge haben, die Störungen der Sensibilität nur geringfügig sein oder fehlen können, wegen der gegenwärtig wohl nie untersuchten elektro-musculären Sensibilität einiger Einschränkung bedarf. Denn die klinischen Belege des Intactseins der Sensibilität gelten nur für die der Haut. Wenn auch keineswegs aus dem Verhalten der elektro-musculären Sensibilität direct auf die absolute Empfindlichkeit des Muskels geschlossen werden darf, die elektro-musculäre Sensibilität, wie noch später ausgeführt werden wird, zweifellos nur eine partielle Empfindungsqualität der Muskelsensibilität vorstellt, gerade so wie die elektro-cutane eine solche der Hautsensibilität (Drosdoff)[1]), so erscheint doch der Nachweis einer Störung der elektro-musculären Sensibilität genügend

1) Drosdoff, Untersuchungen über die elektrische Reizbarkeit der Haut bei Gesunden und Kranken. Arch. f. Psychiatrie u. Nervenkrankheiten. IX. 1879. S. 203 ff. (S. 229.)

zur Annahme überhaupt einer Störung der Muskelsensibilität. Die Prüfung der elektro-musculären Sensibilität erscheint aber um so werthvoller, als die klinische Untersuchung ausser dieser über kein Mittel der Sensibilitätsprüfung eines Muskels verfügt (Duchenne)[1]. Was Ch. Bell und E. H. Weber als Leistungen des „Muskelsinnes" auffassten, ist durch die Untersuchungen besonders von Duchenne, Leyden und Goldscheider als mehr als zweifelhaft bezüglich deren Zugehörigkeit zur Muskelsensibilität geworden. Ich werde später Befunde vorbringen, welche die — hauptsächlich von physiologischer Seite vertretene — Ansicht, dass der „Kraftsinn" (E. H. Weber) von der Muskelsensibilität abhängt, nicht zu stützen vermögen.

I.

Die Untersuchungen Duchenne's[2] haben das klinische Verhalten der „sensibilité électro-musculaire"[3] (Duchenne) erschöpfend kennen gelehrt. Eine kurze Anführung der Erfahrungen Duchenne's dürfte sich rechtfertigen, nachdem die Angaben dieses Forschers über die elektro-musculäre Sensibilität „fast in Vergessenheit gerathen" (Erb[4]) sind.

Duchenne's Untersuchungen an Operirten zeigten zunächst (gegenüber R. Remak, der die Sensibilität der Muskeln leugnete), dass die faradische Reizung blossgelegter Muskeln „une sensation sourde et spéciale à la contraction électro-musculaire" bewirke[5], die gänzlich verschieden und unabhängig von der bei elektrischer Reizung der Haut zu Stande kommenden Empfindung sei. Des Weiteren zeigten die Untersuchungen desselben Forschers, dass es je nach der Wahl der Elektroden gelinge, entweder die Nerven der Haut (Erregung der elektro-cutanen) oder blos die der Muskeln (Erregung der elektro-musculären Sensibilität) zu reizen. Untersuchungen führten Duchenne zu der Annahme, dass trockene Metallelektroden vorwiegend die Nerven der Haut erregen, während wohl durchfeuchtete Elektroden auf gleich beschaffener Epidermis die Hautnerven fast unerregt lassen und vorwiegend die Muskeln reizen.[6]

1) Duchenne (De l'électrisation localisée. p. 762) sagt von der Muskelsensibilität: „Cette sensibilité, qu'elle soit ou ne soit pas douloureuse, est spéciale et difficilement excitable par d'autres agents que les courants électriques."

2) Derselbe, De l'électrisation localisée. 3me édit. Paris, J. B. Baillière et fils, 1872.

3) Eine kurze Erwähnung der Muskelempfindung bei elektrischer Reizung macht E. H. Weber in R. Wagner's Handwörterbuch der Physiologie. III. 2. Abth. 1846. S. 577.

4) W. Erb, Handbuch der Elektrotherapie (v. Ziemssen's Handb. d. allg. Therapie. 2. Aufl. III). S. 173.

5) Duchenne, a. a. O. S. 40 u. 761.

6) Duchenne, a. a. O. S. 39, 40, 70, 79, 108, 173. — Vgl. E. Baierlacher, Die Inductions-Elektricität in phys.-ther. Beziehung. Nürnberg, W. Schmid, 1857.

Die klinische Beobachtung führte Duchenne zu den folgenden Ergebnissen bezüglich der elektro-musculären (resp. farado-musculären) Sensibilität (nachdem Duchenne sich hauptsächlich des faradischen Stromes zur Prüfung derselben bediente):

Bei der Läsion gemischter Nerven kommen neben der Störung der Motilität und der Ernährung der Muskeln „fast immer“ [1]) mehr oder weniger deutliche Störungen der elektro-musculären Sensibilität zu Stande [2]), die auch dann ausgebildet sein können, wenn die Sensibilität der Haut wie das „Bell'sche Muskelgefühl“ unversehrt erscheinen können. Es könne bei der Läsion gemischter Nerven die elektro-musculäre Sensibilität in allen Graden, bis zum völligen Verlust, abgeschwächt sein, während die Sensibilität der Haut und die elektro-cutane (farado-cutane) völlig intact sein können, und umgekehrt. Bei traumatischen Paralysen gemischter Nerven finde man, wenn man mit dem faradischen Strom prüfe, beinahe immer Störungen der Contractilität und Sensibilität [3]), und zwar leide die Sensibilität der Haut weniger als die der Muskeln. [4]) Im Allgemeinen leide am meisten die Motilität, weniger die Sensibilität der Muskeln und Haut. [5]) Gänzlicher Verlust der elektro-musculären Sensibilität weise auf völlige Unterbrechung im Nerven hin. [6]) In dieser Beziehung sei die Prüfung der elektro-musculären Sensibilität sowohl diagnostisch wie prognostisch höchst bedeutungsvoll. Jene Läsionen gemischter Nerven, bei welchen trotz Verlustes der elektro-musculären Contractilität die elektro-musculäre Sensibilität nur wenig gelitten habe, seien prognostisch günstiger zu beurtheilen, als solche mit groben Störungen derselben. [7]) Das Vorhandensein einer elektro-musculären Sensation beweise auch bei völligem

---

S. 92ff.; B. A. Erdmann, Die Anwendung der Elektricität in der prakt. Medicin. 3. Aufl. Leipzig, Barth, 1860. S. 71, 72; J. Rosenthal, Elektricitätslehre f. Mediciner. Berlin, A. Hirschwald, 1862. S. 166ff.; J. Rosenthal u. M. Bernhardt, Elektricitätslehre f. Mediciner und Elektrotherapie. Berlin, A. Hirschwald, 1884. S. 176ff.; E. Onimus et Ch. Legros, Traité d'électricité médicale. Paris, G. Baillière, 1872. S. 89; A. Watteville, Grundriss der Elektrotherapie. Uebers. von M. Weiss. Leipzig u. Wien, Töplitz u. Deuticke, 1886. S. 179; R. Lewandowski, Elektrodiagnostik und Elektrotherapie. Wien u. Leipzig, Urban u. Schwarzenberg, 1887. S. 241; H. v. Ziemssen, Die Elektricität in der Medicin. 4. Aufl. I. Hälfte. Berlin, A. Hirschwald, 1871. S. 42ff.

1) Duchenne, a. a. O. S. 335, 374.

2) Vgl. E. Baierlacher, a. a. O. S. 185; G. M. Beard u. A. Rockwell, Prakt. Abhandlung über die med. und chir. Verwerthung der Elektricität bei der localen und allgemeinen Anwendungsart derselben. Uebers. von R. Väter. Prag, Dominicus, 1874. S. 221; M. Rosenthal, Die Elektrotherapie, ihre Begründung und Anwendung in der Medicin. Wien, Braumüller, 1865. S. 203, 226.

3) Duchenne, a. a. O. S. 335, 352, 374.

4) Derselbe, a. a. O. S. 337. Vgl. B. A. Erdmann, a. a. O. S. 172.

5) Duchenne, a. a. O. S. 319, 336. Vgl. B. A. Erdmann, a. a. O. S. 172.

6) Duchenne, a. a. O. S. 319, 337, 352. Vgl. B. A. Erdmann, a. a. O. S. 172; M. Rosenthal, a. a. O. S. 203.

7) Duchenne, a. a. O. S. 343.

Fehlen der Contractilität, dass die Nervenleitung nicht völlig unterbrochen sein könne.[1]) Die Wiederherstellung der elektro-musculären Sensibilität in Fällen, wo sie gesunken war, sei ein günstiges Zeichen.[2]) Besonders günstig[3]) stellen sich solche zur Heilung kommende Fälle, bei welchen sich eine förmliche Hyperästhesie (Hyperalgesie) gegenüber dem faradischen Strom gebildet hat.[4]) (Ein Satz, welchen ich auch von v. Ziemssen wiederholt in seinen Vorlesungen gehört habe.)

Des Weiteren bringt Duchenne verschiedene, durch die klinische Beobachtung belegte Angaben über das Verhalten der elektro-musculären Sensibilität bei anderen Krankheitsprocessen. Er fand Verlust[5]) der elektro-musculären[6]) Sensibilität bei einem Kranken mit Hirnblutung, die völlige Hemianästhesie im Gefolge hatte; weiter bei Hysterie.[7]) Bei cerebralen Lähmungen sei die elektro-musculäre Sensibilität im Allgemeinen ungestört.[8]) Verminderung fand Duchenne noch bei spinaler Kinderlähmung[9]), Myelitis[10]), Poliomyelitis anterior subacuta („Paralysis générale spinale antérieure subaigue“)[11]), spinaler progressiver Muskelatrophie[12]), Tabes[13]) (bei erhaltener elektrischer

1) Duchenne, a. a. O. S. 319.

2) Derselbe, a. a. O. S. 351, 352.

3) Derselbe, a. a. O. S. 319, 324, 368, 372. Ueber die Hyperalgesie der Muskeln gegenüber elektrischen Strömen bei zur Heilung kommenden Lähmungen vgl. G. M. Beard u. A. Rockwell, a. a. O. S. 385; M. Rosenthal, a. a. O. S. 206; Onimus et Legros, a. a. O. S. 342, 343.

4) S. 77 und 78 a. a. O. bringt Duchenne Angaben betreffs der verschieden grossen Empfindlichkeit der einzelnen Muskeln des Körpers gegenüber dem faradischen Strome. Vgl. B. A. Erdmann, a. a. O. S. 83; G. M. Beard u. A. Rockwell, a. a. O. S. 55 und 212, wo die Verfasser 5 Stufen der Empfindlichkeit unterscheiden; M. Meyer, Die Elektricität in ihrer Anwendung auf prakt. Medicin. 4. Aufl. Berlin, A. Hirschwald, 1883. S. 49.

5) Duchenne, a. a. O. S. 102.

6) Vgl. den Fall von M. Bernhardt, Archiv f. Psychiatrie u. Nervenkrankheiten. XII. 1882. S. 785.

7) Duchenne, a. a. O. S. 103, 222, 711 ff., 821 (hysterische Hyperästhesie der Muskeln). Vgl. B. A. Erdmann, a. a. O. S. 222; E. Baierlacher, a. a. O. S. 224; M. Rosenthal, a. a. O. S. 182 ff.; M. Meyer, a. a. O. S. 211, 221 ff.; H. v. Ziemssen, Die Elektricität in der Medicin. II. Hälfte. 1885. S. 50.

8) Duchenne, a. a. O. S. 225, 712, 713, 731. Vgl. Onimus-Legros, a. a. O. S. 369; M. Meyer, a. a. O. S. 215, 219.

9) Duchenne, a. a. O. S. 423, 431.

10) Derselbe, a. a. O. S. 447 ff. Vgl. Beard u. Rockwell, a. a. O. S. 362 ff.

11) Duchenne, a. a. O. S. 462.

12) Derselbe, a. a. O. S. 493. Einige der darunter beschriebenen Fälle betrafen solche von Syringomyelie. Vgl. B. A. Erdmann, a. a. O. S. 227; Beard u. Rockwell, a. a. O. S. 404; M. Rosenthal, a. a. O. S. 161.

13) Duchenne, a. a. O., S. 622, 628. Vgl. M. Bernhardt, Archiv f. Psychiatrie und Nervenkrankheiten. III. 1872. S. 625; E. Leyden, Virchow's Archiv. XLVII. 1869. S. 321 ff.; H. v. Ziemssen, a. a. O. II. Theil. S. 50.

Contractilität und Fehlen von Atrophie), bei Bleilähmung [1]) (bei intacter Hautsensibilität), bei diphtheritischer Lähmung. [2])

Die Sensibilität der Haut könne intact sein bei gestörter elektro-musculärer, es stünden die elektro-cutane und elektro-musculäre in keinem Zusammenhang. Es könne selbst bei Hyperästhesie der Haut Verlust der elektro-musculären Sensibilität beobachtet werden. [3])

Die weitgehende Würdigung der elektromusculären Sensibilität von Seiten Duchenne's, die auch in den Arbeiten von Erdmann, Baierlacher, Beard und Rockwell, M. Rosenthal, Benedikt, M. Meyer u. A. eine mehr oder weniger eingehende Berücksichtigung findet, steht im auffallenden Gegensatz zu den Anschauungen anderer Forscher im Gebiete der Elektrodiagnostik: „. . . . von der Prüfung der farado-musculären Sensibilität, auf welche Duchenne so grossen Werth für die Diagnostik legte, ist es heute ganz still geworden" (Erb [4]). Nach Erb [5]) könne die Prüfung der elektro-musculären Sensibilität unter manchen pathologischen Verhältnissen von Nutzen sein, doch habe sie bei weitem nicht die grosse Bedeutung, welche ihr Duchenne zuschrieb. Ueberdies sei ihre Prüfung in sehr vielen Fällen wegen der complicirten Verhältnisse, wegen gleichzeitiger Reizung der sensiblen Nerven, der Haut, des Periosts u. s. w. ausserordentlich schwierig oder ganz unmöglich. Ebenso zurückhaltend äussern sich v. Ziemssen, Rosenthal und Bernhardt, Rieger [6]), Lewandowski, Hirt [7]) u. A., von welchen Forschern sich einige mit einer blossen Erwähnung der elektro-musculären Sensibilität begnügen.

Völlig zutreffend ist die Ansicht Erb's, dass die Prüfung der elektro-musculären Sensibilität in vielen Fällen wegen gleichzeitiger Reizung der sensiblen Nerven der Haut, des Periosts, der Sehnen u. s. w. ausserordentlich schwierig und selbst ganz unmöglich werden kann. Dies wird besonders bei dünnen Muskeln in Frage kommen, wie z. B. an den MM. interossei, wahrscheinlich auch an den Gesichtsmuskeln.

---

1) Duchenne, a. a. O. S. 673, 674, 676, 685. Vgl. E. Baierlacher, a. a. O. S. 209; M. Rosenthal, a. a. O. S. 220; M. Meyer, a. a. O. S. 187, 259.

2) Duchenne, a. a. O. S. 885. Vgl. v. Krafft-Ebing, Ein Beitrag zu den Lähmungen nach Diphtheritis. Deutsches Archiv f. klin. Med. IX. 1872. S. 123 ff.

3) Duchenne, a. a. O. S. 350, 478, 709. Vgl. H. v. Ziemssen, Die Elektricität in der Medicin. 4. Aufl. II. Hälfte. Berlin, A. Hirschwald, 1885. S. 50.

4) W. Erb, a. a. O. S. 239.

5) Derselbe, a. a. O. S. 102.

6) C. Rieger, Grundriss der Elektricitätslehre. 3. Aufl. Jena, G. Fischer, 1894.

7) L. Hirt, Lehrb. der Elektrodiagnostik und Elektrotherapie. Stuttgart, F. Enke, 1893. S. 96.

Aber bei grossen Muskeln kommt man fast immer zu einem Resultat. Schwierigkeiten erwachsen nur, wenn die Störungen geringfügige sind. In solchen Fällen bin ich wiederholt zu sicheren Ergebnissen nicht gekommen. Schwierigkeiten können auch erwachsen, wenn man sich mit dem Patienten über das, was er anzugeben hat, nicht verständigen kann. Allerdings ist das Gefühl des elektrischen (faradischen) Stromes nicht leicht zu beschreiben, und man muss sich oft mit der Angabe begnügen, dass die Reizung der kranken Muskeln, verglichen mit derjenigen der symmetrischen gesunden, von dem Patienten deutlich verschieden gefühlt wird. Findet der Kranke stets nur wenig Unterschied, so habe ich mich begnügt, eine gröbere Störung auszuschliessen. Am zuverlässigsten sind spontane Angaben, die manchmal, selbst bei ungebildeten Personen, ungemein treffend sind. Vielfach geben die Patienten an, es sei ein Unterschied zwischen der gesunden und kranken Seite vorhanden, nur sei es ihnen schwer, sich darüber auszudrücken, was bei der nicht leicht zu schildernden Sensation des faradischen Stromes nicht befremden kann. Die meisten Patienten bezeichneten das Gefühl des kreisenden faradischen Stromes als ein „Surren", „Prickeln", „Wimmern", „Vibriren", „Zittern" u. dergl., und durch eine vorsichtige Nachhülfe bei der oft unbehülflichen Beschreibung erfährt man meist so viel sicher, dass eine Verschiedenheit der Empfindung vorhanden ist, und meist auch, worin sie besteht. Wiederholt habe ich eine Schwierigkeit darin gefunden, dass die Patienten angeben zu müssen vermeinten, ob sie eine Zusammenziehung resp. Bewegung eines Gliedes fühlten.[1]) Meist

1) In den meisten elektro-diagnostischen Werken, welche der elektro-musculären Sensibilität Erwähnung thun, wird dieselbe als jene Empfindung definirt, welche die elektrische (bezw. faradische) Muskelcontraction begleitet. Diese Definition ist entschieden zu eng gefasst, einerseits, weil bereits schwache faradische Ströme, die überhaupt noch keine Contraction auslösen, gefühlt werden, andererseits, weil die Sensation des elektrisch gereizten Muskels auch bei fehlender elektrischer Erregbarkeit vorhanden sein kann, wie z. B. bei einem später mitzutheilenden Fall von Bleilähmung sich ergeben wird. Derartige Fälle zeigen mit grosser Wahrscheinlichkeit, dass das Gefühl der Zusammenziehung selbst an der Sensation des elektrischen Stromes keinen grossen Antheil hat, wenigstens nicht bei solchen Strömen, die keine maximale schmerzhafte tetanische Contraction auslösen. Dies ist auch Duchenne nicht entgangen, welcher bei seinen Untersuchungen von Bleilähmungen mit aufgehobener faradischer Erregbarkeit nur meist unbedeutende Herabsetzung der farado-musculären Sensibilität fand, woraus er folgerte, dass die Sensation, welche die elektro-musculäre Contraction begleitet, auf die directe Erregung der sensiblen Muskelnerven durch den faradischen Strom zu beziehen sei: „bien que, dans la paralysie saturnine, les muscles soient privés, en tout ou en partie, de leur contractilité électrique,

gelingt es aber doch, Aufschluss über das, was Patient fühlt, zu erhalten, wenn ich auch nicht verschweigen kann, dass ich in manchen Fällen zu keinem Ergebnisse kam. Aber auf solche Fälle stösst man auch bei der Untersuchung der Sensibilität überhaupt.

Im Ganzen kann ich die Prüfung der elektro-musculären Sensibilität für nicht gerade schwierig halten, besonders wenn die Erkrankung einseitig ist und Patient die Empfindung des Stromes stets mit der auf der gesunden Seite vergleichen kann. Geringe Differenzen zwischen der gesunden und kranken Seite bleiben am besten unbeachtet, um so mehr, als solche auch bei gesunden Individuen durch geringfügige Verschiebungen der Elektroden u. dergl. leicht zu Stande kommen.

Die Untersuchung der farado-musculären Sensibilität (die galvano-musculäre[1]) ist wegen der gleichzeitigen Erregung der Hautnerven nicht so leicht zu prüfen) habe ich stets unmittelbar an die elektrodiagnostische Prüfung jedes einzelnen Nerven und Muskels angeschlossen. Sie ist also einigermaassen verschieden von der von Duchenne angewendeten, welcher die directe Muskelreizung mit zwei einander möglichst genäherten Elektroden vornahm, so dass beide Elektroden über dem zu prüfenden Muskel aufruhten. Obwohl die Duchenne'sche Prüfungsmethode den unbestreitbaren Vortheil voraus hat, dass der Strom wirklich hauptsächlich in dem zu prüfenden

ceux-ci n'en conservent pas moins une grande partie de leur sensibilité. Il me paraît prouvé, en conséquence, que la sensation qui accompagne la contraction électro-musculaire est le résultat de l'action directe de la faradisation sur la sensibilité musculaire" (a. a. O. S. 676). — Ein weiterer Grund, dass das Gefühl der Muskelcontraction keinen sehr grossen Antheil an der elektro-musculären Sensibilität hat, ergiebt sich auch aus anderen, leicht anzustellenden Beobachtungen. Ich fand, dass bezüglich der Wahrnehmung der elektrischen Contraction von Seiten der Versuchspersonen bei gespanntester Aufmerksamkeit grobe Irrthümer begangen wurden, dass z. B. Zusammenziehungen zu fühlen vermeint wurden, wenn nicht einmal die Minimalzuckung da war, andererseits oft ziemlich grosse Zuckungen noch nicht als solche erkannt wurden. Deutlich wurde immer die Zuckung des Muskels als solche erst dann erkannt, oder, richtiger gesagt, erschlossen, wenn durch die faradische Muskelcontraction eine Locomotion in einem Gelenk erzielt wurde. Dann aber haben wir es mit Empfindungen zu thun, die nicht in den Muskeln, sondern in den Gelenken, Sehnen u. dgl. entstehen, das Gefühl passiver Bewegungen, der veränderten Lage der Glieder. Unter elektro-musculärer Sensibilität ist also lediglich die bei elektrischer Reizung der Muskeln entstehende Empfindung zu verstehen (vgl. die klare Definition Erb's in v. Ziemssen's Handbuch. XII. 1. Hälfte. 1874. S. 209), gleichgültig, ob die elektrische Reizung eine Contraction zur Folge hat oder nicht.

1) Vgl. W. Erb, a. a. O. S. 102.

Muskel gefühlt wird, während bei der zur elektro-diagnostischen Prüfung üblichen Anordnung der Elektroden der Patient oft durch die Sensation an der indifferenten Elektrode verwirrt wird, habe ich die Prüfung der elektro-musculären Sensibilität unter der nämlichen Anordnung der Elektroden wie bei der gewöhnlichen elektrischen Untersuchung, also die Reizelektrode an den motorischen Punkten, vorgenommen, einerseits, um einen Wechsel der Elektroden zu ersparen, andererseits, um schon während der Bestimmung der Zuckung vom Patienten Angaben über das, was er fühlt, erhalten zu können.

Ueber die Art der Prüfung selbst ist wenig zu sagen. Sie ergiebt sich aus den mitgetheilten Krankengeschichten. Ich führe dieselben, die meist Erkrankungen peripherer, gemischter Nerven betreffen, im Folgenden an.

Meinen hochverehrten Lehrer und früheren Chef, Herrn Geheimrath v. Ziemssen, bitte ich für die vielfache Belehrung und Anregung, sowie für die freundliche Ueberlassung der Fälle meinen verbindlichsten Dank entgegenzunehmen.

Beobachtung I.

M. Otto, 23 Jahre alt, Decorationsmaler. Traumatische Radialislähmung.

Anamnese: Am 23. August 1893 Bruch des linken Oberarmes. Beim Verbandwechsel, nach 8 Tagen, Herabhängen der Hand bemerkt. Anfang October EaR constatirt. Wegen der Annahme einer Schädigung des N. radialis durch Callus Operation, bei welcher der Nerv frei, makroskopisch ohne Veränderung gefunden wurde.

Status praesens vom 26. October 1893. An der Aussenseite des linken Oberarms über der Umschlagsstelle des Radialis eine 2 Dm. lange, mit der Unterlage nicht verwachsene, nicht druckempfindliche lineare (Operations-)Narbe. Fettpolster darunter und in der nächsten Umgebung fast völlig geschwunden, unter ihr difformer, dicker Knochencallus. Die Gegend des N. radialis sehr druckempfindlich, ebenso die Extensoren des linken Vorderarmes. Die Venen an der Streckseite des linken Vorderarmes und am Handrücken weniger gefüllt als rechts. Das Dorsum der linken Hand mehr gewölbt als rechts, die Haut daselbst etwas livid, gedunsen und verdickt; erhobene Falten erscheinen dicker als rechts, dasselbe, in geringerem Grade, an der Streckseite des Vorderarmes. Das auf Druck entstehende Erblassen bleibt links länger bestehen als rechts.

Triceps links weniger voluminös und schlaffer als rechts, die Extensoren des Vorderarmes diffus abgemagert. Das Relief des linken M. supinator, gegenüber dem sehr ausgeprägten rechten, nahezu fehlend.

Extension im Ellbogengelenk bei erhobenem Arm nur in geringem Grade möglich, Extension im Handgelenk völlig fehlend, die auf die Ex-

tensoren aufgelegten Finger fühlen keine Spur einer Contraction. Extension der Finger nur bei Unterstützung der Grundphalangen, Extension und Abduction des Daumens nur in sehr beschränktem Maasse möglich. Händedruck rechts 40, links 5—7, bei passiv dorsalflectirtem Handgelenk 18,5 Kgr. Beugung im linken Ellbogengelenk bei Mitellastellung der Hand nahezu unmöglich, aber auch bei supinirter Hand etwas schwächer als rechts.

Nirgends fibrilläre Zuckungen (die auch während der ganzen Beobachtung nie gesehen wurden), Beklopfen des motorischen Punktes des linken M. supinator löst in diesem eine exquisit träge Zuckung aus.

Sensibilität. Keine sensiblen Reizerscheinungen. Tastsinn: Feinste Berührungen mit der Fingerkuppe, Fadenstreichen, werden überall (mit Ausnahme an der Narbe am Oberarm und einer leicht hypästhetischen, etwa markstückgrossen Stelle am unteren Ende der Narbe) gut gefühlt. In der Beurtheilung der Richtung des Fadenstreichens werden links nicht mehr Irrthümer begangen, als rechts. Doch sei (über einem Streifen über der Streckseite des Vorderarmes) die Empfindung des Fadenstreichens nicht ganz so wie rechts, es sei ein Gefühl des „Brennens", „Pelzig"-seins dabei, „wie wenn ein ganz dünner Schleier über die Haut gespannt wäre". Dieses fühle er aber nur bei gespannter Aufmerksamkeit. Feinste Berührungen mit der Fingerkuppe oder gröbere werden jedoch ganz so gefühlt wie rechts. Die Localisation ist eine prompte, Nadelspitze und Kopf werden sicher unterschieden; manchmal bemerkt Patient, dass ihm die Nadel rechts spitzer vorkomme, als links. Die Untersuchung mit dem Sieveking'schen Tasterzirkel ergiebt zwischen rechts und links keinen Unterschied. Drucksinn (mit auf kleine Schachteldeckel gelegten Gewichten bei gut unterstütztem Arm geprüft) ergiebt bei wiederholt vorgenommener Prüfung sowohl bezüglich der Reiz- als Unterschiedsschwelle keinen Unterschied. Temperatursinn: lau und kühl, heiss und kalt wird links ebenso prompt und gleich schnell unterschieden, der Vergleich symmetrischer Hautstellen ergiebt für beliebige Temperaturgrade die gleiche Empfindung. Bei Anwendung der Goldscheider'schen Methode ergeben sich normale Stufenwerthe. Muskelsinn: Passive Bewegungen werden im Ellbogen-, Hand-, allen Fingergelenken richtig empfunden, der stete Vergleich gleicher passiver Bewegungen ergiebt zwischen rechts und links keinen Unterschied. Das Gefühl der Wahrnehmung der Lage im Raum gleich ungestört wie rechts. „Stereognostischer Sinn" intact. Reflexe: Beklopfen des unteren Radiusendes rechts bewirkt prompte Contraction des gleichen M. supinator longus, links fehlend. Beklopfen des Ulnarrandes löst beiderseits keine Reflexe aus. Tricepsreflex beiderseits auslösbar, Unterschied zwischen rechts und links nicht deutlich; Bicepsreflex und Reflex von den Beugesehnen über dem Handgelenk beiderseits gleich.

Elektrische Erregbarkeit und farado-musculäre (galvano-musculäre) Sensibilität.

Rechts	Erb'scher Punkt.					Links
blitzartige Z.; qualitativ und quantitativ normale Verhältnisse.	über 145 Mm.	R.-A.	Far. E	Mm.	R.-A.[1]	über 145
	0,9	M.-A.	KSZ		M.-A.	0,9
	1,8	M.-A.	ASZ		M.-A.	1,7

Z. im Deltoides. Biceps blitzartig. Supinator l. auch bei 0 R.-A. u. den stärksten zur Verfügung stehenden galv. Strömen unerregbar.

Rechts	N. radialis (Oberarm).		Links
blitzartige Z.; quantitativ u. qualitativ normale Verhältnisse.	Far. E	—	far. u. galv. unerregbar.
	KSZ	—	
	KSZ	—	

Farado-cutane Sensibilität (Erb'sche Elektrode) über dem mot. Punkt des N. radialis:

Rechts: S (Sensation, Empfindungsminimum) 145 Mm. R.-A.; D (Dolor 112 Mm. R.-A.

Links: S 135; D 75.

Bei der feuchten (Stintzing'sche Einheitselektrode) wird über dem mot. Punkt des Radialis der Strom bei über 145 Mm. R.-A. gefühlt, links erst bei 108. Bei 123 Mm. R.-A. wird rechts der Strom bis in die Fingerspitzen gefühlt und die Contraction (geringe Streckung der Finger) gut wahrgenommen. Links verursacht die Prüfung mit starken faradischen Strömen an der Elektrodenstelle starken Schmerz, der bei den gleichen Strömen rechts nicht vorhanden ist. Bei starken Strömen fühlt Patient denselben (schmerzhaft) an der Eintrittsstelle des Stromes, am ganzen Oberarm, besonders aussen, stark noch an der Beugeseite des Vorderarmes bis in die Finger. An der Streckseite des Vorderarmes fast gar nichts, während der gleiche Strom unter den gleichen Verhältnissen rechts deutlich das „Zittern" oder „Surren" des Stromes und das Gefühl der Contraction hervorruft.

Rechts	M. supinator longus.		Links
143 Mm. R.-A.	Far. E	—	far. unerr., galv.
1,3 M.-A.	KSZ	M.-A. 2,5	exquisit träge Z.
2,0 M.-A.	ASZ	M.-A. 1,5	ASZ > KSZ.

Erb'sche Elektrode. Rechts: S 145 D 110
Links: S 115 D 70

Von der galv. Z., die ein ziemlich beträchtliches Contractionsmaximum besitzt, aber keine Locomotion eines Gelenkes zur Folge hat, hat Patient auch bei den stärksten galv. Strömen, die er als „dumpfes Stechen" *fühlt*, bei geschlossenen Augen keine Empfindung. Der faradische Strom wird auch bei 0 R.-A. nur an der Elektrodenstelle und in der nächsten Um-

1) Der bei den Versuchen gebrauchte Dubois-Raymond'sche Schlittenapparat hat einen R.-A. von 145 Mm.

gebung „wie stumpf" gefühlt. Rechts ist das Gefühl „ein ganz anderes", „hier geht der Strom durch", „breitet sich weit aus".

Rechts	Extensor digit. comm. long.		Links
125 Mm. R.-A.	Far. E.	—	far. unerr., galv.
	KSZ	M.-A. 4,0	exquisit träge
	ASZ	M.-A. 3,5	Z, ASZ > KSZ.

Erb'sche Elektrode. Rechts: S 143; D 100 Mm. R.-A.
Links: S 115; D 0 „ R.-A.

Bei der feuchten Elektrode: Rechts von 143 Mm. RA gefühlt. Bei 125 RA (Eintritt der Minimalzuckung) fühlt Patient unsicher eine Zusammenziehung. Sicher wird die Contraction erst bei so weit erhöhter Stromstärke erkannt, die eine geringe Fingerextension bewirkt. Der Strom wird am ganzen Vorderarm, besonders an der Streckseite, gefühlt.

Links bleibt die Empfindung auch bei den stärksten faradischen Strömen blos auf die Eintrittsstelle und die nächste Umgebung beschränkt. Schmerz ist auch bei 0 R.-A. nicht vorhanden, während rechts schon mittelstarke Ströme durch tetanische Contraction schmerzhaft empfunden werden und der Strom („Surren") in weiter Ausbreitung gefühlt wird. Bei galv. Reizung fehlt das Gefühl des „Durchfahrens", welches rechts gut empfunden wird.

Beim Ueberstreichen mit der feuchten Elektrode über die gut angefeuchtete Haut der Extensorenseite hat Patient (bei 0 R.-A.) das Gefühl, als ob die Elektrode brennen, und als ob das Gefühl des Brennens mit der sich verschiebenden Elektrode wandern würde. Das Brennen erstreckt sich nur auf den Ort der Elektrode und die nächste Umgebung derselben.

Extensor pollicis longus.

127 Mm. R.-A.	Far. E	—	far. unerr., träge
	KSZ	M.-A. 6,0	Z, ASZ > KSZ.
	ASZ	M.-A. 5,0	

Erb'sche Elektrode. Rechts: S 123, D 110 Mm. R.-A.
Links: S 120, D 88 Mm. R.-A.

Feuchte Elektrode. Rechts 133, links 130 Mm. R.-A.

Rechts wird (far., feuchte Elektrode), von 120 Mm. R.-A. eine Ausbreitung des Stromes über die Eintrittsstelle gefühlt. Deutliches Gefühl der faradischen Contraction bei 115 (Extension des Daumens).

Links erregten die stärksten galvan. und farad. Ströme nur Brennen, auf den Ort der Elektrode localisirt. Eine Ausbreitung der Empfindung über diese Stelle hinaus fühlt er nur „undeutlich". Ein Gefühl der Contraction hat er bei galv. Reizung (träge Z.) nicht.

Extensor indicis.

125	Far. E.	—	far. unerr., galv.
1,5	KSZ	3,0	untererr., träge
2,4	ASZ	2,5	Z. ASZ > KSZ.

Aehnliche Angaben wie oben.

Patient wurde täglich mit Elektricität und Massage behandelt. Nach einigen Wochen, während welcher Status idem war, verliess Patient München. Als Patient sich am 10. Februar 1894 wieder vorstellte, gab er an, dass er vor ca. 14 Tagen Morgens die Hand eine Spur strecken konnte; von da an sei die Besserung rasch vorgeschritten.

Status vom 10. Februar 1894. Vorderarm an der Streckseite noch stark abgemagert; die Haut über dem Handrücken der Farbe nach nicht mehr verschieden von rechts. Die frühere starke Wölbung des Handrückens abgeflacht, die Haut noch gespannt, geschwellt. Entsprechend dem radialen Theil des Handgelenks eine elastische, fluctuirende Prominenz, die bei Volarflexion fast ganz verschwindet, bei Dorsalflexion sich prallt und vorwölbt.

Motilität. Die Hand kann activ gut dorsalflectirt werden, wenn auch mit geringer Kraft; die Finger können, auch jeder für sich, gut gestreckt werden, ohne Unterstützung der Basalphalangen.

Elektrische Erregbarkeit und farado-musculäre Sensibilität.

Erb'scher Punkt.

Links: Bei farad. Strömen von mehr als 100 Mm. R.-A. contrahirt sich der M. supinator longus spurweise, die Grösse der farad. Contraction nimmt mit Zunahme der Stromstärke nicht erheblich zu. Galvanisch bei Strömen von über 3,0 M.-A. Z. im Supinator longus, kein Ueberwiegen der Anode, die Z. ist von sehr geringem Contractionsmaximum, nicht träge, wenn auch nicht so blitzartig und energisch wie rechts.

Nervus radialis.

Far. E.	88	faradisch tetanische, nicht
KSZ	5,5	myoclonische Z., das Contrac-
ASZ	10,0	tionsmaximum ist kleiner und
AOZ	nicht auslösbar	tritt erst später ein, als rechts; galv. zweifellos blitzartige Z.

Farado-excentrische Sensation: Bei 88 RA. fühlt Patient den Strom sehr stark und unangenehm an der Stelle der Elektrode und „ungefähr handtellergross" hinaus. (Der Strom gefühlt bei 128 Mm. RA.) Beim Vergleich der Reizung beider Radiales giebt Patient eine Verschiedenheit der Gefühle an. Links „surrt" es blos in den Fingern und am Handrücken; am Vorderarm fühlt er an der Streckseite gar nichts vom Strom, „hier bleibt es leer".

M. supinator long.

Far. E.	—	farad. unerr., galv. die Z. nicht
KSZ	2,8	träge, wenn auch nicht so
ASZ	3,5	energisch und an Grösse kleiner als rechts.

Faradomusculäre Sensibilität: Bei 130 Mm. RA. Gefühl des Stromes, bei 110 „Surren" in den Fingerspitzen. Die Steigerung

des farad. Stromes bis 0 R.-A. wird als „sehr stark" gefühlt, aber nur am Ort der Elektrode selbst, und schwach am oberen Theil der Beugeseite des Vorderarmes. Die Streckseite des Vorderarmes „ist ganz frei", „leer".

Extensor digit. comm. longus.

Far. E.	ca. 80	Mm.	R.-A.	galv. Z. nicht ganz so energisch und blitzartig wie rechts, aber keineswegs träge. Das farad. Contractionsmaximum sehr klein, die far. Muskelcontraction nur fühlbar, eine Extension der Finger kommt durch die far. Contraction nicht zu Stande. Stärkere farad. Ströme erregen durch Stromschleifen die Beuger.
KSZ	3,0		M.-A.	
ASZ	3,8		M.-A.	

Feuchte Elektrode: von 128 an Gefühl des Stromes. Bei Verstärkung des Stromes bleibt an der Streckseite das Gefühl des Stromes nur auf den Ort der Elektrode und die nächste Umgebung beschränkt. An der Beugeseite wird der Strom und Contraction gefühlt (wie angegeben, bewirken stärkere Ströme eine Einwirkung auf die Beuger). Aehnliche Angaben bei Reizung des Extensor und Abductor pollicis und des Extensor indicis, deren galvanische Z. ebenfalls nicht mehr träge ist.

Der vorstehend mitgetheilte Fall bietet, wie mir scheint, ein gutes Beispiel einer groben Störung der elektro-musculären bei nahezu intacter Sensibilität der Haut. Die Störung ist eine leicht zu erkennende: die Empfindung, die Patient bei faradischer und galvanischer Reizung symmetrischer motorischer Punkte hat, ist auf der gesunden und kranken Seite verschieden. Der Eintritt des Stromes wird bei ziemlich gleichen Stromstärken wie an der gesunden Seite gefühlt. Warum dies — trotz der groben Verschiedenheit der Empfindung bei stärkeren Strömen — der Fall ist, lässt sich nicht leicht erklären. Dass die unveränderte oder doch nur wenig veränderte erste Wahrnehmung auf Reizung der Hautnerven zu beziehen ist, würde nach Duchenne unwahrscheinlich erscheinen. Jedenfalls — die noch mitzutheilenden Krankengeschichten werden Beispiele bringen — kann bei Herabsetzung der faradomusculären Sensibilität auch das Gefühl der Wahrnehmung schwacher Ströme direct leiden. Sofort aber zeigt sich ein Unterschied zwischen der gesunden und kranken Seite bei Vermehrung der Stromstärke. Während auf der gesunden Seite die Sensation des Stromes sich bei geringer Steigerung der Stromstärke ausbreitet, die Stromschleifen gewissermaassen gefühlt werden, bleibt auf der kranken Seite die Empfindung auf die Eintrittsstelle und die unmittelbare Umgebung beschränkt. Die unter den gleichen Bedingungen gereizte, auf der gesunden Seite Strom fühlende Partie

bleibt nach dem sehr bezeichnenden Ausdruck des Patienten auf der kranken Seite „leer", „wie unterbrochen". Das Ueberstreichen der vom Radialis versorgten Strecker der Hand und Finger mit der Reizelektrode erregt auf der kranken Seite nur ein mit der bewegten Elektrode wanderndes „Brennen", keinen eigentlichen Schmerz, während auf der gesunden Seite der Patient unter den gleichen Versuchsanordnungen ein nach der Versicherung des Patienten gänzlich verschiedenes Gefühl des „Surrens" (das charakteristische Gefühl des Stromes) und das Gefühl der Zusammenziehung hat.

Theilweise erscheint die Verschiedenheit des Gefühles gewiss dadurch erklärlich, dass auf der kranken Seite im gegebenen Falle wegen der faradischen Unerregbarkeit die Contraction der Muskeln unterblieb. Allein genommen, kann sie aber die Verschiedenheit der Empfindung nicht erklären. Denn bei der im Februar vorgenommenen Untersuchung des Kranken war die faradische Contractilität theilweise wiederhergestellt, ohne Besserung der Empfindung, andererseits ergiebt die später mitgetheilte Untersuchung von Bleilähmung mit EaR, dass bei faradischer Unerregbarkeit der Musculatur die farado-musculäre Sensibilität auf der kranken Seite annähernd gleich sein kann der auf der gesunden.

Bemerkenswerth erscheint die rasche Wiederherstellung der Motilität trotz völliger EaR. Leider entzog sich Patient rasch wieder der Beobachtung, so dass ich über die Zeit der Restitution der elektro-musculären Sensibilität keine Beobachtung machen konnte. Die Sensibilität der Muskeln stände in einem gewissen Gegensatz zu der der Haut, wenigstens soll nach Oppenheim[1]) nach Anwendung der Nervennaht die Empfindung früher wiederkehren, als die Beweglichkeit.[2]) In unserem Falle trat zuerst die Beweglichkeit ein.

Ob Störungen der elektro-musculären Sensibilität bei Neuritiden resp. Degeneration nach Trauma des N. radialis selten sind, oder ob die Angaben, dass bei solchen Lähmungen die Sensibilität intact oder nur wenig gestört sein könne, dadurch eine gewisse Einschränkung erfahren müssen, weil in diesen Fällen die elektro-musculäre Sensi-

1) Lehrbuch der Nervenkrankheiten. Berlin, S. Karger. S. 273. Vgl. W. Erb, Handbuch der Krankheiten des Nervensystems. v. Ziemssen's Handbuch. XII. 1. Hälfte. 1874. S. 366.

2) In einem von Duchenne angeführten Fall (a. a. O. S. 352. Observ. XXXVII) (Medianusdurchschneidung mit degenerativer Atrophie der gelähmten Muskeln und Verlust der elektro-musculären Sensibilität) kehrte die elektro-musculäre Sensibilität vor der Motilität zurück.

bilität nicht geprüft wurde, kann ich nach diesem einen Falle nicht beurtheilen. Dass sie nicht so selten sind, kann ich nach Beobachtungen von Duchenne und Baierlacher zeigen.

Beobachtung von Duchenne.[1])

Verletzung des N. radialis durch eine Kugel an dem unteren Theile des Oberarmes mit Verlust der elektrischen Sensibilität und Contractilität der Muskeln der Streckseite des Vorderarmes bei Intactheit der Sensibilität der Haut. Die Application trockener metallischer Elektroden verursachte auf der Haut der Streck- und Beugeseite des Vorderarmes das gleiche lebhafte Gefühl des Brennens (farado-cutane Sensibilität also gleich). Bei der Anwendung feuchter Elektroden (zur Prüfung der elektro-musculären resp. farado-musculären) auf der Streckseite weder Contraction noch Sensation, auf der Beugeseite Contraction mit dem charakteristischen dumpfen, die faradische Muskelcontraction begleitenden Gefühl.[2])

Beobachtung von E. Baierlacher.[3])

Radialislähmung, 4 Wochen nach Bruch des Oberarmes bemerkt (nach Baierlacher's Ansicht verursacht durch Verbanddruck), nach 9 Monaten von Baierlacher untersucht. Völlige Lähmung der Hand- und Fingerstrecker. „Die elektrische Contractilität und Sensibilität war in allen gelähmten Muskeln vollkommen erloschen." Die Sensibilität der Haut unmittelbar über den gelähmten Muskeln „etwas herabgestimmt". Elektrische Contractilität und Sensibilität aller übrigen Muskeln normal.

Ich schliesse nunmehr Fälle von Plexus-Neuritis an. Auch in diesen finden sich deutliche Störungen der farado-musculären bei wenig gestörter Hautsensibilität.

Combinirte Armnervenlähmung.

Z., Michael, 26 Jahre alt, Schreiber. Am 2. Februar 1894 Sturz von einem 3 Meter hohen Steg auf die linke Schulter. Angeblich eine halbe Stunde Bewusstlosigkeit. Als Patient zu sich kam, hing der linke Arm schlaff und vollkommen lahm herunter. Nach 9 Wochen Arm mit Ausnahme der drei letzten Finger noch völlig unbeweglich. Im Anfang starke Schmerzen. 3 Wochen nach dem Sturz Abmagerung des Armes. Taubsein und Schmerzen im Daumen und Zeigefinger, Reissen im Oberarm.

Status praesens vom 15. Juni 1894. Linke Schulter tiefer stehend als die rechte. Linker M. deltoides hochgradig atrophisch, Subluxation und Schlottern des leicht abtastbaren Humeruskopfes. Cucullaris kaum dünner als rechts, die MM. supra- und infraspinati eingesunken. Triceps links etwas weniger voluminös als rechts, Biceps an Volum bedeutend

1) a. a. O. S. 41.

2) Vgl. auch Duchenne, a. a. O. S. 761.

3) a. a. O. S. 189.

geringer als rechts. Diffuse Atrophie des im Ellbogen hyperextendirten Vorderarmes. Die kleinen Handmuskeln von fast gleichem Volum wie rechts, aber schlaffer. — Starke Druckempfindlichkeit des linken Plexus in der Supraclaviculargrube, bezw. dem Erb'schen Punkt entsprechend. Druck auf die Aussenseite des Deltoides unter dem Humeruskopf äusserst schmerzhaft.

Deltoides und Biceps völlig paralytisch, Triceps stark paretisch. Aus- und Einwärtsrollen des Humerus fast fehlend. Supination der Hand ganz unmöglich, Pronation und Extension der Hand paretisch. Fingerspreizen und -strecken bei Unterstützung der Grundphalangen fast so gut möglich wie rechts, ebenso Opposition des Daumens und Abduction des Daumens und kleinen Fingers. Händedruck (Ullmann's Dynamometer) rechts 23,5, links 11 Kgr.

Keine oculo-pupillären Symptome. Nirgends fibrilläre Zuckungen

Sensibilität. Parästhesien siehe Anamnese. — Herabsetzung der Empfindlichkeit an der Dorsalseite des linken Daumens bis zum Handgelenk und an einer handtellergrossen Fläche an der Aussenseite des linken Oberarmes, an welchen Stellen Fadenstreichen, das an den gleichen Stellen rechts gut, nicht gefühlt wird. Diese sehr geringfügige Herabsetzung ist auch für die Wärme- und Kälteempfindung eben nachweisbar. Gefühl für passive Bewegungen, für Wahrnehmung der Lage im Raum, Abschätzen von Gewichten intact.

Reflexe: Tricepsreflex links kleiner als rechts, vom unteren Ende des Radius, der Ulna, von der Bicepssehne, sind auch rechts Reflexe nicht deutlich auslösbar.

Elektrische Reaction und elektro-musculäre Sensibilität.

Rechts		Erb'scher Punkt.		Links
Normal	143 Mm.	R.-A.	FaE —	far. und galv. Unerr.
	0,4	M.-A.	KSZ —	
	1,3	M.-A.	ASZ —	

Ströme von circa 100 Mm. R.-A. werden auf der gesunden Seite über der ganzen Schulter, am ganzen Oberarm, Vorderarm und den Fingern gefühlt. Links wird bei gleich starken Strömen (100 R.-A.) der Strom nur an der Elektrode und der nächsten Umgebung als „Stechen" gefühlt, erst bei stärkeren Strömen erstreckt sich das Gefühl nach abwärts bis in die Fingerspitzen. Hier ist das Gefühl gleich dem rechts, in der Schulter (deltoides), dem Vorderarm, besonders der Streckseite, ist das Gefühl links viel schwächer als rechts unter den gleichen Verhältnissen.

N. radialis (Oberarm).

122 Mm.	R.-A.	Far. E	Mm.	R.-A.	circa 80	Supinator vom Nerv aus
2,3	M.-A.	KSZ		M.-A.	3,0	unerregb. Zuckung in den
3,5	M.-A.	ASZ		M.-A.	4,5	übrigen vom Radialis versorgten Muskeln blitzartig, Herabsetzung der far. u. galv. Erregbarkeit, KSZ > ASZ. Das Contractionsmaximum tritt später ein und ist bedeutend kleiner als R.

Farado-excentrisches Gefühl:

Der Eintritt des Stromes (feuchte Elektrode) wird rechts bei 125, links bei 103 Mm. R.-A. gefühlt. Der Strom scheint dem Patienten bei gleicher Ausbreitung im Ganzen „schwächer" zu sein, als rechts.

N. medianus.

140 Mm.	R.-A.	Far. E	Mm.	R.-A.	142	KSZ > AOZ, Z. blitzartig,
0,4	M.-A.	KSZ		M.-A.	0,4	rechts und links gleiche Verhältnisse, sowohl bezüglich Eintritts
1,2	M.-A.	ASZ				
		AOZ		M.-A.	1,3	der Minimalzuckung, als bezüglich Eintritts und Grösse des Contractionsmaximum.

N. ulnaris (Olecranon).

132 Mm.	R.-A.	Far. E	Mm.	R.-A.	123	Leichte Herabsetzung der
1,0	M.-A.	KSZ		M.-A.	1,2	Erregbarkeit (?). Contrac-
1,2	M.-A.	ASZ		M.-A.	1,8	tionsmaximum beiderseits gleich.

Das (farado-) excentrische Gefühl vom N. medianus und ulnaris beiderseits gleich.

M. deltoides (vordere Partie).

Far E	— Mm.	R.-A.	Far. unerr., galv. unterer., mit
KSZ	5,0	M.-A.	träger Zuckung, KSZ > ASZ.
ASZ	7,0	M.-A.	

Erb'sche Elektrode: Rechts S 115, D 90 Mm. R.-A.
" " Links S 115, D 90 " R.-A.
Feuchte " Rechts und links bei 140 Mm. R.-A.

Schwache Ströme (über 100 Mm. R.-A.) erscheinen dem Patienten links schwächer und mehr auf die Umgebung der Elektrode gesammelt. Stärkere Ströme werden im gleichen Umfang gefühlt wie rechts, und schmerzhafter als auf der gesunden Seite.

Rechts	M. deltoides (mittlerer Theil).			Links
Normale Verhältnisse	Far. E	—		far. unerr.; sehr starke Herabsetzung der galv. Err. mit träger Z., ASZ > KSZ.
	KSZ	12,0	M.-A.	
	ASZ	7,0	M.-A.	

Erb'sche Elektrode: Rechts S 115 D 90
Links S 90 D 0
Feuchte Elektrode: Rechts 128, links 100.

(Der Reizpunkt des M. deltoides links ist im Bereich des in der Krankengeschichte erwähnten hypästhetischen Bezirkes gelegen.) Auch bei 0 R.-A. keine unangenehme Sensation. Das Gefühl des Stromes erstreckt sich rechts und links ungefähr gleichweit, „aber viel schwächer als rechts", „scheint mir ein ganz anderer Strom zu sein".

M. biceps.

Far. E.	95	Mm.	R.-A.
KSZ	4,0		M.-A.
ASZ	3,5		M.-A.

Die bündelweise faradische Contraction ist nur fühlbar, schwer sichtbar. Auch bei 0 R.-A. keine Vermehrung der Zuckungsgrösse, eine Beugebewegung im Ellbogengelenk weder bei farad. noch galv. Reizung zu erzielen. Bei galv. Reizung träge Z. mit Ueberwiegen der Anode.

Erb'sche Elektrode: Rechts S 115, D 80—85 Mm. R.-A.
Links S 116, D 80—85 = R.-A.
Feuchte Elektrode: Rechts 125, links 102 Mm. R.-A.

Das Einbrechen des Stromes wird links erst später gefühlt, als rechts (rechts 125, links 102 Mm. R.-A.), der Strom erscheint bei Steigerung der faradischen Stromstärke gleich stark, in gleicher Ausbreitung, „macht aber einen anderen Eindruck".

M. supinator longus.

Far. E.	—		farad. unerr., galv. untererr., mit träger Zuckung.
KSZ	6,0	M.-A.	
ASZ	6,5	M.-A.	

Der faradische Strom wird links als weniger stark gefühlt; „Rechts vibrirt er besser, viel gröber". In der Ausdehnung des Stromes kann Patient keinen Unterschied finden.

M. triceps.

133	Far. E.	130	Leichte Herabsetzung der elektr. Erregbarkeit (?). Contractionsmaximum beiderseits gleich. Z. blitzartig.
1,0	KSZ	1,5	
1,4	ASZ	1,8	

Patient kann zwischen rechts und links bei Reizung (vom mot. Punkt) oder beim Ueberstreichen des Muskelbauches mit der faradisch-wirksamen Elektrode keinen Unterschied finden.

Musc. extensor indicis.

143	Mm.	R.-A.	Far. E.	Mm.	R.-A.	116	Einfache Herabsetzung der far. und galv. Err., Z. blitzartig. KSZ > ASZ. Das Contractionsmaximum tritt erst bei viel stärkeren Strömen ein und ist kleiner als rechts.
1,2		M.-A.	KSZ		M.-A.	1,4	
1,8		M.-A.	ASZ		M.-A.	2,2	

Farado-musculäre Sensibilität: wie beim Triceps.

M. extensor digit. comm.

118	Mm.	R.-A.	Far. E.	Mm.	R.-A.	115	Z blitzartig, KSZ>ASZ. Herabsetzung der f. und g. Err.; das Contractionsmaximum ist sehr gering, auch bei 0 R.-A. nicht grösser als bei schwachen Strömen.
1,0		M.-A.	KSZ		M.-A.	119	
1,7		M.-A.	ASZ		M.-A.	2,8	

Bei schwachen faradischen Strömen wird der Strom rechts und links gleich stark und in gleicher Ausbreitung empfunden. Auch bei 0 R.-A. Fehlen einer unangenehmen Empfindung, während rechts der Strom sehr schmerzhaft empfunden wird, auch bei passiver Verhinderung der Contraction (durch passive Beugung des Handgelenks): „Der Strom ist rechts viel stärker als links".

Extensor pollicis long.

115	Mm.	R.-A.	Far. E.	Mm.	R.-A.	110	Z. blitzartig. Bezüglich des Eintritts der Minimalzuckung zwischen rechts und links kein Unterschied. Dagegen ist das Contractionsmaximum links deutlich kleiner als rechts.
2,0		M.-A.	KSZ		M.-A.	2,0	
2,8		M.-A.	ASZ		M.-A.	3,0	

Bei schwachen Strömen findet Patient zwischen rechts und links keinen Unterschied. Starke Ströme kommen ihm links „schwächer", bei 0 R.-A. weniger schmerzend vor, als rechts. Bezüglich der Ausbreitung des Stromes kann Patient zwischen rechts und links keinen Unterschied wahrnehmen.

In den Flexoren der Hand und der Finger, den kleinen Handmuskeln normale elektrische Reaction, auch bezüglich des Contractionsmaximum. Farado-musculäre Sensibilität beiderseits gleich.

Erb'sche Lähmung.

E. Lorenz, 29 Jahre alt, Maurer. Winter 1879—1880 von einem niederstürzenden Balken auf die rechte Schulter getroffen. Unmittelbar hernach Lähmung des ganzen rechten Armes, Pelzigsein. Nach angeblich 3—4 Monaten Abmagerung der Schulter und des Oberarmes. Seit Jahren unveränderter Zustand.

Status praesens vom 4. Januar 1894.

Cucullaris rechts vielleicht etwas weniger voluminös als links, die rechte Schulter steht höher als die linke, der rechte Supraspinatus an Volumen nur etwas geringer, der rechte Infraspinatus deutlich geringer als der linke. Deltoides rechts stark atrophisch. Der Biceps an Volumen bedeutend geringer als links, fühlt sich im nicht contrahirten Zustand wie fibrös an. Triceps an Masse und Consistenz wie links. Der

rechte Vorderarm in toto weniger voluminös als der linke, das Relief des M. supinator longus verstrichen. Die übrigen Muskeln wie links.

Händedruck rechts und links gleich, Extension der Hand und Finger, Fingerspreizen, Daumenbewegungen, Radial- und Ulnarflexion der Hand rechts und links gleich, ebenso die Tricepsfunction. Biceps stark paretisch, Beugungen im Schultergelenk nur in geringem Grade möglich, nach vorn ca. 45°, nach aussen, wobei die Scapula mitgeht, und hinten ca. 10°. Supinator longus bei Beugung bei Mittelstellung der Hand kaum nachweisbar, Pro- und Supination der Hand kraftlos.

Motorische Reizerscheinungen: Im M. deltoides, biceps, infraspinatus (nicht im vollkommen immobilen Supinator longus) fasciculäre Zuckungen, bald an dieser, bald an jener Stelle der Muskeln. Die fasciculäre Contraction bleibt verschieden lange Zeit bestehen, bald nur momentan, bald bis zu 5—6 Secunden, während welcher Zeit die contrahirten Muskelbündel ein gleichmässiges, kleinwelliges, sehr rasches Vibriren zeigen. Diese Erscheinung besteht continuirlich, gleichzeitig an verschiedenen Stellen des Muskels, nur dass die contrahirten Bündel abwechseln, die Zahl der contrahirten Bündel eines Muskels eine verschiedene ist und die Contraction verschieden lange anhält. Im Biceps erstrecken sich die Zuckungen stets auf die ganze Länge des Muskelbauches, so dass der ganze Muskel unter kleinwelligem Vibriren in fast regelmässigen Zwischenräumen von 5—6 Secunden sich erhärtet, wobei der ganze Muskelbauch in toto sich nach aussen verschiebt. Die Dauer einer Contraction beträgt 1—2 Sekunden, manchmal tritt ein Längsbündel durch fasciculäre Contraction aus dem in toto contrahirten Muskel stärker hervor. Eine Locomotion am Gelenk kommt durch diese Zuckungen nicht zu Stande. Patient fühlt im Gelenk, auch darauf aufmerksam gemacht, die Contractionen nicht.

Sensibilität. Keine sensiblen Reizerscheinungen. Feinste Berührungen überall prompt gefühlt, richtig und ohne Verspätung localisirt. Spitz und stumpf richtig unterschieden, manchmal über dem Biceps verwechselt. Hier will Patient auch kalt als weniger kalt empfinden, als rechts. Stereognostischer Sinn intact.

Bei der Prüfung der farado-cutanen Sensibilität mit der Erb'schen Elektrode ergiebt es sich, dass über dem Deltoides, Biceps, Supinator longus die Elektrode rechts weniger schmerzt, als an den symmetrischen Stellen links; doch ist dies nur bei solchen Strömen der Fall, welche auf der gesunden linken Seite bereits sehr energische Muskelcontraction auslösen (die auf der kranken rechten Seite — vergl. elektr. Befund — fehlen). Bei schwachen, eine energische Muskelcontraction noch nicht auslösenden Strömen ist das Gefühl rechts und links gleich, nur über dem Biceps etwas geringer (Mitte des Biceps rechts S 125, D 75; links S 133, D 90).

Muskelsinn: Gefühl für passive Bewegungen, der Wahrnehmung der Lage im Raum intact. Kraftsinn des Biceps: rechts Reizschwelle 50 Grm. (eben erkannt). Unterschiedsschwelle $^{70}/_{80}$; links Reizschwelle 50 (ebenfalls noch unsicher), Unterschiedsschwelle $^{74}/_{80}$ (Patient meint, er könne nur unsicher unterscheiden, weil die zu schätzenden Gewichte zu

leicht seien [Maximum 80 Grm.]; Anwendung schwererer Gewichte wegen der starken Parese im rechten Biceps unthunlich). Bei der Wiederholung der Prüfung an einem der nächsten Tage wurde als Unterschiedsschwelle beiderseits $^{72}/_{80}$ gefunden.

Elektrische Reaction und farado-musculäre Sensibilität:

Rechts	Erb'scher Punkt.				Links
bei 110 Mm. R.-A. faradisch-träge Z. im vorderen Theile des Deltoides. Im Biceps bei stärkeren far. Strömen ein clonisches Vibriren, im Supinator longus bei 0 R.-A. eine (nicht deutliche) bündelweise Minimalzuckg. Galvanisch ist die Zuckung, wo sie auslösbar ist, blitzartig. KSZ fast gleich ASZ; die KSZ bei 2,3 M.-A. zuerst im Biceps, bei 3,0 M.-A. auch im Supinator longus. Die ASZ erscheint zuerst im Biceps. — Schwache u. mittelstarke Ströme haben auf den Ablauf der in der Krankengeschichte beschriebenen mot. Reizerscheinungen keinen Einfluss, manchmal scheinen d. Zuckungen während d. farad. Stromschlusses zahlreicher zu werden.	110 Mm.	R.-A.	Far. E.	Mm. R.-A. 140		KSZ.>ASZ,
	2,3	M.-A.	KSZ	M.-A. 0,9	Z. blitzartig.
	2,4	M.-A.	ASZ	M.-A. 1,8	

Farado-excentrische Sensation.

Links wird von 135 R.-A. der Strom „im ganzen Arm" gefühlt, rechts fühlt Patient bei 115 R.-A. den Strom in der Schulter bis zur Mitte des Oberarms, „abwärts nichts". Bei 90 R.-A. „schwaches" Gefühl im rechten Unterarme, „wie wenn man mit einer Feder kitzeln würde". Bei 0 R.-A. wird der Strom rechts in der Schulter und Achsel bis zur Mitte des Oberarms stark gefühlt, abwärts schwach, an der Daumenspitze „Kitzeln". Links bei 0 R.-A. wird der Strom im ganzen Arm und sehr schmerzhaft gefühlt, auch bei passiver Verhinderung der farado-tetanischen Muskelcontraction.

M. deltoides (vorderer Theil).

blitzartige Z., einf.	120	Mm. R.-A.	Far. E.	Mm. R.-A.	135	
Herabsetzung der	2,3	M.-A.	KSZ	M.-A.	1,0	
far. u. galv. Err.	3,5	M.-A.	ASZ	M.-A.	1,8	

Feuchte Elektrode rechts bei 110, links bei 128 gut gefühlt. Bei 105 fühlt Patient deutlicher „etwas", localisirt aber die Empfindung in den Biceps. Bei starken Strömen zwischen rechts und links kein Unterschied. Sowohl rechts wie links ist schon Minimalzuckung vorhanden, bevor Patient den Strom fühlt.

Deltoides (mittlerer Theil).

Galv. Z. noch nicht bei 6,0 M.A.; wegen der fortdauernden mot. Reizerscheinungen und der sehr kleinen bündelweisen Z. mit sehr geringem Contractionsmaximum ist die elektr. Reaction nicht sicher zu erheben. Bei far. Strömen haben auch schwache Ströme (ca. 100 Mm. R.-A.) manchmal deutliche Contraction zur Folge, bei Wiederholung der Reizung sind immer stärkere Ströme nöthig (Erschöpfungsreaction).

Far. E.	141 Mm.	R.-A.
KSZ	1,3	M.-A.
ASZ	1,9	M.-A.

Der Einbruch des Stromes wird links bei 141 Mm. R.-A. (zugleich Eintritt der Minimalzuckung), rechts erst bei 115—110 gefühlt. Auch bei 40 Mm. R.-A. fühlt Patient den Strom nur am Ort der Elektrode, „er fährt nicht aus einander", zum Unterschiede gegen rechts.

Deltoides (hintere Hälfte).

Blitzartige Z., einf.	67 Mm.	R.-A.	Far. E.	Mm.	R.-A.	118
Herabsetzung der elek.	5,0	M.-A	KSZ		M.-A.	1,1
Erregb. Sehr ger. Contractionsmaximum.	nicht auslösbar		ASZ		M.-A.	1,8

M. biceps.

Contractionsmaximum der Z. sehr klein, nur durch den tastenden Finger zu controliren, far. Z. myoclonisch.	über 145 Mm.	R.-A.	Far. E.	über	Mm.	R.-A.	145
	0,3—0,4	M.-A.	KSZ			M.-A.	0,3
	0,7	M.-A.	ASZ			M.-A.	0,6
	1,5	M.-A.	ASZ			M.-A.	1,4

Die feuchte faradisch-wirksame Elektrode links bei über 145, bei geringer Vermehrung der Stromstärke wird der Strom im ganzen Muskel gefühlt. Rechts erst bei 130 ein „schwaches Kitzeln", erst bei 110 wird der Strom im ganzen Muskel gefühlt.

M. supinator longus

unerregbar.	— Far. E.	140 Mm.	R.-A.
	— KSZ	0,8	M.-A.
	— ASZ	1,6	M.-A.

Links (gesunde Seite) bei 140 Minimalzuckung, aber erst bei 130 der Strom gefühlt. Rechts wird der Stromeintritt bei 113 Mm. R.-A. gefühlt.

Im N. radialis, medianus, ulnaris und den von diesen Nerven versorgten Muskeln normale Verhältnisse.

Neuritis Plexus brachialis.

K., Heinrich, 44 Jahre alt, Pferdewärter. Vor 2 Jahren schmerzhafte rothlaufartige Schwellung des rechten Armes, angeblich acquirirt bei Wartung eines kranken Pferdes, mit nachfolgender Schwäche.

Status praesens vom 22. November 1893.

Rechter Arm an Volumen bedeutend geringer als der linke, besonders die Streckseite des Vorderarmes, die direct eingesunken erscheint. Der Vorsprung des M. flexor carpi ulnaris bedeutend flacher als links. Die Spatia interossea rechts weniger gut gefüllt. Vorderarm und Hand fühlt sich kühler an als links. Das Achselgeflecht in der Fossa supraclavicularis, der N. radialis an seiner Umschlagsstelle an der Aussenseite des Oberarms, die Extensoren der Hand rechts etwas druckempfindlich.

Motilität des Deltoides gleich links, Biceps fast wie links; erhebliche Parese des rechten Triceps. Pro- und Supination wie Extension der Hand kraftlos, Händedruck links 33½, rechts 11 Kilo. Streckung der Finger — mit Ausnahme des Daumens und Zeigefingers, die nur sehr paretisch sind — unmöglich; bei Unterstützung der Basalphalangen ist eine kraftlose Streckung möglich. Ab- und Adduction der Finger sehr paretisch. Radialflexion der Hand möglich, kraftlos, Ulnarflexion völlig fehlend.

Nirgends fibrilläre Zuckungen.

Sensibilität. Ameisenlaufen in den Fingern, bei herabhängendem Arm das Gefühl der Schwere und „wie wenn der Arm sehr ermüdet wäre". Ab und zu reissende Schmerzen.

Feinste Berührungen werden über dem Hypothenar nicht wahrgenommen. Spitz und stumpf wird an der Streckseite des Vorderarmes (an welcher feinste Berührungen wahrgenommen werden, „aber nicht so scharf" wie links) nicht sicher unterschieden. Ueber der Mitte des (gut unterstützten) Dorsum manus werden rechts 20 und 30 Grm. nicht, erst 15 und 30 Grm. unterschieden, links an der gleichen Stelle noch 25 und 30 Grm. Eine analoge Differenz bei Prüfung des Drucksinnes über der Mitte der Streckseite des Vorderarmes. Warm und kalt wird am Kleinfingerballen und dem Dorsum der Finger nicht so gut empfunden, wie links. Das Gefühl für passive Bewegungen an den Fingergelenken angeblich nicht so deutlich wie links, am deutlichsten für den Patienten bei passiven Bewegungen des kleinen Fingers. Wahrnehmung der Lage im Raum nicht nachweisbar gestört. Kraftsinn: im Sinne des M. extensor indicis: Rechts werden sicher unterschieden 50 Grm. gegen 80 Grm. (60 und 80 Grm. unsicher), links 70 Grm. und 80 Grm. sicher (76 und 80 Grm. unsicher).

Farado-cutane Sensibilität.

Ueber dem mot. Punkt des Extensor indicis.
Rechts S 145, D 70; Links S 145, D 90.

Mitte der Streckseite des Vorderarmes.
Rechts S 135, D 112; Links S 139, D 110.

Mitte des Handrückens.
Rechts S 120, D 70; Links S 123, D 82.

Thenar.
Rechts S 120, D 80; Links S 118, D 80.

Antithenar.
Rechts S 104, D 50; Links S 115, D 60.

Elektrische Reaction und elektro-musculäre Sensibilität.

Vom Erb'schen Punkt, im M. deltoides, biceps, im Gebiet des N. medianus normale Verhältnisse.

N. radialis.

Bei 112 Mm. R.-A. Minimalzuckung im Supinator longus, doch bei 0 R.-A. keine in den Extensoren der Hand und Finger. Bei galvanischer Reizung bei 2,5 M.-A. schwache blitzartige Zuckung (KSZ) im Supinator longus, bei stärkeren Strömen ganz schwache KSZ der Extensoren, die Grösse der Zuckung nimmt auch bei Stromverstärkung nicht zu. ASZ und AOZ nicht auslösbar.

Far. E	Mm. R.-A.	115
KSZ	M.-A.	1,8
ASZ		
AOZ	M.-A.	2,8

Farado-excentrische Sensibilität.

Der Strom wird in gleicher Ausbreitung gefühlt, starke Ströme, die links tetanische Contraction der Strecker hervorrufen und schmerzhaft sind, werden rechts noch nicht schmerzhaft empfunden.

N. ulnaris (Olecranon).

Z. blitzartig (M. flexor digit. profundus).	121 Mm.	R.-A.	Far. E	Mm.	R.-A. 126
	1,6	M.-A.	KSZ		M.-A. 1,4
	2,6	M.-A.	ASZ		M.-A. 1,9

Der faradische Strom erregt beiderseits die gleiche excentrische Sensation.

M. extensor digit. prof.

Herabsetzung der far. und galv. Err., träge Zuckung, KSZ > ASZ.	70 Mm.	R.-A.	Far. E	Mm.	R.-A. 123
	2,1	M.-A.	KSZ		M.-A. 1,6
	3,0	M.-A.	ASZ		

Patient giebt an, dass der Strom sich gegen den Ulnarrand des Vorderarmes fast gar nicht ausbreitet, auch nicht bei OR.-A, während bei Reizung der gleichen Stelle rechts der Strom auch dorthin sich verbreitet. Ein starker Strom wird weniger schmerzhaft empfunden, als links.

M. flexor carpi ulnaris.

Far. unerr., galv.		—	Far. E.	Mm.	R.-A. 135
untererr., träge	2,6	M.-A.	KSZ		M.-A. 0,9
Zuckung	2,8	M.-A.	ASZ		M.-A. 1,7

An der Elektrodenstelle bei OR.-A. ein „kleines Zucken"; gut fühlt er den Strom an der Beugeseite des Vorderarmes.

M. extensor indicis.

Far. unerr., galv.		—	Far. E	Mm.	R.-A. 137
untererr., träge	2,0	M.-A.	KSZ		M.-A. 1,2
Zuckung	2,4	M.-A.	ASZ		M.-A. 2,0

Die feuchte Elektrode wird rechts erst bei 118, links schon bei 140 Mm. gefühlt. Bei starken faradischen Strömen sagt Patient, „es sei ein ganz anderes Gefühl, wie wenn es lahm und pelzig wäre".

M. abductor digit. minimi.

Far. unerr., galv	—	Far. E
träge Zuckung,	0,9	M.-A. KSZ
ASZ > KSZ	0,8	M.-A. ASZ

Farado-cutane Sensibilität: Erb'sche Elektrode rechts S 104, D 50.
" " " " links S 115, D 60.

Farado-musculäre Sensibilität: Bei OR.-A. fühlt Patient „im Ballen gar nichts, blos dass der Hebel (Elektrode) aufsteht". Entlang dem kleinen Finger „etwas, so wie wenn man mit dem Finger darüber fahren würde". Links „ein ganz anderes Gefühl".

Die vorher mitgetheilten Fälle von Armnervenlähmung zeigen mit grosser Deutlichkeit, dass Veränderungen, resp. Herabsetzung der elektro-musculären Sensibilität, bei wenig oder gar nicht gestörter Sensibilität der Haut vorkommen können. Ich bin nach meinen Beobachtungen, denen ich solche von Anderen anschliessen werde, der Ansicht, dass Störungen der farado-musculären Sensibilität bei schweren Läsionen gemischter Nerven, die eine degenerative Atrophie und schwere Veränderungen der elektrischen Reaction, wie EaR, zur Folge haben, eher die Regel sind.

Bevor ich zur Uebersicht der aus den angeführten Fällen zu gewinnenden Ergebnisse schreite, führe ich andere Beobachtungen an.

Beobachtung von Duchenne[1]) (Comb. Armnervenlähmung).

Atrophische Lähmung des Armes nach Humerus-Luxation, Atrophie der Muskeln des Oberarmes, Vorderarmes und der Hand. Sensibilität der Haut völlig intact. Die Muskeln des Oberarmes, Vorderarmes, der Hand, mit Ausnahme des noch theilweise erregbaren Deltoides, direct und indirect faradisch unerregbar. Die Muskeln, welche auf elektrische Reizung sich nicht contrahirten, fühlten zwar den Strom, aber ihre Sensibilität, verglichen mit jener der gesunden Seite, war ungefähr um die Hälfte verringert. Dasselbe bei Reizung der Nervenstämme, deren Empfindung ebenfalls beträchtlich verringert war. Die farado-cutane Reizung der kranken Seite verursachte weniger starke Empfindung am Vorderarme, als auf der gesunden.[2])

Ulnarislähmung nach Durchschneidung des N. ulnaris.

G., Fritz, 22 Jahre alt, cand. med. Ende Februar 1893 bei einer Säbelmensur tiefer Lappenhieb am rechten Vorderarm. Patient konnte den

1) a. a. O. S. 313.

2) Andere Beobachtungen siehe bei Duchenne, a. a. O. S. 320ff.; vgl. ferner v. Krafft-Ebing, Ueber Drucklähmung von Armnerven durch Krückengebrauch. Deutsches Archiv f. klin. Med. IX. 1872. S. 125ff.

Säbel nicht fallen lassen, weil er die Finger nicht strecken konnte. Verband durch 3 Wochen. Schwäche beim Fingerstrecken, nach 3 Wochen Abmagerung des Kleinfingerballens und Krallenstellung des 5. Fingers. Unempfindlichkeit des Kleinfingerballens.

Stat. praes. vom 14. Juni 1894.

An der ulnaren Seite des rechten Vorderarmes eine gut 2 Cm. lange, nicht adhärente Narbe, an deren Grunde ein härtlicher Muskelcallus fühlbar ist. Bei Druck auf die Narbe ein längs des Ulnarrandes des Vorderarmes in den kleinen Finger sich erstreckendes Gefühl, „wie wenn das Mäuslein laufen würde". Der kleine Finger livid, Kleinfingerballen und kleiner Finger fühlen sich kühl an. — Rechts hochgradige Atrophie des Kleinfingerballens, der Interossei, des Adductor pollicis. Klauenstellung des kleinen Fingers; Händedruck mit dem 2. und 3. Finger gut, mit dem 4. und 5. kraftlos. Ulnarflexion der Hand gut, Abduction und Adduction der Finger unmöglich. Streckung der Fingerphalangen paretisch. Nirgends fibrilläre Zuckungen.

Sensibilität. Keine sensiblen Reizerscheinungen. Am ulnaren Rande des Vorderarmes werden auch feinste Berührungen empfunden, mit dem Gefühl des „Prickelns". Am Kleinfingerballen, dem kleinen Finger und der ulnaren Seite des Ringfingers werden erst gröbere Berührungen wahrgenommen. Die Unterempfindlichkeit erstreckt sich auch auf den Temperatur- und Schmerzsinn. Passive Bewegungen werden gut empfunden, wie links, auch im kleinen Finger, hier aber so, „wie wenn man einen eingeschlafenen Finger bewegt". Wahrnehmung der Lage im Raum, stereognostischer Sinn gleich links.

Elektrische Reaction und elektro-musculäre Sensibilität.

Rechts	*Nervus ulnaris* (Olecranon)				Links
Galv. blitzartige Z.	120 Mm.	R.-A.	Far. E	Mm. R.-A.	124
ImKleinfingerballen	1,5	M.-A.	KSZ	M.-A.	1,5
keine Zuckung.	1,9	M.-A.	ASZ	M.-A.	1,8

Farado-excentrisches Gefühl: Schwache faradische Ströme, die links ein deutliches Gefühl des „Rieselns" im Vorderarme und Kleinfingerballen hervorrufen, werden rechts nur am Vorderarm wie links empfunden, im Kleinfingerballen nur „ganz leise, wie eine Spannung". Starke Ströme werden „in Form eines durchgehenden Striches" schmerzhaft empfunden.

N. ulnaris (Handgelenk).

Far. und galv. unerr.	—	Far. E	Mm.	R.-A.	112
	—	KSZ		M.-A.	3,0
	—	ASZ		M.-A.	1,8

Patient fühlt auch bei 0 R.-A. „absolut nichts" im rechten Kleinfingerballen.

M. flexor carpi ulnaris.

143 Mm.	R.-A.	Far. E	Mm.	R.-A.	142
0,9	M.-A.	KSZ		M.-A.	0,9
1,5	M.-A.	ASZ		M.-A.	1,7

Minimalzuckung, Contractionsmaximum und farado-musculäre Sensibilität wie links

M. abductor digiti min.

Far. unerr., galv. träge Z., ASZ > KSZ.	—	Far. E
	3,0 M.-A.	KSZ
	1,5 M.-A.	ASZ

Farado-cutane Sensibilität (Erb'sche Elektrode).

Rechts S 97, D 0; links 135, D 0 Mm. R.-A.

Elektro-musculäre Sensibilität: Bei faradischer Reizung absolut kein Gefühl des Stromes im Kleinfingerballen und kleinen Finger, schwach im 3. und 4. Finger. Beim Ueberstreichen des Kleinfingerballens mit der faradisch wirksamen Elektrode (0 R.-A.) fühlt Patient die Elektrode als solche, aber an dieser Stelle keinen Strom.

(In den Interossei far. Unerr., galvan. Untererr., mit träger Z. und Ueberwiegen der ASZ.)

Ulnarislähmung nach Durchschneidung des N. ulnaris.

A., August, 21 Jahre alt, cand. med. Bei einer Schlägermensur am 18. November 1893 wurden die Art. und Ven. ulnaris mit dem N. ulnaris und der Sehne des Flexor carpi ulnaris durchschnitten. Unterbindung, Nerven- und Sehnennaht, 4 Wochen Verband. Schmerzen im kleinen Finger, Abmagerung des Kleinfingerballens, die 2 letzten Finger in Krallenstellung.

Stat. praes. vom 8. Juni 1894.

An der Ulnarseite des unteren Drittels des linken Vorderarmes eine 8 Cm. lange, nicht adhärente, mässig druckempfindliche Narbe. Kleinfingerballen eingefallen, am Daumenballen die dem Adductor entsprechende Wölbung flach. Spatia interossea weniger gefüllt als rechts, 4. und 5. Finger in leichter Krallenstellung. Abduction und Adduction der Finger stark behindert, Ulnarflexion im Handgelenk wie rechts. Keine fibrillären Zuckungen.

Sensibilität. Feinste Berührungen werden ebenso wie links gefühlt, nur mit dem Gefühl des „Pelzigseins" und „Kitzelns". Bei der Prüfung der übrigen Qualitäten der Empfindung negativer Befund.

Rechts	N. ulnaris (Olecranon)		Links
143 Mm. R.-A.	Far E	über Mm. R.-A. 145	In den kleinen vom Ulnaris versorgten Handmuskeln keine Zuckung.
0,7 M.-A.	KSZ	M.-A. 0,7	
1,2 M.-A.	ASZ	M.-A. 1,3	

Bei faradischer Reizung vom Nerven aus fühlt Patient auf der gesunden rechten Seite den Strom bis in die Spitzen des 4. und 5. Fingers, links fühlt Patient den Strom über den Kleinfingerballen, ungefähr vom Handgelenk an, „wie unterbrochen", „der Strom geht nicht bis in die Finger".

N. ulnaris (Handgelenk).

130 Mm.	R.-A.	Far. E	Mm.	R.-A.	90
0,8	M.-A.	KSZ		M.-A.	3,2
1,7	M.-A.	ASZ	noch nicht bei	M.-A.	5,0

Träge Zuckung im Abductor digit. minimi.

Der faradische Strom kommt bei gleicher Stromstärke dem Patienten auf der gesunden rechten Seite stärker vor; im Kleinfingerballen fühlt Patient den Strom, „aber nur wenig".

M. abductor digit. min.

117	Mm. R.-A.	Far. E			Far. bei 0 R.-A. spurweise, nicht deutliche Contract. Galv. träge Z, ASZ > KSZ.
1,5	M.-A.	KSZ	M.-A.	1,8	
1,9	M.-A.	ASZ	M.-A.	2,2	

Der faradischer Strom wird im Kleinfingerballen gefühlt, aber schwächer als rechts, die Empfindung haftet nur an der Stelle der Elektrode, breitet sich nicht aus.

(In den MM. interossei Herabsetzung der far. und galv. Err., mit sehr geringem Contractionsmaximum; galv. träge Z., KSZ überwiegend.)

Bleilähmung.

N., Xaver, 36 Jahre alt, Anstreicher.

Seit Mitte December 1893 „Schwäche" in der rechten, nach 10 Tagen in der linken Hand. Vor 3 Jahren Bleikolik, 1892 vorübergehende Schwäche in beiden Armen.

Status praesens vom 25. Januar 1894.

Bleisaum; beiderseitige Radialislähmung, Supinator longus beiderseits frei. Die Streckseite des Vorderarmes beiderseits hochgradig abgemagert. Nirgends fibrilläre Zuckungen. Sensibilität der Haut intact.

Elektrischer Befund: Vom Erb'schen Punkt, N. musculocutaneus, medianus, ulnaris und in den von diesen Nerven versorgten Muskeln normale Reaction. Der M. supinator longus ist vom Erb'schen Punkt aus beiderseits erregbar.

N. radialis (Oberarm).

Die Hand- und Fingerstrecker sind far. und galv. unerr., links ist auch der M. supinator longus vom Nerven aus unerr.; rechts tritt die Minimalzuckung im M. supinator longus bei 110 Mm. R.-A. ein, bei 3,2 M.-A. die blitzartige KSZ, bei 4,0 M.-A. die blitzartige ASZ. Links zuckt der M. extensor pollicis blitzartig bei indirecter Reizung bei 80 Mm. R.-A., bei 2,7 tritt die blitzartige KSZ ein; die ASZ nicht auslösbar.

M. supinatur longus.

Z. blitzartig, KSZ > ASZ	132	Far. E	127	Z. blitzartig, KSZ > ASZ
	1,5	KSZ	0,7	
	2,8	ASZ	2,2	

M. extensor digit. comm.

Far. unerr., galv.	—	Far. E	—	Far. und galv.
träge Z., ASZ >	4,0	KSZ	—	unerr.
KSZ.	2,3	ASZ	—	

M. extensor pollicis l.

Far. unerr., galv.	—	Far. E	130	Z. blitzartig.
träge Z., KSZ >	1,5	KSZ	1,5	
ASZ	1,7	ASZ	3,0	

M. extensor indicis.

Far. unerr., galv.	—	Far. E	—	Far. und galv.
träge Z., KSZ >	3,5	KSZ	—	unerr.
ASZ	4,0	ASZ	—	

Elektro-musculäre Sensibilität.

Eine deutliche Störung der elektro-musculären Sensibilität war nicht nachweisbar. Der Strom erschien dem Patienten über den Streckern rechts, die galvanisch noch erregbar waren, ebenso stark und gleich ausgebreitet, wie an den gleichen Stellen links, die weder auf den faradischen noch galvanischen Strom reagirten. Nur beim Vergleich der Dorsal- und Volarseite des Vorderarmes, welche letztere normalen elektrischen Befund zeigte, äusserte Patient, der Strom „arbeite" unten (volar) besser als oben (dorsal). Einen beträchtlichen Unterschied in der Empfindung des Stromes zwischen der Streck- und Beugeseite konnte Patient aber nicht wahrnehmen. Deutlich fühlte Patient (bei geschlossenen Augen), dass bei faradischer Reizung der Streckseite Hand und Finger unbeweglich blieben, während letztere bei Reizung der Beugeseite bewegt wurden.

Erschwert war die Untersuchung der elektro-musculären Sensibilität deshalb, weil wegen der Doppelseitigkeit der Erkrankung in diesem Falle die Möglichkeit des Vergleiches beider Seiten fehlte. So viel aber scheint sicher zu sein, dass die Störungen der elektro-musculären Sensibilität, wenn überhaupt vorhanden, keine beträchtlichen waren.

Ich bemerke, dass auch Duchenne bei seinen Untersuchungen von Bleilähmungen[1]) die elektro-musculäre Sensibilität der gelähmten, faradisch unerregbaren Muskeln nicht beträchtlich herabgesetzt fand[2]), woraus er, wie schon angeführt, den wichtigen Satz[3]) ableitete, dass die Empfindung, welche die elektro-musculäre Contraction be-

1) Duchenne, a. a. O. S. 671 ff.

2) Vgl. E. Baierlacher, a. a. O. S. 209; M. Rosenthal, a. a. O. S. 220; M. Meyer, a. a. O. S. 187, 259.

3) Duchenne, a. a. O. S. 676.

gleitet, die Folge der directen Erregung der Muskelsensibilität sei, dass also das Gefühl der Contraction selbst wenig Antheil daran haben könne.

Die früher angeführten Befunde von Störungen der elektromusculären Sensibilität betrafen von gemischten Nerven versorgte Muskeln. Untersuchungen von Lähmungen des Facialis, dessen Musculatur die sensiblen Fasern vom Quintus bezieht, würden von vornherein zur Klärung einiger Fragen geeignet sein, welche die Untersuchung der elektro-musculären Sensibilität von gemischten Nerven versorgter Muskeln ergab, insbesondere, ob das Verhalten der elektromusculären Sensibilität mit den degenerativen Veränderungen der Muskeln in einem ursächlichen Zusammenhange steht oder nicht. Bei der Bleilähmung ergab sich eine — wenn überhaupt vorhandene — nur unbedeutende Herabsetzung der elektro-musculären Sensibilität. Bezüglich des Verhaltens bei Facialislähmungen bin ich zu einem abschliessenden Ergebniss nicht gekommen, weil die von mir in den letzten zwei Semestern beobachteten frischen Fälle von Facialislähmungen nur leichte oder mittelschwere Formen mit partieller EaR betrafen und auch an jenen Fällen veralteter resp. ungeheilter Gesichtslähmungen, die ich beobachtete [1]), keine Spur mehr von EaR nachzuweisen war. Bei diesen Fällen, von denen ich Beispiele anführen will, habe ich eine deutliche Störung der elektromusculären Sensibilität nicht gefunden. Dagegen wäre sie nach Beobachtungen Anderer, welche ich anführen werde, bei Facialislähmungen zu finden.

In der mir zur Verfügung stehenden 3. Auflage der Électrisation localisée Duchenne's finde ich keine Angaben [2]) über das Verhalten der elektro-musculären Sensibilität bei Facialislähmungen. Dagegen wären derartige Angaben über Herabsetzung derselben nach Bemerkungen Baierlacher's [3]) in den früheren Ausgaben der Électrisation, die mir nicht zugänglich waren, vorhanden.

Bevor ich die Angaben jener Beobachter, die eine Störung der elektro-musculären Sensibilität bei Facialislähmungen fanden, anführe, theile ich Beispiele aus meinen Beobachtungen mit, die ich um so kürzer halten kann, als ich deutliche Störungen der elektro-musculären Sensibilität in sämmtlichen Fällen vermisste.

---

1) H. F. Müller, Zur Casuistik der aus frühester Kindheit persistirenden Facialislähmungen. Annalen des städt. allgem. Krankenhauses in München. VII. 1893. S. 153 ff.

2) Duchenne, a. a. O. Chapitre XV. S. 852 ff.

3) E. Baierlacher, a. a. O. S. 195, 196.

W., Rosalie, 35 Jahre alt, Kaufmannsfrau.

Seit 3 Wochen bestehende, angeblich rheumatische Facialislähmung. Parese der linksseitigen mimischen Gesichtsmusculatur. Ohrbefund normal; Geschmack frei.

Elektrischer Befund vom 25. November 1893.

Bei indirecter Reizung: Herabsetzung der faradischen und galvanischen Erregbarkeit, in der Lippen- und Unterlippenmusculatur bei galvanischer Reizung träge Zuckung; vom ersten Ast aus faradische Untererregbarkeit, galvanische Uebererregbarkeit, mit blitzartiger Zuckung; vom zweiten und dritten Ast faradische Untererregbarkeit, galvanische Uebererregbarkeit, mit träger Zuckung. Bei directer Reizung: In den Muskeln des ersten Astes faradische ganz leichte Untererregbarkeit, galvanische Uebererregbarkeit, blitzartige Zuckung. In denen des zweiten und dritten Astes faradische Untererregbarkeit, galvanische Uebererregbarkeit mit träger Zuckung.

Farado-musculäre Sensibilität. Patientin kann zwischen der gesunden und kranken Seite bezüglich der Empfindung des Stromes, der Ausbreitung, Stärke desselben keinen Unterschied finden.

Rechtsseitige rheumatische Facialisparese.

R., Max, 43 Jahre alt, Mechaniker.

Am 16. Januar 1894 Sausen im rechten Ohr. Am folgenden Tage Facialisparese in allen Zweigen constatirt. Geschmack frei. Nach 14 Tagen das Auge wieder schlussfähig, ebenso Rückgang der übrigen Erscheinungen. Anfang Februar Parese eben noch nachweisbar, nur Gefühl der Steifigkeit im Gesicht bei mimischen Bewegungen.

Elektrischer Befund vom 19. Januar 1894.

Bei indirecter Reizung vom Stamm und den Aesten Erregbarkeit wie auf der gesunden Seite oder nur Andeutung von Herabsetzung der faradischen und galvanischen Erregbarkeit; bei directer Reizung deutlich faradische und galvanische Uebererregbarkeit mit blitzartiger Zuckung. Das Gefühl des elektrischen Stromes ganz gleich wie auf der gesunden Seite.

Elektrischer Befund vom 10. Februar 1894.

Herabsetzung der faradischen und galvanischen Erregbarkeit vom Stamm und den Aesten mit blitzartiger Zuckung vom Nerven, mit Ausnahme des Corrugator supercilii und orbicularis oris, die bei indirecter galvanischer Reizung träge zucken. Bei directer Reizung Herabsetzung der faradischen, Steigerung der galvanischen Erregbarkeit, in den meisten Muskeln exquisit träge oder nicht so energische Zuckungen wie auf der gesunden Seite. Auch die Muskeln des Ohres und die kleinen Muskeln der Ohrmuschel, die vom Stamm aus blitzartig zucken, zucken direct gereizt galvanisch träge.

Das Gefühl für den faradischen Strom tritt zugleich wie auf der gesunden Seite ein, breitet sich gleichweit aus, die Stromstärke kommt dem Patienten rechts und links gleich vor. Nur im Orbicularis des Unterlids meint Patient constant den Strom schwächer zu fühlen, wenn

auch das Gefühl des Stromes beiderseits bei der gleichen Stromstärke (145 R.-A.) eintritt.

Die Untersuchung der elektrischen Reaction am 23. Februar ergab einen wenig verschiedenen Befund, die elektro-musculäre Sensibilität durchaus gleich wie auf der gesunden Seite. Bei einer neuerlichen Untersuchung im April, bei welcher ausser einer leichten Parese des Mundfacialis und einem subjectiven Gefühl der Muskelsteifigkeit keine Abweichung von der gesunden Seite gefunden wurde, bestand noch partielle EaR, die elektro-musculäre Sensibilität verhielt sich wie auf der gesunden Seite.

Bei Fällen mit seit Jahren bestehender ungeheilt gebliebener oder relativ geheilter Facialislähmung mit einfacher Herabsetzung der Erregbarkeit und blitzartiger Zuckung habe ich ebenfalls keine, jedenfalls keine zweifellose Herabsetzung der elektro-musculären Sensibilität gefunden.

Andere Beobachter haben bei Fällen von Facialislähmung sich von Störungen der elektro-musculären Sensibilität[1]) überzeugt. So Hallé[2]) (für statische Elektricität, an einem Falle, an welchem Hallé als der Erste die Entartungsreaction beobachtete), Baierlacher[3]), Eulenburg[4]), Erdmann.[5]) Letzterer hat[6]) auf die Erhöhung der elektro-musculären Sensibilität (resp. Hyperalgesie) der Gesichtsmuskeln bei frischen rheumatischen Facialislähmungen[7]) aufmerksam gemacht, ein Befund, von welchem ich mich bei manchen Fällen eigener Beobachtung überzeugen konnte. Mehrmals habe ich — v. Ziemssen hat bei derartigen Fällen in seiner Klinik wiederholt auf dieses Verhalten aufmerksam gemacht — eine entschiedene Hyperalgesie bei zur Heilung kommenden Fällen von Facialislähmung beobachtet.

Es braucht nicht erst bemerkt zu werden, dass Störungen der elektro-musculären Sensibilität bei Facialislähmungen, falls solche in der Folge wirklich und zuverlässig festgestellt werden sollten, auf

---

1) Erb äussert sich über die Angaben bezüglich Störungen der elektro-musculären Sensibilität bei Facialislähmungen folgendermaassen: „Ueber das Verhalten der Muskelsensibilität (elektro-musculären Sensibilität) habe ich nirgends brauchbare Angaben gefunden; dieselbe verdiente wohl eine genauere Beachtung.“ Erb, v. Ziemssen's Handbuch. XII. 1. Hälfte. 1874. S. 455.

2) Citirt nach E. Onimus et Ch. Legros, a. a. O. S. 571, 572.

3) a. a. O.

4) Zur Therapie der rheumatischen Facialisparalyse. Deutsches Archiv f. klin. Med. II. 1867. S. 70 ff.

5) a. a. O. S. 220; Beiträge zur Elektrotherapie. Deutsches Archiv f. klin. Med. III. 1867. S. 323 ff.

6) B. A. Erdmann, Deutsches Archiv f. klin. Med. III. 1867. S. 326.

7) Vgl. M. Benedikt, a. a. O. S. 281 ff.

eine Betheiligung des Trigeminus, der peripheren Verzweigungen desselben, zurückzuführen sind. Möglicher Weise sind Störungen der elektro-musculären Sensibilität bei Gesichtslähmungen häufiger als solche der Hautsensibilität. Wie Erb bemerkte, verdiente das Verhalten der elektro-musculären Sensibilität bei Facialislähmungen wohl eine genauere Beachtung.

Die Zahl meiner Beobachtungen ist zu gering, um ein einigermaassen abschliessendes Urtheil betreffs des Verhaltens der elektro-musculären Sensibilität bei Läsionen gemischter Nerven zu gestatten. Im Verein mit den sehr zahlreichen Beobachtungen Duchenne's und denen Anderer sprechen sie jedoch sehr für die Giltigkeit der Duchenne'schen Erfahrungen, dass „la contusion, la compression, l'allongement et même la commotion, toute lésion traumatique, en un mot, d'un nerf mixte occasionne un trouble plus ou moins grave dans l'état des mouvements volontaires, de la sensibilité et de la nutrition des muscles qui sont sous sa dépendance . . ." [1]), wenn auch im allgemeinen die Störungen der Sensibilität der Muskeln geringer sind als die ihrer (elektrischen) Contractilität.[2])

Dass das Verhalten der farado-musculären Sensibilität unabhängig ist von den degenerativen Vorgängen im Muskel und den diesen entsprechenden Anomalien der elektrischen Erregbarkeit, zeigt das Verhalten des Falles von Bleilähmung, in welchem bei degenerativer Atrophie mit EaR die farado-musculäre Sensibilität sich als nicht gröber gestört erwies. Die Störung der elektrischen Sensibilität kann also nur von dem Grade der Störung der Leitung der sensiblen Fasern der Nerven und Muskeln selbst abhängig sein, deren Leistungsfähigkeit mit der der motorischen Fasern nicht gleichen Schritt zu halten braucht. Im Allgemeinen dürften bei schweren Läsionen gemischter Nerven mit EaR die Störungen der elektro-musculären Sensibilität dem Grade der Störungen der elektro-musculären Contractilität entsprechen. (Beard-Rockwell).[3])

Bemerkenswerth ist, dass bei einigen Fällen die Störungen der elektro-musculären Sensibilität sich hauptsächlich in einer Herabsetzung, beziehungsweise einem Fehlen der elektro-musculären Schmerzempfindung äusserten, bei Vorhandensein der farado-cutanen Schmerzempfindung. Bei einem von mir untersuchten Fall von Syringomyelie [4]) be-

1) Duchenne, a. a. O. S. 335.

2) Derselbe, a. a. O. S. 336.

3) a. a. O. S. 221.

4) H. F. Müller, Syringomyelie mit bulbären Symptomen. Deutsches Archiv f. klin. Med. LII. 1894. S. 259 ff.

standen die Störungen der elektro-musculären Sensibilität nur in elektro-musculärer Analgesie, ein Befund, von dem ich bei mehreren anderen Fällen von Syringomyelie inzwischen mich wieder überzeugen konnte. Ein ähnliches Verhalten habe ich bei manchen Fällen von Hysterie und Tabes gefunden.

Dass die Untersuchung der elektro-musculären Sensibilität an und für sich einen grossen diagnostischen Werth hat, ist unwahrscheinlich. Der Prüfung derselben in jedem einzelnen Fall steht schon der Umstand entgegen, dass — wie für die elektrische Untersuchung — es eigener Apparate, Zeit und Uebung bedarf. Sie aber deswegen gänzlich zu vernachlässigen, halte ich für ungerechtfertigt. Manche Beobachtungen, welche bei schweren Läsionen gemischter Nerven mit degenerativer Atrophie und EaR die Sensibilität als nur wenig oder gar nicht beeinträchtigt fanden, erscheinen durch den Umstand, dass die elektrische Sensibilität der Muskeln in diesen Fällen ungeprüft blieb, in ihrer Giltigkeit eingeschränkt. Denn dafür, dass die Sensibilität der Haut intact oder nur wenig herabgesetzt sein kann bei grober Störung der elektro-musculären Sensibilität, sind früher angeführte Beobachtungen Beispiele.

Vielleicht hat die Prüfung der elektro-musculären Sensibilität den von Duchenne betonten Werth zum Entscheid der Frage, ob die Continuität eines Nerven, z. B. bei Verletzungen, völlig aufgehoben ist oder nicht. Das Verhalten des elektrischen Befundes setzt uns nicht in den Stand, einen Entscheid treffen zu können, da auch eine Neuritis oder Degeneration des Nerven zu den gleichen Veränderungen der elektrischen Erregbarkeit, der EaR, führen kann. Nach Duchenne wären derartige Fälle an dem völligen Verluste der elektro-musculären Sensibilität kenntlich. Absolut beweisend ist der positive Befund, das Fehlen der elektro-musculären Sensibilität, nicht, da der gleiche Befund auch bei Neuritis und degenerativen Processen vorkommen kann. Dagegen würde das Vorhandensein noch irgend einer Sensation im Muskel bei elektrischer Reizung gegen völlige Unterbrechung sprechen.

Erwähnen will ich noch, dass ich bei zwei Kranken mit Polyneuritis (einem 35jährigen Manne mit alkoholischer, der in wenigen Wochen nach der Untersuchung an Tuberculose zu Grunde ging, und einem 33jährigen Manne, der nach einem Aufenthalt von wenigen Tagen im Krankenhause unter dem klinischen Bilde der acuten aufsteigenden Paralyse endete) in jenen Muskeln, die die Zeichen der EaR mit träger Zuckung boten, deutliche Störungen der elektro-musculären Sensibilität beobachtete. Da die Störungen der

elektrischen Reaction wie der Sensibilität symmetrische waren, war ich zum Vergleich auf normal reagirende Muskeln angewiesen. Bei dem Kranken mit alkoholischer Polyneuritis, der mir in verfallenem Zustande zur Untersuchung ins Ambulatorium geschafft wurde, musste ich mich bezüglich des Verhaltens der elektro-musculären Sensibilität mit dem Ergebniss begnügen, dass manche Muskeln, die auf Druck hochgradig empfindlich waren, für den stärksten faradischen Strom, besonders wenn er eingeschlichen wurde, analgetisch („schwaches, grobes Stechen", der Beschreibung nach hauptsächlich an der Stelle der aufsitzenden Elektrode gefühlt), andere Muskeln aber, gleichfalls sehr druckempfindlich, hyperalgetisch waren. Bei dem zweiten Falle wurde der Strom an den Beinen, besonders den Unterschenkeln (mit EaR und träger Zuckung oder aufgehobener Erregbarkeit), verschieden als an den Armen gefühlt: am Bein bei den stärksten faradischen Strömen das Gefühl des „Brennens", der Strom ist „ganz gleichmässig", „ruhig", „ohne Zittern", „ganz wenig vibrirend", auf den Ort der Elektrode grösstentheils beschränkt („es giebt nur ganz wenig Stiche hinaus", „es brennt nur an der Stelle" [der Elektrode]), ohne eigentlichen Schmerz, während er bei faradischer Reizung der normal elektrisch reagirenden Muskeln der Arme „ein ganz anderes Gefühl" verspürt: „es zittert im ganzen Arm", „der Strom vibrirt grob". Starke faradische Ströme werden an den Muskeln der Arme schmerzhaft empfunden. Bei faradischer Reizung schon mit mittelstarken Strömen an einer circumscripten Stelle an der Innenseite des rechten M. gastrocnemius, welcher auch auf Druck enorm empfindlich war, empfand Patient unerträgliche Schmerzen, so dass er laut aufschrie.

II.

Die Untersuchung der Fälle, an denen ich eine Störung der elektro-musculären Sensibilität nachweisen konnte, legte den Gedanken nahe, das Verhältniss derselben zum sogenannten „Muskelsinn" zu prüfen, mit anderen Worten, an diesen Fällen zu suchen, ob Störungen des „Muskelsinnes" bei Störungen der elektro-musculären Sensibilität vorhanden und welcher Art diese sind.

Ich stelle in dieser Fassung die aufgeworfene Frage, weil kein zwingender Grund zur Annahme vorliegt, dass Störungen der elektro-musculären Sensibilität Störungen der absoluten Muskelsensibilität beweisen (wie Duchenne, Baierlacher es glauben), gerade so wenig, als Störungen der farado-cutanen Sensibilität einen Index für das Verhalten der Sensi-

bilität der Haut vorstellen. Ich bin vielmehr der Ansicht, dass die elektro-musculäre Sensibilität nur eine specielle Empfindungsqualität[1]) der Muskelsensibilität ausmacht, die mit den übrigen Qualitäten der letzteren, aber auch partiell gelähmt sein kann.[2])

Da die folgenden Blätter sich mehrfach mit „Muskelsensibilität" und „Muskelsinn" beschäftigen, möchte ich mit einigen Worten das, was hier darunter zu verstehen ist, streifen.

Darüber, dass der Muskel Sensibilität besitzt, darüber kann nach der klinischen Erfahrung (Duchenne's Versuche an blossgelegten Muskeln, die Sensation bei elektrischer Reizung[3]) einerseits, den positiven anatomischen Befunden (Nervenschollen [Rollett], Golgi'sche Körperchen, Sehnenendkolben [Golgi], Pacini'sche Körperchen [Rauber], die Kühne'schen Muskelspindeln [Kerschner][4]) andererseits kein Zweifel obwalten. Auf diese Muskelsensibilität führte man den Kraftsinn (E. H. Weber), die elektro-musculäre Sensibilität (Duchenne), das Ermüdungsgefühl nach Muskelanstrengung, die Empfindlichkeit gegen tiefen Druck (welche gesunde Muskeln zeigen, wenn man sie mit den Fingern quetscht oder einen Stoss gegen dieselben führt [Erb]), die Schmerzen bei Krämpfen, Rheumatismus u. s. w. zurück.

In dieser Hinsicht kann ich mich auf die Anführung bekannter Annahmen beschränken. Dagegen muss ich einige Augenblicke bei dem Begriffe „Muskelsinn" verweilen, da er im klinischen Gebrauch zur Zeit einen weiteren Umfang besitzt, als bei den Physiologen.

Während man bei der klinischen Prüfung des Muskelsinns 4 Fähigkeiten (Goldscheider)[5]): a) das Gefühl für passive, b) für active Bewegungen, c) der Wahrnehmung der Lage im Raum, d) der Empfindung der Schwere (Kraftsinn — E. H. Weber) und des Widerstandes unterscheidet, nennt O. Funke[6]) unter Muskelsinn lediglich den Kraftsinn (Weber) und stellt diesen „einer

1) Vgl. Duchenne, a. a. O. S. 768 die Frage, ob man annehmen dürfe, dass die Sensibilität des Muskels verschiedene Qualitäten der Empfindung (différentes espèces de sensibilité) aufweise, analog den verschiedenen Empfindungsqualitäten der Haut.

2) Vgl. W. Erb, v. Ziemssen's Handbuch d. spec. Path. u. Therapie. XII. 1. Hälfte. 1874. S. 209 ff.

3) a. a. O. S. 763.

4) Citirt nach A. Rollett, Eulenburg's Realencyklopädie. XIII. 1888. S. 581.

5) A. Goldscheider, Ueber den Muskelsinn und die Theorie der Ataxie. Zeitschr. f. klin. Med. XV. 1889. S. 82 ff.

6) L. Hermann's Handbuch d. Physiologie. III. 2. Theil. 1880. S. 359 ff.

zweiten, ebenfalls durch die thätigen Muskeln vermittelten Empfindung, dem subjectiv bleibenden, in den Muskeln localisirten Gemeingefühl der Ermüdung oder des Muskelschmerzes" gegenüber.[1]) Chr. Bell, E. H. Weber, Funke nehmen im Innern der Muskeln sensible Nerven an, welche uns die mit Contraction und Dehnung einhergehenden Empfindungen übermitteln, auf Grund deren wir zu Wahrnehmungen gelangen.

Auf solche sensiblen Nerven führen sie den Kraftsinn zurück.

Ich wiederhole, dass für Weber, Funke, der Muskelsinn identisch ist mit Kraftsinn, während die klinische Prüfung unter Muskelsinn auch das Bewegungs- und Lagerungsgefühl prüft, welche, wie die Untersuchungen von Duchenne und später von Goldscheider gezeigt haben, mit der Sensibilität der Muskeln selbst nichts zu thun haben, sondern von der der Gelenke, des Bandapparates und der Sehnen abhängig sind.[2])

Nur Rollett, welcher in letzter Zeit die Kraftsinnfrage kritisch beleuchtete[3]), berücksichtigt kurz die zuletzt genannten Fähigkeiten des Muskelsinnes[4]) (im klinischen Sprachsinn), Fähigkeiten, deren Störungen, wenigstens soviel wir bis jetzt wissen, klinisch viel wichtiger sind, als die des Kraftsinnes.

Bekanntlich stehen sich drei verschiedene Erklärungsversuche des Kraftsinnes gegenüber. Nach der Bell-Weber'schen Theorie beruht der Kraftsinn auf der Thätigkeit eines specifischen im Muskel

1) W. Erb, v. Ziemssen's Handbuch. XII. 1. Hälfte. 1874. S. 208, lässt durch die Sensibilität der Muskeln Empfindungen vermittelt werden, theils solche, die den Gemeingefühlen zugerechnet werden müssen (Empfindung der Muskelcontraction, die elektro-musculäre Sensibilität, Ermüdungsgefühl, Druckempfindlichkeit u. s. w.), die Erb unter dem Namen „Muskelgefühl" zusammenfasst und jenen Empfindungen gegenüberstellt, „die den Tastempfindungen analog sind, wie diese eine Abschätzung von Gewichten, von differenten Widerständen und Contractionszuständen ermöglichen", welche Empfindungen Erb mit Muskelsinn oder Kraftsinn bezeichnet.

2) Auch nach Erb (a. a. O. S. 210) hat der Muskelsinn (= Sensibilität der Muskeln) „einen gewissen Antheil" an dem Bewegungs- und Lagerungsgefühl, ferner an der Fähigkeit, das Gleichgewicht des Körpers zu halten. „Höchst wahrscheinlich wirken aber bei dieser Fähigkeit noch zahlreiche andere sensible Eindrücke mit, die von den Gelenkenden, Bändern, Sehnen, Fascien, der äusseren Haut u. s. w. ausgehen."

3) A. Rollett, Eulenburg's Realencyklopädie d. ges. Heilkunde. 2. Aufl. XIII. 1888. S. 579 ff.

4) „Durch die die Anstrengung und Zugwirkung in verschiedenen Muskeln begleitende Empfindung werden wir über die Lage unserer Glieder unterrichtet und ist es uns möglich, über die letztere eine Controle zu üben." A. Rollett, a. a. O. S. 579.

selbst gelegenen Sinnesnervenapparates, irgendwie erregt bei der Contraction der Muskeln in einer der Energie und dem Umfang der Zusammenziehung proportionalen Stärke, welche Erregung specifischen centralen Empfindungsapparaten zugeleitet werden soll. Andere Forscher (Wundt, Bain, Leyden, Bernstein, Johannes Müller, Bernhardt) geben dem Kraftsinn „eine ganz eigenartige, von allen übrigen Perceptionsorganen völlig verschiedene Bedeutung" (A. Rollett)[1]), indem centrale Willensimpulse, d. h. die in ihrer Qualität und Intensität direct zum Bewustsein gelangenden Willensimpulse, als Element in das Urtheil über die aufgewendete Muskelkraft aufgenommen oder als Maass der centralen Erregungsstärke dienen sollen. Nach einer dritten, hauptsächlich von Schiff vertretenen, durch die klinische Erfahrung widerlegten, Theorie, wäre der Kraftsinn hauptsächlich auf der Interpretation von Hautgefühlen beruhend (also Muskelsinn = Tastsinn der Haut).

Funke steht nicht an, unter allen Hypothesen über die Leistungen des Kraftsinnes „diejenige, welche dieselben aus der Thätigkeit specifischer Sinnesnerven der Muskeln ableitet, immer noch für die bestbegründete, mit den Thatsachen am besten vereinbare zu erklären". [2]) Für die gleiche Ansicht ist auch A. Rollett[3]), der sich gegen die Theorie der centralen Innervationsgefühle entschieden ausspricht, eingetreten.

Die Darstellung Rollett's erscheint deshalb von hoher Bedeutung, weil dieser Forscher für seine Lehre im Besitze anatomischer Grundlagen war, die Ch. Bell, Weber und Funke noch vollkommen fehlten.

Rollett hob in dieser Beziehung ausdrücklich hervor, dass die anatomische Untersuchung für dieses Bereich des Tastsinnes, den Kraftsinn, directe Aufschlüsse über Ausbreitung und Endigung sensibler

---

1) Ich führe eine sehr treffende Bemerkung Rollett's (a. a. O. S. 581) hier an: „Solche Theorien wären gewiss niemals cultivirt worden, wenn man sich gleich vom Anfange an über die anatomischen Grundlagen der Weber'schen Theorie des Muskelsinnes völlig im Klaren befunden hätte. In dieser Beziehung wurde aber vorerst die längst bekannte Thatsache, dass alle rein motorisch entspringenden Nerven, ehe sie zu den Muskeln, welche sie versorgen, hingelangen, durch Aufnahme von sensiblen Anastomosen zu gemischten Nerven werden, nicht genügend gewürdigt; weiter liessen aber directe Aufschlüsse über Ausbreitung und Endigung sensibler Nerven in den Muskeln, und darunter hat man in diesem Falle die Muskelfasern in ihrer Zusammenfügung mit Perimysium internum und externum Sehnen und Fascien, zu verstehen, verhältnissmässig lange auf sich warten."

2) O. Funke, a. a. O. S. 373.

3) In Eulenburg's Realencyklopädie. XIII. 1868. S. 579 ff.

Nerven in den Muskeln ergeben hat, dass man aber für diesen Fall unter Muskel zu verstehen habe: „die Muskelfasern in ihrer Zusammenfügung mit Perimysium internum und externum, Sehnen und Fascien".[1])

Die Rollett'sche, auf anatomischer Grundlage basirte Auffassung der Endorgane des Kraftsinnes unterscheidet sich von der Bell's, Weber's, Funke's in dem sehr wichtigen Punkt, dass Letztere den Kraftsinn auf die Sensibilität der Muskeln selbst zurückführen, während Rollett auf Grund anatomischer Befunde die Endorgane des Kraftsinnes in den ganzen Muskelapparat, also auch in Sehnen, Fascien verlegt. Wir werden auf die Wichtigkeit der Angaben Rollett's, die mit der klinischen Erfahrung in gutem Einklang stehen, noch zurückkommen. Zunächst wenden wir uns zu der Eingangs angeregten Frage der Beziehung der elektro-musculären Sensibilität zum „Muskelsinn".

Klinische Beobachtungen, welche auf die Beziehungen der elektro-musculären Sensibilität (deren Lähmung Duchenne, wie aus mehreren Stellen seiner Electrisation localisée, besonders des 13. Kapitels dieses Werkes hervorgeht, identisch hält mit einer Lähmung der Muskelsensibilität überhaupt)[2]) zum Muskelsinn Bell's helles Licht werfen, hat bereits Duchenne mitgetheilt.

Er zeigte auf Grund klinischer Beobachtungen zunächst, dass die von Ch. Bell als Muskelsinn[3]) (sens musculaire, sentiment de l'action des muscles — Ch. Bell, sentiment d'activité musculaire — Gerdy) beschriebenen Functionen nicht, wie Ch. Bell annimmt[4]), in der Sensibilität der Muskeln gelegen, sondern auf der der Gelenke beruhen, Störungen des Muskelsinnes (im Sinne Bell's)

---

1) a. a. O. S. 581.

2) Duchenne, a. a. O. S. 763; nach Erb (v. Ziemssen's Handbuch. XII. 1. Hälfte. S. 209 u. 211) beweist das Fehlen der elektro-musculären Sensibilität nur Anästhesie des Muskelgefühls, des Gemeingefühls der Muskeln, nicht aber musculäre Anästhesie überhaupt.

3) Bell, dem Funke beitritt, fasst den Muskelsinn als sechsten specifischen Sinn auf. A. Rollett kann in dem Muskelsinn (unter dem er nur den Kraftsinn versteht) nichts weiter als „ein Bereich des Tastsinnes in seiner weitesten Bedeutung" sehen, „wie die Sinne der Haut ein anderes Bereich dieses Sinnes sind". (Rollett, a. a. O., S. 581.)

4) Bei Abfassung der 2. Auflage (1861) der Électrisation localisée war Duchenne noch der Bell'schen Ansicht („sentiment des muscles en action"). Duchenne, a. a. O., S. 779. Anm. 1; vgl. M. H. Romberg, Lehrbuch der Nervenkrankheiten des Menschen. 2. Aufl. Berlin, A. Duncker. 1851. S. 260.

also nicht auf gestörte Muskel-, sondern auf gestörte Gelenksensibilität zurückzuführen seien.[1])

Die Unabhängigkeit des Gefühls für passive Bewegungen und der Wahrnehmung der Lage im Raume von der Muskelsensibilität hat Duchenne aus der klinischen Beobachtung mehrerer ausführlich mitgetheilter Fälle erschlossen.[2]) Bezüglich des Verhaltens des Kraftsinnes bei Störungen der elektro-musculären Sensibilität, aus welchen Duchenne, auf Störungen der musculären Sensibilität überhaupt, wie erwähnt, schliesst, finden sich nur kurze Bemerkungen. So erwähnt bei er einem Fall[3]) von hysterischer Hemiplegie mit Verlust der Sensibilität der Haut und der Muskeln („insensibilité à l'excitation electro-musculaire et à la pression"), aber erhaltenem Gefühl für passive und active Bewegungen (conscience des mouvements que l'on imprimait ou qu 'elle imprimait elle-même à chacune des portions de son membre), dass diese Kranke das Gewicht von Gegenständen, die man ihr in die Hand gab, abzuschätzen vermochte. Und an einer anderen Stelle[4]) bemerkt Duchenne, dass bei isolirter Lähmung der Muskelsensibilität mit aufgehobener elektro-musculärer das Gefühl für Bewegungen der Glieder und der Wahrnehmung ihrer Lage ungestört sei;[5]) es sei möglich, die Gewichte von Gegenständen abzuschätzen, aber mit weniger Sicherheit als auf der gesunden Seite.[6]) Bei Lähmung jedoch der Muskel- und Gelenksensibilität fehle auch die Fähigkeit der Abschätzung von Gewichten.[7])

Zu der Ansicht, „dass der Kraftsinn von der Muskelsensibilität entweder nicht oder doch nicht zum wesentlichen Theile abhängen kann" (Leyden)[8]), sind auch Leyden und Lewinski[9]) gekommen.

1) Duchenne, a. a. O., S. 760 ff., S. 732; vgl. Duchenne, Physiologie der Bewegungen. Uebersetzt von C. Wernicke. Cassel und Berlin, Th. Fischer. 1885 S. 612.

2) Vgl. L. Lewinski, Ueber den Kraftsinn. Virchow's Arch. 1879. LXXVII. S. 134 ff. (S. 139 u. 140.)

3) Duchenne, a. a. O. S. 767, Observation CLI.

4) Derselbe, a. a. O. S. 771.

5) Auch nach Erb (a. a. O., S. 211) kann bei Anästhesie des Muskelgefühls (Fehlen der elektro-musculären Sensibilität und der Empfindlichkeit des Muskels gegen starken Druck) der eigentliche Muskelsinn (Kraftsinn) intact sein.

6) Zugleich ist von Duchenne (S. 771) eine Art von Schwere und grosse Ermüdung vorhanden.

7) Duchenne, a. a. O., S. 772.

8) E. Leiden, Ueber Muskelsinn und Ataxie. Virchow's Arch. 1869. XLI. S. 371 ff. (328).

9) L. Lewinski, Ueber den Kraftsinn. Virchow's Arch. 1879. LXXVII. S. 134 ff.

Ein Fall mit isolirter hochgradiger Muskelhypästhesie — oder genauer gesagt — isolirter Herabsetzung der elektro-musculären Sensibilität lag in dem Eingangs beschriebenen Fall von Radialisparalyse vor. Die Gelenk- und Sehnensensibilität konnte als intact angenommen werden, wenigstens lag keine Störung des Bewegungsgefühls und der Wahrnehmung der Lage im Raume vor. Da die gewöhnliche Methode der Prüfung des Kraftsinnes wegen der völligen Paralyse der Hand- und Fingerstrecker damals unmöglich war, musste ich die Anwendung anderer Methoden der Prüfung des Kraftsinnes versuchen. Die von Bernhardt[1]) erdachte — allerdings von einem anderen Gesichtspunkt aus verwendete — Methode, den Kraftsinn auf dem Wege der faradischen Contraction der beim Gewichthub in Frage kommenden Muskeln zu bestimmen, scheiterte an dem Fehlen der faradischen Erregbarkeit bei den zu prüfenden Muskeln. Bei der galvanischen Reizung war das Contractionsmaximum der Zuckung so klein, dass die zur Abschätzung nöthige Hubhöhe nicht erreicht werden konnte. Glücklicher Weise war es mir später, als die Motilität theilweise zurückgekehrt war, während der Zustand der elektro-musculären Sensibilität unverändert zu sein schien, möglich, den Kraftsinn in diesem der Beurtheilung besonders günstig gelagerten Fall zu bestimmen.

Obwohl ich also in diesem Fall zuerst vorläufig auf die Prüfung des Kraftsinnes der gelähmten Musculatur verzichten musste, bemühte ich mich, an einer Reihe von gesunden und kranken Individuen jene Methoden einzuüben, welche eine Bestimmung des Kraftsinnes an gelähmten Gliedern ermöglichen, um bei günstiger gelagerten Fällen möglichst vertraut mit den hierzu nöthigen Methoden an die Untersuchung treten zu können. Denn da es sich mir hauptsächlich darum handelte, die allenfallsigen Störungen des Kraftsinnes bei groben Störungen der elektro-musculären Sensibilität zu ermitteln, letztere aber — ausser bei Tabes und Hysterie (Duchenne, v. Ziemssen) — nur bei auch gleichzeitigen schweren Störungen der Motilität oder völliger Lähmung beobachtet werden, musste ich Erfahrungen über solche Methoden zu gewinnen suchen, welche eine Bestimmung des Kraftsinnes an gelähmten Gliedern ermöglichen.

Von diesen habe ich mich mit zweien genauer beschäftigt: mit dem Bernhardt'schen[2]) Verfahren, welches die lastenden Gewichte durch die faradische Muskelcontraction heben lässt, und dem von

1) M. Bernhardt, Zur Lehre von Muskelsinn. Arch. f. Psychiatrie u. Nervenkrankheiten. 1872. III. S. 618ff.

2) a. a. O.

Goldscheider[1]), welches zu dem gleichen Zweck die Bewegung des Unterschenkels bei Auslösung des Kniephänomens verwerthet. Da bislang über das Verhalten des Kraftsinnes an gelähmten Gliedern mangels passender Methoden (nach Erb[2]) kann in ganz gelähmten Muskeln von einer Prüfung des Muskelsinnes (Kraftsinnes) „gar nicht die Rede sein") keine Beobachtungen angestellt wurden, derartige Untersuchungen aber, wie mir scheint, möglicher Weise theoretisch-interessante Ergebnisse bieten können, halte ich eine kurze Anführung der Ergebnisse meiner Untersuchungen, bei deren Anordnung und Ausführung Herr Dr. Wilhelm Höfer mich in liebenswürdigster Weise unterstützte, für gerechtfertigt.

Zur Ausschaltung des Drucksinnes bediente ich mich der Einwicklung der in Frage kommenden Gliedabschnitte z. B. der Entphalange eines Fingers mit fest angezogenen Gummioder elastischen Binden, welche den Drucksinn völlig auszuschalten im Stande sind. Vor jeder Untersuchung des Kraftsinnes überzeugte ich mich stets, dass der Drucksinn für die angewendeten Gewichte wirklich ausgeschaltet ist. Ueber den Gummibindenverband wurde eine Gazebinde gezogen und an diese an einem Faden die Wagschale, ein leichter Schachteldeckel, befestigt. Aus Gründen der Bequemlichkeit und Billigkeit — der von Hitzig[3]) angegebene Kinesiästhesiometer stand mir nicht zur Verfügung — füllte ich gleich grosse Pappschächtelchen mit Schrot und machte mir Gewichte von 80, 78, 76, 74, 72, 70, 65, 60, 55, 50 u. s. w. bis 10 Grm. Durch Combination dieser Gewichte mit Gewichten aus einem chemischen Gewichtsatz ist es leicht möglich, sich verschiedene Combinationen rasch herzustellen.[4]) Bei der Untersuchung prüfte ich immer erst die gesunde Seite und erst dann, wenn Patient genügend eingeübt ist, ein Moment, von dessen Wichtigkeit man sich im Laufe eingehender Kraftsinnbestimmungen leicht überzeugt, ging ich zur Prüfung der kranken Seite über.

Bei der Untersuchung der Unterschiedsempfindlichkeit des Kraftsinnes habe ich drei Verfahren in der Regel angewendet, nachdem ich mich überzeugte, dass die betreffenden Fragestellungen für alle, auch weniger intelligente Personen, leicht fasslich waren. Die Anwendung der drei Verfahren erschien mir nöthig, um die durch das eine Verfahren erhaltenen Werthe durch die auf andere Weise erhaltenen zu controliren. Zuerst stellte

1) A. Goldscheider, Untersuchungen über den Muskelsinn. Arch. f. Anat. u. Phys., phys. Abth. 1889. Suppl.-Band. S. 141 ff. (S. 187.)

2) W. Erb, v. Ziemssen's Handb. a. a. O. S. 212; 367.

3) E. Hitzig, Ein Kinesiästhesiometer, nebst einigen Bemerkungen über den Muskelsinn. Neurol. Centralbl. VII. 1888. S. 249 ff.

4) Da es sich meist um Paresen der Hand- und Fingermuskeln handelte, reichte ich mit diesen niedrigen Gewichten gewöhnlich aus. Für die Bestimmung des Kraftsinnes an den unteren Extremitäten sind höhere Gewichtssätze nöthig.

ich, um die Versuchspersonen vorerst einzuüben, lediglich die Frage, ob zwei nach einander in die Wagschale gelegte — aber noch ziemlich leicht unterscheidbare — Gewichte gleich schwer sind. Ist nach oftmaliger Wiederholung mit verschiedenen passend gewählten Gewichten eine gewisse Uebung erreicht — wie nothwendig dieselbe ist, sieht man aus den oft unglaublichen Fehlern, welche normale Individuen im Beginn der Untersuchungen begehen —, ging ich von 80 Grm. langsam herunter, bis bei einem gewissen Gewicht, das notirt wird, die Versuchsperson spontan angiebt, die Gewichte seien nicht gleich, sondern das eine oder das andere sei das schwerere. Der raschen Uebersicht der Ergebnisse halber schreibe ich die Gewichtsgrössen in Bruchform, als Nenner das Vergleichsgewicht, als Zähler das eben unterschiedene Gewicht. Es bedeutet also $^{76}/_{80}$, dass Patient 76 von 80 durch den Kraftsinn unterschieden hat. Nach Weber müsste 78 und 80 (also: Unterschiedsschwelle $= {}^{78}/_{80}$) erkannt werden, was in der That bei vielen, aber nicht allen Versuchspersonen bei Abschätzung durch die Finger erreicht wird.

(Zur Controle bin ich dann von deutlich als verschieden schwer empfundenen Gewichtsgrössen ausgegangen und habe die Differenz so lange vermindert, bis Patient angiebt, eine Differenz nicht mehr zu merken.)

Hierauf stellte ich an die Versuchsperson die Aufforderung, zu entscheiden, welches von den beiden der Reihe nach in die Wagschale gelegten Gewichten das schwerere ist, wobei ich wieder, der Uebersichtlichkeit halber, 80 Grm. als Vergleichsgewicht wählte. Das mit den nöthigen Cautelen gegen Fehlerquellen, unter denen der Uebereifer mancher Versuchspersonen eine grosse Rolle spielt, gewonnene Resultat wird in der gleichen Form notirt, z. B. $^{76}/_{80}$, d. h. Patient unterscheidet 76 von 80.

Bei den zwei ersten Verfahren, darunter besonders bei dem zweiten, hat man oft damit zu kämpfen, dass manche Personen im Uebereifer sich aufs Rathen verlegen, so dass oft wiederholte sehr zeitraubende Controlversuche nöthig werden. Bei diesen bin ich mit der Fragestellung des dritten Verfahrens, das ich kurzweg als „Wahlversuch" bezeichne, stets und mit grosser Raschheit zurecht gekommen. Ich lasse den Patienten zuerst bei offenen Augen durch einfaches Aufheben der gleich grossen, äusserlich gleich aussehenden Schächtelchen mit der Hand sich überzeugen, dass dieselben verschieden schwer sind, und fordere ihn dann auf, sich das Gewicht eines bestimmten Schächtelchens zu merken, um es dann bei geschlossenen Augen durch das Gewicht herauszufinden. In dieser Form der Fragestellung war das, was die Versuchsperson leisten sollte, stets derselben verständlich. Als Vergleichsgewicht benutzte ich aus den schon angegebenen Gründen der Uebersichtlichkeit wieder 80 Grm. Die Schächtelchen werden nun der Reihe nach auf die Wagschale gelegt, mit der steten Frage, ob dieses das herauszufindende Schächtelchen sei, wobei natürlich nach jedem Versuch dem Patienten das Vergleichsgewicht wieder zur Erinnerung in die Wagschale gelegt wird. Aus den Gewichtsgrössen, die Patient als „ähnlich" bezeichnet, bis er eines als das gleiche hinstellt, kann man sich von den Leistungen des Kraftsinnes des betreffenden Falles ein der Wirklichkeit ziemlich

nahe kommendes Urtheil bilden. Das in gleicher Form notirte Ergebniss des wenig Zeit in Anspruch nehmenden Versuches wird mit den durch die früher angeführten Verfahren gewonnenen Ergebnissen verglichen.

Ich stelle nicht in Abrede, dass die Resultate, die ich bei der von mir gebrauchten Untersuchungsart erhalten habe, nicht vollkommen genau die Feinheit des Kraftsinnes des betreffenden Falles ermitteln. Aber die von den Physiologen angewendeten Methoden bedürfen sehr geübter, genau sich beobachtender Versuchspersonen; die klinische Untersuchung hat aber auch mit wenig intelligenten Versuchspersonen zu rechnen.

Bei der Anwendung des Bernhardt'schen Verfahrens, bezüglich dessen ich auf die Originalarbeit dieses Forschers verweise, ging ich in der gleichen Weise vor.

Meine zahlreichen Wiederholungen der Bernhardt'schen Versuche überzeugten mich, dass es bei der Mehrzahl der Versuchspersonen gelingt, durch die faradische Contraction lastende Gewichte abzuschätzen.[1]) Ich bin bei diesen Versuchen gewöhnlich so vorgegangen, dass ich in einem bestimmten Muskelgebiet (z. B. im Gebiet des Musc. extensor indicis, oder wenn die isolirte faradische Contraction nicht in dem zum Versuch nöthigen Maasse möglich war, im Gebiet der Streckung der Hand) den Kraftsinn zuerst durch die willkürliche Muskelthätigkeit der Versuchsperson bestimmte. War der Patient genügend eingeübt, so dass die Ergebnisse bezüglich der Reiz- und Unterschiedsschwelle bei Wiederholung constant waren, so wurden beide Werthe durch die faradische Reizung bestimmt. Die Ergebnisse, welche allerdings oft noch mehr Zeit, Geduld und guten Willen von Seiten der Versuchsperson bedingen, als die Prüfung des Kraftsinnes durch willkürliche Muskelaction, sind meist schlechter, manchmal mehr, manchmal nur unbedeutend, als die bei willkürlicher Muskelaction gewonnenen, indem es meist längerer Uebung bedarf, bis die Versuchspersonen sich an die ungewohnten Beobachtungsbedingungen gewöhnt haben, und es oft schwer fällt, die richtigen Stromstärken zu finden. Im Allgemeinen sind solche Ströme anzuwenden, welche eine Contraction zur Folge haben, deren Effect in Bezug auf Bewegung der zu bewegenden Gliedmaassen am ehesten dem bei willkürlicher Bewegung gleich kommt. Je stärker der Strom wird, um so schlechter

1) Vgl. die Angaben A. Goldscheider's, Untersuchungen über den Muskelsinn. Archiv f. Anat. und Phys. Phys. Abth. 1889. Supplement-Band. S. 140 ff. (S. 186.)

und schwerer unterscheiden die Patienten, welche dann meistens nichts mehr unterscheiden zu können angeben. [1])

Die Prüfung mit dem constanten Strom stellte sich als ungeeignet heraus, wohl deshalb, weil die Zuckung zu rasch abläuft.

War nun durch wiederholte Prüfung der Kraftsinn auf der gesunden Seite durch Faradisation bestimmt, so wurde die Bestimmung auf der anderen, eventuell gelähmten, Seite auf die gleiche Art vorgenommen. Bedingung ist natürlich, dass auf der kranken Seite die faradische Erregbarkeit vorhanden ist.

Ich habe auf diesem Wege bei Fällen mit hysterischer totaler Monoplegie des Armes, also bei Fällen mit völligem Fehlen centraler Willensimpulse, den Kraftsinn bestimmen können, der natürlich in diesen Fällen entsprechend den gleichzeitigen Störungen der Sensibilität stets sich als beträchtlich herabgesetzt erwies.

Bei der Anwendung des Verfahrens von Goldscheider (welches ich, nebenbei bemerkt, anwandte, bevor ich dasselbe als von Goldscheider schon beschrieben vorfand) sass der Patient, wie zur Prüfung des Patellar-Sehnenreflexes, auf einem Tisch. Am unteren Ende des frei herabhängenden Unterschenkels der zu prüfenden Extremität wurde ein Watte-Gummiverband angebracht, geeignet, um den Drucksinn der Haut, wenigstens für die Grösse der anzuwendenden Gewichte, auszuschalten, was vor jedem einzelnen Kraftsinnversuch erhoben werden muss. Im Allgemeinen sind, wie auch Hitzig befundete, für die unteren Extremitäten grössere Gewichte nöthig. Ueber den fest angelegten Bindenverband wurde eine breite Gazeschleife gelegt und an diese eine Schnur befestigt, die nach rückwärts über eine Rolle lief, welche an einer Querleiste zwischen den hinteren Tischfüssen angebracht war. Hinter dem Tische sass der Gehilfe, welcher die Bedienung der Wagschale mit vorher bereit gehaltenen Gewichtscombinationen zu versehen hatte. Der Anschlag des Unterschenkels bei Auslösung des Kniereflexes hebt die Gewichte.

Auch diese Art der Prüfung des Kraftsinnes, welche natürlich das Vorhandensein des Patellar-Sehnenreflexes voraussetzt, hat sich mir nach meinen Versuchen als sehr geeignet zur Prüfung des Kraftsinnes erwiesen.

Ich halte die Bestimmung des Kraftsinnes nach Bernhardt und Goldscheider für ein klinisch sehr brauchbares Verfahren, da es uns in den Stand setzt, den Kraftsinn an

1) Wohl wegen der Ausbreitung von Stromschleifen auf die Sehnen und Gelenke, wodurch, wie die Untersuchungen Goldscheider's ergeben haben, eine Herabsetzung der Leistungen des Kraftsinnes bedingt wird.

gelähmten Gliedern zu prüfen. Vielleicht ergeben derartige Untersuchungen theoretisch-interessante Ergebnisse. Ich selbst bin leider nicht, wie ich wollte, zur systematischen Ausführung derartiger Versuchsreihen gekommen.

Ich kehre nunmehr zu der angeregten Frage zurück. Der Fall von Radialislähmung (Beobachtung I) mit grober Störung der elektro-musculären Sensibilität bei Intactsein des Bewegungs- und Lagerungsgefühls [1]) (also Intactheit der articulären und Sehnensensibilität) schien zum Entscheid der Frage der Beziehungen der Muskelsensibilität zum Kraftsinn sehr geeignet zu sein. Die Bemühungen, durch elektrische Reizung den Kraftsinn der Radialis-Musculatur zu bestimmen, scheiterten, da Nerv und Muskeln faradisch unerregbar waren, die durch galvanische Reizung ausgelösten trägen Muskelcontractionen aber von zu geringem Contractionsmaximum waren, um eine Hebung der Hand oder Finger mit den lastenden Gewichten zu ermöglichen.

Die Möglichkeit, den Kraftsinn der Radialis-Musculatur zu bestimmen, war jedoch gegeben, als Patient sich im Februar zum zweiten Male wieder vorstellte. Die Motilität war in einem zur Prüfung des Kraftsinnes genügendem Maasse zurückgekehrt, während die Prüfung der elektro-musculären Sensibilität noch eine grobe Störung derselben ergab. Ich führe im Folgenden die Ergebnisse der Kraftsinnprüfung (durch willkürliche Muskelaction) an.

Untersuchung am 10. Februar 1894.

Arm im v. Frey'schen, gut mit Watte ausgepolsterten Halter [2]), von einem Gehilfen gleichmässig fest auf die Unterlage aufgedrückt. — Die Versuche, den Kraftsinn des M. extensor indicis (lastendes Gewicht an der Endphalange) zu prüfen, mussten aufgegeben werden, weil Patient zu rasch ermüdete und bald ausser Stande war, die lastenden Gewichte zu heben. Es wurde daher der Kraftsinn der Strecker des Handgelenks geprüft. Watte-Gummiverband über den Metacarpo-phalangealgelenken, an diesem die Wagschale mit den Gewichten befestigt. Drucksinn der Haut bis auf 500 Grm. sicher ausgeschaltet.

Bestimmung der Reizschwelle:

Auf der kranken Seite werden 20 Grm. (mit Wagschale) meist sicher, 30 Grm. immer sicher erkannt (gegen 0).

Auf der gesunden Seite die gleichen Werthe.

Bestimmung der Unterschiedsschwelle:

Auf der kranken Seite $^{65}/_{80}$ (65 Grm. von 80 Grm. unterschieden).

Auf der gesunden Seite die gleichen Werthe.

Bei der Wiederholung der Untersuchung am 12. Februar 1894.

---

1) Ueber die Erklärung des Verlustes der Sensibilität der Muskeln bei intacter Sensibilität der Finger vgl. Duchenne, a. a. O. S. 352.

2) Zum v. Frey'schen Sphygmographen gehörig.

Bestimmung der Reizschwelle:
Gesunde Seite: 20 Grm.
Kranke Seite: 20 Grm. (bei 15 Grm. ist Patient „unsicher", obwohl er meist richtige Angaben macht).
Bestimmung der Unterschiedsschwelle:
Gesunde Seite: $^{65}/_{80}$ (d. h. Patient unterscheidet 65 Grm. von 80 Grm.).
Kranke Seite: $^{70}/_{80}$ (d. h. Patient unterscheidet 70 Grm. von 80 Grm.).

Es ergab sich also in diesem Falle von erheblich gestörter elektro-musculärer Sensibilität, jedoch intactem Gefühl für active und passive Bewegungen, ungestörtem Lagegefühl (und intactem „stereognostischem Sinne") eine Intactheit des Kraftsinnes.

Ich suchte nun nach einem Gegenbeweise, nach Fällen, in denen bei intacter Muskel- — resp. elektro-musculärer — eine Störung der articulären — resp. Sehnen- — Sensibilität vorhanden war. Zwei Kranke mit Polyneuritis (nach Diphtherie), welche klinisch deutlich die Zeichen gestörter Gelenksensibilität boten (Abstumpfung des Gefühles für passive Bewegungen, Unsicherheit für active Bewegungen bei Augenschluss, gestörte Wahrnehmung der Lage im Raum), während an der elektro-musculären Sensibilität wie der elektrischen Reaction keine Veränderung nachweisbar war, waren wegen der Doppelseitigkeit der Symptome, die einen Vergleich zwischen rechts und links unmöglich machte, nicht verwerthbar. Zufällig bekam ich bald darauf einen geeigneten Fall, indem ich an einem Collegen, der durch septische Infection sich eine Neuritis der Armnerven zugezogen hatte, deutliche Störungen der articulären bei nicht gröber gestörter elektro-musculärer Sensibilität fand. Ich führe die Krankengeschichte in aller Kürze an.

Dr. K., Heinrich, 28 Jahre alt, Assistenzarzt, verletzte sich am 14. December 1893 bei der Amputation eines gangränösen Unterschenkels an der Streckseite des linken Vorderarmes. Am 16. December Röthung der Umgebung der Ritzstelle, 2 Tage später Appetitlosigkeit, Abgeschlagensein, Abends Schüttelfrost und Fieber. Am 19. December phlegmonöse Schwellung und Röthung der Hand und des Vorderarmes; Fortschreiten des Erysipels bis über den Rumpf. Tiefe Schmerzen im Arm. Nach dem Zurückgehen des Erysipels trat Ende December Unbeweglichkeit der Finger und Kältegefühl in diesen auf, Anfang Januar entwickelte sich eine starke Parese des ganzen Armes. Reissende Schmerzen. Mehrmals Erysipelrecidive. Abendliches Fieber noch bis in die 6. Woche der Krankheit. Einige Male Urticaria und herpesartige Efflorescenzen am kranken Arm.
Stat. praes. vom 13. Februar 1894.

Diffuse Abmagerung der ganzen linken Oberextremität, besonders der Vorderarmstreckseite. Haut bis zur Achsel (mit Ausnahme der Haut über dem Biceps und Sulcus bicip. int.), nach abwärts bis zum untersten Drittel des Vorderarmes verdickt, gespannt, in Falten nicht abhebbar. Die Nervenstämme am Hals, dem Sulc. bic. int., besonders aber des Ulnaris am Olecranon und des Radialis an seiner Umschlagsstelle an der Aussenseite des Oberarmes sehr druckempfindlich. Starke Parese der ganzen Armmusculatur, am stärksten in den Streckern der Hand und Finger. Keine fibrillären Zuckungen.

Sensibilität. Feinste Berührungen (Fadenstreichen) überall gefühlt, über der infiltrirten Haut subjectiv „tauber" und „nicht so scharf" wie rechts. Spitz und stumpf, warm und kalt werden sicher unterschieden, aber subjectiv stets links nicht so gut wie rechts. Muskelsinn: Versucht Patient bei abgewandtem Blick mit der Kuppe des linken Daumens der Reihe nach oder durch einander die Kuppen der vier übrigen Finger zu berühren, so zeigt sich deutlich eine Ungeschicklichkeit, indem Patient die Fingerkuppen fast nie prompt trifft, ein Unterschied, der sich beim Vergleich der gleichen Bewegungen rechts und links sofort ergiebt. Passive Bewegungen werden im Schulter- und Ellbogengelenk wie rechts empfunden; an den Fingergelenken (Metacarpo-phalangeal- und Phalangealgelenken) werden vorsichtige passive Bewegungen nur ganz undeutlich wahrgenommen. Passiv ertheilte Stellungen der Finger werden nicht so genau erkannt wie rechts; bringt man die Finger bei Augenschluss des Patienten in eine beliebige Lage und lässt man dann die Augen öffnen, so giebt Patient stets an, sie in einer anderen Lage vermuthet zu haben, als in der er sie vorfindet, während er rechts sich nie irrt. Stereognostischer Sinn deutlich gestört.

Elektrische Untersuchung und elektro-musculäre Sensibilität.

Vom Nerven (Erb'schen Punkt, N. musculo-cutaneus, medianus, ulnaris) und in den zugehörigen Muskeln normale elektrische Reaction, die elektrische excentrische Sensation wie rechts.

Rechts	N. radialis				Links
Blitzartig; KSZ > AOZ.	120 Mm.	R.-A.	Far. E	Mm. R.-A. 103	KSZ > AOZ. Einfache Herabsetzung der far. und galv. Err., Z. blitzartig.
	1,4	M.-A.	KSZ	M.-A. 2,5	
			ASZ		
	2,5	M.-A.	AOZ	M.-A. 4,5	
	Musc. extensor digit. comm.				
Blitzartig; KSZ > ASZ	119		Far. E	107	Blitzartig; KSZ > ASZ. Einfache Herabsetzung der far. und galv. Err.
	1,5		KSZ	2,5	
	2,1		ASZ	3,5	

M. extensor indicis.

Blitzartig; KSZ > ASZ	125 Far. E 1,9 KSZ 2,5 ASZ	114 2,1 2,3	Blitzartig; KSZ > ASZ. Einfache Herabs. der far. und galv. Err.

Farado-cutane Sensibilität: Erb'sche Elektrode.

Links S 145 D 120 Rechts S 111 D —.

Feuchte Elektrode: Rechts über 145, bei geringer Stromverstärkung Gefühl der Ausbreitung des Stromes.

" " Links gefühlt bei 115, bei geringer Stromverstärkung Gefühl der Ausbreitung.

Bei einer Verstärkung des Stromes, welche ergiebige Extensionsbewegung des Zeigefingers zur Folge hat, hat zwar Patient das Gefühl der Muskelcontraction, aber — im Gegensatz zu rechts — bei Augenschluss keine deutliche Vorstellung von der Art und Ausdehnung der Fingerbewegung. Ströme von Null Rollenabstand „thun eigentlich nicht weh" (bei gleichem faradischen Contractionsmaximum). Der faradische Strom kommt — bei jeweilig gleicher Stromstärke — dem Patienten im Allgemeinen „nicht so stark, nicht so scharf durchgehend" vor, wie rechts.

Untersuchung des Kraftsinnes im Sinne des M. extensor indicis.

Gummiverband der ersten Phalange, an diesem die Wagschale befestigt. Arm in dem mit Watte gepolsterten v. Frey'schen Halter, von einem Gehilfen gleichmässig fest angedrückt.

Untersuchung vom 13. Februar.

Kranke (linke) Seite	Gesunde Seite.
Reizschwelle: 25 Grm.	Reizschwelle: 10 Grm. („sehr sicher")
Unterschiedsschwelle: $^{60}/_{80}$.	Unterschiedsschwelle: $^{76}/_{80}$.

Wiederholung der Untersuchung am 22. Februar.

Kranke Seite.	Gesunde Seite.
Reizschwelle: 25 Grm.	Reizschwelle: 10 Grm. (7 unsicher).
Unterschiedsschwelle: $^{55}/_{80}$.	Unterschiedsschwelle: $^{78}/_{80}$.
Beim Wahlversuch (80 Grm. herauszufinden) werden 45, 50, 55 als „ähnlich" bezeichnet, 60 wird gewählt; also $^{60}/_{80}$.	Beim Wahlversuch wird 80 stets sicher herausgefunden, selbst 78 und 76 werden bereits refüsirt.

Es ergiebt sich also in diesem Falle, dass bei deutlicher Störung der „articulären", aber bei relativ wenig

gestörter elektro-musculärer Sensibilität eine entschiedene Herabsetzung des Kraftsinnes beobachtet wurde.

Mir liegt es fern, auf Grund der zwei Beobachtungen, die ich machen konnte, mir ein Urtheil über die zweifellos verwickelte Kraftsinnfrage zu erlauben. So viel ist unanfechtbar, dass zur Sinnesempfindung des Kraftsinnes die Wahrnehmung der Grösse centraler Innervationsgefühle nicht erforderlich ist — wie aus den Versuchen Bernhardt's und Goldscheider's, ferner aus der Möglichkeit, wie ich zeigte, den Kraftsinn an gelähmten Gliedern zu bestimmen, zwingend hervorgeht — dass aber zum Vorhandensein des Kraftsinnes es der Erregung sensibler Nervenendigungen, sei es der Muskeln, oder Sehnen und Gelenke, und der ununterbrochenen centripetalen Leitung dieser Erregungen zu einer centralen Endstation, einem — ganz allgemein gesprochen — hypothetischen Muskelsinncentrum, nothwendig bedarf. Fraglich ist nur, ob, wie Ch. Bell und E. H. Weber es annehmen, Funke und A. Rollett ihnen beistimmen, die Leistungen des Kraftsinnes aus der Thätigkeit specifischer Muskelnerven abzuleiten, der Kraftsinn also von der Sensibilität der Muskeln, oder aber von der Sensibilität der von diesen bewegten Theile, also der Sehnen oder Gelenke (Duchenne, Goldscheider u. A.), abhängig ist.

Ich gestehe, dass ich mit dem Urtheil, das ich aus der Beobachtung der zwei angeführten Fälle zog, ursprünglich rasch fertig war. Bei kurzer Ueberlegung erschien es als naheliegend, die Leistungen des Kraftsinnes — im Gegensatz zu Bell und Weber, in Uebereinstimmung mit Duchenne und Goldscheider — auf die Gelenk- resp. Sehnensensibilität zurückzuführen, nachdem der Kraftsinn intact erschien in dem ersten Fall, bei der gestörte Muskelsensibilität, jedoch ungestörtes Bewegungs- und Lagegefühl nachweisbar war, während im zweiten Fall [1]), bei dem die Muskelsensibilität wenig gestört zu sein schien, aber deutliche Störungen des Bewegungs- und Lagegefühls nachweisbar waren, sich eine sichere und beträchtliche Unterleistung des Kraftsinnes herausstellte, sowohl was die Reiz- als die Unterschiedsempfindlichkeit betraf. Auf Grund späterer Erwägungen, die ich anstellte auf Grund sehr belehrender Einwände meines früheren hochverehrten Lehrers, Herrn Hofraths A. Rollett, dem ich für die briefliche Aufklärung verschiedener physiologischer und anatomischer diesbezüglicher Fragen zu grossem Danke verpflichtet bin, muss ich

1) Vgl. auch die hier mitgetheilten Krankengeschichten von E. Lorenz (Erb'sche Lähmung) und K. Heinrich (Neuritis plexus brachialis).

gestehen, dass meine ursprüngliche Annahme, nach welcher die Leistungen des Kraftsinnes von der Sensibilität der Muskeln mehr oder minder unabhängig, dagegen durchaus von der Gelenk- resp. Sehnen-Sensibilität abhängig sind, nicht einwandsfrei erscheint.

Die folgenden Erwägungen bringen die Berechtigung des Einwandes.

In den Muskeln (unter welchen man nach A. Rollett in diesem Falle die Muskelfasern in ihrer Zusammenfügung mit Perimysium internum und externum, Muskelsehnen und -fascien verstehen muss) finden sich als Nervenenden sensibler Natur vor: sensible Enden der einfachsten Natur (Terminalfasern) (Sachs, Mays), ferner besonders gebaute Endorgane, wie die A. Rollett'schen Endschollen in den Sehnen, die Golgi'schen Körperchen, Sehnenendkolben (Golgi), Endkörper (Ciaccio), Pacini'sche Körper (Rauber), Kühne'sche Muskelspindeln im Perimysium (Kerschner). Es ist also thatsächlich ein besonderes Bereich sensibler Nervenenden in den Muskeln (im Rollett'schen Sinne) vorhanden. In diesem Bereich von sensiblen Nervenenden kann man sich — ebenso wie im Bereich der sensiblen Nervenenden der Haut — eine Reihe von Sinnen realisirt denken. So, wie im Bereich der sensiblen Nervenenden der Haut mehrere Sinne („Empfindungsqualitäten") ihren Sitz haben (Drucksinn, Ortssinn, Wärme- und Kältesinn, Schmerzsinn, farado-cutane Sensibilität), so haben — können wir annehmen — auch im Bereich der sensiblen Nerven des Muskelapparates mehrere Sinne ihren Sitz, so der Kraftsinn, die elektro-musculäre Sensibilität, das Ermüdungsgefühl, das Druckgefühl und die Druckempfindlichkeit der Muskeln, der Muskelschmerz. Erkennt man die Berechtigung dieser Annahme an, so kann man eine partielle Lähmung einer Qualität annehmen, gerade so, wie es bei Störungen der Hautsensibilität der Fall sein kann. Der Kraftsinn könnte also mangeln, die elektro-musculäre Sensibilität aber erhalten sein, und umgekehrt.[1])

Von diesem Standpunkt aus betrachtet würden also die früher angeführten Fälle nicht absolut gegen die Richtigkeit der Bell-Weber'schen Theorie sprechen.

1) Diese Auffassung würde der von Erb (in v. Ziemssen's Handbuch. XII. 1. Hälfte. S. 208ff.) vertretenen entsprechen. Erb lässt durch die Muskelsensibilität das den Gemeingefühlen zuzurechnende Muskelgefühl (zu welchem auch die elektro-musculäre Sensibilität gehört) und den den Tastempfindungen analogen Muskelsinn oder Kraftsinn vermittelt werden. Es kann also nach Erb Anästhesie des Muskelgefühls (welches entweder durch äusseren Druck oder weit besser durch Faradisation der Muskeln klinisch geprüft wird [Erb]) bei Intactsein des eigentlichen Muskelsinnes vorhanden sein.

Obwohl ich von der sehr grossen Wahrscheinlichkeit der Annahme, dass im Bereich der verschiedenen sensiblen Nervenenden der Muskeln eine Reihe von Sinnen realisirt ist, ganz so, wie es im Bereich der sensiblen Nervenenden der Haut der Fall ist, völlig überzeugt bin und zugestehe, dass auf Grund dieser Annahme die zunächst liegende Auffassung der zwei von mir angeführten Fälle nicht einwandsfrei erscheint, muss ich doch — vorläufig wenigstens — an meiner ursprünglichen Annahme festhalten, dass zum Zustandekommen der Leistungen des Kraftsinnes die Sensibilität der Muskeln selbst keine bedeutende Rolle spielen kann, und annehmen, „dass die dem Muskelsinn zugeschriebenen Functionen überwiegend der Sensibilität des von den Muskeln bewegten Theiles zukommen" (Goldscheider)[1]), sei es nun der Sensibilität der Gelenke (Duchenne), oder sei es derjenigen der Sehnen (Goldscheider). Ausser, man würde für den ersten Fall eine partielle Empfindungslähmung der die elektro-musculäre Sensibilität vermittelnden Endapparate und Fasern bei völliger Intactheit der den Kraftsinn vermittelnden Endapparate und Fasern annehmen, eine Voraussetzung, die zum mindesten nicht bewiesen werden kann, während man für den zweiten Fall eine partielle Empfindungslähmung der den Kraftsinn vermittelnden Endapparate und Fasern annehmen müsste, wobei man noch das Zusammentreffen der Störungen des Bewegungs- und Lagegefühls (welche sicher nicht von der Muskel-, sondern von der Gelenksensibilität [Gelenk, Kapsel, Bandapparat, Sehnen] abhängen) mit der Störung des Kraftsinnes unerklärt lassen würde. Ich muss daher vorläufig an der von Duchenne, Leyden, Lewinsky, Goldscheider u. A. vertretenen Ansicht, dass die Sensibilität der Muskeln selbst keine wesentliche Rolle für das Zustandekommen der Empfindungen des Kraftsinnes spielt, festhalten. Die Weber'sche Lehre würde nur dann passen, wenn man mit Rollett unter „Muskel" für diesen Fall Muskel im Zusammenhang mit dem (Gelenk- und) Sehnenapparat verstehen würde. Weitere Untersuchungen werden in dem einen oder anderen Sinne wohl Klärung bringen; manche der älteren Untersuchungen, die sich mit der Kraftsinnfrage beschäftigten, sind der Untersuchungsmethoden halber nicht einwandsfrei. Denn dass bei der von Weber vorgeschlagenen Methode der Prüfung des Kraftsinnes der Drucksinn der Haut eine nicht unbedeutende Rolle spielt, kann ich nach eigener Erfahrung sicher behaupten.

1) A. Goldscheider, Zeitschr. f. klin. Med. XV. 1889. S. 125.

FOR REFERENCE

NOT TO BE TAKEN FROM THE ROOM

BRODART CAT. NO. 23 013 PRINTED IN U.S.A.

v.55 1895 Deutsches Archiv für klinische Medizin. 8923

Dr. Kerr	FEB 8 - 1922	FEB 6 - 1922
Dr Pearl	DEC 19 1924	JAN 2 1925
Dr. Barker	DEC 17 1928	DEC 9 - 1929

8923

Library of the
California Medical School and Hospitals